UNIVERSIDAD NACIONAL DE LOJA

ÁREA DE LA SALUD HUMANA

NIVEL TÉCNICO TECNOLÓGICO

CARRERA DE TECNOLOGÍA EN RADIOLOGÍA E IMAGEN DIAGNÓSTICA

TEMA:

ANÁLISIS DE LAS TÉCNICAS: MAMOGRÁFICA Y RESONANCIA MAGNÉTICA EN MUJERES CON TUMORACIÓN E IMPLANTES MAMARIOS DEL HOSPITAL DE SOLCA NUCLEO DE QUITO PERIODO DE ABRIL –NOVIEMBRE 2012

TESINA PREVIA A LA TITULACIÓN DE "TECNÓLOGA EN RADIOLOGIA E IMAGEN

AUTORA: **KARINA PATRICIA MARTÍNEZ JIMÉNEZ**

DIRECTOR DR. BOLÍVAR SAMANIEGO C.

LOJA – ECUADOR

2013

INDICE

CERTIFICACIÓN ..... **III**

AUTORIA ..... **IV**

DEDICATORIA ..... **V**

AGRADECIMIENTO ..... **VI**

1. TEMA ..... **VII**

ANÁLISIS DE LAS TÉCNICAS: MAMOGRÁFICA Y RESONANCIA MAGNÉTICA EN MUJERES CON TUMORACIÓN E IMPLANTES MAMARIOS DEL HOSPITAL DE SOLCA NUCLEO DE QUITO PERIODO DE ABRIL –NOVIEMBRE- 2012 VII

2. INTRODUCCIÓN ..... **VIII**

3. DESCRIPCIÓN TÉCNICA Y UTILIDAD **11**

3.1 TEMA: 11

3.2 OBJETIVO. 11

3.3 RESONANCIA MAGNETICA **21**

4. MATERIALES **25**

Materiales de Resonancia Magnética **30**

5. PROCESO METODOLÓGICO EMPLEADO **34**

6. RESULTADOS **36**

7. CONCLUSIONES **44**

8. RECOMENDACIONES **46**

9. ANEXOS **47**

ANEXO 1 53

ANEXO 2 53

10. BIBLIOGRAFÍA **54**

CERTIFICACIÓN

DR. Bolívar Samaniego C.

DOCENTE DEL ÁREA DE LA SALUD HUMANA

CERTIFICA:

Haber dirigido, asesorado y revisado, en todas sus partes el desarrollo de la tesis titulada: "**ANÁLISIS DE LAS TÉCNICAS : MAMOGRÁFICA Y RESONANCIA MAGNÉTICA EN MUJERES CON TUMORACIÓN E IMPLANTES MAMARIOS DEL HOSPITAL DE SOLCA NUCLEO DE QUITO PERIODO DE ABRIL-NOVIEMBRE 2012"** realizada por la estudiante Karina Patricia Martínez Jiménez, con la cédula de ciudadanía 1105172421.

Por lo tanto autorizo proseguir con los trámites legales pertinentes para su presentación y defensa.

Loja, 15 de noviembre del 2012

DR: Bolívar Samaniego

DIRECTOR

AUTORIA

Los conceptos, criterios y comentarios expresados e investigaciones que se encuentran plasmados en el presente trabajo es de exclusiva responsabilidad de la autora.

KARINA PATRICIA MARTÍNEZ JIMÉNEZ

AUTORA

DEDICATORIA

A Dios.

Por haberme permitido llegar hasta este punto y haberme guiado, darme valentía y salud para lograr mis objetivos, además de su infinito amor y bondad.

A mi madre y padre, por haberme apoyado en todo momento, con sus consejos, sus valores, por la motivación constante y por sus impulsos de superación para logara realizar una de mis metas.

A mis familiares, a mis hermanas Mariela, July, a mi hermano Byron, a mis tíos y abuelitos porque siempre estuvieron apoyándome y dándome aliento a lo largo de mi carrera de estudio.

A mis maestros, principalmente al DR. Bolívar Samaniego por guiarme en todo mi proyecto, y a mis docentes tanto de la ciudad de Quito como de la ciudad de Loja, al DR. Juan Vascones por haberme permitido hacer mis prácticas en el Hospital de Solca de Quito, al Lic. Antonio Tufiño y a todo el personal de Imagenología del departamento de RX, por su tiempo compartido y por impulsar el desarrollo de nuestra formación profesional.

A mis amigas, que nos apoyamos mutuamente en nuestra formación profesional y que hasta ahora, seguimos siendo amigas: Anita Ocampo por haberme ayudado a realizar este trabajo, Viviana Cabrera, Anita Enríquez, Ximena Coronel, Jessica Ordoñez, Rosario Saraguro.

Finalmente a los maestros, aquellos que marcaron cada etapa de nuestro camino universitario, y que me ayudaron en asesorías y dudas presentadas en la elaboración de este trabajo.

Karina Martínez

AGRADECIMIENTO

El presente trabajo primeramente me gustaría agradecer a Dios por bendecirme en cada decisión y en cada paso que doy, porque hiciste realidad este sueño anhelado.

A la UNIVERSIDAD NACIONAL DE LOJA por darme la oportunidad de capacitarme y ser una profesional.

A mi director: al Dr. BOLIVAR SAMANIEGO por su esfuerzo y dedicación, quien con sus conocimientos, su experiencia, su paciencia y motivación ha logrado en mí que pueda terminar mis estudios con éxito.

También me gustaría agradecer a mis profesores de toda mi carrera profesional porque todos han aportado con un granito de arena a mi formación.

Son muchas personas las que han formado parte de mi vida profesional a las que me encantaría agradecerles su amistad, consejos, apoyo, ánimo y compañía en los momentos más difíciles de mi vida. Algunos están aquí conmigo y otros en mis recuerdos y en mi corazón, sin importar donde estén quiero darles gracias por formar parte de mí, por todo lo que me han brindado. Para ellos muchas gracias.

Karina Martínez

1. TEMA

ANÁLISIS DE LAS TÉCNICAS: MAMOGRÁFICA Y RESONANCIA MAGNÉTICA EN MUJERES CON TUMORACIÓN E IMPLANTES MAMARIOS DEL HOSPITAL DE SOLCA NUCLEO DE QUITO PERIODO DE ABRIL – NOVIEMBRE- 2012

2. INTRODUCCIÓN

La glándula mamaria de una mujer, es un órgano complejo que merece un estudio profundo y eficiente en cualquiera de sus disciplinas. A lo largo de la vida de una mujer se pueden producir alteraciones en la mama, por diferentes motivos: embarazo, lactancia, biopsias, mastectomías, prótesis.

La dificultad que ocasionan las prótesis para la realización de una correcta valoración radiológica de las mamas, hace más difícil valorar correctamente la totalidad del parénquima mamario, resultando un retraso en el diagnóstico de patologías de mama.

Así mismo las prótesis presentan en muchas ocasiones patología propia de las mismas, que pasa muchas veces desapercibida tanto en el estudio clínico como radiológico.

La mamoplastía de aumento se convirtió en algo accesible con el desarrollo de la prótesis de silicona. A pesar del hecho que las prótesis se usan desde la década del 60 y antes, en 1992 la FDA (Food and DrugAsministration), de los Estados Unidos autorizó el uso de este tipo de implantes, al no encontrar evidencia científica que estableciera una “relación peligrosa” entre siliconas y problemas de salud, bajo una estricta regulación a los fabricantes de manera de garantizar su eficiencia y seguridad.

La preocupación del uso de las prótesis reaparece ante la sospecha de que el implante pueda interferir en la exploración diagnóstica, a la hora de detectar cáncer de mama, pero existen estudios diagnósticos de excelencia en esos casos.

Es importante tener siempre presente el trabajo en equipo de la trilogía formada por: la clínica, la Imagenología y la anatomía patológica. Los tres factores tienen que estar de acuerdo, la paciente es una sola, la lesión es la misma. En esta importante cadena, la imagen está en las manos del técnico, es su trabajo

ofrecerla con la mejor calidad posible. Imagenológicamente hablando la mamografía es importante por distintos factores que se van a ir señalando a través del trabajo, pero en ocasiones es necesario el complemento que aportan la Ecografía y la Resonancia Magnética. Especialmente en el control de prótesis.

La mamografía, es la Técnica de Diagnóstico, más eficiente para la detección precoz del cáncer de mama, mientras no se encuentre una cura para esta enfermedad, o no se ofrezca otra alternativa diagnóstica.

En 1988 Eklund describió una técnica para radiografiar las mamas en pacientes con prótesis que consistía en traccionar la mama hacía fuera y desplazar la prótesis hacía atrás, contra la pared torácica, permitiendo mejorar la compresión del tejido mamario. Incluso con estas proyecciones especiales no se consigue valorar completamente el parénquima mamario, siendo difícil incluir los tejidos profundos. Se pueden realizar proyecciones adicionales sobre las áreas que clínicamente nos interesen, realizando incidencias tangenciales y compresión localizada con magnificación, desplazando la prótesis

La RM tiene una ventaja, puede mostrar al máximo toda la mama con una mayor comodidad para la paciente. Además, el reciente trabajo con contraste indica que la RM puede mostrar la vascularización de lesiones, tiene una mejor especificidad de alto diagnóstico clínico y una sensibilidad de alta intensidad de la señal, es más que la ecografía y la mamografía con rayos X. La RM tiene mayor capacidad para visualizar una patología en pacientes con tejido mamario denso y con implantes mamarios.

La RM en las pacientes portadoras de prótesis tiene dos indicaciones fundamentales:

- Valoración del parénquima mamario: las indicaciones y la técnica de RM son similares a la paciente sin prótesis, realizándose un estudio dinámico tras la administración de gadolinio, y la fiabilidad del estudio no se ve afectada por la presencia de las prótesis.

- Valoración de la prótesis: La RM es la técnica de elección para la valoración de las complicaciones de las prótesis mamarias. La técnica de examen para la realización del estudio de las prótesis mamarias es totalmente diferente a la del parénquima mamario en busca de malignidad. Se realizan secuencias específicas para la valoración del implante y la presencia de líquido o silicona

Las secuencias más efectivas para diferenciar los diferentes componentes fluidos de una prótesis son las secuencias con tiempo de inversión (Short Time Inversión-Recovery, STIR) con intención de anular la señal de la grasa, además de secuencias STIR con supresión de agua para la visualización específica de la silicona y T2 con saturación selectiva de la silicona.

Por ello, como futura Tecnóloga médica de la carrera de Radiología e Imagen Diagnóstica del Nivel Técnico Tecnológico, desarrollé el presente trabajo de investigación; con el objetivo de analizar las técnicas de mamografía y resonancia magnética en mujeres con tumoración e implantes mamarios y concluir que técnica es la más adecuada en este tipo de pacientes.

El trabajo de investigación se efectuó en el departamento de Imagen del Hospital Solca Núcleo de - Quito, en el período de Abril- Noviembre del 2012, luego de finalizado y redactado el informe final, se pondrá a disposición de quienes se interesen por el tema.

3. DESCRIPCIÓN TÉCNICA Y UTILIDAD

3.1 TEMA:

ANÁLISIS DE LAS TÉCNICAS: MAMOGRÁFICA Y RESONANCIA MAGNÉTICA EN MUJERES CON TUMORACIÓN E IMPLANTES MAMARIOS

Esta técnica (Método de Eklund) de mamografía y la RM será aplicada a pacientes con tumoración e implantes mamarios, para el control de tumores mamarios, roturas de implantes, para detectar el cáncer precoz de mama. La paciente sentirá dolor al momento de comprimir la mama,mientras que la RM es un estudio no invasivo e indoloro, en ambos estudios se necesita la colaboración de la paciente para poder para obtener un estudio de excelente calidad.

3.2 OBJETIVO.

- Analizar si la técnica aplicada es la adecuada en mujeres con implantes mamarios tanto en la mamografía como en la resonancia magnética.

3.2.1 PROCEDIMIENTO:

PREPARACIÓN DE LA PACIENTE EN MAMOGRAFIA

- La paciente no debe utilizar polvos, ni talcos o desodorante.
- Debe retirarse collares y aretes.

3.2.2 ANTES DEL EXAMEN

- La paciente debe retirarse la ropa de la cintura para arriba.
- Explicar a la paciente el procedimiento y cuantas placas se le va a realizar.
- Utilizar las medidas de protección para la paciente.

3.2.3 DURANTE EL EXAMEN:

A las pacientes con implante se les realiza 8 placas, 4 placas con implante y las otras 4 se le retrae el implante.

PROYECCIÓN CRANEO CAUDAL (CC)

MAMA DERECHA **MAMA IZQUIERDA**

AUTORA: KARINA MARTINEZ

FUENTE: DEPARTAMENTO DE IMAGEN DE HOSPITAL DE SOLCA (QUITO)

- La altura del RI se determina levantando la mama para lograr un ángulo de 90° con la pared torácica. El RI estará a nivel del surco infra mamario en sus límites superiores.

- Se tracciona la mama hacia delante en el RI central mente con el pezón de perfil

- El brazo de la mama que se evalúa estará relajado y el hombro estará, hacia atrás del RI.

- La cabeza es girada lejos del lado en que se tomara la imagen.

- Las arrugas y los pliegues sobre la mama deben ser alisados.

- El marcador y la identificación del paciente siempre se colocan sobre el lado axilar.

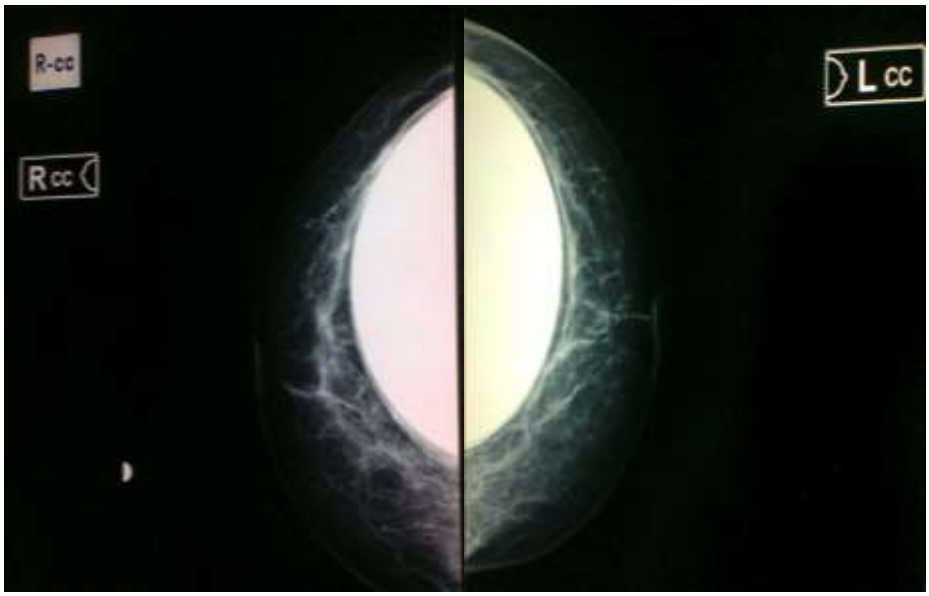

AUTORA: KARINA MARTINEZ

FUENTE: DEPARTAMENTO DE IMAGEN DE HOSPITAL DE SOLCA (QUITO)

PROYECCION OBLICUA MEDIO LATERAL (OML)

Mama derecha **Mama izquierda**

AUTORA: KARINA MARTINEZ

FUENTE: DEPARTAMENTO DE IMAGEN DE HOSPITAL DE SOLCA (QUITO)

- El tubo y el RI se mantiene en ángulos rectos entere sí; el RC está angulado aproximadamente 45°. El RC entra en la mama

- Medialmente, perpendicular al músculo pectoral de la paciente.

- Ajustar la altura del RI, de modo que la parte superior este a dirección de la axila.

- Colocamos la paciente de lado , para evaluar hacia delante

- Traccionar el tejido mamario y el músculo pectoral anterior y medialmente lejos de la pared torácica. Empujar a la paciente ligeramente hacia el RI angulado hasta que la cara inferolateral de la mama este tocando el RI, el pezón debe estar de perfil.

- Aplicar compresión lentamente con la mama sostenida lejos de la pared torácica y hacia arriba, para impedir el hundimiento.

- El borde superior del dispositivo de compresión estará debajo de la clavícula el borde inferior incluirá el pliegue infra mamario.

- Las arrugas y los pliegues sobre la mama deben ser alisados.

- Si es necesario, pedir a la paciente que retraiga suavemente la mama opuesta con la otra mano para impedir la superposición.
- El marcador debe ser colocado alto y en la axila.
- La técnica y factores deben ser manual no automática.

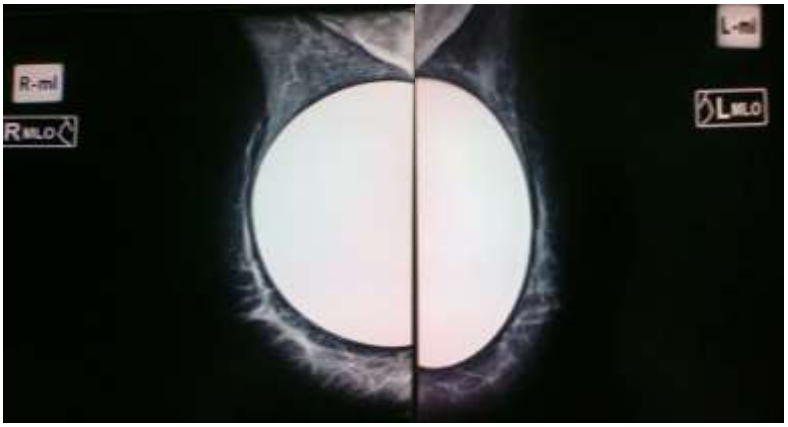

AUTORA: KARINA MARTINEZ

FUENTE: DEPARTAMENTO DE IMAGEN DE HOSPITAL DE SOLCA (QUITO)

RETRACCIÓN DE IMPLANTE MAMARIO.

❖ Se tracciona el tejido mamario hacia delante, al tiempo que se palpa el borde anterior del implante, y se lo coloca sobre la platina.

AUTORA: KARINA MARTINEZ

FUENTE: Técnica de Eklund - Universidad Nacional de General San Martín pag 13

❖ Se hace descender la paleta de compresión sobre la mama, por delante de la prótesis.

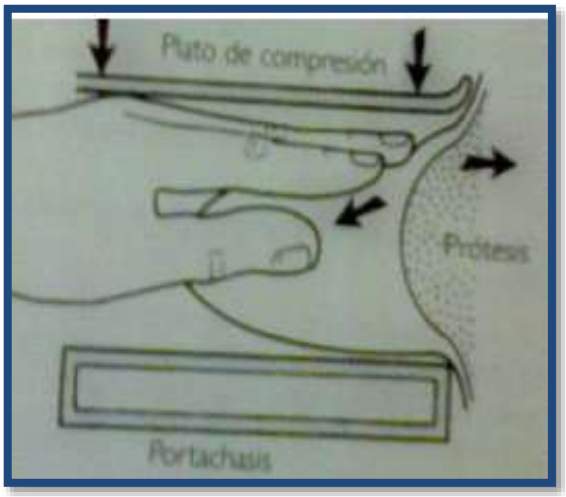

AUTORA: KARINA MARTINEZ

FUENTE:Técnica de eklund - Universidad Nacional de General San Martín pag 13

❖ La porción anterior del tejido mamario queda comprimida y la prótesis desplazada hacia atrás, junto a la pared torácica

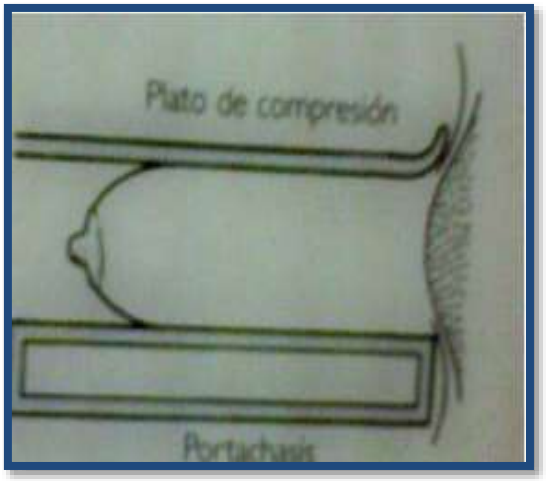

AUTORA: KARINA MARTINEZ

FUENTE: Técnica de eklund - Universidad Nacional de General San Martín pag 13

Proyección Cráneo Caudal con retracción de implante mamario

AUTORA: KARINA MARTINEZ

FUENTE: DEPARTAMENTO DE IMAGEN DE HOSPITAL DE SOLCA (QUITO)

Proyección Oblicuo Medio-Lateral con retracción de implante mamario

AUTORA: KARINA MARTINEZ

FUENTE: DEPARTAMENTO DE IMAGEN DE HOSPITAL DE SOLCA (QUITO)

3.2.4 DESPUES DEL PROCEDIMEINTO

- Pedir a la paciente que tome asiento unos minutos
- Ingresamos los datos de la paciente en la computadora y procedemos a identificar las placas

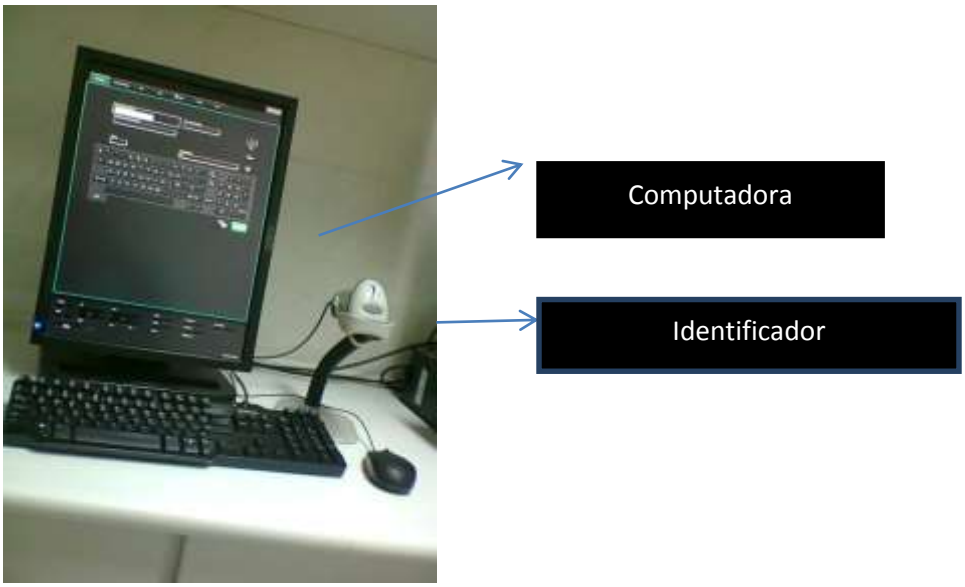

AUTORA: KARINA MARTINEZ

FUENTE: DEPARTAMENTO DE IMAGEN DEL HOSPITAL DE SOLCA (QUITO)

- Colocar las placas en la procesadora de imagen y luego proceder a editar e imprimir las placas.

Procesadora Computadora

AUTORA: KARINA MARTINEZ

FUENTE: DEPARTAMENTO DE IMAGEN DEL HOSPITAL DE SOLCA (QUITO)

- Una vez verificada las imágenes le pedimos a la paciente que se vista y le indicamos la fecha de le entrega del resultado.

- Finalmente le entregamos las placas al médico radiólogo para que proceda a informar las placas.

AUTORA: KARINA MARTINEZ**FUENTE:**
DEPARTAMENTO DE IMAGEN DEL HOSPITAL DE SOLCA (QUITO)

3.3 RESONANCIA MAGNETICA

3.3.1 PREPARACIÓN DEL PACIENTE

- La paciente debe estar en ayunas mínimo seis horas, ya que se le va administrar medio de contraste (gadolinio)

3.3.2 ANTES DEL EXAMEN

- Indagación del paciente; le preguntamos si ha sido operado, si tiene marcapasos, si utiliza prótesis o si posee en el cuerpo alguna cosa metálica.
- Se procede a pedir a la paciente que se retire toda la ropa, binchas, cadenas, aretes y bridamos una bata hospitalaria.
- Luego procedemos a canalizar una vía intravenosa , y explicamos a la paciente en que consiste el examen

3.3.3 DURANTE EL EXAMEN

AUTORA: KARINA MARTINEZ

FUENTE: http://www.edicionesmedicas.com.ar

- Se utiliza una plataforma, unas tiras y un cabezal que lo ayudarán a permanecer inmóvil y mantener la posición correcta durante el procedimiento.

- El paciente va en decúbito prono o boca abajo sobre una plataforma especialmente designada para el procedimiento. La plataforma tiene aberturas para colocar las mamas y permitir que se tomen imágenes de los mismos sin compresión.

- Se le proporcionará audífonos a la paciente, para que no escuche el ruido del escáner. La cama luego se traslada hacia el imán de la máquina de resonancia magnética.

- Es importante que el paciente deba quedarse inmóvil durante el examen.

- El radiólogo y el tecnólogo abandonarán la habitación mientras se lleva a cabo el examen de RMN.

- El tecnólogo programa las secuencias que se van a realizar.

    - SURVEY- LOCALIZADOR EN TRES PLANOS
    - T1W/ms FFFIT AXIAL
    - T2W/TSE/T AXIAL
    - T2W/TSE-SPAIR AXIAL
    - STIR/RT SAGITAL SAGITAL DERECHA E HIZQUIERDA
    - SLICONSUP AXIAL (blanco silicona)
    - WATER SUP AXIAL(suprime agua –silicona negro)
    - Dyn THRIVE AXIAL (contrastada)

- Después de algunas secuencias se administra medio de contraste intravenoso (gadolinio).

- La sesión de imágenes dura entre 30 minutos y una hora, y, por lo general, el examen se finaliza dentro de la hora y media.

3.3.4 DESPUÉS DEL PROCEDIMIENTO

- Verificamos que todas las secuencias estén bien y no haya ningún movimiento en las imágenes.

AUTORA: KARINA MARTINEZ

FUENTE: CLÍNICA PICHINCHA

- Procedemos a sacar a la paciente del resonador

- Procedemos a imprimir las placas en la impresora

AUTORA: KARINA MARTINEZ

FUENTE: CLÍNICA PICHINCHA

4. MATERIALES

Para la realización de estos estudios fue necesario contar con los siguientes materiales.

Materiales de Mamografía

Historia clínica y pedido de la paciente

AUTORA: KARINA MARTINEZ
FUENTE: DEPARTAMENTO DE IMAGEN DEL HOSPITAL DE SOLCA (QUITO)

Equipo de mamografía digital SIEMENS

AUTORA: KARINA MARTINEZ
FUENTE: DEPARTAMENTO DE IMAGEN DEL HOSPITAL DE SOLCA (QUITO)

Chasis

AUTORA: KARINA MARTINEZ

FUENTE: DEPARTAMENTO DE IMAGEN DEL HOSPITAL DE SOLCA (QUITO)

Negatoscopio

AUTORA: KARINA MARTINEZ

FUENTE: DEPARTAMENTO DE IMAGEN DEL HOSPITAL DE SOLCA (QUITO)

Computadora

AUTORA: KARINA MARTINEZ

FUENTE: DEPARTAMENTO DE IMAGEN DEL HOSPITAL DE SOLCA (QUITO)

Procesadora de imagen

AUTORA: KARINA MARTINEZ

FUENTE: DEPARTAMENTO DE IMAGEN DEL HOSPITAL DE SOLCA (QUITO)

Impresora de placas

AUTORA: KARINA MARTINEZ

FUENTE: DEPARTAMENTO DE IMAGEN DEL HOSPITAL DE SOLCA (QUITO)

Sala de comando

AUTORA: KARINA MARTINEZ

FUENTE: DEPARTAMENTO DE IMAGEN DEL HOSPITAL DE SOLCA (QUITO)

Chaleco de plomo

AUTORA: KARINA MARTINEZ

FUENTE: DEPARTAMENTO DE IMAGEN DEL HOSPITAL DE SOLCA (QUITO)

Protector para la tiroides

AUTORA: KARINA MARTINEZ

FUENTE: DEPARTAMENTO DE IMAGEN DEL HOSPITAL DE SOLCA (QUITO)

Materiales de Resonancia Magnética

Historia Clínica



AUTORA: KARINA MARTINEZ

FUENTE: CLÍNICA PICHINCHA

Equipo de Resonancia Magnética SIEMENS

AUTORA: KARINA MARTINEZ

FUENTE: CLÍNICA PICHINCHA

Bobina para Mama

AUTORA: KARINA MARTINEZ

FUENTE: CLÍNICA PICHINCHA

Auriculares

AUTORA: KARINA MARTINEZ

FUENTE: CLÍNICA PICHINCHA

Bata hospitalaria

AUTORA: KARINA MARTINEZ

FUENTE: CLÍNICA PICHINCHA

Contraste IV

AUTORA: KARINA MARTINEZ

FUENTE: CLÍNICA PICHINCHA

Llave Tres vías

AUTORA: KARINA MARTINEZ

FUENTE: CLÍNICA PICHINCHA

Mariposas intravenosas

AUTORA: KARINA MARTINEZ

FUENTE: CLÍNICA PICHINCHA

5. PROCESO METODOLÓGICO EMPLEADO

Para el desarrollo del presente trabajo de investigación utilice el siguiente método.

El método cualitativo descriptivo: el cual permitió evaluar y describir las técnicas realizadas y en base a esto analizar los datos obtenidos.

Las técnicas utilizadas fueron:

La observación directa: permitió tener una visión general del desempeño de los médicos radiólogos y tecnólogos.

La encuesta: la misma que me permitió formular preguntas, las cuales se aplicaron al personal que labora en el departamento de imagenología, con un número de 5 personas.

El universo lo conforma el departamento de Imagen del Hospital de SOLCA núcleo de Quito.

La población estudiada estuvo conformada, por las pacientes que acuden a realizarse el examen de mamografía, en el departamento de Imagen del Hospital de SOLCA núcleo de Quito, en un periodo de tres meses a partir de septiembre a noviembre. Con un número de 100 mujeres de las cuales seis portaban con implantes mamarios.

Los instrumentos de recolección de datos que se emplearon son, la **guía de observación (Anexo 1) y la guía de entrevista (Anexo 2);** las cuales contienen 10 ítems, relacionados con el tema de investigación.

Las fuentes de información fueron directas e indirectas; **las directas** están relacionadas con el departamento de imagen y **las indirectas** son la biblioteca pública, privada y páginas de internet.

Los recursos utilizados fueron:

MATERIALES.

- Un computador
- Materiales de escritorio: lápiz, esferos, cuaderno de apunte, carpeta etc.
- Cámara de video

RECURSOS HUMANOS.

- Investigador : Karina Martínez
- Tutor: Dr. Bolívar Samaniego.
- Tecnólogos de radiología (2)
- Médicos radiólogos (3)
- Pacientes (100)

Como evidencia del trabajo titulado "ANÁLISIS DE LAS TÉCNICAS: MAMOGRÁFICA Y RESONANCIA MAGNÉTICA EN MUJERES CON TUMORCIÓN E IMPLANTES MAMARIOS DEL HOSPITAL DE SOLCA NUCLEO DE QUITO PERIODO DE ABRIL –NOVIEMBRE 2012, se realizó la grabación del video con una duración de 5 minutos. El mismo que reposará en la biblioteca de la Universidad Nacional de Loja, que servirá como fuente de información para consulta de quienes se interesen en el tema.

6. RESULTADOS

De acuerdo a la guía de entrevista, a la guía de observación y al análisis llegue a los siguientes resultados:

GRAFICO N°1

TÉCNICA ADECUADA EN LAS PACIENTES CON IMPLANTES Y SIN IMPLANTES MAMARIOS EN EL DEPARTAMENTO DE IMAGEN DEL HOSPITAL SOLCA-QUITO.

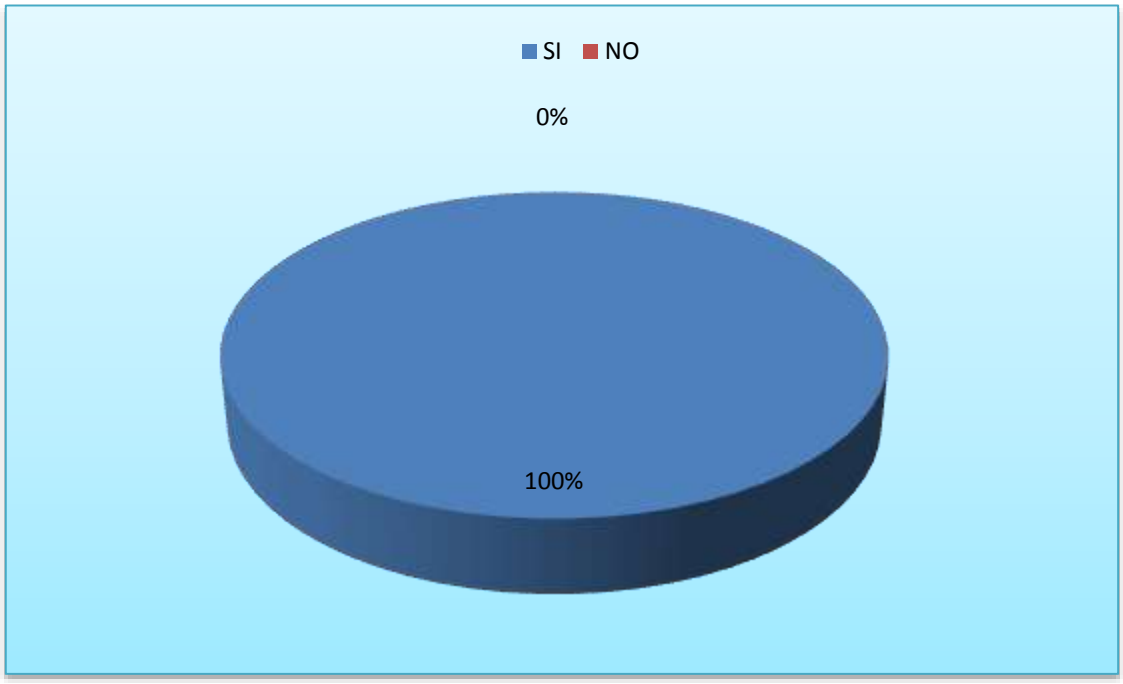

INTERPRETACIÓN:

En 100 pacientes que acudieron a realizarse la mamografía en el hospital de Solca de Quito se aplicó la técnica correcta dando si al 100%

GRAFICO N° 2

UTILIZACIÓN DE MEDIDAS DE PROTECCIÓN RADIOLÓGICA DURANTE EL EXAMEN DE MAMOGRAFIA EN EL DEPARTAMENTO DE IMAGEN DEL HOSPITAL SOLCA-QUITO.

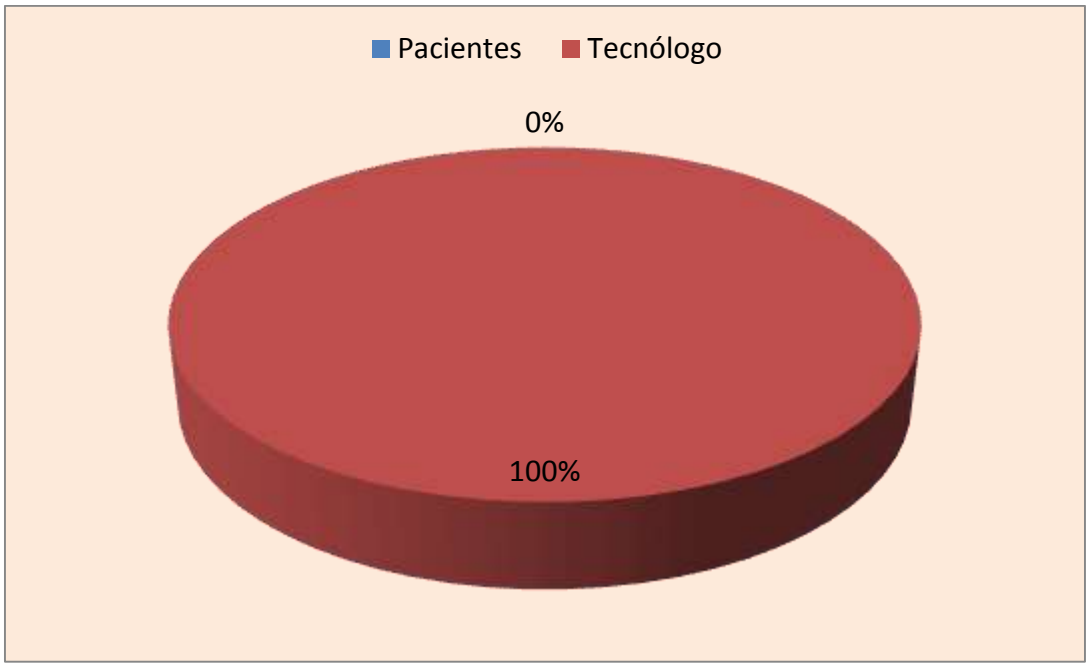

INTERPRETACIÓN:

De acuerdo a la guía de observación en el departamento de Imagen de SOLCA - QUITO durante el examen de mamografía se utiliza la debida protección radiológica para el tecnólogo,el tecnólogo usa la triada radiológica (blindaje, distancia y tiempo) pero en las pacientes no se utiliza la protección radiológica necesaria, en la cual debería proporcionarle el protector tiroideo con el fin de contrarrestar la radiación que llegue a la glándula tiroidea durante el examen.

GRAFICO N°3

GRADO DE COMUNICACION TECNÓLOGO PACIENTE DURANTE EL EXAMEN DE MAMOGRAFIA Y RESONANCIA MAGNÉTICA DEL HOSPITAL DE SOLCA-QUITO.

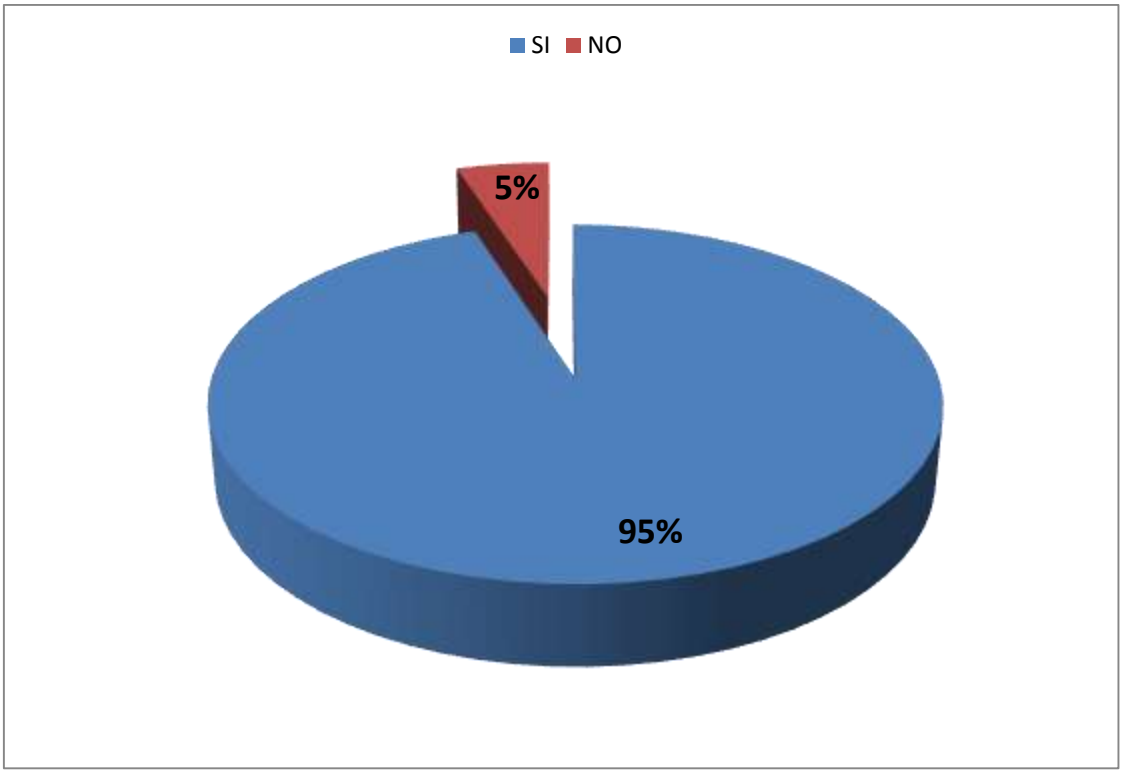

INTERPRETACIÓN:

De acuerdo a lo observado la comunicación tecnólogo paciente se realiza en un 95%, mientras que en un 5% no es posible, llegando a determinar que se logra una buena comunicación entre el tecnólogo-paciente durante el examen de mamografía, es por ello que el tecnólogo se interesa y se preocupa por el estado de la paciente, dándole a conocer los conocimientos claros y precisos de la técnica.

GRAFICO N° 4

PACIENTES CON IMPLANTE MAMARIO QUE ACUDEN A REALIZARCE EL EXAMEN DE MAMOGRAFÍA EN EL DEPARTAMENTO DE IMAGEN DEL HOSPITAL SOLCA QUITO.

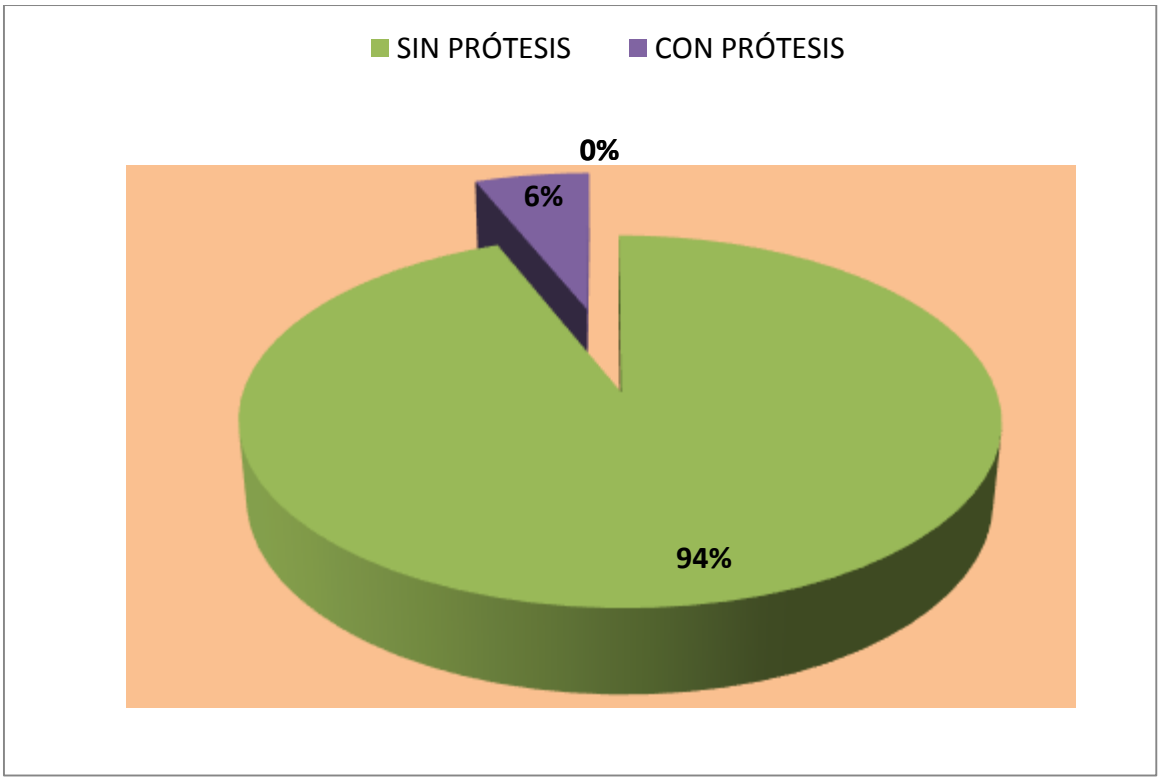

INTERPRETACIÓN.

De las100 mujeres que se realizaron el examen de mamografía, se evidenció que 94 pacientes no poseían próstesis representando el 94%, mientras que 6 pacientes poseían prótesis constituyendo el 6%, por lo que se determinó que el número de exámenes de mamografía realizadas a pacientes que poseen implantes mamarios es mínima comparada con los exámenes de mamografía que se realiza a pacientes sin implante mamario.

GRAFICO N°5

PACIENTES QUE SE LES REALIZO EXAMEN DE RESONANCIA MAGNETCA POR PRESENCIA DE PATOLOGÍA MAMARIA EN EL DEPARTAMENTO DE IMAGEN DEL HOSPITAL SOLCA QUITO.

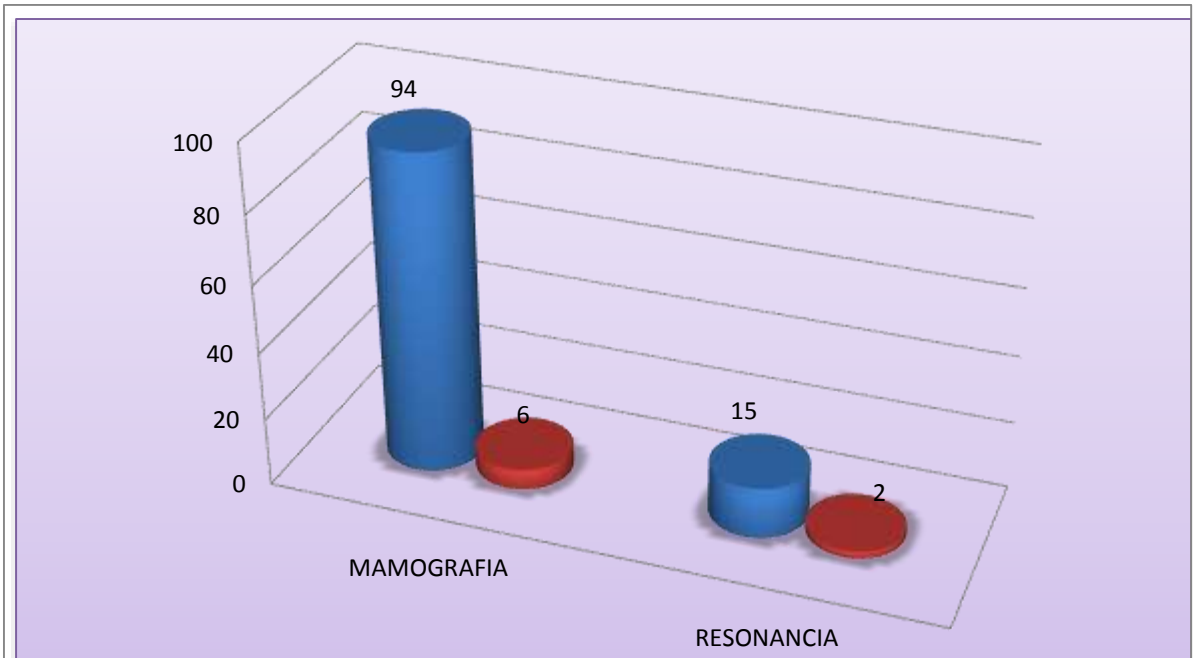

	MAMOGRAFIA	RESONANCIA
SIN PROTESIS	94	15
CON PROTESIS	6	2

INTERPRETACION:

Al 15% de las pacientes sin prótesis les realizaron la Resonancia Magnética mientras que a 2 pacientes de seis con prótesis les hicieron resonancia magnética dando un 2%y a 85 mujeres no les hicieron resonancia dando un porcentaje de 85%

GRAFICO N°6

MAMOGRAFIA DE CONTROL EN PACIENTES CON TUMORACIÓN E IMPLANTES MAMARIOS O PATOLOGIA MAMARIA EN EL DEPARTAMENTO DE IMAGEN DEL HOSPITAL SOLCA QUITO.

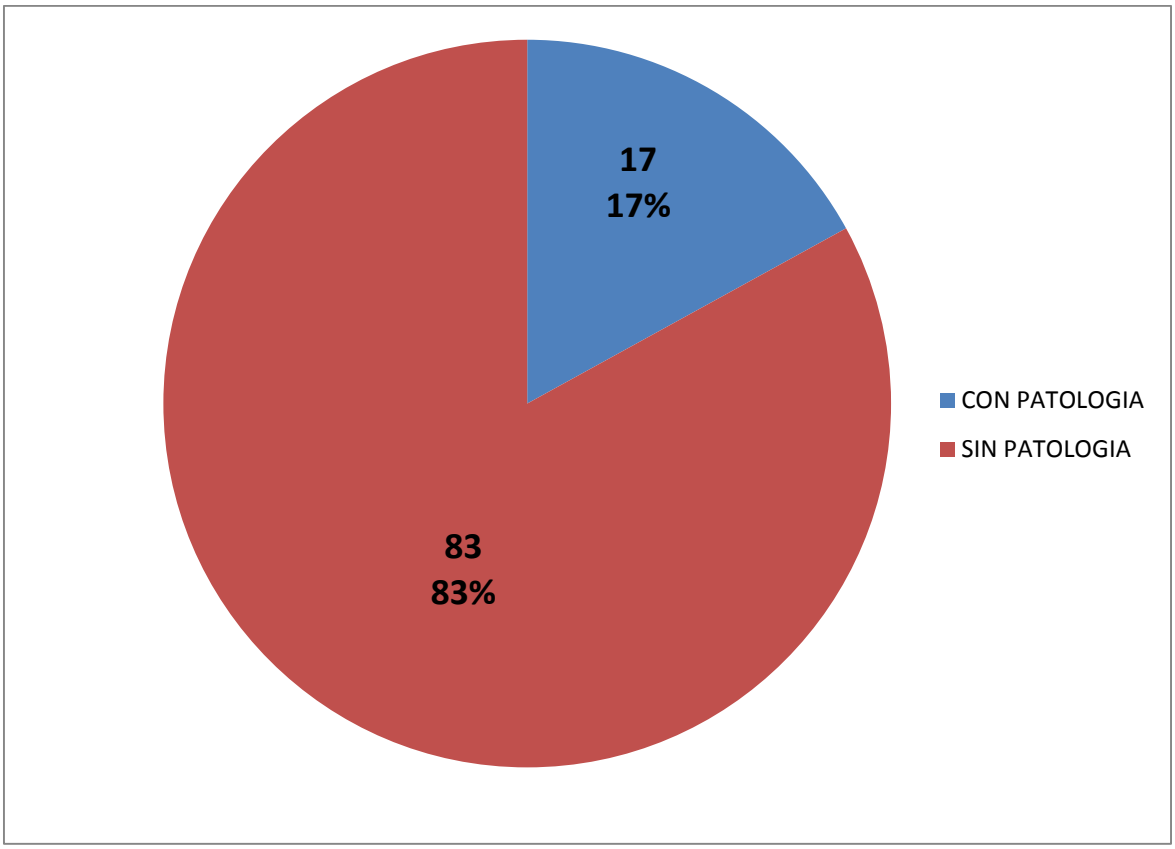

INTERPRETACIÓN:

De las 100 mujeres que acudieron al departamento de imagen, 83 mujeres no tenían patología dando un 85% de mujeres, a las cuales se les recomendó un control de mama cada 6 meses; mientras que 17 mujeres con patología mamaria dando un porcentaje de 17%, se les recomendó un control de mamografía cada síes meses.

GRAFICO N°7

EDAD ACEDUADA PARA REALIZARCE EL EXAMEN DE MAMOGRAFIA EN EL DEPARTAMENTO DE IMAGEN DEL HOSPITAL SOLCA- QUITO.

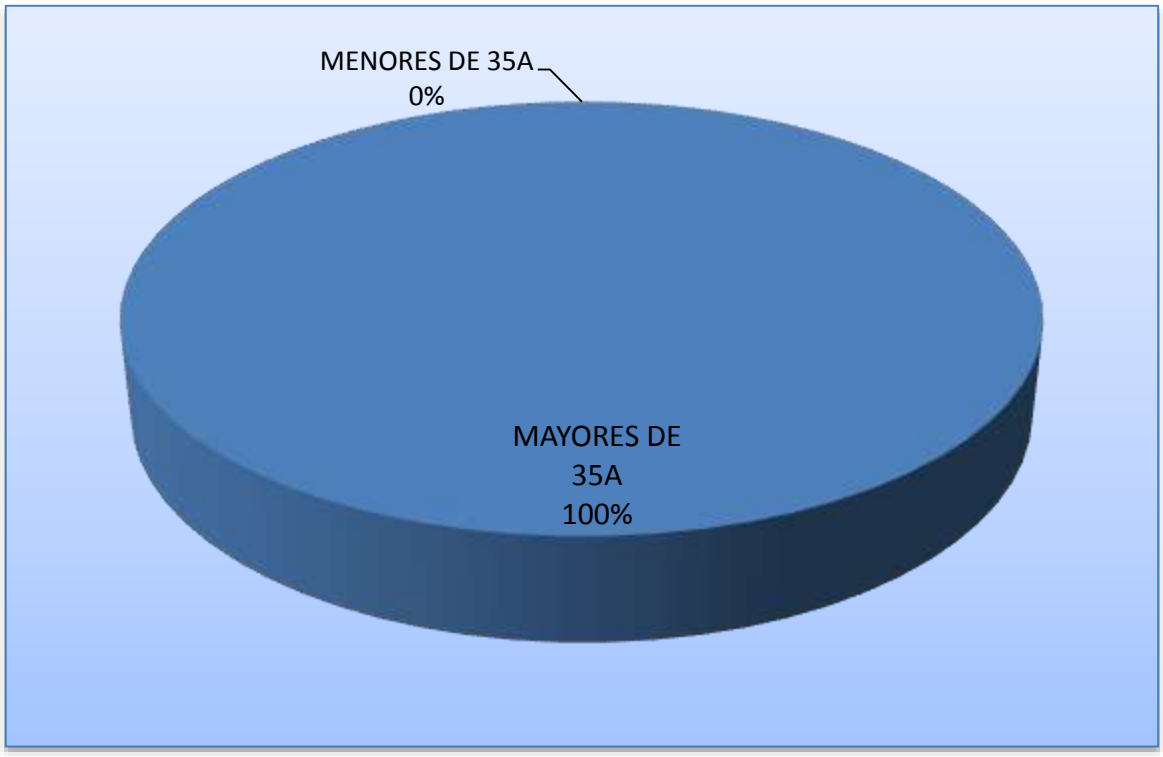

INTERPRETACION:

De acuerdo a guía de entrevista y guía de observación, el examen de mamografía se realiza a pacientes mayores de 35 años en un 100% debido a que el tejido mamario es de tipo fibroadiposo en el cual hay una distribución más equitativa de grasa y de tejido fibroglandular, y la mama radiológicamente tiene una densidad media y requiere menos exposición que la mama fibroglandular; mientras que a las menores de 35 años se les recomienda realizarse un eco mamario.

GRAFICO N°8

¿CUÁL ES EL PRIMER MÉTODO DE DIAGNÓSTICO PARA LA DETECCION OPORTUNA DEL CÁNCER DE MAMA?

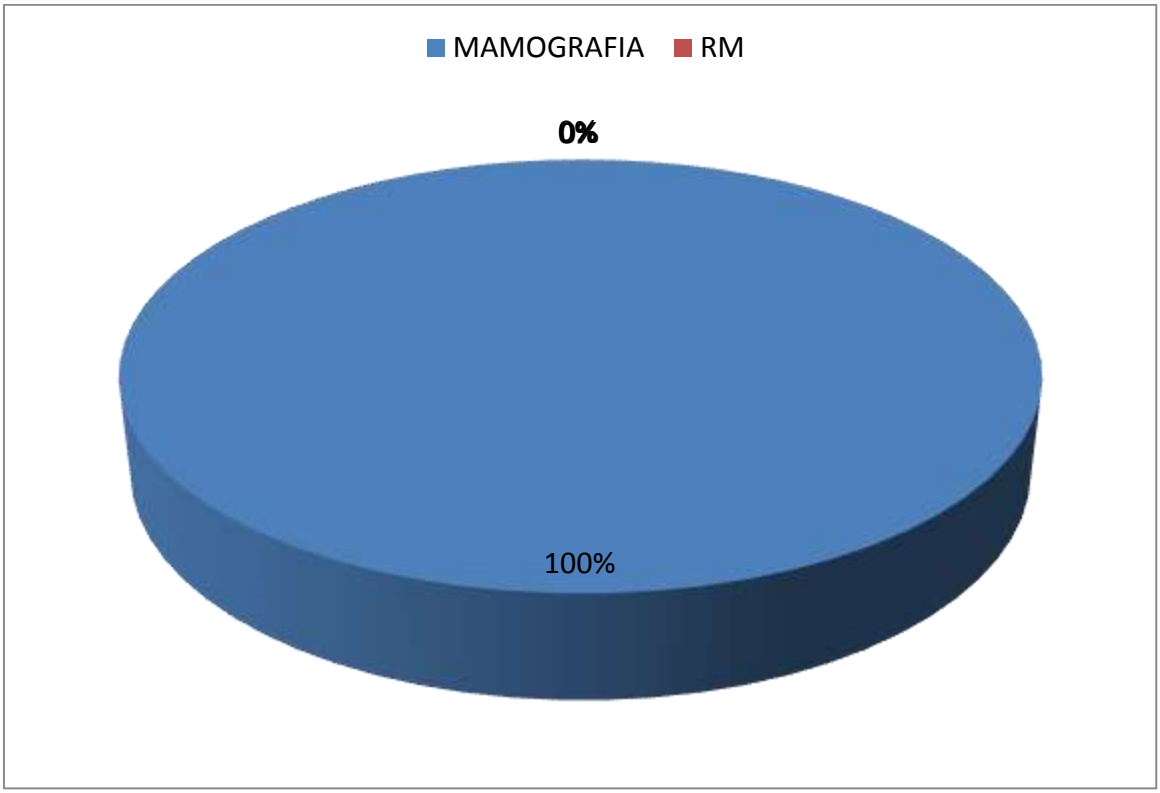

INTERPRETACIÓN:

La mamografía es el primer método de diagnóstico para la detección de procesos neoplásicos (tumores), que se presenten en la glándula mamaria, mientras que la RM es el complemento de la mamografía, ya que mediante la utilización de medio de contraste que permite mostrar la vascularización de las lesiones.

7. CONCLUSIONES

- Se verificó que el estudio de mamografía es el primer método de diagnóstico que se efectúa a mujeres mayores de 35 años, para la detección precoz de cualquier proceso inflamatorio y neoplásico que afecte a la mama.

- Se determinó que el estudio de Resonancia Magnética es un complementode la mamografía en pacientes que presentan tumoración o algún tipo de patología en la mama, ya que la resonancia magnética se realiza con medio de contraste para permitir mostrar la vascularización de las lesiones.

- Se comprobó que tanto la mamografía y la resonancia magnética son métodos con un alto valor diagnóstico ya que permiten evaluar los tumores y el cáncer precoz de mama.

- Se verificó que las técnicas utilizadas tanto en mamografía como en resonancia magnética son las correctas, así como también el departamento cuenta con todas las medidas de protección radiológica para el personal que labora en dicha institución.

- Este trabajo de investigación permitió el desarrollo de habilidades y destrezas para una buena comunicación con las pacientes, con la finalidad de que el paciente este seguro de los conocimientos teórico científicos que posee el tecnólogo y así obtener la colaboración del mismo durante el examen.

- Este trabajo de investigación permitió analizar, detallar y recolectar suficiente información para colaborar con un modelo guía para el estudio de mamografía y resonancia magnética y de este modo mejorar las técnicas empleadas.

8. RECOMENDACIONES

Una vez terminado el trabajo de investigación me permito sugerir algunas recomendaciones.

- Es importante usar las medidas de protección (protector de tiroides) tanto para el paciente como para el profesional.

- Las explicaciones y las instrucciones para la paciente deben ser claras para evitar de este modo la repetición del examen.

- Antes empezar a tomar las placas, verificar los factores y la ubicación del paciente

- En RM colocar bien el paciente, para así evitar movimientos durante el examen.

- En RM preguntar siempre si tienen prótesis ortopédicas, marcapasos y alguna intervención quirúrgica, ya que de lo contrario no habría como realizarle el examen por el metal que presentan.

9. ANEXOS

ANEXO 1

UNIVERSIDAD NACIONAL DE LOJA

ÁREA DE LA SALUD HUMANA

NIVEL TÉCNICO TECNOLÓGICO

CARRERA DE TECNOLOGÍA EN RADIOLOGÍA E IMAGEN DIAGNÓSTICA

GUIA DE OBSERVACIÓN

1. ¿Aplican en el hospital de Solca la técnica adecuada en las pacientes con y sin implantes mamarios?

2. ¿Explica el tecnólogo al paciente el procedimiento que van a realizar?

SI( ) NO ( )

3. ¿El departamento de Radiología tiene las medidas de protección radiológica?

SI( ) NO ( )

4. ¿Tanto el paciente como el tecnólogo medico tiene una buena comunicación?

SIEMPRE ( ) RARA VEZ ( ) NUNCA ( )

5. ¿Antes de realizar el examen al paciente le explican cómo debe venir preparado?

SIEMPRE ( ) **RARA VEZ ( )** **NUNCA ( )**

6. ¿El tecnólogo anota datos importantes de la paciente?

- Edad
- Lactancia
- Embarazos
- Antecedentes familiares con cáncer de mama

7. ¿A qué pacientes se les realiza el examen de resonancia magnética?

- Pacientes con prótesis y sin patología
- Pacientes sin prótesis con patología
- Pacientes con prótesis y con patología
- Pacientes sin prótesis y sin patología

8. ¿De las pacientes que acuden al departamento de imagenología cuantas tienen prótesis?

9. ¿En RM el tecnólogo coloca al paciente los audífonos para que no escuche el ruido del resonador?

10. ¿Para la realización del examen ocupan el tiempo necesario?

ANEXO 2

UNIVERSIDAD NACIONAL DE LOJA

ÁREA DE LA SALUD HUMANA

NIVEL TÉCNICO TECNOLÓGICO

CARRERA DE TECNOLOGÍA EN RADIOLOGÍA E IMAGEN DIAGNÓSTICA

GUIA DE ENTREVISTA

1. ¿Usted cree que la mamografía es un estudio más largo que la RM?

Si ( ) No ( )

2. ¿Cuál es el primer método de diagnóstico para el cáncer precoz de mama?

RM ( ) Mamografía ( )

3. ¿Las pacientes con implantes mamarios tienen más probabilidad de obtener tumores mamarios?

4. ¿Cada que tiempo deben realizarse las pacientes con patología la mamografía?

5. ¿Las mujeres menores de 35 años se les realiza el examen de mamografía?

6. ¿Las mujeres menores de los 35 años que tengan prótesis pueden realizarse la resonancia magnética?

7. ¿En pacientes que tengan marcapasos pueden realizarse la resonancia magnética?

8. ¿Para usted que técnica sería la más adecuada para los tumores de mama con implantes?

9. ¿La paciente debe tener preparación alguna para poderse realizar la mamografía? ¿Cuál?

10. ¿Qué datos de la paciente se debe tomar en cuenta para realizarle el examen de mamografía?

11. ¿Qué recomienda usted para mejorar la calidad de atención y de comunicación con el paciente?

10. BIBLIOGRAFÍA

- "Técnica Radiológica en Mamografía", Marban, 1998, cap. 1.
- Kopans D, -La mama en imágenes – 2003 Segunda edición – Editorial Marban, cap. 5, Pag, 105.
- Kenneth L. Bontrager. John P.Lapignano Proyecciones Radiológicas con correlación anatómica Pag.582 – 595
- Antonio de Deivera técnicas Radiológicas convencionales edición 2009
- biología, y protección radiológica - Harcourt sexta edición. Cap. 23 – Pag 297
- J.L del Cura. S. Pedraza. A. Gayete. Radiología esencial. Pág.935
- http://www.tsid.net/radiologia/Mamografia/mamografia.htm
- http://www.radiolegsdecatalunya.cat/formacio/resums/GE121EM04_R.pd
- http://www.cohesivebreastimplants.com/US-Spanish-Augmentation.pdf
- http://www.salud.gob.mx/unidades/cdi/documentos/DOCSAL7249.pdf
- http://es.wikipedia.org/wiki/Implante_de_mama
- **Técnica de eklund - Universidad Nacional de General San Mart**in pag. 6