UNIVERSIDAD NACIONAL DE LOJA

ÁREA DE LA SALUD HUMANA

NIVEL DE POSTGRADO

POSTGRADO DE TRAUMATAOLOGÍA Y ORTOPEDIA

TESIS PREVIA A LA OBTENCIÓNDEL TÍTULO DE ESPECIALISTA EN *TRAUMATOLOGÍA Y ORTOPEDIA*

TEMA:

"ALTERACIONES DE LA CADERA PEDIÁTRICA TRAS ENCLAVADO ENDOMEDULAR ANTERÓGRADO EN FRACTURAS DIAFISARIAS DE FÉMUR"

AUTOR:

Dr. Galo V. Gordillo P.

DIRECTOR:

Dr. Víctor Hugo Riofrio

LOJA - ECUADOR
2010 – 2011

Certificación

Dr. Víctor Hugo Riofrio

Director del postgrado de Ortopedia y Traumatología

Certifica:

Haber dirigido y supervisado la elaboración de la tesis ALTERACIONES DE LA CADERA PEDIÁTRICA TRAS ENCLAVADO ENDOMEDULAR ANTERÓGRADO EN FRACTURAS DIAFISARIAS DE FÉMUR. Estudio realizado en los niños tratados en el Área de Traumatología y Ortopedia pediátrica del Hospital Isidro Ayora en el periodo 1 de enero del 2005 a 1 de octubre del 2010. De autoría del Sr. Dr. Galo V. Gordillo P. previo a la obtención del Título de especialista en Ortopedia y Traumatología. La misma que cumple con todos los lineamientos de investigación previstos por la Universidad Nacional de Loja.

Atentamente:

Dr. Víctor Hugo Riofrio

Director de Tesis.

Autoría

El contenido del presente trabajo de investigación, ideas, conceptos, opiniones y comentarios son de absoluta y completa responsabilidad del autor.

Dr. Galo Vinicio Gordillo Peralta

Agradecimiento.

Agradezco primero a Dios, a la vida, a la naturaleza obra de Dios. A todos aquellos pacientes objeto de mi estudio por su colaboración. A mi esposa e hijos y a mis padres, por su apoyo incondicional, por su tiempo, paciencia y comprensión. A la UNL en especial a mis Maestros; al Dr. Víctor Hugo Riofrío, quien me apoyo y supo dirigir en la elaboración del presente trabajo. En fin les agradezco a todos mis amigos. Gracias.

Dedicatoria.

Es mi mayor placer poder dedicar este trabajo, inicio de una nueva vida profesional a mis seres más queridos, quienes sufrieron junto a mí este largo pero beneficioso camino, a Yadira mi esposa. Gustavo Sebastián, María Victoria y al pequeño Julián Francisco mis hijos. A ustedes se lo dedico.

INDICE

PORTADA.....i
CERTIFICACIÓN ii
AUTORÍA iii
AGRADECIMIENTO iv
DEDICATORIA v
ÍNDICE vi
INTRODUCCION.....xiv

CAPITULO I
1.- La cadera pediátrica. 3
1.1. Embriología 3
1.2. Anatomía 3

CAPITULO II
2. FRACTURAS DEL FÉMUR PEDIÁTRICO..... 12
2.1. Tratamiento en la infancia: 12
2.1.1. Tratamiento al inicio de la infancia 13
2.1.2. Tratamiento en la Infancia Temprana. 15
2.2. Fijación externa: 17
2.3. Fijación con clavos intramedulares flexibles. 18
2.4. TÉCNICA 18
2.4.1. Planificación Preoperatoria..... 18
2.4.2. Incurvación del Tallo..... 20
2.4.3. Introducción Retrógrada 21
2.5. CONSEJOS PARA LA TECNICA. 24
2.6. TRATAMIENTO POSTOPERATORIO 25
2.7. COMPLICACIONES DEL ENCLAVADO INTRAMEDULAR FLEXIBLE 26
2.8. FIJACIÓN CON CLAVOS INTRAMEDULARES (SÓLIDOS) 26

2.9. TÉCNICA PARA CLAVOS IM SÓLIDOS (KÜNTSCHER) 30
1. Tipo de investigación 39
2. Universo de estudio 39
3. Muestra. 39

Tabla de sexo * extremidad afectada..... 47
TABLA DE ATROFIA DE TROCANTER 55
TABLA DISMINUCION DIAMETRO DEL CUELLO 56
TABLA RETIRO DEL IMPLANTE (CLAVO) 57
TABLA USO MATERIAL ADICIONAL (ALAMBRE) 58
TABLA AFECCION ARCOS DE MOVILIDAD 59

DISCUSIÓN 60
CONCLUSIONES 67
RECOMENDACIONES 69
BIBLIOGRAFÍA 70
ANEXOS …….....……..85

RESUMEN

El enclavado intramedular como tratamiento de las fracturas diafisarias de fémur fue introducido por Küntscher en 1940, ganando popularidad y gran aceptación entre los cirujanos ortopédicos. Sin embargo ciertas fracturas (conminutas, espiroideas, bifocales, etc.) presentan dificultad para ser estabilizadas con el clavo de Küntscher convencional, existiendo una marcada tendencia al acortamiento, angulación y rotación a nivel del foco de fractura.

El presente trabajo y tomando en cuenta los criterios de inclusión y exclusión se realizó solamente en pacientes que fueron tratados mediante la utilización de clavos de intramedulares de Kuntscher, que atraviesen la cadera, misma que debía estar con las físis abiertas y que actualmente se encuentren consolidadas. Este estudio se direcciona en dar a conocer cuáles son las alteraciones de la cadera pediátrica tras esta cirugía y cuál es su repercusión sobre la funcionalidad del miembro en los pacientes que fueron intervenidos en el Hospital Regional Isidro Ayora de la ciudad de Loja.

La técnica de osteosíntesis intramedular en las fracturas de diáfisis y fémur distal es bien conocida y su uso en nuestro medio depende de:

Las características de la fractura, las características propias para la selección del paciente, la disponibilidad de implantes, la habilidad o preferencia del cirujano para el uso de dicha técnica

Esta investigación es de tipo retrospectiva descriptiva de corte longitudinal, el universo de estudio fueron todos los niños que ingresaron al área de traumatología del departamento de pediatría, ubicado en el 4 piso del Hospital Regional Isidro Ayora de la ciudad de Loja, Ecuador, en el período de estudioEnero 2005 a Diciembre 2010. Para la obtención de los 13 pacientes que constituyeron la muestra, se utilizaron criterios de inclusión y de exclusión. Y se llegó a las siguientes conclusiones luego del análisis y discusión de resultados.

Que el número de pacientes que ingresaron con fracturas de fémur fue de 97 casos de los cuales el 34% se trató de forma quirúrgica mediante la utilización de diversos implantes y que de este total un 51.5% fueron tratados mediante la colocación del clavos de Kuntscher.

Que las afectaciones anatómicas de la cadera pediátrica son la atrofia del trocánter mayor, la disminución del diámetro del cuello y el aumento del ángulo cérvicodiafisiario (coxa valga).

Que existe relación entre la afección anatómica y la funcionalidad del miembro afectado, en un 30% de los casos estudiados.

Que el 30% de los pacientes estudiados presentan cojera, independientemente de la medida de la discrepancia.

Que la coxa valga de la cadera afectada comparada con la cadera contralateral tienen pocos grados de diferencia, no justificando la

discrepancia de longitud que en estos casos es a expensas de la aposición ósea en el foco de fractura.

Al ser la cojera muy discreta no se la puede catalogar como una alteración grave de la marcha.

La discrepancia de longitud oscila entre 1 y 1,6 centímetros y se presenta en el 46% de los pacientes estudiados.

Se presentó en un 62% de los pacientes estudiados acortamiento de la extremidad y de estos el 50% presento cojera.

En base a las conclusiones anteriores se determina que luego de la utilización del enclavado endomedular existen alteraciones anatómicas de la cadera, sin embargo la alteración funcional provocada por estas es leve.

Podemos determinar que el nivel de fractura y mecanismo causante, en un 38,5% fue en el tercio medio del miembro inferior afectado y causado por un mecanismo directo, de igual forma el 46,2% de las fracturas estudiadas se dan en el tercio medio de la extremidad inferior afectada, causada por un mecanismo indirecto. Además el 15,3% restante corresponde a las fracturas distales del miembro inferior, causadas por mecanismos directos e indirectos.

SUMMARY

Intramedullary nailing in the treatment of diaphyseal fractures of the femur was introduced by Kuntsche in 1940, gaining popularity and wide acceptance among orthopedic surgeons. However, certain fractures (comminuted, spiral, bifocals, etc..) presented difficulty to be stabilized with conventional Kuntscher nail, there is a marked tendency to shortening, angulation and rotation at the fracture site.

The present study and taking into account the inclusion and exclusion criteria was performed only in patients who were treated using intramedullary nails Kuntscher crossing the hip, same should be with open physis and are now consolidated. This study is directed to make known what are the pediatric hip disorders after this surgery and what is its impact on member function in patients who underwent surgery in the Regional Hospital Isidro Ayora in the city of Loja.

The technique of intramedullary Osteosynthesis for fractures of distal femur diaphysis and is well known and its use in our environment depends on:

The characteristics of the fracture, the own characteristics for the patient's selection, the readiness of you implant, the ability or the surgeon's preference for the use of this technique.

This investigation is of type descriptive retrospective of longitudinal court, the study universe was all the children that entered area of pediatric orthopedics

department located in 4 floor of the Regional Hospital Isidro Ayora of the city of Loja, Ecuador, in the period of study January 2005 to December 2010.To obtain the 13 patients that constituted the sample were used criteria of inclusion and exclusion. And he reached the following conclusions after the analysis and discussion of results.

That the anatomical affectations of the pediatric hip are the atrophy of the greater trochanter, the decrease of the diameter of the neck and the increase cervical diaphyseal angle (coxavalga).

That relationship exists between the anatomical affection and the affected member's functionality, in 30% of the studied cases.

That 30% of the studied patients presents limp, independently of the measure of the discrepancy.

That the coxavalga of the affected hip compared with the hip contralateral they have few grades of difference, not justifying the discrepancy of longitude that is to expense of the bony apposition in the fracture focus in these cases.

As the very discreet limp it cannot be cataloged as a serious disturbance of the march.

The discrepancy of longitude oscillates between 1 and 1,6 cm and comes in 46% of the patients studied.

It was presented in 62% of the patients studied reduction of the extremity and of these 50% presents limp.

Based on the previous conclusions it is determined that after the use of the located intramedullary it exists anatomical alterations of the hip, however the functional alteration caused by these is small.

We can determine that the fracture level and causing mechanism in 38,5% were in the affected inferior member's half third and caused by a direct mechanism, of equal it forms 46,2% of the studied fractures they are given in the half third of the affected inferior extremity, caused by an indirect mechanism. 15,3 remaining% also corresponds to the inferior member's distal fractures, caused by direct and indirect mechanisms.

INTRODUCCION

La alteración de la forma de la cadera (cabeza, cuello y trocánter mayor) pediátrica por daños producidos sobre la físis al momento de la colocación de un clavo endomedular que atraviese la cadera antes del cierre fisario, ha constituido siempre un punto crítico para el cirujano ortopedista al momento de tratar un paciente con una fractura del fémur, por lo que muchos investigadores le han dedicado estudios amplios y exhaustivos, encaminados a determinar el mecanismo por el cual se lesiona la físis lo que lleva a cierres fisarios prematuros que constituyen la causa de las alteraciones o deformidades, así como a desarrollar nuevas técnicas e implantes quirúrgicos para evitar dichas lesiones.

Los resultados de los estudios presentados por Beaty, describen la utilización de clavos intramedulares fresados anterógrados, en 31 casos de pacientes con edades comprendidas entre 10 y 15 años, en los que todas las fracturas consolidaron con una discrepancia de longitud promedia de 0.51cm y un solo caso de necrosis a vascular por lesión de la arteria cervical.

Una encuesta entre los miembros de la PediatricOrthopaedicSociety, revelo 14 pacientes con necrosis a vascular de 1600 fracturas. Sin embargo los estudios de Maruenda Paulino describen buenos resultados utilizando clavos de Kuntscher de 9 mm en niños de 7 a 12 años.

“Actualmente las fuentes bibliográficas para el tratamiento de las fracturas femorales con clavos bloqueados endomedulares en niños, reportan pocos casos, puesto que es una técnica suplantada por la utilización de tallos flexibles. Además de las complicaciones que por el uso de estos clavos se reportan: necrosis avascular tras la utilización de la fosa piriforme como punto de entrada del clavo, alteración del crecimiento al perforar la fosa piriforme o el trocánter mayor lo que lesiona la físis y lleva a una hipoplasia del cuello femoral y trocánter mayor, la que puede llevar a una posterior fractura del cuello.

Las lesiones nerviosas que suelen recuperarse de forma espontánea también son una de las lesiones aunque infrecuente.”[1]

Por otro lado está la frecuente utilización de clavos endomedulares (Kuntsher) en nuestros hospitales como única opción quirúrgica para tratar este tipo de fracturas, ya sea porque el paciente no cuenta con los recursos necesarios para adquirir clavos flexibles (los adecuados) o porque no tenemos los instrumentos ni los medios adecuados para tratar de otra forma este tipo de lesiones.

Por estas razones me encamine en la realización de este trabajo investigativo, en el que fue necesario la orientación de objetivos claros y concisos como:

---

[1]Toro A, Sanin JE, Uribe A. Osteosíntesis con clavos flexiblesintrame-dulares retrógrados para el manejo de fracturas diafisarias del fémur en niños entre 6-12años. Rev Col de Or Tra 2004. 18:75-84

- Establecer las alteraciones de la cadera pediátrica tras enclavado endomedular en fracturas diafisarias de fémur y cuál es su repercusión sobre la funcionalidad del miembro en los niños. Identificar las alteraciones de la cabeza, el cuello y el trocánter mayor, en los pacientes tratados con enclavado endomedular. Valorar la gravedad de las alteraciones de la marcha, en los pacientes tratados con enclavado endomedular. Cuantificar la discrepancia de longitud, en los pacientes tratados con enclavado endomedular. Estimar la gravedad de la afección de la funcionalidad del miembro, en los pacientes tratados con enclavado endomedular.

Esta investigación es de tipo descriptiva retroprospectiva de corte longitudinal, el universo de estudio fueron todos los niños que ingresaron al área de traumatología del departamento de pediatría, ubicado en el 4 piso del Hospital Regional Isidro Ayora de la ciudad de Loja, Ecuador, en el período de Enero 2005 a Diciembre 2010.

La muestra se basó en pacientes seleccionados bajo los siguientes criterios de inclusión y exclusión.

Criterios de Inclusión

- Niños con fracturas de la diáfisis femoral en sus tres segmentos

- Que fueron tratados de forma quirúrgica.

- Con colocación de implantes intramedulares.

- Que el implante haya atravesado la físis proximal.

- Que actualmente se encuentren consolidadas.

- Que sus familiares expresen por escrito el deseo que su hijo participe en el presente trabajo de investigación.

Criterios de Exclusión.

- Paciente tratado de forma conservadora.

- Que se encuentre con pseudoartrosis o retardo de la consolidación.

Los Métodos e instrumentos de recolección de datos fueron.

Hoja de recolección de datos de historias clínicas. Hoja de toma de datos. Hoja de examen físico del cada paciente. Estudios radiográficos.

Las medidas para determinar la discrepancia de longitud es la real que va desde la cadera al maléolo medial del mismo lado.

Para tomar los datos de los pacientes estudiados, tomando en cuenta que por su edad no pueden autorizar estudio alguno, me contacte con sus padres para explicar el proceso de nuestro trabajo y los beneficios que conllevan los estudios investigativos. En lo concerniente al Análisis

estadístico, Los resultados obtenidos se representan en tablas simples y tablas cruzadas con sus respectivos gráficos e interpretación.

consciente de esta problemática a la que nos enfrentamos los Cirujanos Traumatólogos Ortopedistas en el momento de tratar un paciente pediátrico con fractura de fémur, establecí la necesidad de plantear la siguiente investigación que está orientada a conocer:

¿CUALES SON LAS ALTERACIONES DE LA CADERA PEDIÁTRICA TRAS ENCLAVADO ENDOMEDULAR ANTERÓGRADO EN FRACTURAS DIAFISARIAS DE FÉMUR Y CUAL ES SU REPERCUSIÓN SOBRE LA FUNCIONALIDAD DEL MIEMBRO EN LOS NIÑOS TRATADOS EN EL ÁREA DE TRAUMATOLOGÍA Y ORTOPEDIA PEDIÁTRICA DEL HOSPITAL ISIDRO AYORA EN EL PERIODO 1 DE ENERO DEL 2005 A 1 DE OCTUBRE DEL 2010?

Revisión de literatura.

MARCO

TEORICO

Capítulo 1

1.- La cadera pediátrica.

La cadera es una articulación sinovial multiaxial, en la cual la cabeza femoral esférica se ajusta firmemente en el acetábulo y cuya estabilidad se completa gracias a músculos y ligamentos. Además esta soporta de tres a cinco veces el peso corporal combinando equilibrio estático con una sorprendente movilidad.

1.1. Embriología

El acetábulo y la cabeza femoral se desarrollan de las mismas células mesenquimales primitivas. Alrededor de la semana 11 de gestación la cadera está totalmente formada. Al nacimiento la epífisis femoral es cartilaginosa y está unida al trocánter mayor a través del cartílago de crecimiento del cuello femoral.

Del cuarto a sexto mes de vida aparecen los centros de osificación de la epífisis del extremo proximal del fémur.

1.2. Anatomía

Para el estudio anatómico de la cadera hemos de tomar en cuenta que está estructurada por el hueso coxal y el acetábulo y el fémur proximal.

1.2.1. HUESO ILIACO:

El hueso iliaco es un hueso plano, ancho, torcido sobre su eje de tal manera que se lo puede comparar con las aspas de un molino de viento o con una hélice.

Se pueden diferenciar tres segmentos:

- Un segmento medio, estrechado, excavado en su parte externa por una cavidad articular, la cavidad cotiloidea.

- Un segmento superior, aplanado y ancho llamado ala iliaca.

- Un tercer segmento inferior, que forma los bordes, o el marco de un amplio orificio, el agujero isquiopubiano. La mitad superior de este segmento está formada por el pubis y la mitad inferior por el isquion.

El Ilion, el pubis y el isquion proceden de tres puntos distintos de osificación, que se extienden todos hasta el centro de la cavidad cotiloidea.

Acetábulo

Formado por la unión del ilion el isquion y el pubis al nacer el sitio de unión esta ocupado por el cartílago en Y desaparece en la pubertad. Orientado a distal lateral y anterior, presenta bordes anterior y posterior o paredes muy resistentes. En su piso el cual no es articular contiene el ligamento redondo y el pulvinar, cubiertos por membrana sinovial.

El rodete acetabular es un anillo fibrocartilaginoso que se continúa en el borde inferior con el ligamento transverso cubiertos por membrana sinovial ajusta a la cabeza femoral en el acetábulo este anillo aumenta la profundidad del acetábulo y aumenta su estabilidad.

Cápsula

Es una capa especializada de la fascia profunda sensible e inelástica reforzada por los ligamentos ilio-femoral, isquio-femoral y pubo-femoral que refuerzan la parte anterior de la cápsula. Al extenderse la cadera la cápsula y los ligamentos se tuercen forzando a la cabeza al interior del acetábulo.

Cartílago

Es una capa vital, aneural, avascular, elástica, fuerte y resistente al desgaste, se ubica sobre las superficies articulares de los huesos. Disminuye la compresión ósea, favorece el deslizamiento articular. Su espesor es de 2 a3 mm. Adelgazándose a la periferia 1 mm. La parte más gruesa se ubica en la parte pósterosuperior o zona de carga.

Membrana sinovial

Recubre la cápsula articular, los ligamentos y los tendones intrarticulares. Se refleja por encima del hueso intrarticular donde se fusiona con el periostio en el borde del cartílago articular. Su superficie interna es lisa, brillante y transparente, en condiciones patológicas toma un aspecto áspero y mate.

1.2.2. EXTREMO PROXIMAL DEL FÉMUR.

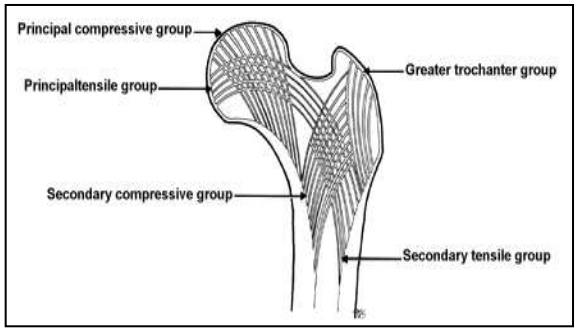

El fémur proximal lo conforman la cabeza, cuello y trocánteres. La cabeza femoral cubierta por cartílago forma 2/3 de una esfera, se una con el cuello en el surco subcapital, presenta la fosita del LR carente de cartílago. El cuello tiene una inclinación de +- 125º con 14 a 20º de anteversión, mide como promedio 2,5 cm. de ancho por 30 a35 mm. De longitud. El surco subcapital es el límite condrosinovial, en el cuello encontramos múltiples forámenes vasculares la cortical anterior es más gruesa y resistente.

El trocánter mayor es una epífisis de tracción donde se insertan el glúteo medio y menor. El trocánter menor se une al mayor por medio de la cresta intertrocantérica y sirve de inserción al músculo psoas ilíaco

Triángulo de Ward

Ubicado en el centro del cuello femoral formado por tejido reticular laxo y bordeado por las trabeculas de tensión y compresión las mismas que en conjunto le confieren al cuello una gran fortaleza, con los años este triángulo pierde su estructura trabecular y el cuello su fuerza estructural y las fracturas son frecuentes.

Calcar femoral

Es una placa de hueso vertical, laminada e interósea que se irradia lateralmente desde la corteza interna a la línea de trifurcación externa de las líneas de presión y tracción del cuello, proximalmente se une con la corteza posterior del cuello y distalmente con la porción posterointerna del cuello en el trocánter menor.

Panículos adiposos

Los extra sinoviales e intrarticulares caracterizan a las articulaciones que soportan peso y amortiguan los paquetes vásculonerviosos. Están profusamente inervados.

Musculatura

Estos cubren u ocultan todas las caras de la articulación. Tenemos los siguientes músculos.

- Flexores: ***psoas ilíaco***, recto anterior, sartorio, inervados por L2-L4
- Extensores: glúteo mayor y músculos de la pata de ganso (L4-L5:S1-S3).
- Aductores: Ubicados en la región interna inervados por el obturador.
- Abductores: ***glúteos medios y menores,*** inervados por el glúteo superior (L4-S1) en flexión son rotadores internos.

- Rotadores externos: piramidal, gemelo superior, gemelo inferior, obturadores, crural.

Los dos nervios glúteos L4-S2 inervan extensores, abductores y rotadores externos. El nervio ciático cruza los tendones del obturador interno y los gemelos, los cuales cubren la cara posterior de la cápsula.

Fascias

Constituida por células fibrosas dispuestas en forma laxa que contienen líquidos serosos en el intersticio. Estas forman un tejido antifricción perfecto que permite el deslizamiento de las estructuras adyacentes una sobre otra, con importante inervación sensitiva. La fascia profunda envuelve los músculos de la cadera y el muslo. Proximalmente se inserta en la cresta ilíaca la arcada crural, la rama isquiopubiana, la tuberosidad isquiática y el ligamento sacrociático mayor. El componente lateral tracto iliotibial se extiende desde la cresta ilíaca hasta el tubérculo de Gerdy. La fascia lata junto con los músculos glúteo mayor y tensor de esta, envuelven la cadera, realizan extensión, abducción, flexión y rotaciones.

Distribución vascular

Vasos pericapsulares

Es un anillo anastomótico vascular, originado de las arterias glúteas superior e inferior, en menor grado de la obturatriz y circunfleja femoral interna, irriga

el hueso adyacente, los músculos, la cápsula y a veces envía ramas pericapsulares en sentido lateral.

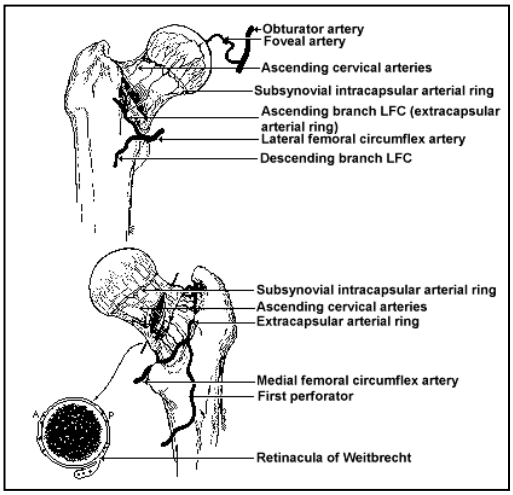

La mayor parte de la irrigación del fémur proviene de la circunfleja femoral interna y externa, estos vasos forman 2 anillos anastomóticos continuos, uno basal por encima y alrededor de la inserción femoral de la cápsula y otro subcapital a nivel de la unión condrosinovial. La arteria circunfleja femoral interna, rama de la femoral profunda se dirige posteriormente, bajo la cápsula y el músculo obturador externo, donde se une a pequeñas ramas de la perforante, de la glútea inferior y de la circunfleja femoral externa para constituir la anastomosis crucial.

Vasos subcapsulares.

Estos vasos contribuyen a la formación del canal vascular más importante de la metáfisis cervical y de la epífisis. En el cuello se denominan arterias superior (externa), pósteroinferior (interna) y anterior, en orden descendente de tamaño. Los vasos externos irrigan la cabeza femoral. Los vasos internos se dirigen al cuello.

AMPLITUD DE MOVIMIENTOS DE LA CADERA

La cadera es una de las articulaciones con un rango muy alto de movimientos los mismos que se resumen en el siguiente cuadro.

Movilidad	Normal	Funcional
Flexión	125-128º	90-110º
Extensión	0-20º	0-5º
Abducción	45-48º	0-20º
Aducción	40-50º	0-20º
Rotación interna	40-45º	0-20º
Rotación externa	45º	0-15º

MÉTODOS DE IMAGEN USADOS EN EL DIAGNÓSTICO DE LAS LESIONES DE LA CADERA.

Radiología convencional: es el método más común para de examinar la articulación coxofemoral y sus componentes, incluyen una radiografía anteroposterior (AP) de la pelvis y una AP del cono bajo de la cadera, ambas en rotación interna del pie para elongar el cuello femoral, y una proyección en pierna de rana realizada con la cadera abducida.

Tomografía computarizada (TC): es el método de exploración por rayos X más sensible para detectar cierto tipo de lesiones que se pueden asociar al trauma inicia de la cadera como son fracturas del acetábulo o de la cabeza femoral, así como las fracturas luxaciones de la cadera. Se basa en la

transformación de las ondas de rayos X en información digital, la cual es procesada y transformada a su vez en imagen.

Resonancia magnética: es el método exploratorio por imagen más reciente. En el caso de las lesiones de la cadera, nos permitirá determinar las lesiones de la vascularidad. Permite obtener imágenes en diferentes planos y contrasta distintos tejidos blandos, debido a la diferente composición química de los mismos, además el paciente no recibe radiación. La imagen de RM se basa en la señal que emiten los protones bajo un potente campo magnético.

Capítulo 2

2. FRACTURAS DEL FÉMUR PEDIÁTRICO.

Se puede hablar de muchas generalidades en cuanto a las fracturas de la diáfisis femoral. Como que estas consolidan de forma espontánea incluso con sus fragmentos muy desplazados, que la pseudoartrosis es infrecuente. El grado de consolidación depende de la edad y la relación entre el tiempo de unión y la edad es directamente proporcional. El sobrecrecimento es mayor al principio y durante la infancia. Es por esta razón que se permiten acortamientos de 1 a1.5 cm, para compensar dicho crecimiento. El esquema de tratamiento se basa en la edad del paciente, situación familiar y las opciones de tratamiento.

2.1. Tratamiento en la infancia:

Es importante considerar y excluir el traumatismo no accidental.

- Inicio de la infancia: se considera el tratamiento con un arnés de Pavlik o una espica. Colocar el arnés bajo sedación o anestesia en la posición para LCC de forma que permita el cambio de pañal. Examinar y retirar el arnés luego de las 4 semanas.

- Niño que gatea: se trata con una férula en espica inmovilizando con las caderas flexionadas en 45 grados, dejando los pies libres. Se retira la férula a las 5 semanas.

2.1.1. Tratamiento al inicio de la infancia

Puede realizarse con la colocación de una férula en espica con o sin la utilización de una tracción inicial.

El sobrecrecimiento corrige el acortamiento y las inmovilizaciones, se toleran muy bien. La férula en espica se puede colocar de forma precoz en la sala de urgencias y dar el alta inmediata al paciente, pero es conveniente mejor ingresar al niño al menos una noche para planificar de forma adecuada la colocación de la férula, enseñar a los padres el cuidado de la misma y manejo del niño y estar seguros de que el niño está cómodo con la férula antes de dar el alta.

- Tracción inicial: aplicar uno o dos kilos de peso en tracción cutánea durante la noche del ingreso. Esto proporcionara una adecuada inmovilización y alineamiento.

- Sedación: se debe procuras una sedación o anestesia general corta durante la colocación de la espica.

- Posición de la pierna: la posición de la extremidad es dependiente del nivel de la fractura, esta posición se debe a la inserción y la fuerza deformante de los músculos en el fémur. Colocándose el miembro de forma de tratar de alinear el fragmento distal con el proximal, más no para tratar de reducir la fractura. De esta forma tenemos que para las fracturas proximales se inmoviliza con 45 grados de flexión de cadera, 45º de abducción y 20º de rotación lateral. (45º-45º-20º). La posición en fracturas de la zona media es de 30º-30-10º y para las fracturas distales de 20º-20º-10º. El niño pequeño es capaz de ponerse de pie con esta férula.

- Evitar el acortamiento excesivo: se corre el riesgo de un acortamiento muy marcado tras las inmovilizaciones inmediatas con espica. El acortamiento aceptable es una controversia pero esta alrededor de 1.5 y 3 cm. Para evitar esta complicación hay que hacer un control adecuado mediante los estudios radiográficos periódicos, retirar la espica y colocar una tracción suele ser necesario.

- Duración de la inmovilización con férula: se mantiene la inmovilización de 6 semanas en los niños menores de 5 años y de 8 semanas en niños de 5 a 10 años que sean tratados con espica.

- Tratamiento posterior: permita la reincorporación a las actividades habituales luego de retirada la inmovilización, prohibiendo los juegos bruscos o de mucha energía. No se requiere de fisioterapia. Reevalue al niño luego de 6 a 12 meses para valorar el arco de movilidad, cualquier deformidad residual o acortamiento.

2.1.2. Tratamiento en la Infancia Temprana.

Al ser la tracción el método más efectivo para el tratamiento de estas fracturas, por su seguridad y baja tasa de complicaciones al estar bien aplicada es muy utilizada en esta etapa de la infancia. Sin embargo al requerir un prolongado periodo de hospitalización y el incremento de los costos, es que es menos utilizada.

- Tracción cutánea: es aplicable en la mayoría de las fracturas en niños menores de 8 años.

- Tracción esquelética: se la utiliza en niños mayores y pacientes con fracturas subtrocantereas que requieren tracción 90/90. Es importante la dirección de la aguja y cuida las partes blandas y eminencias Oseas.

- Longitud: ajuste el peso de la tracción para permitir un centímetro de acortamiento. Hay que tener cuidado en las tracciones 90/90 ya que se puede producir un excesivo alargamiento.

- Duración: continuar con la tracción hasta que aparezcan signos precoces de consolidación. El callo no debe ser dolorosos y la inmovilización no debe incomodar al niño. La duración de la tracción puede variar de dos semanas al inicio de la infancia, tres semanas en la niñez media y cuatro semanas al final de la infancia. Para un adolecente sería apropiado de 6 a 8 semanas. Evite retirar muy pronto la tracción para colocar espicas o férulas, pues esto puede producir angulación y acortamiento de la fractura dentro de las férulas, las que al no ser diagnosticadas de forma temprana pueden requerir tratamientos quirúrgicos con fijación interna o externa.

- Alineación aceptable: lo mejor es la alineación lado con lado, hay que evitar las reducciones termino-terminales por el riesgo de sobrecrecimiento.

    - Plano frontal: alinee entre 10 y 20 grados. Se aceptan más deformidad en el paciente más joven y en fracturas más proximales.

    - Plano sagital: alineación de 20 a 30 º. Debido a que las deformidades son en el plano del movimiento.

    - Plano transverso: es difícil de medir.

- Fracturas alineadas: ajuste la posición del fragmento distal controlable, para que este alineado con el fragmento proximal.

2.2. Fijación externa:

Es un método de fijación sobreutilizado en el tratamiento de las fracturas femorales, puesto que no se han tomado en cuenta las frecuentes complicaciones que estas producen.

Indicaciones de FE: las indicaciones para la FE son limitadas, se detallan a continuación.

- Fracturas abiertas. Cuando hay gran compromiso de la piel y los tejidos, esta es efectiva para poder manejas de forma segura estas lesiones.

- Fracturas conminutas. Aquellas fracturas con fragmentos inestables que podrían producir acortamiento al fijarse con clavos flexibles, son muy bien manejadas con la FE.

- Politraumatismo. Es ideal ya que puede ser colocada de forma rápida y permitir el manejo general del paciente.

Complicaciones de la FE: son la infección de las entradas y trayecto de las agujas, el retardo de la consolidación y las re-fracturas tras la retirada de los mismos.

2.3. Fijación con clavos intramedulares flexibles.

Los clavos IM flexibles son la mejor y más utilizada opción al momento de tratar una fractura diafisaria femoral en el niño, ya que es un método fácil de aplicar y posteriormente de retirar.

Indicaciones: son bastanteamplias.

- Fracturas en niños mayores. 8 años en adelante.
- Politraumatizado. Para poder manejar los problemas asociados que presenta el niño.
- Rodilla flotante, por este método se puede fijar cualquier fractura diafisaria.

2.4. TÉCNICA

2.4.1. Planificación Preoperatoria

Este método de fijación es apropiado en aquellos pacientes con edades comprendidas entre los 5 y los 16 años que presentan una fractura femoral no conminuta. En las fracturas femorales inestables se precisa una considerable experiencia para obtener un resultado satisfactorio mediante el uso del enclavado intramedular flexible. Se ha mostrado útil en estas fracturas inestables la inmovilización postoperatoria con yeso o la utilización postoperatoria de un dispositivo de soporte externo como medida

suplementaria a los tallos flexibles internos.

Deben detectarse en la evaluación radiográfica los trazos de fractura que se propagan más allá del trazo principal.

La afectación de la región metafisaria distal es una contraindicación relativa para esta técnica. Se mide la anchura del canal en el punto más estrecho de la diáfisis, tanto en la proyección AP como lateral, dividiéndose esta cantidad entre dos. Esta cifra representa el diámetro máximo del tallo que puede utilizarse, debiendo emplearse habitualmente un tallo entre 0,5mm y 1mm más fino que este diámetro. Por tanto si el canal medular mide 8mm, probablemente deba utilizarse un tallo de 3 a 3,5mm.

El procedimiento puede llevarse a cabo sobre una mesa de tracción, o sobre una mesa radio transparente, aunque en los niños pequeños (<45Kg), encontramos más sencillo realizarlo sin mesa de tracción. Se ha descrito el procedimiento empleando tallos elásticos de titanio AO.

2.4.2. Incurvación del Tallo

Se mide la distancia desde la punta del tallo que se va a introducir hasta el nivel del foco de la fractura, aplicándose al tallo una curva suave de 30º con el ápice a nivel de la fractura. A continuación se acoda la punta del tallo para facilitar su colocación, permitiendo que el tallo rebote sobre la cortical contraria en el momento de la introducción. Esto a su vez facilita la dispersión de los tallos en la metáfisis proximal, hacia el cuello femoral o hacia el trocánter mayor. Algunos cirujanos prefieren evitar la segunda incurvación al nivel de la fractura, empleando estos tallos como tallos rectos, muy similar a la fijación intramedular tradicional. Los tallos que suelen emplearse son de 3 a4 mm de diámetro, dependiendo del tamaño del hueso y del paciente.

Deben utilizarse ambos tallos del mismo tamaño, debiendo evitarse diferentes medidas.

La técnica de fijación elástica para las fracturas femorales descritas por LIGIERT at al, requiere la aplicación de una incurvación en la zona medial del tallo al nivel del foco de fractura. Esto genera un efecto elástico que se suma a la rigidez de la fijación de la fractura. La dispersión de los tallos en sentido opuesto aporta una fijación “pre-sobrecargada”, que aumenta la resistencia a la curvatura. Las incurvaciones opuestas de los dos tallos al nivel de la fractura incrementa de manera significativa la resistencia a la sobrecarga en varo y en valgo, así como a la torsión.

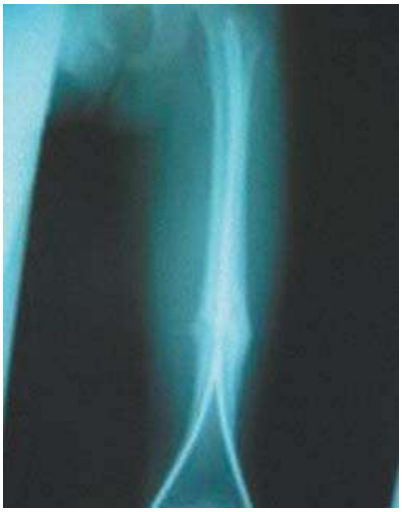

2.4.3. Introducción Retrógrada

Después de situar al niño en la mesa de tracción, se prepara la pierna exponiéndose el muslo (desde la cadera hasta la rodilla).

Se utiliza el intensificador de imágenes para localizar el lugar donde realizar la incisión cutánea, visualizando el fémur distal en los planos AP y lateral. Se realiza las incisiones en los lados medial y lateral, dístales al lugar

de introducción en el hueso. El extremo proximal de la incisión (de 3cm) debe situarse justo al nivel o inmediatamente distal al punto de inserción, situado aproximadamente de 2.5 a3 cm. proximales a la físis femoral distal. Se utiliza punta de broca de 4.5mm o un punzón para efectuar un orificio en la cortical ósea

Se introducen los tallos desde los lados medial y lateral avanzando hasta el nivel de la fractura. Se abre la metáfisis femoral distal empleando una broca o un punzón aproximadamente 2.5cm proximales la físis femoral distal. A continuación se inclina la broca 10º anteriormente, angulándose muchísimo en el plano frontal con el fin de facilitar el paso del tallo a través del denso hueso metafisario pediátrico. Durante su introducción el tallo

rebota sobre la cortical contraria a medida que progresa hacia el foco de fractura. Llegado este momento se reduce la fractura mediante la tracción longitudinal así como el equipo para la reducción de las fracturas



Este equipo es radio transparente y mantiene en la posición apropiada a las fracturas femorales inestables con el objeto de permitir la fijación. Tras haber pasado 2 ó 3 cm. el primer tallo a través de la fractura se pasa el segundo tallo también a través del foco de fractura. Acto seguido se avanzan ambos tallos hasta el extremo proximal del fémur dirigiendo uno hacia el cuello femoral, y el otro hacia el trocánter mayor.

Cuando el segundo tallo pasa el foco de fractura y se rota debe tenerse la precaución de no enredar un tallo alrededor del otro. Después de pasar los tallos por la fractura y antes que se ajusten, se emplea la fluoroscopia para confirmar la correcta reducción de la fractura y garantizar que los tallos no han provocado la conminución de la fractura durante su

introducción en el fragmento proximal.

Se retiran los tallos unos 2cm, se corta el extremo de cada tallo y se introducen nuevamente en el interior del fémur. El extremo del tallo debe situarse adyacente al hueso metafisaria aunque debe encontrarse al menos 1cm distal al orificio de entrada con el objeto de permitir una fácil retirada posterior. Debe evitarse la incurvación de las puntas de los tallos ya que provocan la aparición de una bolsa dolorosa encima del extremo del tallo.

Si la fractura se encuentra en la porción inferior del fémur y quizás incluso si se sitúa en la diáfisis, puede valorarse un lugar de introducción proximal. El punto de inserción puede se antero lateral justo por debajo del trocánter mayor o a través del margen lateral del trocánter. A través de una incisión cutánea al nivel del trocánter se perforan, se perforan dos orificios de 4,5mm en la metáfisis inmediatamente por debajo de la apófisis comunicando ambos orificios mediante una gubia. Se introducen los tallos de manera anterógrada. La medición de los tallos y el tratamiento postoperatorio son los mismos que en la técnica retrógrada.

2.5. CONSEJOS PARA LA TECNICA.

MAZDA et al, destacaron que para la introducción de los clavos elásticos de titanio, éstos debían incurvarse siguiendo una curva homogénea a lo largo de toda su longitud, situándose el ápice de la curva al nivel de la

fractura o muy cerca de ella en las fracturas conminutas. La profundidad de la curva debe ser aproximadamente tres veces el diámetro del canal femoral, también subrayaron la importancia de moldear curvas similares en ambos tallos, inclinándose por tallos con diámetros en torno a un 40% del diámetro diafisario más estrecho, y utilizando puntos de entrada medial y lateral a la misma altura de la metáfisis.

2.6. TRATAMIENTO POSTOPERATORIO

En las fracturas oblicuas largas inestables o en las fracturas conminutas puede ser conveniente la inmovilización mediante yeso o tracción. Para reducir el dolor de la rodilla y el espasmo cuadricipital hemos encontrado útil el uso de una inmovilización de rodilla durante el postoperatorio inmediato. Se inicia la fisioterapia con carga ponderal de punteo en cuanto el paciente se encuentre cómodo. Pueden iniciarse ejercicios de rodilla y fortalecimientos del cuádriceps suave, aunque no debe realizarse ningún tipo de movilización pasiva agresiva de la rodilla ya que incrementa la movilidad en el foco de fractura, aumentando el espasmo cuadricipital. La movilidad postoperatoria de la rodilla finalmente con el tiempo se recupera. Generalmente se autoriza la carga ponderal completa pasadas 6 semanas.

Pueden retirarse los tallos pasados entre 6 y 12 meses desde la lesión, cuando la fractura ya se encuentra completamente consolidada, generalmente como procedimiento

2.7. COMPLICACIONES DEL ENCLAVADO INTRAMEDULAR FLEXIBLE

Las complicaciones tras el enclavado intramedular flexible, son relativamente poco frecuentes. De 308 fracturas descritas en seis series no se informo de ninguna seudoartrosis, infección o aparición de necrosis avascular.

2.8. FIJACIÓN CON CLAVOS INTRAMEDULARES (SÓLIDOS)

INDICACIÓN:

- **NO ANTES DEL CIERRE DE LAS FISIS**.
- Todas las fracturasdiafisiarias
- Fracturas subtrocantéricas, con uso de clavos de reconstrucción
- Fracturas supracondileas, con uso de clavo retrógrado, y eventualmente tornillo canulado
- Fractura diafisiaria con fractura de cuello ipsilateral, con uso de tornillos canulados al cuello y clavo anterógrado o retrógrado para la diáfisis
- Fracturas diafisiarias o supracondíleas en fémur con artroplastía de cadera, con uso de clavo retrograde.

CONTRAINDICACIONES:

- Físisaunabiertas.
- Fémur con infecciónósea
- Paciente politraumatizado con trauma torácico, shock, hipovolemia o enfermedad pulmonar previa restrictiva
- Fracturasupracondílea con componente coronal

VENTAJAS:

Las mecánicas y biológicas mencionadas previamente para este tipo de implante. Además:

- La anatomía tubular de la diáfisis femoral, la hace ideal para su estabilización
- La ubicación central del istmo, permite una adecuada estabilización proximal y distal
- Las condiciones de carga del fémur por la gravedad, musculatura y fuerzas ligamentosas, son favorables para la fijación endomedular

- El clavo permite la carga compresiva circular, a través de la fractura, que proporciona una adecuada formación de callo y remodelación ósea

- El mínimo daño de P.B. y buena estabilización, permite movilización precoz, logrando sacar al paciente de la cama tempranamente, lo cual es fundamental en el contexto de pacientes con riesgo SDRA

- Rápida rehabilitación, que permite el alta hospitalaria en menor número de días, con el consiguiente beneficio económico para el paciente

DESVENTAJAS:

- Alteraciones de la físis del extremo proximal del fémur si la vía es anterógrada

- Producción de embolías grasas con el aumento de la presión intramedular, que en determinado tipo de pacientes, puede condicionar SDRA

RESULTADOS:

- 98%-99% consolidación entre 12 y 24 meses

- Infecciónmenor al 1%

- Acortamiento 2%

- Malrotación 2,3%

- RM rodilla 130°

CONSIDERACIONES:

- Puede ser colocado vía anterógrada (fosita piriforme) o retrógrada (escotadura intercondílea)

- El bloqueo debe ser siempre estático y no debe ser convertido rutinariamente a dinámico, a no ser que exista evidencia de retardo de consolidación, demostrado por Brumback, quien explica sus malos resultados con bloqueo dinámico por errores de planificación, clasificación de la fractura y falla en la detección de la conminución. El bloqueoestático no altera la consolidación v/s dinámico

- El estudio en fémures de cadáver, no evidencia diferencia significativa en la rigidez torsional y de carga axial, con uno o dos bloqueos distales. Además, el estudio clínico paralelo no evidencia diferencia de consolidación, por lo cual se recomienda el uso de un bloqueo distal (el más proximal) en fracturas diafisiarias de fémur y dos tornillos cuando es de tercio distal

- Fracturas ubicadas bajo el istmo femoral, deben ser retardadas en su carga, hasta ver la presencia de callo, dado que determinan alto stress en relación al agujero distal más proximal

- Conminución mayor de Winquist III, se ha asociado con mayor pérdida de alineamiento rotatorio, por lo cual la literatura sugiere diferir la carga

- Sólo se reserva el clavo endomedular fresado no bloqueado, en fracturas transversas u oblicuas del tercio medio

2.9. TÉCNICA PARA CLAVOS IM SÓLIDOS (KÜNTSCHER)

Técnica

Dado que es necesario realizar una tracción importante sobre la pierna para la reducción de la fractura y la extremidad está cubierta por los campos, se debe asegurar firmemente al paciente en decúbito lateral sobre la mesa de quirófano. Es suficiente con un pelvistato o un arnés perineal y algunas bolsas de arena para la colocación del paciente. Es preferible incluir toda la extremidad en el: campo estéril, para permitir libertad de maniobras. La aguja de Kirschner y el estribo se retiran antes de pintar y vestir el campo.

Exponga la fractura a través de un abordaje posterolateral. Siga el tabique intermuscular hasta el hueso y retraiga los tejidos blandos en dirección anterior para minimizar el daño al cuadríceps. Tras exponer la fractura, proceda del siguiente modo. En primer lugar, movilice los extremos de la fractura y redúzcala, prestando atención a la alineación rotatoria correcta. Después, extraiga el fragmento distal fuera de la herida quirúrgica y compruebe el tamaño del canal medular con las fresas intramedulares hasta encontrar la que mejor ajuste en su entrada. Dado que el canal de la mitad

distal del fémur es amplio, no haga avanzar la fresa más allá del punto en que encuentre una resistencia clara. Utilizando fresas de diámetros progresivamente mayores, frese el canal medular hasta al menos 11 mm y, preferiblemente, algo más. Sin embargo, hay que ser cauto pues un fresado del canal de 15 mm puede adelgazar la cortical hasta el punto de debilitarla. Entonces repita el procedimiento del fresado en el fragmento proximal. Se pueden utilizar fresas estándar rígidas o flexibles. Si utiliza fresas flexibles, nunca debe invertir el sentido de giro del motor, o la fresa quedará irreparablemente dañada. La fresa flexible se puede extraer simplemente retirando la fresa giratoria del canal medular. Con el tallo de 25 cm de las fresas medulares comunes se puede acceder a todo el fragmento proximal, lo que permite obtener un canal de diámetro conocido a lo largo de todo el hueso que admita la introducción segura del clavo sin que se trabe. Una vez que tanto el canal proximal como el distal se han fresado hasta el diámetro adecuado, coloque un taladro de corcho u otro instrumento de centrado en el canal medular del fragmento proximal e introduzca la varilla guía a su través. Introdúzcala con motor en dirección proximal a través del extremo proximal del fémur hasta que su punta quede subcutánea. Aproxime y flexione ligeramente la cadera según hace esto para que la varilla guía emerja subcutáneamente, justo proximal al trocánter. El taladro de corcho o el instrumento de centrado equivalente evita que la varilla guía penetre en la parte superior del cuello femoral demasiado medialmente o que ingrese en la articulación de la cadera con riesgo de daño de los vasos retinaculares del cuello. La varilla guía debe emerger de la parte superior del cuello en la base

del trocánter o a través de su borde medial. Sin exponer completamente el trocánter, practique una incisión en la unión del cuello con el trocánter con las fresas de trocánter según se explica más adelante. Realice una pequeña incisión sobre la punta que protruye de la varilla guía, para permitir que asome por la piel. Diseque los tejidos blandos para permitir la introducción de la fresa canulada de trocánter sobre la varilla guía. Haga girar el motor lentamente hasta que la fresa quede bien asentada, para no romper uno o más de los filos por el fresado forzado contra una superficie oblicua. Tras perforar este orificio en la región trocantérea o en la porción superior del cuello, introduzca el clavo intramedular sobre la varilla guía con el ojo para su extracción orientado en sentido posteromedial y hágalo progresar hasta la región trocantérea. La orientación de la ranura del clavo en relación al fémur es crítica para la resistencia de la fijación. Con el ojo de extracción en el extremo superior del clavo en posición posteromedial, la ranura del clavo trebolado queda orientada anterolateralmente a lo largo del lado sometido a tensión del fémur, aumentando así en gran medida la fuerza de la fijación. Una vez que se ha introducido el clavo dentro del canal medular del fragmento proximal, retire la varilla guía y el instrumento de centrado antes de que el clavo entre en el istmo del canal. El clavo trebolado es compresible y, si el canal es estrecho, el clavo se puede trabar sobre la varilla guía y dificultar en gran medida la extracción de ambos.

Cuando el clavo se encuentre cerca del foco de fractura en el fragmento proximal, reduzca la fractura bajo visión directa. Si el fragmento proximal no se encuentra correctamente alineado, al introducir el clavo en el mismo

puede astillar el hueso, chocar contra la cortical, distraer la fractura o incluso puede atravesar la cortical en un punto más distal. Mantenga la reducción, mientras el ayudante empuja el clavo golpeando regularmente sobre el introductor en su extremo proximal. Dado que la fractura tiene tendencia a in-curvarse en dirección anterolateral, ejerza presión manualmente para evitarlo. Al introducir el clavo en el fragmento^ distal es deseable que exista cierta resistencia, pues indicaría que el ajuste es adecuado. En caso de que encuentre una resistencia indebida, deténgase de inmediato y compruebe su introducción antes de que la situación se complique. Si no existe ninguna causa evidente debe realizar radiografías. Si el clavo ha quedado trabado en el fragmento proximal, extráigalo desde abajo con otro clavo de un diámetro 1 mm menor. Si el clavo ya ha cruzado la fractura, emplee el extractor para sacarlo. Si se han utilizado correctamente las fresas y el clavo está bien centrado en el fragmento proximal, la posibilidad de incarceración en el fragmento proximal es bastante remota. En algunas condiciones patológicas, tales como la enfermedad de Paget o deformidades por fracturas previas, la incurvaciónanterolateral normal suele estar muy aumentada y el cirujano se enfrenta al problema de introducir un clavo recto a través de un canal curvo. En estos casos el extremo distal del clavo queda asentado en el cóndilo lateral cerca de la cortical anterolateral y puede perforar el hueso hasta la bolsa suprarrotuliana, complicación que debe ser evitada. Si se aprecia un arqueamiento anterolateral excesivo preoperatoriamente, considere otros métodos de fijación distintos al enclavado intramedular. Si la deformidad no ha sido apreciada antes del enclavado, puede ser aceptable la introducción

de un clavo de longitud menor a la óptima para evitar la perforación de la cortical anterolateral. Esto, evidentemente, puede comprometer la rigidez de la fijación.

Si todo transcurre sin complicaciones, introduzca el clavo en el fragmento distal mientras el ayudante ejerce una presión firme sobre la rodilla flexionada para mantener la reducción y evitar la distracción del foco de fractura. Ello permitirá el asiento final del clavo con su extremo superior de 1,3 a 1,9 cm por encima del borde superior del cuello del fémur. Lo cual deja accesible el extremo del clavo para la posterior extracción.

Si se ha introducido correctamente el clavo, su ojo estará situado en posición posteromedial y su extremo proximal no sobresaldrá más de 2,5 cm del trocánter. El extremo distal del clavo debe llegar hasta el nivel del polo superior de la rótula. Antes del cierre de la herida, realice radiografías anteroposteriores y laterales del extremo distal del fémur y compruebe manualmente la estabilidad de la osteosíntesis, especialmente de la estabilidad rotatoria.

Las fracturas más complejas del fémur requieren clavos de bloqueo. Si la fractura tiene más de 3 semanas de evolución o es conminuta, se debe aportar injerto esponjoso de cresta ilíaca, especialmente en el lado medial del fémur, donde se mantendrán sujetos por la envoltura muscular. Incluso sin injerto óseo, estas fracturas forman la mayor parte del callo en la cara medial y en la posteromedial, es decir, en I el lado de la concavidad del hueso.

Ocasionalmente se produce una fractura lineal en el extremo distal del

fragmento proximal cuando el clavo se ajusta estrechamente al canal, especialmente si existe un tercer fragmento en ala de mariposa que ha pasado desapercibido. También puede ocurrir esto en caso de fragmentos frágiles y avasculares de fracturas antiguas o no consolidadas. En hueso muy osteoporótico se pueden producir también fracturas longitudinales de la diáfisis. Si esto se produjera, continúe el enclavado pero añada un cerclaje circunferencial de alambre e injerto de esponjosa.

El clavo puede estar holgado, demasiado ajustado o ser del tamaño correcto para el canal. Evidentemente, un clavo demasiado ajustado que se ha introducido parcialmente debe ser extraído y reemplazado por un clavo menor o se debe fresar el canal para aumentar su diámetro. Cuando el clavo está flojo, la solución es menos clara. Aunque existe cierta tendencia, especialmente en pacientes mayores, de aceptar una fijación inestable, se pueden producir complicaciones tardías tales como la deformidad o incluso la seudoartrosis si el clavo es tan pequeño como para permitir los movimientos de lateralidad o de rotación en el foco de fractura. Si el clavo está holgado, cabe considerar cinco soluciones parciales:

1. Si el clavo es menor de 15 mm, reemplácelo por uno mayor. Esto sólo requiere unos pocos minutos, con un traumatismo adicional mínimo.
2. Introduzca un tornillo en ángulo recto con el eje longitudinal del fémur justo distal a la fractura e introduzca el clavo a manera de cuña contra la cortical opuesta.
3. Introduzca dos clavos trebolados juntos para rellenar el canal.

4. Refuerce el enclavado con una placa.
5. Si estos métodos fallaran, como en ocasiones sucede, puede ser necesaria la inmovilización postoperatoria con una escayola. El postoperatorio debe ser similar al del tratamiento conservador hasta que el callo estabilice la fractura.

Cierre la herida de forma habitual dejando drenajes aspirativos. .

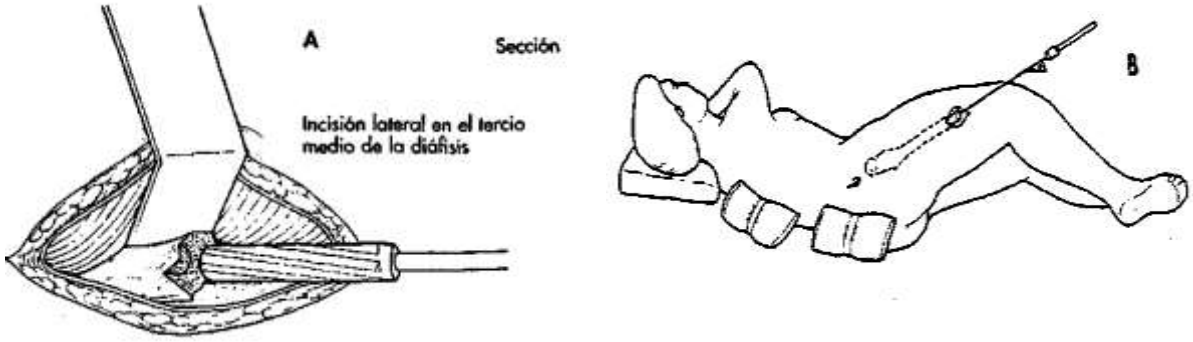

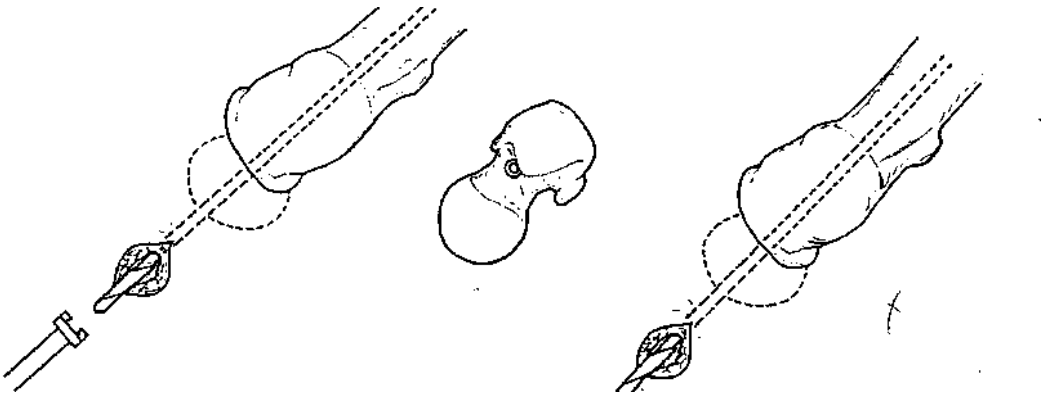

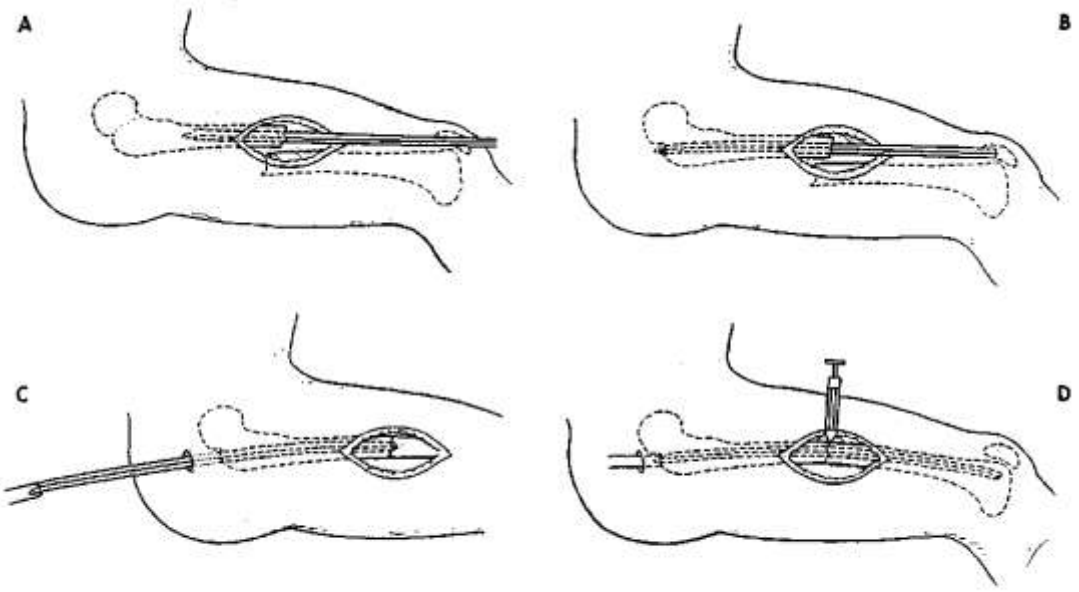

Fig. 47-108 Técnica de Street para la introducción de los clavos en forma de diamante. **A,** Introducción del clavo en el canal medular del fragmento proximal. **B,** Inserción del clavo a través de la base del cuello del fémur. **C,** Extracción proximal del clavo hasta que su punta quede a nivel de la fractura. **D,** Se reduce la fractura y se impacta el clavo en dirección distal hasta que quede correctamente asentado. (Redibujado de Street DM: *J Bone Joint Surg* 33-A:659, 1951.)

COMPLICACIONES:

- Antes del cierre fisario se presenta una alteración del crecimiento ya que se lesiona la físis del extremo superior del fémur que se extiende a través del trocánter mayor y del cuello femoral.

- No unión 1%-2%

- Infección: < 1%

- Malunión: acortamiento 2% y malrotación 2,3%

- Lesión nerviosa: debido a tracción excesiva (nervio ciático, nervio pudendo) o mal posicionamiento del paciente en la mesa. La mayoría, se resuelveespontáneamente

- Osificación heterotópica: 20%-26%, se ve especialmente en pacientes con TEC o fractura acetabular asociada, en relación a extremo proximal del clavo. La profilaxis no estáindicada. Menos del 5% requierecirugía

- Metalosisintrarticular de la rodilla en caso de vía retrógrada

- Fractura femoral de la inserción del clavo vía antetrógrada, producto del antecurvatum propio del fémur y de un incorrecto portal de entrada

- Falla del implante: el lugar de mayor falla del clavo por fatiga, es el agujero de bloqueo distal más proximal. Se ha visto que una fractura ubicada a 5 cm. o menos del agujero mencionado, genera torno a él, una zona de alto stress. Otra falla frecuente del implante, es la ruptura de los tornillos de bloqueo, producto de carga axial exagerada

CUIDADOS POSTOPERATORIOS Y REHABILITACIÓN:

- El paciente debe ser movilizado precozmente de la cama, por riesgo de las complicaciones pulmonares. Si se consiguió una fijación estable, al paciente se le deja ejercicios activos de cuádriceps y carga progresiva (la carga es diferida en pacientes con fracturas muy proximales o distales, o con lesión de extremidad ipsilateral, como lesiones de rodilla)

- RM completo entre cuarta y sexta semana

- Seguimiento radiológico al mes, 3, 6 y 12 meses

- Dinamización en retardo de consolidación a los 3 o 4 meses postoperatorio.

DISEÑO METODOLOGICO

1. Tipo de investigación

Se trata de una investigación de tipo retrospectiva descriptiva de corte longitudinal.

2. Universo de estudio.

Todos los niños que ingresaron á el departamento de pediatría ubicado en 4 piso del Hospital Regional Isidro Ayora de la ciudad de Loja, Ecuador, en el período de estudio con problemas traumatológicos en general.

3. Muestra.

Criterios de Inclusión.

La muestra fueron los pacientes seleccionados bajo los siguientes criterios de inclusión y exclusión.

- Niños con fracturas de la diáfisis femoral en sus tres segmentos

- Que fueron tratados de forma quirúrgica.

- Con colocación de implantes intramedulares. (clavos de Kuntsher)

- Que el implante haya atravesado la físis proximal.

- Que actualmente se encuentren consolidadas.

- Que sus familiares expresen por escrito el deseo que su hijo participe en el presente trabajo de investigación.

Criterios de Exclusión.

- Paciente tratado de forma conservadora.

- Que se encuentre con pseudoartrosis o retardo de la consolidación.

Identificación de Variables.

Variable independiente

- Enclavado endomedular en fracturas diafisarias de fémur.

Variable dependiente

- Alteraciones de la cadera pediátrica.

- Repercusión funcional del miembro.

1. Métodos e instrumentos de recolección de datos.

Hoja de recolección de datos de historias clínicas.

Hoja de toma de datos. Hoja de examen físico del cada paciente. Estudios radiográficos.

Las medidas para determinar la discrepancia de longitud será la real que va desde la cadera al maléolo medial del mismo lado.

Para tomar los datos de los pacientes estudiados, tomando en cuenta que por su edad no pueden autorizar estudio alguno, me puse en contacto con sus padres para explicar el proceso de nuestro trabajo y los beneficios que conllevan los estudios investigativos.

2. Análisis estadístico

Los resultados obtenidos están representados en tablas simples y tablas cruzadas con sus respectivos gráficos e interpretación.

3. Para realizar el presente trabajo de investigación utilice:

- ***Recursosinstitucionales****:*

  - *Área de la Salud de la U.N.L.*

  - *Archivos de pacientes del Hospital Isidro Ayora*

- ***Recursoshumanos**:*

  - *Médicoinvestigador*
  - *Director/a de tesis*
  - *Niños/as tratados con clavos intramedulares.*

- ***Recursos bibliográficos***

  - *Libros: Anatomía, embriología, ortopedias, traumatologías, radiología, investigación.*
  - *Paginas de Internet*

- ***Recursosmateriales:***

  - *Material de escritorio (papel, tinta de impresora, esferográficos, carpetas, etc.)*
  - *Hoja de recopilación de datos*
  - *Computadoras e impresoras*
  - *Las placasradiográficas*
  - *Negatoscopio*

RESULTADOS

Tabla N# 1

Volumen de pacientes pediátricos con fractura de fémur y el tratamiento realizado, en el HIA en el periodo comprendido entre enero del 2005 a octubre del 2010.

	Kuntscher	Tens	Steiman	Placas	Clavos cruzados	Tornillos	Amputados		%
Operados.	17	1	4	9	1	1	1	34	35
	Yeso	Altas	Fallecidos						
No operados.	61	1	1					63	65
								97	**100**

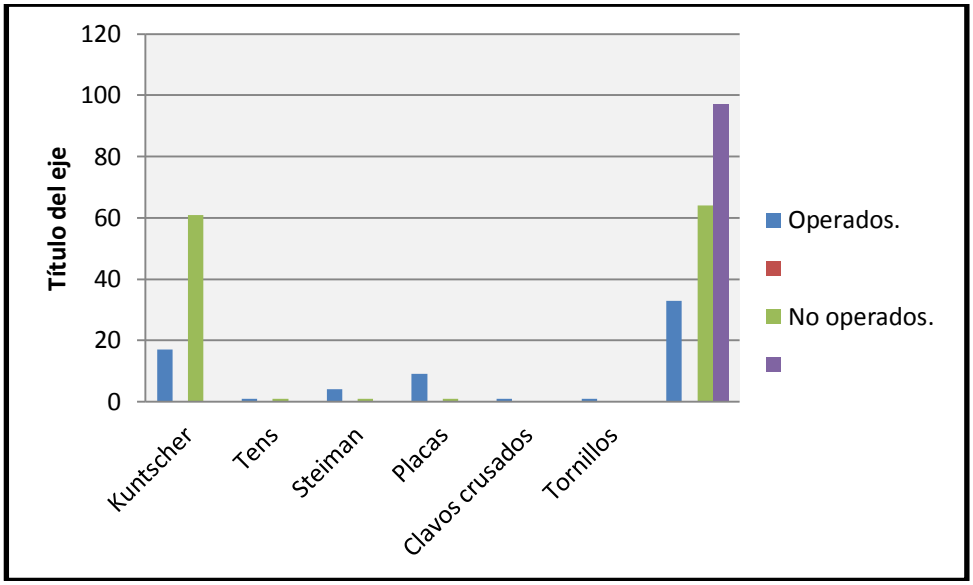

FUENTE ARCHIVOS DE PEDIATRÍA DEL H R I A Y HOJAS DE RECOLECCION DE DATOS
AUTOR DR GALO GORDILLO

En este cuadro podemos ver el número de pacientes con fractura de fémur que ingresaron al área de Ortopedia Pediátrica del HIA dentro del periodo de estudio y que tratamiento se realizaron. Siendo el número total de ingresos con esta patología 97 casos de los cuales 34 fueron tratados de forma quirúrgica, que corresponde al 35% y de este número 17 fueron tratados mediante la colocación de clavos de Kuntscher que corresponde al 51.5 % de los pacientes operados.

Tabla N# 2

Pacientes que cumplen con los criterios de inclusión, tratados con clavo IM de Kuntscher por fractura de fémur en el HIA en el periodo comprendido entre enero del 2005 a octubre del 2010.

Tipo de pacientes	Cantidad.	%
Pacientes localizados que cumplen con los criterios de inclusión.	**13**	**76.4%**
Pacientes no localizados o que no cumplen con los criterios de inclusión.	**4**	**23.6%**
Total:	**17**	**100%**

FUENTE ARCHIVOS DE PEDIATRÍA DEL H R I A Y HOJAS DE RECOLECCION DE DATOS
AUTOR DR GALO GORDILLO

En este grafico podemos ver que el porcentaje de pacientes de los que se pudo recuperar información y cumplieron con los criterios de inclusión fue en número de 13 que corresponde al 76.4% de los pacientes tratados con clavos de Kuntscher.

Tabla N# 3

Frecuencia de la extremidad afectada, en los pacientes pediátricos tratados con clavo IM de Kuntscher por fractura de fémur en el HIA en el periodo comprendido entre enero del 2005 a octubre del 2010.

		extremidad afectada			
		Izq	Der	Total	Porcentaje.
edad	5	0	3	3	23
	6	1	0	1	7.7
	7	0	0	0	
	8	1	0	1	7.7
	9	0	0	0	
	10	0	3	3	23
	11	0	0	0	
	12	1	0	1	7.7
	13	3	1	4	30.7
	Total	6	7	13	100

FUENTE HISTORIA CLINICA H R I A Y HOJAS DE RECOLECCION DE DATOS
AUTOR DR GALO GORDILLO

En este cuadro podemos comparar las edades de los pacientes con la extremidad afectada, por lo que se puede deducir que el que 23% de pacientes de 5 años de edad, presentan afectación de su extremidad inferior derecha, que el 23% de pacientes que corresponden a los 10 años presentan afectación de su extremidad inferior derecha y que el 23% de pacientes que corresponden a los 13 años de edad presentan afectación de su extremidad inferior izquierda. El 31% restante corresponde a edades que oscilan entre 6 a 13 años de edad con afectación del miembro inferior izquierdo.

Tabla N# 4

Frecuencia de la extremidad afectada según el sexo, en los pacientes pediátricos tratados con clavo IM de Kuntscher por fractura de fémur en el HIA en el periodo comprendido entre enero del 2005 a octubre del 2010.

		extremidad afectado			
		Izq	Der	Total	%
sexo	Mas	4	6	10	76.3
	Fem	2	1	3	23.7
	Total	(46%) 6	(54%) 7	13	100

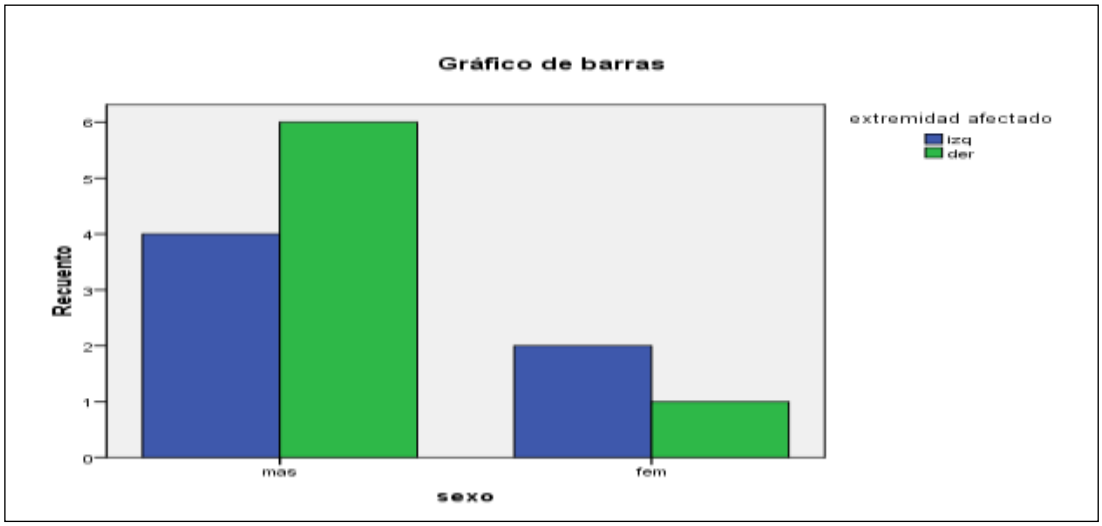

FUENTE HISTORIA CLINICA H R I A Y HOJAS DE RECOLECCION DE DATOS
AUTOR DR GALO GORDILLO

En este cuadro podemos comparar el sexo del paciente con su extremidad afectada, de lo cual deducimos, que los pacientes de sexo masculino en un 46% de los casos tienen afectación de la extremidad inferior derecha. Y en un 31 % de la extremidad inferior izquierda.

Que las pacientes de sexo femenino en un 13% tienen afectación de su extremidad inferior derecha. Y en un 7% de laextremidad inferior izquierda.

Tabla N# 5

Localización de la fractura según el mecanismo, en los pacientes pediátricos tratados con clavo IM de Kuntscher por fractura de fémur en el HIA en el periodo comprendido entre enero del 2055 a octubre del 2010.

		localización de la fractura			
		medio	distal	Total	%
mecanismo fractura	mec directo	5	1	6	46.2
	mec indirecto	6	1	7	23.8
	Total	(84.6%) 11	(15.4%) 2	13	100

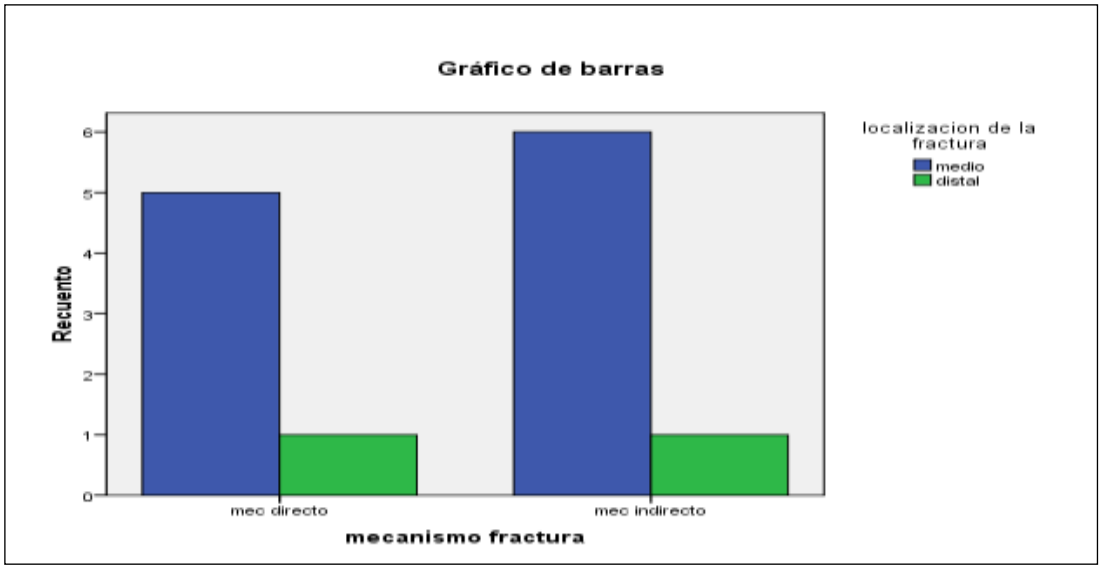

FUENTE HISTORIA CLINICA H R I A Y HOJAS DE RECOLECCION DE DATOS
AUTOR DR GALO GORDILLO

En este cuadro podemos determinar que en la variable del nivel de fractura y mecanismo causante, en un 38,5% fue en el tercio medio del miembro inferior afectado y causado por un mecanismo directo, de igual forma el 46,2% de las fracturas estudiadas se dan en el tercio medio de la extremidad inferior afectada, causada por un mecanismo indirecto. Además el 15,3% restante corresponde a las fracturas distales del miembro inferior, causadas por mecanismos directos e indirectos.

Tabla N# 6

Método de tratamiento según localización de la fractura, en los pacientes pediátricos tratados con clavo IM de Kuntscher en el HIA en el periodo comprendido entre enero del 2055 a octubre del 2010.

	localización de la fractura				
	medio		Distal		Total
Tratamiento quirúrgico	11	%	2	%	13
Total	11	84.6	2	15.4	13

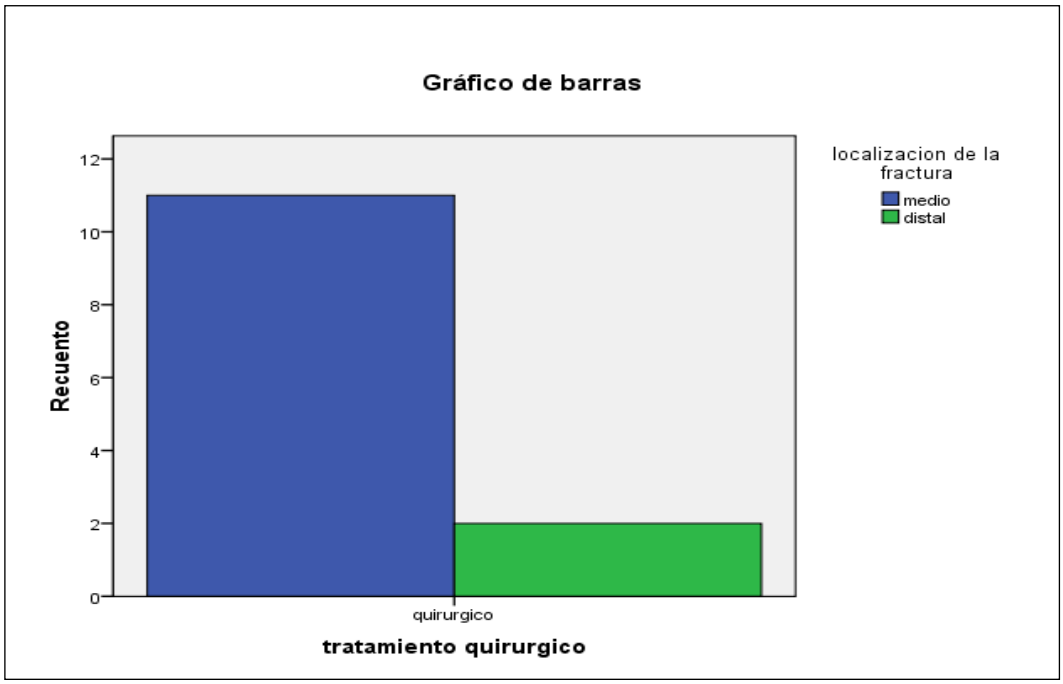

FUENTE HISTORIA CLINICA H R I A Y HOJAS DE RECOLECCION DE DATOS
AUTOR DR GALO GORDILLO

Esta gráfica establece el nivel de la fractura y su tratamiento, la misma que en las fracturas de tercio medio el 84.6% se resolvió quirúrgicamente, al igual que el 15.4% de las fracturas de tercio distal

Tabla N# 7

Afectación funcional según la localización de la fractura, en los pacientes pediátricos tratados con clavo IM de Kuntscher en el HIA en el periodo comprendido entre enero del 2055 a octubre del 2010.

		localización de la fractura			
		Medio	Distal	Total	%
afectación funcional	Si	3	0	3	23
	no	8	2	10	77
	Total	(84.6%) 11	(15.4%) 2	13	100

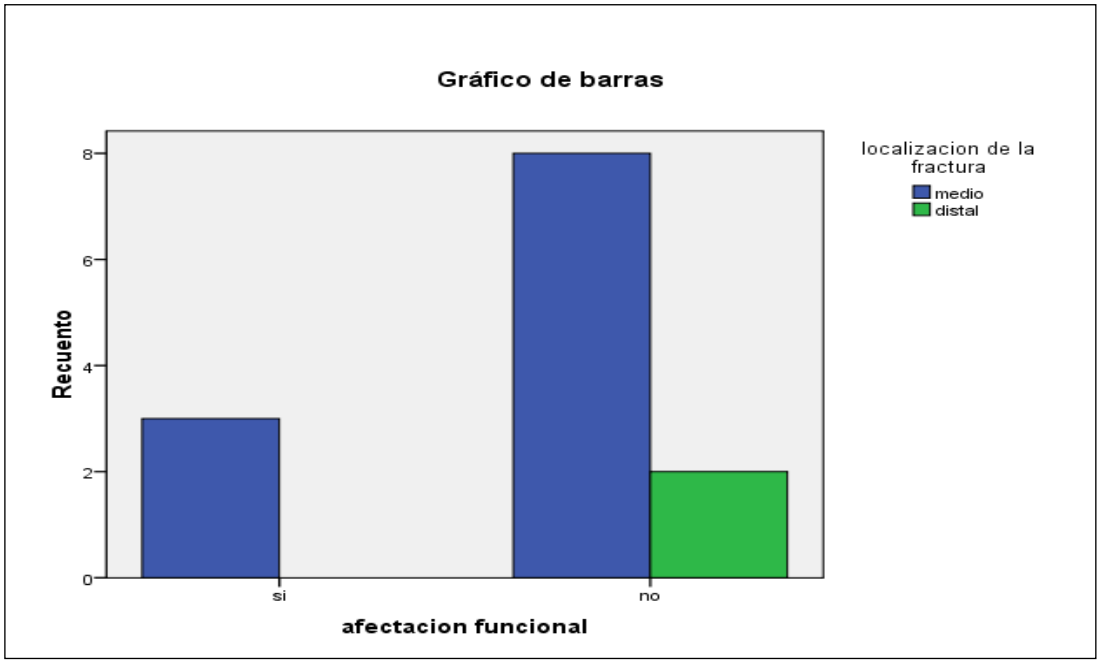

FUENTE HISTORIA CLINICA H R I A Y HOJAS DE RECOLECCION DE DATOS
AUTOR DR GALO GORDILLO

Esta gráfica establece la afectación funcional en relación a la localización de la fractura. En un 23% de las fracturas de tercio medio, se establece afectación funcional del miembro afectado, mientras que el 61%, de las fracturas de tercio medio no se establece afectación funcional, al igual que el 16% con fractura con localización en el tercio distal,

Tabla N# 8

Relación del acortamiento con la afectación funcional, en los pacientes pediátricos tratados con clavo IM de Kuntscher en el HIA en el periodo comprendido entre enero del 2055 a octubre del 2010.

		afectación funcional						
		Si		no		Total		%
Acortamiento	Si		3		5		8	61.5%
	No		0		5		5	38.5%
	Total	23%	3	77%	10	100%	13	

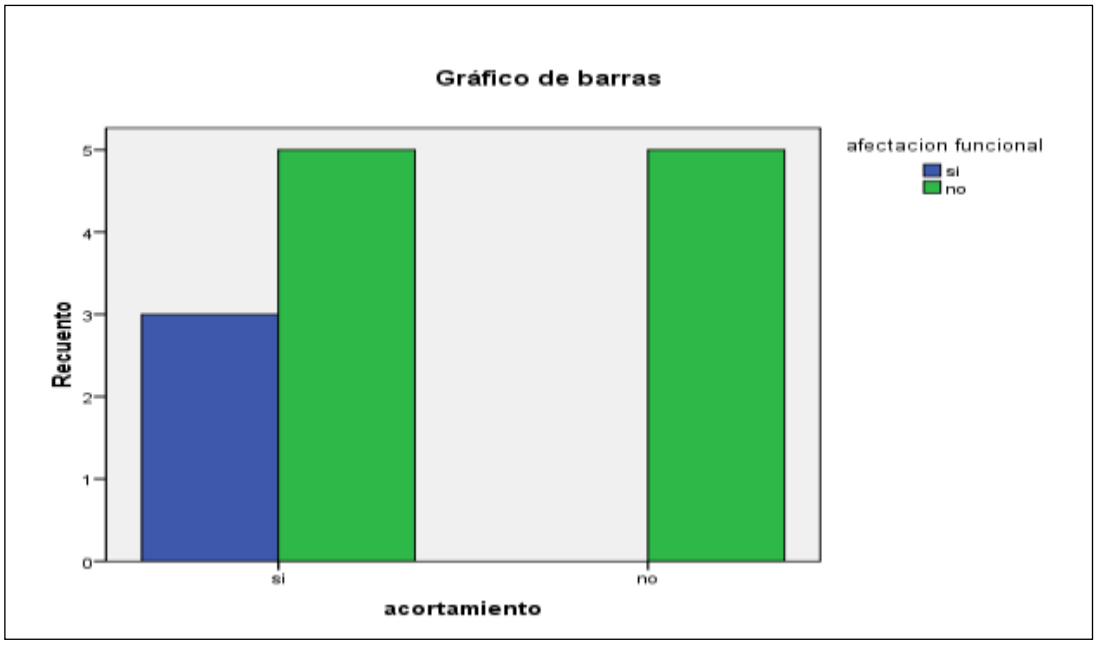

FUENTE HISTORIA CLINICA H R I A Y HOJAS DE RECOLECCION DE DATOS
AUTOR DR GALO GORDILLO

En este cuadro se puede evidenciar el acortamiento de la extremidad afectada y su relación con la afectación funcional, 8 pacientes tienen acortamiento en la longitud de su extremidad afectada y de estos 3 tienen afectación funcional, mientras que 5 pacientes no presentan acortamiento de extremidad o afectación funcional.

Tabla N# 9

Relación del acortamiento con la afectación de la marcha, en los pacientes pediátricos tratados con clavo IM de Kuntscher en el HIA en el periodo comprendido entre enero del 2055 a octubre del 2010.

		Marcha						
		Cojera		no cojera		Total		%
Acortamiento	Si		4		4		8	61.5%
	No		0		5		5	38.5%
	Total	31%	4	69%	9	100%	13	

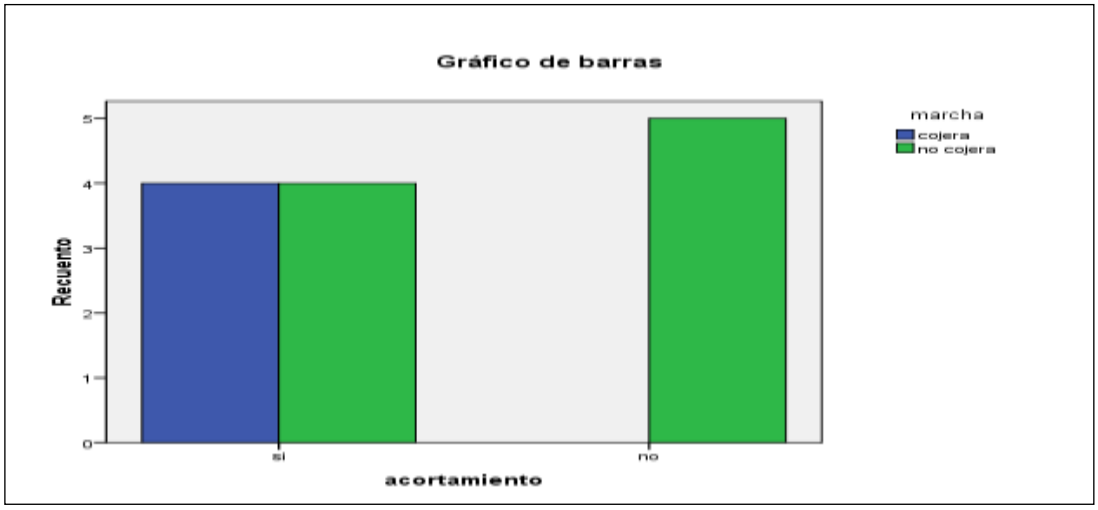

FUENTE HISTORIA CLINICA H R I A Y HOJAS DE RECOLECCION DE DATOS
AUTOR DR GALO GORDILLO

En este cuadro se relaciona el acortamiento de longitud de la extremidad afectada con la marcha del paciente, teniendo que de los 8 pacientes con acortamiento de longitud de su extremidad afectada 4 presentan cojera y 4 pacientes al igual con acortamiento de extremidad no presentan cojera, mientras que 5 pacientes no presentan acortamiento o cojera.

Tabla N# 10

Relación del acortamiento con el trend, en los pacientes pediátricos tratados con clavo IM de Kuntscher en el HIA en el periodo comprendido entre enero del 2055 a octubre del 2010.

		trend					
		Si		no		Total	
acortamiento	Si		3		5		8
	No		0		5		5
	Total	23%	3	77%	10	100%	13

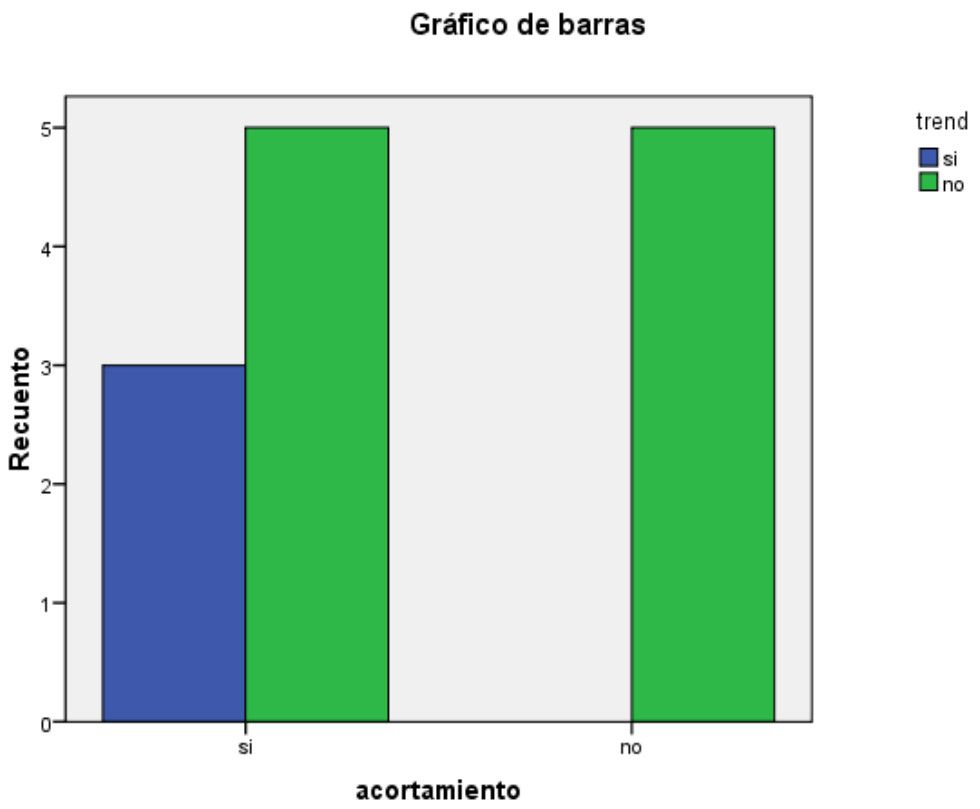

Tabla N# 11

Relación del acortamiento con la cojera, en los pacientes pediátricos tratados con clavo IM de Kuntscher en el HIA en el periodo comprendido entre enero del 2055 a octubre del 2010.

		Marcha			
		Cojera	no cojera	Total	
Medida de acortamiento	,0	0	5	5	<1cm
	1,0	2	1	3	8
	1,3	0	2	2	>1cm
	1,5	1	1	2	5
	1,6	1	0	1	
	Total	4	9	13	

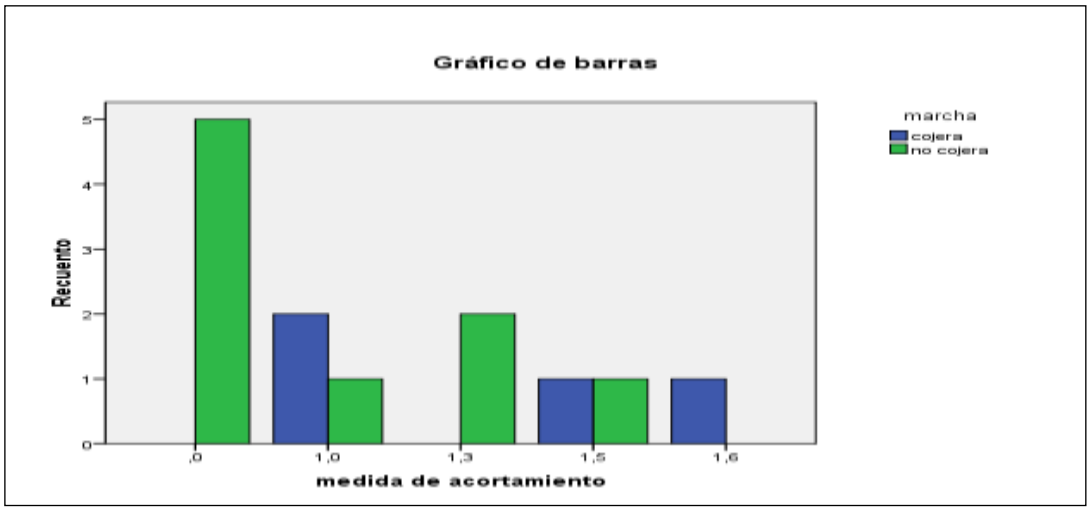

FUENTE HISTORIA CLINICA H R I A Y HOJAS DE RECOLECCION DE DATOS
AUTOR DR GALO GORDILLO

En esta gráfica determinamos los centímetros de acortamiento con la afectación de la marcha, obteniendo que de los 8 pacientes con acortamiento menor 1 cm que corresponden al 61.5% 2 presentan cojera, de los 5 restantes con acortamiento mayor a 1cm y que corresponden al 38.5% 2 pacientes con acortamiento de 1,5 cm 1 presenta cojera, y 1 paciente con acortamiento de 1,6 cm igual presenta cojera.

TABLA N#12

Frecuencia de atrofia de trocánter mayor en los pacientes pediátricos tratados con clavo IM de Kuntscher en el HIA en el periodo comprendido entre enero del 2055 a octubre del 2010.

ATROFIA TROCANTER	si	%	no	%
	6	46.2	7	53.8

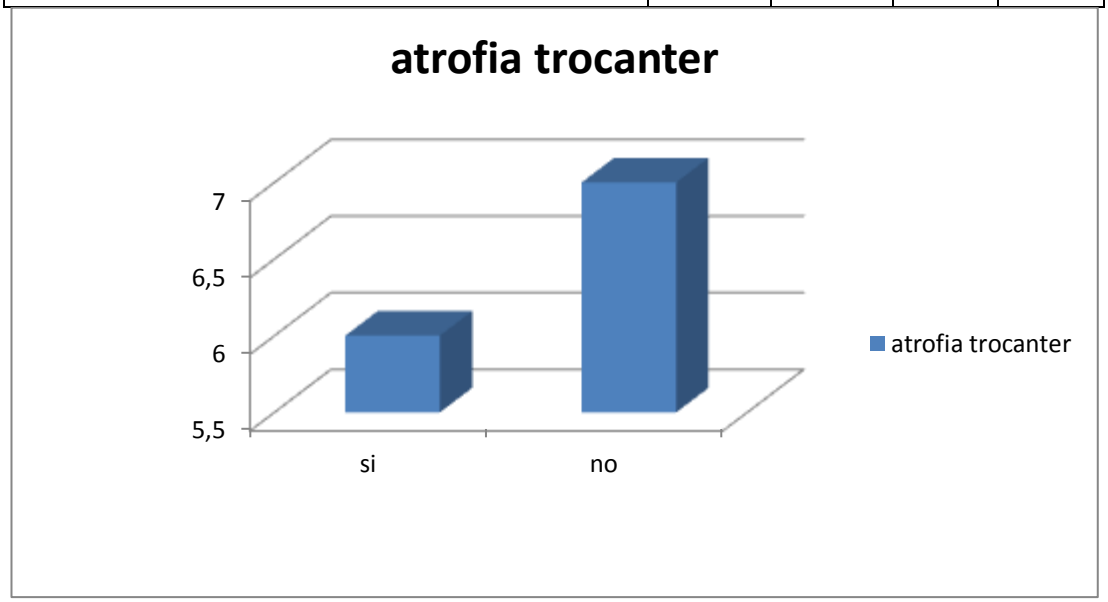

FUENTE HISTORIA CLINICA H R I A Y HOJAS DE RECOLECCION DE DATOS
AUTOR DR GALO GORDILLO

En esta gráfica encontramos el nuero de pacientes con atrofia de trocante en relación con los que no tienen afectación, de esta manera se establece que de 13 pacientes estudiados 6 tienen atrofia del trocánter que corresponde al 46.2%y 7 no tienen alteración morfológica, que corresponde al 53.8%.

TABLA N# 13

Frecuencia de la disminución diámetro del cuello, en los pacientes pediátricos tratados con clavo IM de Kuntscher en el HIA en el periodo comprendido entre enero del 2055 a octubre del 2010.

DISMINUCION DIAMETRO DEL CUELLO	Si	%	No	%
	8	61.5	5	38.5

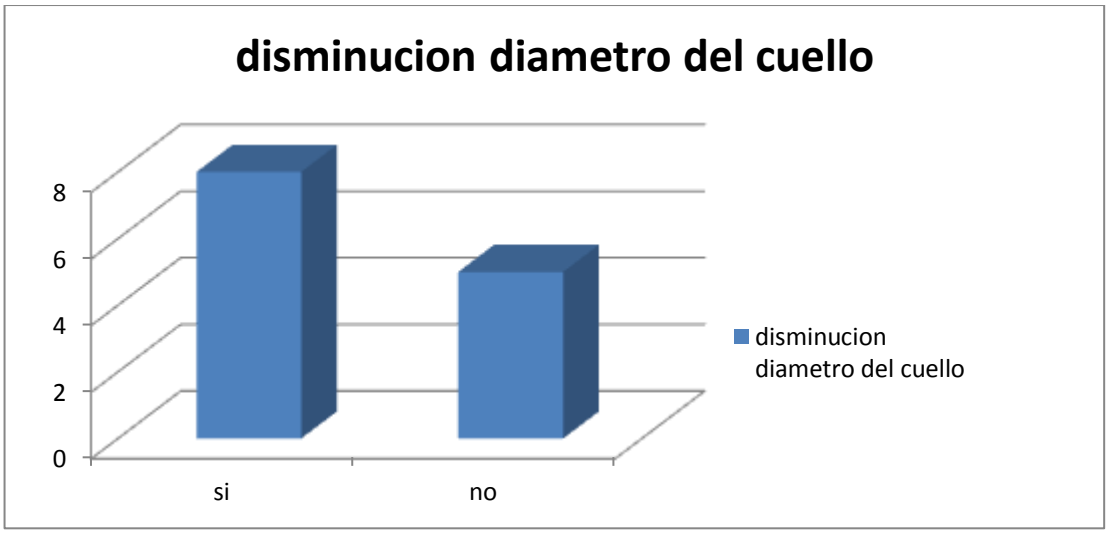

FUENTE HISTORIA CLINICA H R I A Y HOJAS DE RECOLECCION DE DATOS

AUTOR DR GALO GORDILLO

En esta gráfica encontramos el nuero de pacientes con disminución del diámetro del cuello en relación con los que no tienen afectación, de esta manera se establece que de 13 pacientes estudiados 8 tienen disminución del diámetro del cuello lo que corresponde a una 61.5 y 5 no tienen alteración que corresponde a un 38.5%.

TABLA N# 14

Frecuencia de pacientes que se retiraron el implante. (CLAVO), en los pacientes pediátricos tratados con clavo IM de Kuntscher en el HIA en el periodo comprendido entre enero del 2055 a octubre del 2010.

RETIRO DEL IMPLANTE (CLAVO)	si	%	No	%
	11	84.6	2	15.4

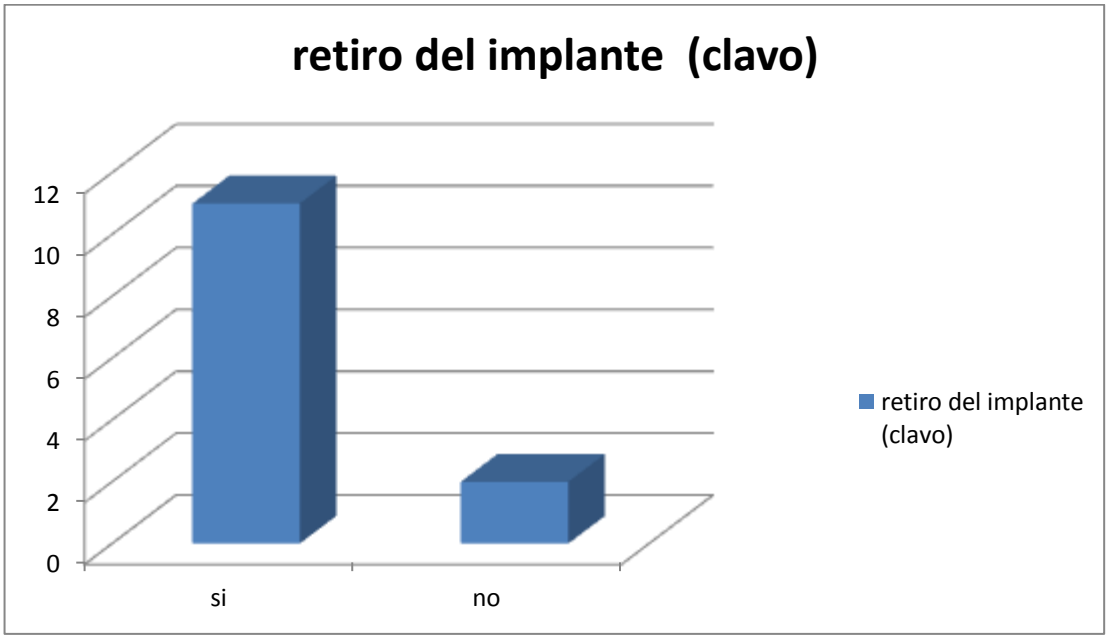

FUENTE HISTORIA CLINICA H R I A Y HOJAS DE RECOLECCION DE DATOS
AUTOR DR GALO GORDILLO

En esta gráfica encontramos el número de pacientes con retiro del implante (CLAVO) en relación con los que no fue retirado el implante, de esta manera se establece que de 13 pacientes estudiados, a 11 se les retiro el implante lo que corresponde a un 84.6% y a 2 pacientes no se les retiro el implante y corresponden a un 15.4%.

TABLA N# 15

Uso material adicional (ALAMBRE) en los pacientes pediátricos tratados con clavo IM de Kuntscher en el HIA en el periodo comprendido entre enero del 2055 a octubre del 2010.

USO MATERIAL ADICIONAL (ALAMBRE)	si	%	no	%
	1	7.7	12	82.3

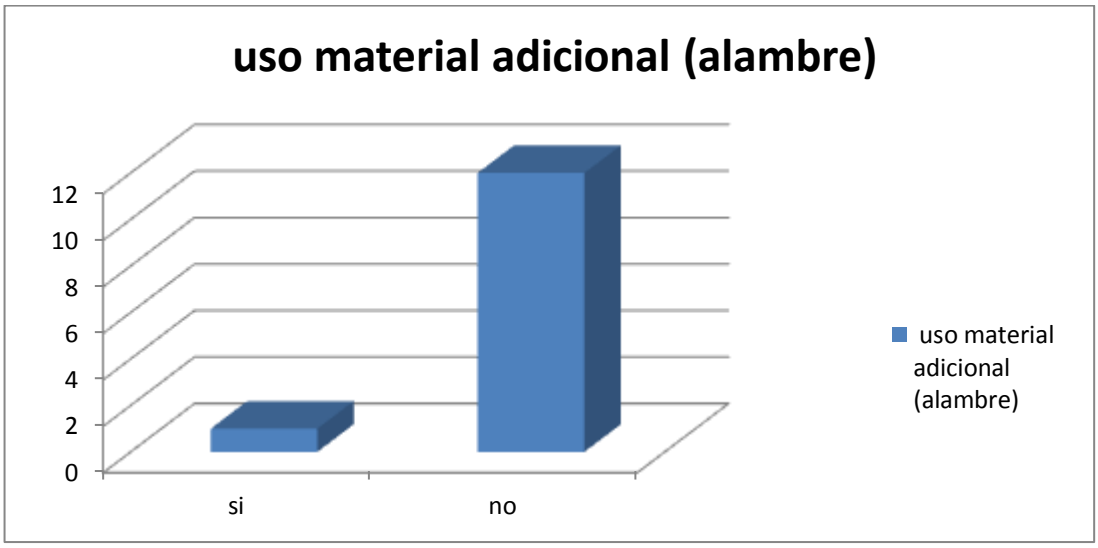

FUENTE HISTORIA CLINICA H R I A Y HOJAS DE RECOLECCION DE DATOS
AUTOR DR GALO GORDILLO

En esta gráfica encontramos el número de pacientes con uso de material adicional (ALAMBRE), en relación con los que no utilizaron material adicional, de esta manera se establece que de 13 pacientes estudiados, en 1 se utilizó material adicional lo que corresponde al 7.7% y en 12 pacientes (82.3%) no se utilizó ningún tipo de material adicional.

TABLA N# 16

Frecuencia de la afección de los arcos de movilidad en los pacientes pediátricos tratados con clavo IM de Kuntscher en el HIA en el periodo comprendido entre enero del 2055 a octubre del 2010.

AFECCION ARCOS DE MOVILIDAD	si	%	no	%
	11	84.6	2	15.4

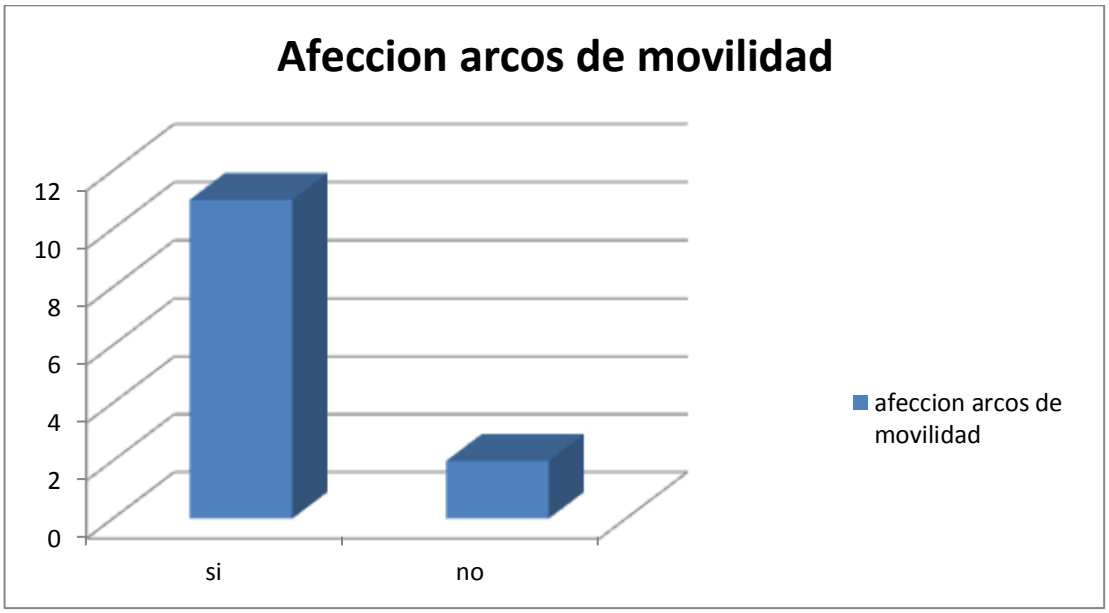

FUENTE HISTORIA CLINICA H R I A Y HOJAS DE RECOLECCION DE DATOS
AUTOR DR GALO GORDILLO

En esta gráfica encontramos que el número de pacientes con afección de los arcos de movilidad, es de 11 casos que corresponde al 84.6%, el mismo que es en grados variables y leves, sin llegar a producir una incapacidad o incomodidad al paciente.

DISCUSIÓN

Para el presente trabajo investigativo se tomó como muestra a los pacientes con fracturas de fémur que hayan sido tratados de forma quirúrgica mediante la colocación de clavos de Kuntscher y de los que se pudo localizar y examinar solamente a 13 pacientes los mismos que reunían los criterios de inclusión, atendidos en la unidad de pediatría del HOSPITAL ISIDRO AYORA, cabe indicar que las variables del presente estudio, se centran en investigar la afectación funcional y alteraciones morfológicas de la cadera pediátrica. De los datos obtenidos se puede deducir que de los 97 pacientes ingresados con fractura de fémur, fueron tratados de forma quirúrgica 33 casos, que corresponden al 34% y de este número 17 fueron tratados mediante la colocación de clavos de Kuntscher que corresponde al 51.5% de los pacientes operados. Que el 23% de pacientes corresponden a los 5 años de edad, estos presentan afectación de su extremidad inferior derecha, que el 23% de pacientes que corresponden a los 10 años de edad presentan afectación de su extremidad inferior derecha y que el 23% de pacientes que corresponden a los 13 años de edad presentan afectación de su extremidad inferior izquierda, y el 31% restante corresponde a edades que oscilan entre 6 a 13 años de edad con afectación del miembro inferior izquierdo. Esto puesto en relación con un estudio realizado en el hospital federal de ciudad de México en el 2006 y con una casuística de 50 pacientes, de los cuales el 32 % tenían una edad de 5 años con afectación

de su extremidad inferior derecha, el 52% tenían una edad de 7 años de igual manera presentaban afectación de la extremidad inferior derecha, y un 16% de pacientes con edad de 9 años presento afectación de su extremidad inferior izquierda. Datos que nos sirven para poder establecer una relación entre dos países con crecimiento poblacional y cultural diferente, pero que guardan una estrecha relación en la presencia de fracturas de fémur en edades similares con un patrón de características afines en cuanto a la localización y mecanismo de fractura.

Que los pacientes de sexo masculino en un 46% de los casos tienen afectación de la extremidad inferior derecha. Y en un 31 % de la extremidad inferior izquierda.

Que las pacientes de sexo femenino en un 13% tienen afectación de su extremidad inferior derecha. Y en un 7% de la extremidad inferior izquierda.

“La mayor incidencia de esta fractura se produce en el sexo masculino según Plantea Buess en su estudio, ya que 65 pacientes de 100 pertenecen al mismo, lo cual concuerda con nuestros resultados. Este mismo autor plantea que los grupos de edades más afectados son los de 6 a 10 y 13 a 15 años, lo que guarda relación con este estudio.

Podemos determinar que en la variable del nivel de fractura y mecanismo causante, en un 38,5% fue en el tercio medio del miembro inferior afectado y causado por un mecanismo directo, de igual forma el 46,2% de las fracturas estudiadas se dan en el tercio medio de la extremidad inferior afectada, causada por un mecanismo indirecto. Además el 15,3% restante corresponde a las fracturas distales del miembro inferior, causadas por mecanismos directos e indirectos.

Al referirnos al nivel de la fractura y su tratamiento, obtuvimos que en las fracturas de tercio medio el 80% se resolvió quirúrgicamente, al igual que el 20% de las fracturas de tercio distal."[2]

"El tercio medio del fémur es la región más afecta según plantea Kaelin en más de un 60 % de sus casos, dato éste muy similar al encontrado en nuestra casuística. La región del tercio proximal se afecta en alrededor de un 20 %, al igual que la región distal, cadera 8 % y región supracondílea, 5 % según el mismo autor. Todos estos datos son muy semejantes a nuestros resultados.

Las fracturas de fémur son generalmente causadas por traumas de alta energía, lo que explica la gran cantidad de lesiones asociadas. En las

[2]Buess E, Kaelin A. One hundred pediatric femoral fractures: Epidemiology, treatment attitudes, and early complications. J PeadiatrOrthop (B) 2008;7(3):186-92.Staheli LT. Fractures of the shaft of the femur. En: Rockwood CA, Wilkins KE, King RE. Fractures in children. 3 ed. New York: JB Lippincott;2001.p.1121-64. Beaty JH. Femoral shaft fractures in children and adolescents. JAAOS 1995;3(4):207-17.Devito DP. Management of fractures and their complications. En: Morrison RT, Weinstein SL. Pediatric Orthopaedics. 4 ed. Philadelphia: Lippincott Raven; 2006;1277-84.

estadísticas de Buess 30 pacientes de 100 eran politraumatizados, con fractura de pelvis, tibia y tobillo ipsilaterales. Lo planteado anteriormente concuerda de forma similar con el trabajo realizado en nuestros pacientes."[3]

El tratamiento de las fracturas de fémur se basa en varios aspectos como edad, lesiones asociadas y tipo de fractura. La Academia Americana de Cirujanos Ortopédicos (AAOS).

La afectación funcional en relación a la localización de la fractura. En un 23% de las fracturas de tercio medio, se establece afectación funcional del miembro afectado, mientras que el 61%, de las fracturas de tercio medio no se establece afectación funcional, al igual que el 16% con fractura con localización en el tercio distal, se pudo evidenciar el acortamiento de la extremidad afectada y su relación con la afectación funcional, 8 pacientes tienen acortamiento en la longitud de su extremidad afectada y de estos 3 tienen afectación funcional, mientras que 5 pacientes no presentan acortamiento de extremidad o afectación funcional.

En la relación del acortamiento de longitud de la extremidad afectada con la marcha del paciente, se obtuvo que de los 8 pacientes con acortamiento de longitud de su extremidad afectada 4 presentan cojera y 4 pacientes al igual con acortamiento de extremidad no presentan cojera, mientras que 5 pacientes no presentan acortamiento o cojera.

---

[3]Herranz PG, Mondejar AR. Fracturas diafisiarias femorales. En: Pablos J, Herranz PG. Apuntes sobre fracturas infantiles. Madrid: Ediciones Ergon; 2009.p.274-92. Stanitski D. Fémur fractures. En: Staeli CT. Pediatric Orthopaedic Secrets. Philadelphia: Harley Belfus; 2008.p.127-28.

Se determinó los centímetros de acortamiento con la afectación de la marcha, obteniendo que de los 3 pacientes con acortamiento de 1 cm 2 presentan cojera, 2 pacientes con acortamiento de 1,5 cm 1 presenta cojera, y 1 paciente con acortamiento de 1,6 cm igual presenta cojera.

Se investigó el número de pacientes con atrofia de trocanter en relación con los que no tienen afectación, de esta manera se establece que de 13 pacientes estudiados 6 tienen atrofia del trocánter y 7 no tienen alteración morfológica.

Determine el número de pacientes con disminución del diámetro del cuello en relación con los que no tienen afectación, de esta manera se establece que de 13 pacientes estudiados 8 tienen disminución del diámetro del cuello y 5 no tienen alteración, de igual manera el nuero de pacientes con retiro del implante (CLAVO) en relación con los que no fue retirado el implante, de esta manera se establece que de 13 pacientes estudiados, a 11 se les retiro el implante y a 2 pacientes no se les retiro el implante.

Se recopilo en este estudio el número de pacientes con uso de material adicional (ALAMBRE), en relación con los que no utilizaron material adicional, de esta manera se establece que de 13 pacientes estudiados, en 1 se utilizó material adicional y en 12 pacientes no se utilizó ningún tipo de material adicional.

“El índice de complicaciones varía de serie en serie. La discrepancia de miembros es la complicación más frecuente del tratamiento cerrado según plantea Beaty, lo cual se encuentra en relación con nuestro estudio. Staheli plantea que el acortamiento es más probable en pacientes mayores de 10 años y el alargamiento en aquellos entre dos y 10 años, esto se pone en manifiesto en comparación con los casos estudiados dentro de mi investigación con los pacientes que presentan acortamiento y cojerea ya que encontré una relación directa al igual que en la escuela americana.. Además, como complicación de la primera modalidad de tratamiento se encontró angulación del foco de fractura la cual desapareció con el crecimiento, Según Beaty las angulaciones son aceptables si tienen menos de 15º en el plano coronal y 20º en el plano sagital. Las complicaciones sépticas predominaron en pacientes tratados quirúrgicamente en los cuales no se utilizó profilaxis antibiótica.

Aunque no encontramos datos estadísticos exactos para comparar la estadía hospitalaria, todos los autores plantean que oscila entre cinco días a dos semanas.”[4]

---

[4] Lundy DW, Johnson KD. Floating knee injuries: Ipsilateral fractures of the femur and tibia. JAAOS 2001;9(4):258-45. Turen CH, Dube MA, Lecroy CM. Approach to the polytraumatized patient with musculoskeletal injuries. JAAOS 1999;7(3):154-65. Stannard JP, Christensen KP. Femur fractures in infants: A new therapeutic approach. J PediatrOrthop. 2005;15(4):461-66. Rodgers WB, Hresko MT, Waters PM. Femur fractures in children: Treatment with early sitting spica casting. J PediatrOrthop 1998;18(4):481-87.
Hughes BF, Sponseller PD, Thompson JP. Pediatric femur fractures: Effects of spica cast treatment on family and community. J PediatrOrthop 2005;15(4):457-60.

CONCLUSIONES

Luego del estudio realizado en los niños tratados en el área de traumatología y ortopedia pediátrica del hospital isidro ayora en el periodo 1 de enero del 2005 a 1 de octubre del 2010, se ha llegado a las siguientes conclusiones

- Que las afectaciones anatómicas de la cadera pediátrica son la atrofia del trocánter mayor, la disminución del diámetro del cuello y el aumento del ángulo cervicodiaficiario (coxa valga).

- Que existe relación entre la afección anatómica y la funcionalidad del miembro afectado, en un 30% de los casos estudiados.

- Que el 30% de los pacientes estudiados presentan cojera, independientemente de la medida de la discrepancia.

- Que la coxa valga de la cadera afectada comparada con la cadera contralateral tienen pocos grados de diferencia, no justificando la discrepancia de longitud que en estos casos es a expensas de la aposición ósea en el foco de fractura.

- Al ser la cojera muy discreta no se la puede catalogar como una alteración grave de la marcha.

- La discrepancia de longitud oscila entre 1 y 1,6 centímetros y se representa el 46% de los pacientes estudiados.

- Se presentó en un 62% de los pacientes estudiados acortamiento de la extremidad y de estos el 50% presento cojera.

- En base a las conclusiones anteriores se determina que luego de la utilización del enclavado endomedular existe alteraciones anatómicas de la cadera, sin embargo la alteración funcional provocada por estas es leve.

- La edad en la que se presentan con mayor frecuencia las fracturas fueron a los 5 años y 13 años de edad.

- El nivel de fractura de mayor frecuencia fue el tercio medio.

RECOMENDACIONES

Luego de haber analizado profundamente los datos obtenidos, y establecer las conclusiones inherentes a este trabajo investigativo me permito poner a consideración las siguientes recomendaciones.

- Conocedores que la afectación anatomo funcional de la cadera pediátrica luego del enclavado endomedular (clavo de kunscher) no es una determinante absoluta, se recomienda su utilización en casos excepcionales y necesarios.

- Informar a los estudiantes del nivel de posgrado de ortopedia y traumatología de la UNIVERSIDAD NACIONAL DE LOJA, los resultados del presente estudio para consideraciones posteriores. Y fomentar los procesos investigativos, en busca de nuevas tendencias en el tratamiento en especial de afecciones traumatológicas pediátricas.

- Incentivar el seguimiento de los pacientes tratados con enclavado endomedular para conocer su evolución y posibles alteraciones que pudieren presentar como consecuencia de la lesión o el tratamiento instaurado.

- Conocer y utilizar otro tipo de técnicas e implantes para el tratamiento de las fracturas femorales en niños como es el caso de las clavos flexibles (TENS) a fin de respetar la físis del esqueleto en crecimiento.

BIBLIOGRAFÍA

1) Rouviere. Anatomía humana, 9 edicion, tomo III editMasson – Barcelona Rosselli, Duplat, Uribe. Ortopedia infantil, 20 edicion, Edit Panamericana – Bogota.

2) Rockwood&Wilkims. Fracturas en el niño. 5ta edición. EditMarban - España.

3) Rockwood&Wilkims. Fracturas en el adulto. 5ta edición. EditMarban - España.

4) Staheli. Ortopedia pediátrica. EditMarban – España.

5) Helms. Fundamentos de Radilogia del esqueleto. 3ra edición, editMarban – España.

6) Buess E, Kaelin A. One hundred pediatric femoral fractures: Epidemiology, treatment attitudes, and early complications. J PeadiatrOrthop (B) 1998;7(3):186-92.

7) Staheli LT. Fractures of the shaft of the femur. En: Rockwood CA, Wilkins KE, King RE. Fractures in children. 3 ed. New York: JB Lippincott; 1991.p.1121-64.

8) Beaty JH. Femoral shaft fractures in children and adolescents. JAAOS 1995;3(4):207-17.

9) Devito DP. Management of fractures and their complications. En: Morrison RT, Weinstein SL. Pediatric Orthopaedics. 4 ed. Philadelphia: Lippincott Raven; 1996;1277-84.

10) Routt ML. Fractures of the femoral shaft. En: Green NE, Swiontkowski MF. Skeletal trauma in children. Philadelphia. WB Saunders. 1998;405-30.

11) Canale ST. Fractures and dislocations. En: Canale ST, Beaty JH. Operative Pediatric Orthopaedics. St Louis: Mosby; 1991.p.876-84.

12) Herranz PG, Mondejar AR. Fracturas diafisiarias femorales. En: Pablos J, Herranz PG. Apuntes sobre fracturas infantiles. Madrid: Ediciones Ergon; 1999.p.274-92.

13) Stanitski D. Fémur fractures. En: Staeli CT. Pediatric Orthopaedic Secrets. Philadelphia: Harley Belfus; 1998.p.127-28.

14) Gray D. Femur fractures. En: Richards BS. OKU Pediatrics. Rosemont. AAOS. 1996;229-38.

15) Canale ST. Fractures and dislocations in children. En: Canale ST Campbell's Operative Orthopaedics. 9 ed. St Louis: Mosby; 1998.p.2476-86.

16) Peljovich AE, Patterson BM. Ipsilateral femoral neck and shaft fractures. JAAOS. 1998;6(2):106-13.

17) Lundy DW, Johnson KD. Floating knee injuries: Ipsilateral fractures of the femur and tibia. JAAOS 2001;9(4):258-45.

18) Turen CH, Dube MA, Lecroy CM. Approach to the polytraumatized patient with musculoskeletal injuries. JAAOS 1999;7(3):154-65.

19) Stannard JP, Christensen KP. Femur fractures in infants: A new therapeutic approach. J PediatrOrthop. 1995;15(4):461-66.

20) Rodgers WB, Hresko MT, Waters PM. Femur fractures in children: Treatment with early sitting spica casting. J PediatrOrthop 1998;18(4):481-87.

21) Hughes BF, Sponseller PD, Thompson JP. Pediatric femur fractures: Effects of spica cast treatment on family and community. J PediatrOrthop 1995;15(4):457-60.

22) Martínez AG, Carrol NC, Sarwark JF. Femoral shaft fractures in children treated with early spica cast. J PediatrOrthop 1991;11(6):712-16.

23) Heinrich SD, Duaric DM, Darr K. The operative stabilization of pediatric diaphyseal femur fractures with flexible intramedullary nails: A prospective analysis. J PediatrOrthop. 1994;14(3):501-07.

24) Blasier RD, Aronson J, Tursky EA. External fixation of pediatric femur fractures. J PediatrOrthop 1997;17(3):342-46.

25) Sanctis N, Garbardella F, Pempinello C. The use of external fixation in femur fractures in children. J PediatrOrthop 1996;16(5):613-20.

26) Hutchins CM, Sponseller PD, Sturm P. Open femur fractures in children: Treatment, complications and results. J PediatrOrthop 2000;20(2):183-88.

27) Vossinakis IC, Badras LS. The external fixation compared with the sliding hip screw for pertrochanteric fractures of the femur. J Bone Joint Surg [Br] 2002;84(1):23-9.

28) Wolinsky P, Tejwani N, Richmond JH. Controversies in intramedullary nailing of femoral shaft fractures. J Bone Joint Surg 2001;83(9):1404-15.

29) Flynn JM, Wong KL, Yeh GL. Displaced fractures of the hip in children. J Bone Joint Surg [Br]. 2002;84(1):108-12.

30) Riew KD, Sturm PF, Robertson WW. Neurologic complications of pediatric femoral nailing. J PediatrOrthop 1996;16(5):606-12.

Anexos

Estadísticas del HIA. (Pacientes tratados con clavo endomedular)

Volumen de pacientes.

Hoja de recolección de datos del registro del servicio de Traumatología y Ortopedia Pediátrica.

Nombre del paciente	Edad.	Historia clínica.	Teléfono.	Lugar de residencia.

HOJA PARA AUTORIZACIÓN DE LOS PADRES Y RECOLECCIÓN DE DATOS PERSONALES DE CADA PACIENTE.

Nombre del paciente: .....

Edad del paciente: .....

Nombre de los Papás: .....

Datos de ubicación: .....

Autoriza que se examine y se realicen los exámenes que fueran necesarios para determinar la existencia o no de alteraciones de la cadera de su niño tras el tratamiento da la fractura del fémur que padeció.

Si autorizo ( ) No autorizo ( )

Firma.

.....

Edad a la que se produjo la fractura:

Miembro afectado. Izquierdo ( ) Derecho ( )

Mecanismo de la fractura.

Su niño/a cojea: Si ( ) No ( )

Ya fue retirado el implante Si ( ) No ( )

Tiempo de evolución de la fractura hasta el momento del tratamiento.

Se a realizado controles radiográficos Si ( ) No ( )

Afecta a la marcha o a las actividades diarias del su niño Si ( ) No ( )

Examen físico:

Marcha:

Discrepancia de longitud clínica:

MID MII

Arcos de movilidad:

Flexión:

Extensión:

RI:

RE:

AD:

AB:

Estudios radiográficos:

Ángulos:

Alteraciones morfológicas:

Hoja de recolección de datos de pacientes recuperados o registro de HC

Edad	Sexo.		Lateralidad		Nivel de Fx			Marcha.		Trend		Acortamient			Hallazgo
	F	M	Izq	Der	P	M	D	C	NC	SI	NO	SI	NO	cm .	RX

Imágenes.

Fotografía 1 Paciente de 11 años de edad quien sufrió fractura del femurizq y que fue tratado mediante enclavado endomedular en mismo que fue retirado hace mas o menos 2 años, obsérvese el adelgazamiento del diámetro del cuello así como el aumento del ángulo cervicodiafisario de la cadera izquierda comparada con la contralateral (izq 133º der 125º). Además la utilización de un material adicional como es el alambre quirúrgico.

Fotografía 2 Paciente de 11 años de edad, fractura de fémur izq. hace aproximadamente 5 años. Se puede apreciar el aumento del ángulocervicodiafisario de la cadera izq. (142°) comparada con la contralateral

135°) además disminución del diámetro del cuello y atrofia externa del trocánter mayor.

Fotografía 3. Paciente de 9 a 11 m sufrió hace aproximadamente 3 años fractura de fémur derecho. Se trató con clavo endomedular el mismo que aún no es retirado. Se puede apreciar una discreta coxavalga de 5° comparado con la cadera contralateral, así como la disminución del diámetro del cuello y la atrofia del trocánter mayor.

Fotografía 4. Paciente de 20 años de edad, sufrió fractura de su fémur derecho hace aproximadamente 6 años, se puede observar una casi total simetría del ángulo CD, sin atrofia del TM y una discreta disminución del diámetro del cuello, comparado con la cadera contralateral.