TEMA

1. TEMA:

TÉCNICAS RADIOLÓGICAS DE COLOCACIÓN DE ARPÓN BAJO GUÍA ESTEREOTÁXICA EN LESIONES SOSPECHOSAS DE CÁNCER DE MAMA EN EL HOSPITAL ONCOLÓGICO SOLCA - NÚCLEO DE QUITO

INTRODUCCIÓN

2. INTRODUCCIÓN:

En la actualidad el cáncer de mama es uno de los tumores malignos más frecuentes en la mujer, siendo la primera causa de muerte por enfermedad, entre los 35 y 55 años. Se desconoce su etiología aunque se conocen claros factores predisponentes, como antecedentes familiares y nuliparidad.

Se estima que una de cada diez mujeres padecerá a lo largo de su vida de un cáncer de mama (10%). El tamizaje mamográfico puede detectar cerca del 30% de los casos.

Pese a ello el cáncer de mama es una enfermedad en cuyo arsenal terapéutico se dispone de múltiples y eficaces armas como; la cirugía, radioterapia, hormonoterapia y en menor grado inmunoterapia, sin embargo en la lucha por el mejor control de esta enfermedad sigue siendo lo más importante el conseguir un diagnostico precoz, entre estas tenemos la mamografía, el eco mamario, la resonancia magnética y la biopsia. Existen dos importantes razones para obtener un diagnóstico citológico o histológico mediante aspiración con aguja o por biopsia guiada por arpón utilizando rayos x (mamografía). En primer lugar, nos permite confirmar la malignidad de una lesión que en apariencia es dudosa, sin necesidad de cirugía más radical. En segundo lugar, es una técnica de inestimable valor para obtener una muestra y confirmar preoperatoriamente la malignidad en aquellas lesiones cuyas características de imagen requieren biopsia quirúrgica abierta. [1]

La mamografía es el registro en una película radiográfica especial de una serie de componentes, mostrando los diferentes elementos que conforman la mama, como son los tejidos conjuntivo, glandular y graso así como la piel basados en las diferentes densidades que existen entre ellos.

Es así que la mamografía ha experimentado un gran adelanto en la actualidad, incrementado su diagnóstico precoz en lesiones mamarias no palpables, incluyendo el cáncer de mama. Los signos mamográficos de malignidad pueden dividirse en dos categorías principales: las microcalcificaciones y los cambios de densidad; las microcalcificaciones pueden ser agrupadas o dispersas, los cambios de densidad incluyen masas discretas, distorsiones en el patrón estructural y asimetrías. [(2)]

El diagnóstico preoperatorio supone que la paciente va a recibir una información bien documentada y que se le van a ofrecer las alternativas terapéuticas más adecuadas, también permite que el cirujano planee y realice la intervención en un solo tiempo.

El presente trabajo de investigación tuvo como objetivo observar la protocolización de la técnica radiológica para la colocación de arpón bajo guía estereotáxica en lesiones sospechosas de Ca de mama, y los criterios adecuados que se utilizan en cada caso, para el beneficio de las pacientes. Así como también para demostrar la eficacia de dicha técnica, la misma que servirá como modelo para aplicarla por futuros profesionales en el área de la salud.

Con esta técnica y las proyecciones utilizadas en la misma se aporta significativamente en el diagnóstico médico especialmente de las lesiones de mama.

Por todo lo antes mencionado se hizo necesario investigar sobre esta técnica por lo que se la ha tomado para conocer mejor su correcta aplicación en el diagnóstico de lesiones sospechosas de Ca de mama y los factores técnicos correctos o incorrectos que se pudieran presentar en la obtención de una imagen radiológica óptima que pueda evaluarse por parte del médico radiólogo, para permitir la obtención de la muestra y su estudio histopatológico de confirmación.

Este trabajo de investigación se llevó a cabo en el departamento de Imagenologia en el Hospital Oncológico Solca Núcleo de Quito durante el periodo Febrero-Agosto del 2012. Al culminar la investigación se realizó el informe final, de la observación el mismo que contiene toda la información del tema planteado en lo relacionado a la observación de la técnica, y obtención del criterio de los médicos, licenciados y tecnólogos del servicio.
Además se realizó un video como medio de verificación del presente trabajo, en el que se destaca los equipos y algunas imágenes con la técnica aplicada.

Con este trabajo investigativo se aporta con información al personal de la salud en cuanto a las técnicas correctas de Colocación de Arpón bajo guía Estereotáxica en lesiones sospechosas de Ca de Mama y las proyecciones radiológicas precisas empleadas en dicha técnica, para los pacientes, sus beneficios y a lo que están expuestos cuando se realizan estos procedimientos.

DESCRIPCIÓN TÉCNICA

3. DESCRIPCIÓN TÉCNICA

TÉCNICAS DE COLOCACIÓN DE ARPÓN BAJO GUÍA ESTEREOTÁXICA DURANTE LA MAMOGRAFÍA

Esta técnica se aplica a pacientes con lesiones sospechosas de cáncer de mama, nos permite obtener una muestra más directa de la posible lesión para confirmar citológicamente la malignidad de una lesión que en apariencia es dudosa, sin necesidad de cirugía.

Es una técnica de inestimable valor para confirmar preoperatoriamente la malignidad en aquellas lesiones cuyas características de imagen requieren biopsia quirúrgica abierta.

El diagnóstico preoperatorio definitivo supone que la paciente va a recibir una información bien documentada y que se le van a ofrecer las alternativas terapéuticas más adecuadas. [3]

- OBJETIVOS:

_ Confirmar la malignidad de lesiones sospechosas de Cáncer de mama.

_ Evitar una biopsia quirúrgica abierta innecesaria.

- PROCEDIMIENTO:

ESTEREOTÁXIA - TÉCNICA

En los equipos de estereotaxia la lesión se localiza tridimensionalmente a través de imágenes en diferentes planos. El plano horizontal o eje X; el plano vertical o eje Y, los cuales se obtienen con proyecciones no anguladas estándar y la profundidad o eje Z , la cual se calcula tomando dos proyecciones anguladas en 15° en el eje X " imágenes estereo".

Si la lesión es más profunda habrá mayor variación de la posición de la lesión respecto de cada imagen estereo. La eficiencia del resultado de la biopsia depende de la precisión de la localización de la lesión.

DESCRIPCIÓN DEL EQUIPO

El dispositivo de biopsia estereotáxica se compone de una unidad de biopsia y una unidad de evaluación.

Unidad de Biopsia._ La unidad de biopsia comprende un dispositivo de posicionamiento de la aguja fijado firmemente a un porta chasis de 18 x 24 cm que se súper pone a la película.

Esta unidad también comprende un diafragma estereotáxico externo, un porta agujas y una placa de compresión.

La unidad de biopsia puede montarse fácilmente en el arco giratorio del Mamógrafo.

Unidad de Evaluación._ La unidad de evaluación sirve para el cálculo de las coordenadas X, Y, Z, del punto previsto para la punción mediante la evaluación de la mamografía estereo teniendo en cuenta la longitud de aguja deseada y la

posición momentánea del porta agujas. Las coordenadas calculadas se indican en la unidad de biopsia como valores delta X, delta Y y delta Z.

X = lateral (derecha +, izquierda -)

Y = ventral

Z = vertical

Las coordenadas Z debajo del plano del porta chasis, es decir, entre el plano del porta chasis y el plano de la película, aparecen destellando con un signo negativo, y no deben ser utilizadas para la biopsia. [4]

INDICACIONES Y CONDUCTA PARA REALIZAR ESTEREOTAXIA

Diagnostico presuntivo imagenológico.- Surge de la identificación de lesiones sospechosas encontradas en pacientes sometidas a mamografía de screening o diagnósticas.

Categorización de las lesiones.- A partir del correcto encasillamiento de la lesión en alguna de las categorías sugeridas por el ACR (American College of Radiology)- BIRADS, es posible determinar una conducta posterior.

La clasificación y sus recomendaciones del American College of Radiology son:

0 se requiere evaluación adicional
1 normal (tamizaje de rutina)
2 benigna (tamizaje de rutina)
3 probablemente benigna (seguimiento a corto plazo)
4 sospechosa (se debe considerar biopsia)
5 altamente sospechosa de malignidad (se indica biopsia)

Determinar una conducta.- la conveniencia de biopsiar una lesión o no, estará fuertemente ligada a la categorización de la misma.

Mientras que las clasificadas como BIRADS I y II no necesitaran seguimiento especial y continuaran con el screening habitual, no sucede lo mismo con las categorías III, IV y V.

Si bien la sugerencia de ACR para los BIRADS III es el seguimiento a corto plazo más que el estudio citológico. En el caso de las lesiones categorizadas como BIRADS IV o V, existe consenso en que debe realizarse el estudio histológico de las mismas para descartar malignidad.

Dentro de las lesiones en las que se deberían realizar biopsias son:

1. Acumulo de microcalcificaciones sospechosas.
2. Imágenes nodulares sospechosas.
3. Distorsión de la arquitectura:
   * Con o sin nódulo
   * Con o sin microcalcificaciones
   * Lesiones más sobresalientes (BIRADS V) [5,6]

PROCEDIMIENTO

La paciente no debe estar sedada porque es indispensable su colaboración.

- Se le debe explicar a la paciente el procedimiento del examen con palabras sencillas de fácil compresión y comentarle que durante todo el examen va a tener la mama comprimida, por lo cual es importante que permanezca lo más quieta posible.
- Este examen por lo general se realizaran con la paciente sentada, para su comodidad y para evitar movimientos involuntarios.
- Continuamos con el montaje del equipo, acoplar y conectar guía de biopsia estereotáxica, colocar el cono de biopsia (colimador),
- Encendido del digitalizador y conexión del control manual.
- Situar la mama debajo del plato de compresión, de tal forma que la lesión quede en el centro de la ventana, aplicar la compresión vigilando que la piel no

quede muy tensa, posteriormente realizamos una placa de mamografía, una exposición con el tubo a 15° a la izquierda y otra 15° a la derecha, en la misma placa.

- Es conveniente revelar la placa lo más pronto posible, colocamos la placa obtenida en digitalizador y comprobar la localización de la lesión en las dos imágenes, para que el cálculo de profundidad sea preciso, es fundamental ver y elegir exactamente la misma zona de la lesión en ambas imágenes especiales.
- Se introduce las guías de aguja esterilizadas, se utiliza los botones de ajuste para reponer todas las indicaciones a 0,0. introducir la aguja de anclaje en la longitud indicada por el digitalizador.

- Efectuamos una radiografía estereo para verificar la localización de la punta de la aguja, una vez comprobado el sitio de la lesión procedemos a dejar el arpón, retiramos muy lentamente mandril y fijamos con esparadrapo la cuerda del arpón y procedemos a tomar una placa medio lateral.
- Para finalizar retiramos a la paciente del mamógrafo, fijar el arpón con esparadrapo. Luego la paciente será intervenida quirúrgicamente para retirar la lesión ya marcada, la misma que comprobaremos con una placa mamografía de la lesión. [7]

COMPLICACIONES

- Las complicaciones que podemos encontrar en dichos procedimientos suelen ser poco frecuentes, aunque en ocasiones puede presentarse un pequeño dolor de la zona por la punción, dada la sensibilidad de la mama.

- También en la zona de la punción puede aparecer una hemorragia leve después de la incisión que con una compresión ligera casi desaparece.

- En caso de que la prueba se alarge más de lo necesario, la paciente puede sufrir ansiedad y angustia

VENTAJAS

- Es tolerable psicológicamente para la paciente
- Tiene casi un 100% de efectividad si el procedimiento es cuidadosamente planificado
- Es un procedimiento rápido
- Es una prueba menos agresiva en comparación con la biopsia quirúrgica

TÉCNICA ESTEREOTÁXICA

Se realiza mediante localización precisa de la lesión mediante tres dimensiones que se determinan sobre la base de coordenadas definidas donde hay lesiones no palpables.

INDICACIONES:

- Lesiones no palpables.
- Lesiones no visualizadas por ultrasonido.
- Microcalcificaciones agrupadas.

La técnica de localización preoperatoria de lesiones no palpables para una biopsia quirúrgica ha sido la técnica tradicional de biopsia utilizada en las pacientes con lesiones de carácter sospechoso de las categorías 4 y 5 de BI-RADS[6] y las que tienen un resultado no concluyente o de alto riesgo tras una biopsia percutánea previa.

CONTRAINDICACIONES:

- Trastornos de coagulación.
- Difícil acceso a lesiones cerca de la pared torácica, axila o próximas al esternón.
- Limitación para biopsiar lesiones superficiales, mamas muy delgadas.

- Las pacientes que no pueden permanecer inmóviles, por la duración del procedimiento (20 a 40 minutos), no son candidatas apropiadas.

PROCEDIMIENTO:

Equipo de Estereotaxia

1. Informar a la paciente sobre el examen que se le va a realizar y obtener el consentimiento.

2. Obtener imágenes y determinar las coordenadas de la lesión, con pistola automática y aguja de corte o sistema de corte aspiración toma de muestras.

3. Realizar asepsia y antisepsia de la región, Inyectar anestesia superficial y profunda.

4. Hacer una incisión de 3-5mm en la piel con hoja de bisturí del 11. Introducir la aguja de corte, según las coordenadas hasta el centro de la lesión.

5. Confirmar con radiografías estéreo la posición con una proyección angulada pre y post disparo.

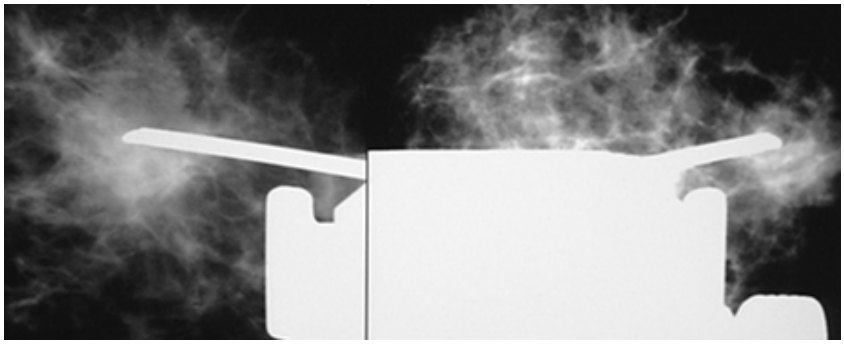

6. Obtener el número de muestra de acuerdo al tamaño de la lesión.

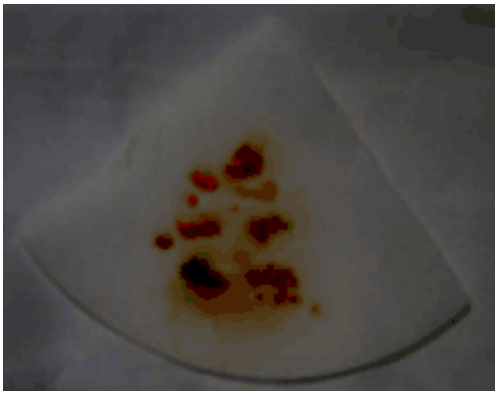

7. Radiografiar la muestra obtenida (para observar las calcificaciones)

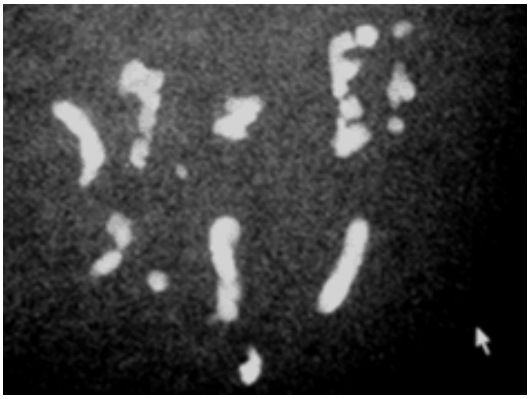

8. Última proyección para finalizar el procedimiento. Lavado, compresión, hielo local.

COMPLICACIONES:

- Hematoma [8]

PROYECCIONES MAMOGRÁFICAS

MAMOGRAFÍA._ Es una radiografía de las mamas que se utiliza para detectar tumores y para ayudar a establecer la diferencia entre las enfermedades no cancerosas (benignas) y cancerosas (malignas).

Durante la mamografía, un tecnólogo radiológico especialmente calificado posicionará su mama en la unidad de mamografía. La mama será colocada en una plataforma especial y comprimida con una paleta (por lo general hecha de Plexiglás transparente u otro plástico). El tecnólogo comprimirá la mama gradualmente.

La compresión de la mama es necesaria para:

- Aplanar el grosor de la mama de manera que todos los tejidos puedan visualizarse.
- Permitir el uso de una dosis más baja de rayos X ya que una cantidad más delgada de tejido mamario está siendo tomada en imágenes.
- Mantener la mama firme con el fin de minimizar lo que se vea borroso en la imagen a causa del movimiento.
- Reducir la dispersión de rayos X para aumentar la agudeza de la imagen.

Se le solicitará que cambie de posición durante el procedimiento de toma de imágenes. Las visualizaciones de rutina son de arriba hacia abajo y lateral oblicua. El proceso se repetirá para la otra mama. [9]

PREPARACIÓN DEL PACIENTE:

- Explicar el procedimiento de la realización de la mamografía
- Preparar los materiales necesarios para el estudio

- Hacer que la paciente se retire la ropa de la cintura hacia arriba
- Retirar todo objeto metálico

- **PROYECCIÓN CRANEOCAUDAL**

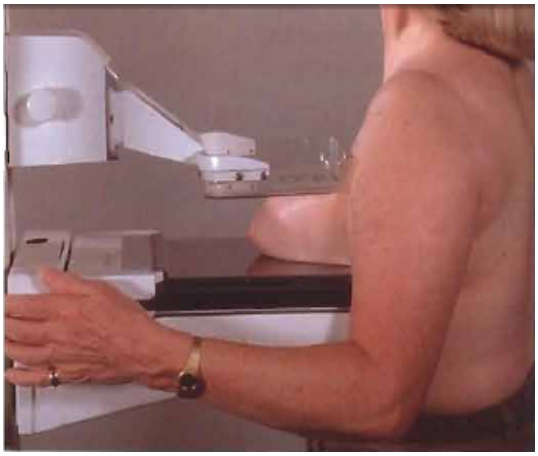

1. En esta proyección la altura del rayo se determina levantando la mama para lograr un ángulo de 90 grados con respecto a la pared torácica.

2. Se tracciona la mama hacia delante en el RI (registro de imagen) centralmente, con el pezón de perfil.

3. El brazo del lado de la mama que se evalúa estará relajado y el hombro estará hacia atrás del RI.

4. La cabeza girada hacia el lado opuesta de la mama a estudiar.

5. Los pliegues y arrugas que se forman en la mama al comprimirla deben ser alisados.

6. El marcador y las identificaciones del paciente siempre se colocan sobre el lado axilar.

- **PROYECCIÓN OBLICUO MEDIO LATERAL**

1. El tubo y el RI (registro de imagen) se mantienen en ángulos rectos entre sí; el rayo central esta angulado hasta aproximadamente 45 grados.

Este entra en la mama medialmente, perpendicular al músculo pectoral de la paciente.

2. Ajustar la altura del RI de modo que la parte superior este a dirección de la axila.

3. Colocamos la paciente de lado para evaluar hacia adelante, traccionar el tejido mamario y el musculo pectoral anterior y medialmente lejos de la pared torácica. Empujar a la paciente ligeramente hacia el RI angulado hasta que la cara inferolateral de la mama este tocando el RI, el pezón debe estar de perfil.

4. El borde superior del dispositivo de comprensión estará debajo de la clavícula, el borde inferior incluirá el pliegue inframamario.

5. Los pliegues que se forman al comprimir la mama deben ser alisados.

6. Pedir a la paciente que retraiga suavemente la mama opuesta con la otra mano para impedir la superposición.

7. La técnica y factores deben ser manuales no automáticos. [10]

MATERIALES

4. MATERIALES:

Para la realización de este estudio se contó con los siguientes materiales y equipos del departamento de mamografía del Hospital Oncológico Solca Núcleo de Quito.

- Equipo de mamografía con aditamento de estereotaxia

  _unidad de biopsia

  _unidad de evaluación
- Pedido con historia clínica del paciente
- Chasis para la toma de las placas
- Procesadora digital
- Impresora para las placas
- Negatoscopio
- Bata hospitalaria para la paciente
- Aguja de anclaje
- Gasas y esparadrapo
- Solución yodada para la asepsia del área de punción
- Guantes quirúrgicos para el radiólogo
- Equipo de curaciones

EQUIPO DE MAMOGRAFÍA CON ADITAMENTO

DE ESTEREOTAXIA

EQUIPO DE EVALUACIÓN

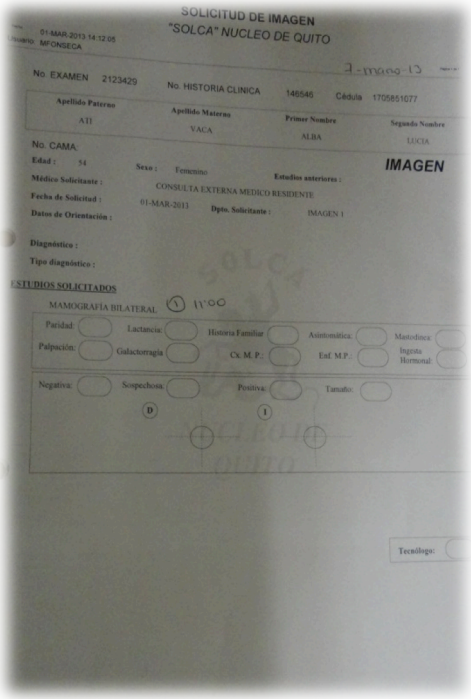

SOLICITUD DE IMAGEN
"SOLCA" NUCLEO DE QUITO

01-MAR-2013 14:12:05
Usuario: MFONSECA

7-marz-13

No. EXAMEN 2123429 No. HISTORIA CLINICA 146546 Cédula 1705851077

Apellido Paterno	Apellido Materno	Primer Nombre	Segundo Nombre
ATI	VACA	ALBA	LUCIA

No. CAMA:
Edad : 54 Sexo : Femenino Estudios anteriores :
IMAGEN
Médico Solicitante : CONSULTA EXTERNA MEDICO RESIDENTE
Fecha de Solicitud : 01-MAR-2013 Dpto. Solicitante : IMAGEN 1
Datos de Orientación :

Diagnóstico :
Tipo diagnóstico :

ESTUDIOS SOLICITADOS
MAMOGRAFIA BILATERAL 1 11:00

Paridad: Lactancia: Histoia Familiar: Asintomática: Mastodinea:
Palpación: Galactorragia: Cx. M. P.: Enf. M.P.: Ingesta Hormonal:

Negativa: Sospechosa: Positiva: Tamaño:
D I

Tecnólogo:

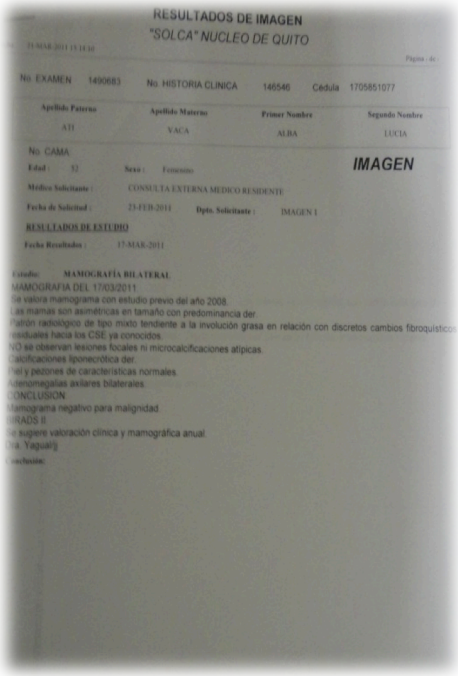

RESULTADOS DE IMAGEN
"SOLCA" NUCLEO DE QUITO

21-MAR-2011 15:14:10
Página 1 de 1

No. EXAMEN 1490683 No. HISTORIA CLINICA 146546 Cédula 1705851077

Apellido Paterno	Apellido Materno	Primer Nombre	Segundo Nombre
ATI	VACA	ALBA	LUCIA

No. CAMA:
Edad : 52 Sexo : Femenino
IMAGEN
Médico Solicitante : CONSULTA EXTERNA MEDICO RESIDENTE
Fecha de Solicitud : 23-FEB-2011 Dpto. Solicitante : IMAGEN 1

RESULTADOS DE ESTUDIO
Fecha Resultados : 17-MAR-2011

Estudio: MAMOGRAFÍA BILATERAL
MAMOGRAFIA DEL 17/03/2011
Se valora mamograma con estudio previo del año 2008.
Las mamas son asimétricas en tamaño con predominancia der.
Patrón radiológico de tipo mixto tendiente a la involución grasa en relación con discretos cambios fibroquísticos residuales hacia los CSE ya conocidos.
NO se observan lesiones focales ni microcalcificaciones atípicas.
Calcificaciones liponecrótica der.
Piel y pezones de características normales.
Adenomegalias axilares bilaterales.
CONCLUSION:
Mamograma negativo para malignidad.
BIRADS II.
Se sugiere valoración clínica y mamográfica anual.
Dra. Yaguarig
Conclusión:

HOJA DE PEDIDO



CHASIS MAMOGRAFICOS

PROCESADORA E IMPRESORA DIGITAL

NEGATOSCOPIO

AGUJA DE ANCLAJE

BATA HOSPITALARIA

GUANTES

EQUIPO DE CURACIÓN

GASAS

ESPARADRAPO

PROCESO METODOLÓGICO

5.

6. PROCESO METODOLÓGICO EMPLEADO:

El presente trabajo investigativo es un estudio cualitativo-descriptivo observacional, permite analizar el protocolo para la realización adecuada de la Técnica para la Colocación de Arpón Bajo Guía Estereotáxica en Lesiones Sospechosas de Ca de Mama en el departamento de Imagen del Hospital Oncológico Solca Núcleo de Quito, se desarrolló durante el periodo Febrero-Agosto del 2012.

Este trabajo se realizó basándose en fuentes bibliográficas, y la observación personal y directa de la técnica y así mismo con la colaboración y asesoramiento de médicos, licenciados y tecnólogos médicos que conocen de dicho tema, además se contó; con el permiso respectivo de la casa de salud donde se realizó el desarrollo del proyecto.

El número de observaciones fueron de 8 y las entrevistas fueron 9 en total donde participaron; médicos, licenciados, tecnólogos, para lo que se aplicó guías de observación anexo (1) y entrevista anexo (2).

Por lo que los datos obtenidos a través de la guía de observación y entrevista primeramente fueron ordenados, y luego se procedió a su análisis para la presentación de los resultados en el informe final de la presente investigación.

Para constancia de la TÉCNICA RADIOLÓGICA DE COLOCACIÓN DE ARPÓN BAJO GUÍA ESTEREOTÁXICA EN LESIONES SOSPECHOSAS DE CÁNCER DE MAMA EN EL HOSPITAL ONCOLÓGICO SOLCA- NÚCLEO DE QUITO, se realizó la grabación de un video con una duración de 5 minutos; que estará en la biblioteca del Área de la Salud Humana de la Universidad Nacional de Loja, el mismo que servirá como fuente de información para las futuras generaciones.

RESULTADOS

7. RESULTADOS

Luego de la culminación de todos los estudios que se realizó mediante la técnica de colocación de arpón bajo guía estereotáxica, durante el desarrollo del trabajo de investigación se obtuvo que de las 8 muestras tomadas luego de su estudio histopatológico al revisar los resultados obtenidos demuestran que los casos negativos para malignidad fueron 5 entre los que se encontró; nódulos, fibroadenomas, necrosis grasa y papiloma. Y que los casos positivos para malignidad fueron 3 entre los que se encontró; carcinomas ductal infiltrante y carcinomas medular.

De esta manera queda demostrado la fidelidad del procedimiento y el beneficio que este representa para el paciente versus el someterse a una cirugía radical de mama.

RESULTADOS DE LAS OBSERVACIONES:

Luego de la obtención de la información mediante la guía de observación Se obtuvo los siguientes resultados;

Cuadro # 1. Edad de los pacientes sometidos a la Estereotaxia

RANGOS DE EDAD	FRECUENCIA	POCENTAJE
30/40 Años	0	0 %
41/50 Años	6	75 %
51/60 Años	2	25 %
TOTAL	8	100 %

FUENTE: DPTO. DE IMAGEN SOLCA-QUITO

ELABORACION: EST. OSCAR MOROCHO. M

La frecuencia de edad a nivel general de pacientes sometidos al procedimiento normal de estereotaxia está entre los 30 a 60 años de edad, siendo mayor en las mujeres de 41 a 50 años las más frecuentes con un 75%, mientras que solo con un 25% las mujeres de 51 a 60 años.

Cuadro # 2. Equipo y material necesario para la realización de una estereotaxia, (mamógrafo).

EQUIPO COMPLETO	FRECUENCIA	POCENTAJE
SI	8	100 %
NO	0	0 %
TOTAL	8	100 %

FUENTE: GUIA DE OBSERVACIÓN

ELABORACION: EST. OSCAR MOROCHO. M

Con el análisis obtenido se determinó que el 100% el mamógrafo dispone de equipo y material necesario para la realización de la técnica por lo que también se obtuvo información acerca de la importancia que tiene el realizar esta técnica en un examen mamográfico con el aditamento necesario.

Cuadro # 3. Preparación previa a la realización del examen.

PREPARACIÓN DE LA PCTE	FRECUENCIA	PORCENTAJE
SI	8	100 %
NO	0	0 %
TOTAL	8	100 %

FUENTE: GUIA DE OBSERVACIÓN

ELABORACION: EST. OSCAR MOROCHO. M

De acuerdo a lo observado se obtuvo que en el 100% si realizan una preparación a los pacientes previa a la realización de dicho examen, conjuntamente con una breve explicación del procedimiento que se le va a realizar.

Cuadro # 4. Posición más adecuada de la paciente para realización de estereotaxia

TIPO DE POSICIÓN	FRECUENCIA	POCENTAJE
BIPEDESTACIÓN	1	12,5 %
SEDESTACIÓN	7	87,5 %
TOTAL	8	100 %

FUENTE: GUIA DE OBSERVACION

ELABORACION: EST. OSCAR MOROCHO. M

La posición del paciente para la realización de la estereotaxia puede ser tanto en bipedestación, como en sedestacion. Pero según los resultados obtenidos en las guías de observación la que prevalece es la posición en sedestacion con un 87.5%, mientras que la en bipedestación el 12.5%.

Cuadro # 5. Necesidad de sedación durante la realización del examen

SEDACIÓN	FRECUENCIA	PORCENTAJE
SI	8	100 %
NO	0	0 %
TOTAL	8	100 %

FUENTE: GUIA DE OBSERVACIÓN

ELABORACION: EST. OSCAR MOROCHO. M

Durante el examen las pacientes si necesitan sedación, teniendo en cuenta que la misma solo debe de ser local (área a examinar). Ya que se necesita la cooperación de la paciente en cada paso durante el procedimiento.

Cuadro # 6. Proyecciones mamográficas que se emplea para la obtención de imágenes.

TIPO DE PROYECCIÓN	FRECUENCIA	POCENTAJE
CC Y ML	8	100 %
OBLICUA	0	0 %
LATERAL	0	0 %
TOTAL	8	100 %

FUENTE: GUIA DE OBSERVACIÓN

ELABORACION: EST. OSCAR MOROCHO. M

Las proyecciones mamográficas que se emplea para la obtención de las imágenes en la estereotaxia son con un 100%; la craneocaudal y la mediolateral a +15, -15 grados. En cuanto que con un 0% las proyecciones oblicuas en este caso no se las realiza.

Cuadro # 7. Distancia de la toma de placas Mamográficas.

DFP	FRECUENCIA	PORCENTAJE
80cm	0	0 %
75cm	8	100 %
100cm	0	0 %
TOTAL	8	100 %

FUENTE: GUIA DE OBSERVACIÓN

ELABORACION: EST. OSCAR MOROCHO. M

Según la información que se recopilo en las observaciones se obtuvo que la distancia fuente película a la que se toman las placas mamográficas es de 75cm con un 100%, la misma que está establecida para la realización de una mamografía simple o de control.

Cuadro # 8. Tiempo de duración para la realización del examen

TIEMPO DE DURACIÓN	FRECUENCIA	PORCENTAJE
30min	5	62,5 %
45min	3	37,5 %
60min	0	0 %
TOTAL	8	100 %

FUENTE: GUIA DE OBSERVACIÓN

ELABORACION: EST. OSCAR MOROCHO. M

Según las guías se observó que la mayoría de los exámenes se realizaron en un tiempo de duración de 30min con un 62.5%, y de 45min con un 37.5%, mientras que ningún examen tuvo una duración de 60 min.

Cuadro # 9. Atención brindada hacia los pacientes en el departamento de imagen.

TIPO DE ATENCIÓN	FRECUENCIA	PORCENTAJE
MUY BUENA	6	75 %
BUENA	2	25 %
REGULAR	0	0 %
TOTAL	8	100 %

FUENTE: GUIA DE OBSERVACIÓN

ELABORACION: EST. OSCAR MOROCHO. M

Teniendo en cuenta que se debe tener una buena comunicación con los pacientes antes de la realización de la técnica para su colaboración.La atención que se les brinda a los pacientes durante la realización del examen es en un 75% muy buena, y en un 25% buena.

RESULTADOS DE LAS ENTREVISTAS

Cuadro # 1. Edad de las pacientes a las que se les debería realizar el examen.

EDAD SUGERIDA	NÚMERO	POCENTAJE
30/40 Años	2	22,2 %
41/50 Años	5	55,6 %
51/60 Años	2	22,2 %
TOTAL	9	100 %

FUENTE: GUIA DE ENTREVISTA

ELABORACION: EST. OSCAR MOROCHO. M

Según el análisis de los resultados de las entrevistas se obtuvo que se sugiere que se realice en un 55.6% a las pacientes de 41/50 años. Mientras que con un 22.2% se sugiere que se realice a pacientes de 30/40 y 51/60 años.

Cuadro # 2. Opinión sobre la disponibilidad del equipo y material adecuado para la aplicación de la técnica.

OPINIÓN PERSONAL	NÚMERO	POCENTAJE
SI	9	100 %
NO	0	0 %
TOTAL	9	100

FUENTE: GUIA DE ENTREVISTA

ELABORACION: EST. OSCAR MOROCHO. M

Con las entrevistas realizadas se determinó que en el 100% todos opinaron que el mamógrafo si dispone de equipo y material necesario para la realización de la técnica ya que si no se contara con en un mamográfico con el aditamento necesario, no se podría realizar dicho examen.

Cuadro # 3. Necesidad de la preparación de las pacientes según los entrevistados.

PERCEPCIÓN PERSONAL	NÚMERO	PORCENTAJE
SI	9	100
NO	0	0
TOTAL	9	100

FUENTE: GUIA DE ENTREVISTA

ELABORACION: EST. OSCAR MOROCHO. M

De acuerdo a los resultados obtenidos a través de la entrevista se determinó que en el 100% si es necesaria una preparación para los pacientes previa a la realización de dicho examen, con una breve explicación del procedimiento que se le va a realizar.

Cuadro # 4. Posición adecuada para la realización del examen según la entrevista

OPINIÓN PERSONAL	NÚMERO	POCENTAJE
BIPEDESTACION	3	33,3 %
SEDESTACION	6	66,7 %
TOTAL	9	100 %

FUENTE: GUIA DE ENTREVISTA

ELABORACION: EST. OSCAR MOROCHO. M

La técnica para la estereotaxia se puede realizar en bipedestación, como en sedestacion. Pero según los resultados de las entrevistas la posición más adecuada y que prevalece es la posición en sedestacion con un 66.7%, mientras que la de bipedestación el 33.3%.

Cuadro # 5. Necesidad de sedación según los entrevistados.

PERCEPCIÓN PERSONAL	NÚMERO	PORCENTAJE
SI	9	100 %
NO	0	0 %
TOTAL	9	100 %

FUENTE: GUIA DE ENTREVISTA

ELABORACION: EST. OSCAR MOROCHO. M

Según las entrevistas obtenidas se determinó que en el 100% dijeron que si es necesario la sedación para la realización del examen, pero solo del área a examinar, ya que la paciente debe cumplir con las indicaciones que se le realiza durante la realización del examen.

Cuadro # 6. Tipos de proyecciones aplicadas durante el examen según los entrevistados.

PROYECCIONES APLICADAS	NÚMERO	POCENTAJE
CC Y ML	9	100 %
OBLICUA	0	0 %
LATERAL	0	0 %
TOTAL	9	100 %

FUENTE: GUIA DE ENTREVISTA

ELABORACION: EST. OSCAR MOROCHO. M

Se obtuvo que las proyecciones mamográficas que emplean para la obtención de las imágenes en la estereotaxia con el 100%; la craneocaudal y la mediolateral. En cuanto que con un 0% las proyecciones oblicuas y laterales en este caso no se las realiza.

Cuadro # 7. Distancia para la toma de placas mamográficas según los entrevistados.

OPINIÓN PERSONAL	NÚMERO	PORCENTAJE
75 cm	9	100 %
80cm	0	0 %
100cm	0	0 %
TOTAL	9	100 %

FUENTE: GUIA DE ENTREVISTA

ELABORACION: EST. OSCAR MOROCHO. M

Según la información de las entrevistas todas concuerdan con que la distancia fuente película a la que se toman las placas mamográficas es de 75cm con un 100%, la misma que está establecida como norma general.

Cuadro # 8. Tiempo de duración de la colocación de arpón mediante estereotaxia

TIEMPO DE DURACIÓN	NÚMERO	PORCENTAJE
30min	4	44,4 %
45min	3	33,3 %
60min	2	22,3 %

TOTAL	9	100 %

FUENTE: GUIA DE ENTREVISTA

ELABORACION: EST. OSCAR MOROCHO. M

Según las entrevistas se determinó que en el 44.4% la mayoría dijo que la duración es de 30min, seguido con un 33.3%, la duración es de 45min, mientras que con 22.2% una duración de 60 min, teniendo en cuenta que esta última por lo general es cuando surge algún imprevisto.

Cuadro # 9. Calificación de la atención a los pacientes según los entrevistados.

TIPO DE ATENCIÓN	NÚMERO	PORCENTAJE
MUY BUENA	9	100 %
BUENA	0	0 %
REGULAR	0	0 %
TOTAL	9	100 %

FUENTE: GUIA DE ENTREVISTA

ELABORACION: EST. OSCAR MOROCHO. M

Según los resultados de las entrevistas se determinó que en el 100% dijeron que la atención que se les brinda a los pacientes antes, durante y después de la realización del examen es muy buena.

OBSERVACIÓN DEL EQUIPO DE MAMOGRAFÍA EXISTENTE Y UTILIZADO EN EL DEPARTAMENTO DE IMAGEN DEL HOSPITAL DE SOLCA-QUITO, PARA LA COLOCACIÓN DE ARPÓN BAJO GUÍA ESTEREOTÁXICA

Para realizar este examen se requiere de máquinas especiales denominados mamógrafos, las cuales exponen el tejido mamario a los rayos X.
El cual debe constar con equipo para la colación del arpón.

EQUIPO ESTÉRIL DE ESTEROTAXIA

POSICIONAMIENTO DE LA PACIENTE.

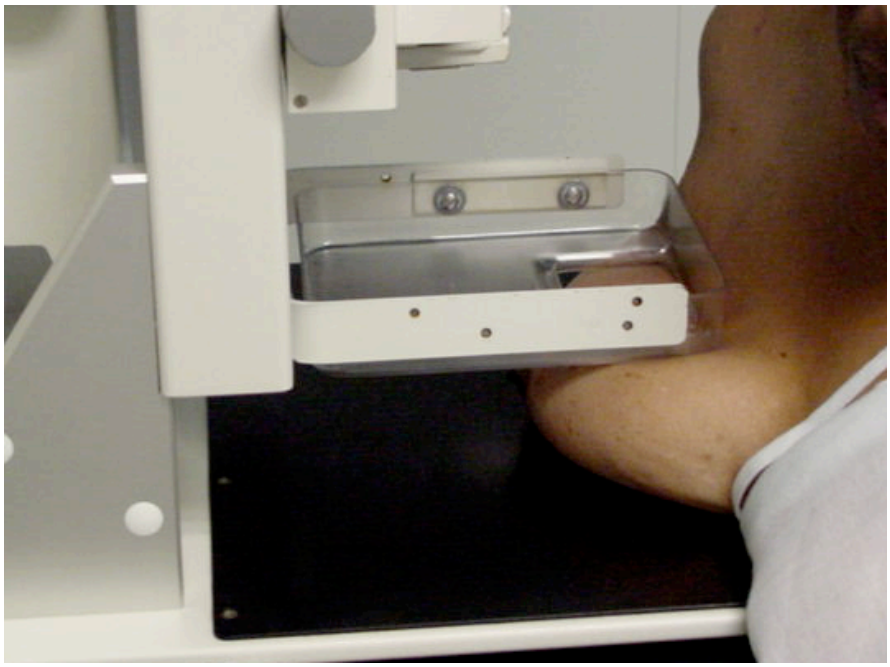

COMPRESIÓN DEL SITIÓ REQUERIDO.

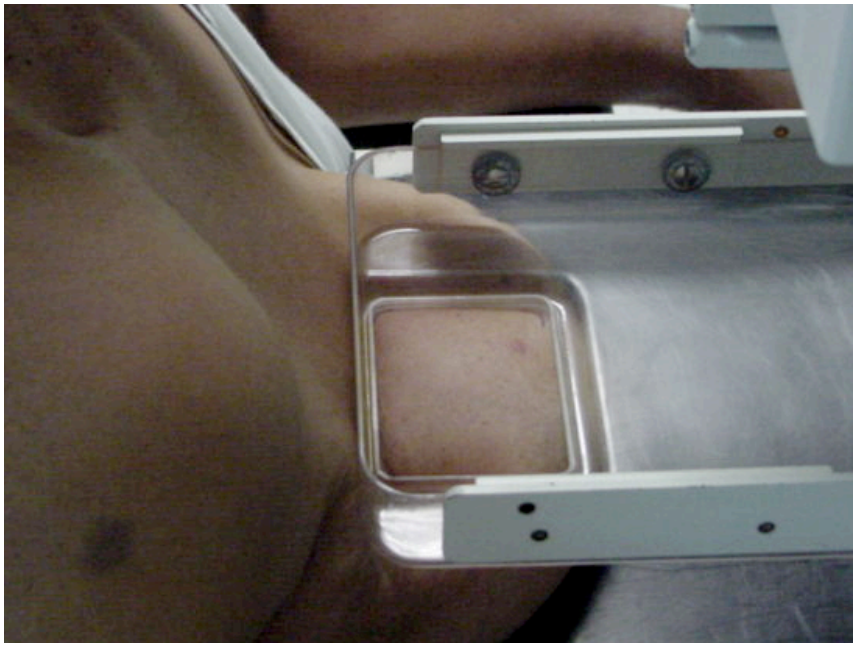

OBTENCIÓN DE LA IMAGEN PARA LA VERIFICACIÓN



VERIFICACIÓN EL SITIÓ REQUERIDO

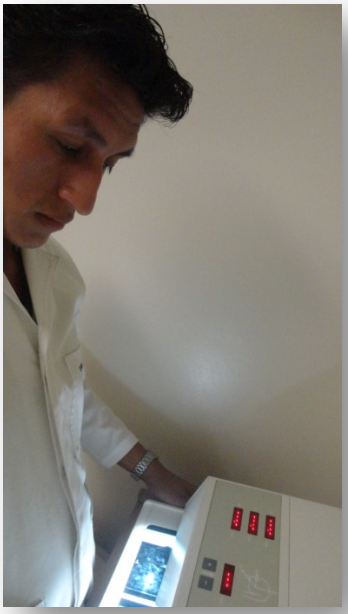

ASEPSIA DEL ÁREA DE PUNCIÓN



COLOCACIÓN DEL ARPÓN EN EL SITIÓ REQUERIDO.



INTRODUCCIÓN DE LA GUÍA DE ARPÓN.

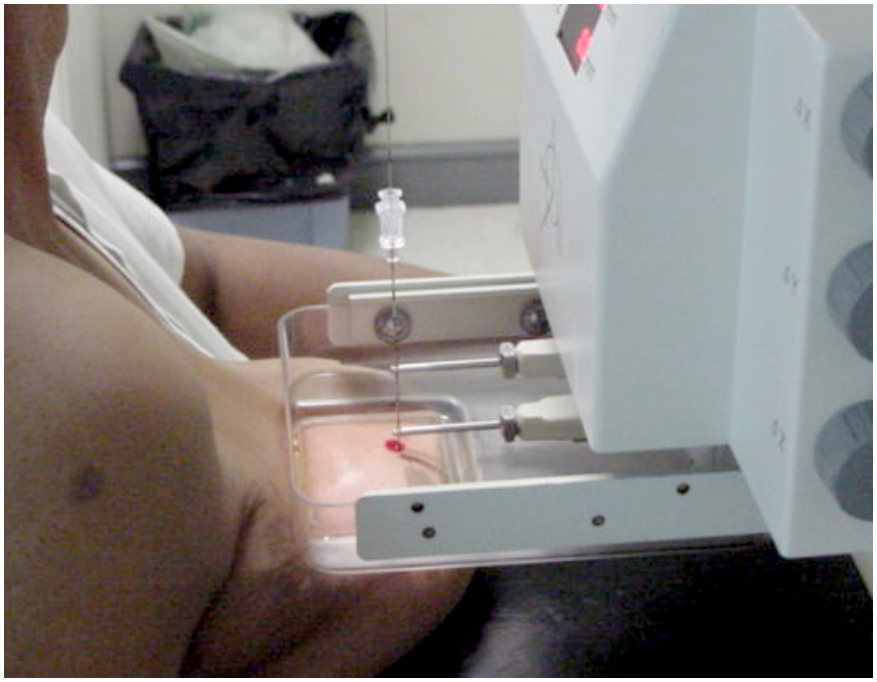

FIJACIÓN DEL ARPÓN CON ESPARADRAPO

TOMA DE PLACAS DE VERIFICACIÓN DEL SITIÓ DE LA LESIÓN

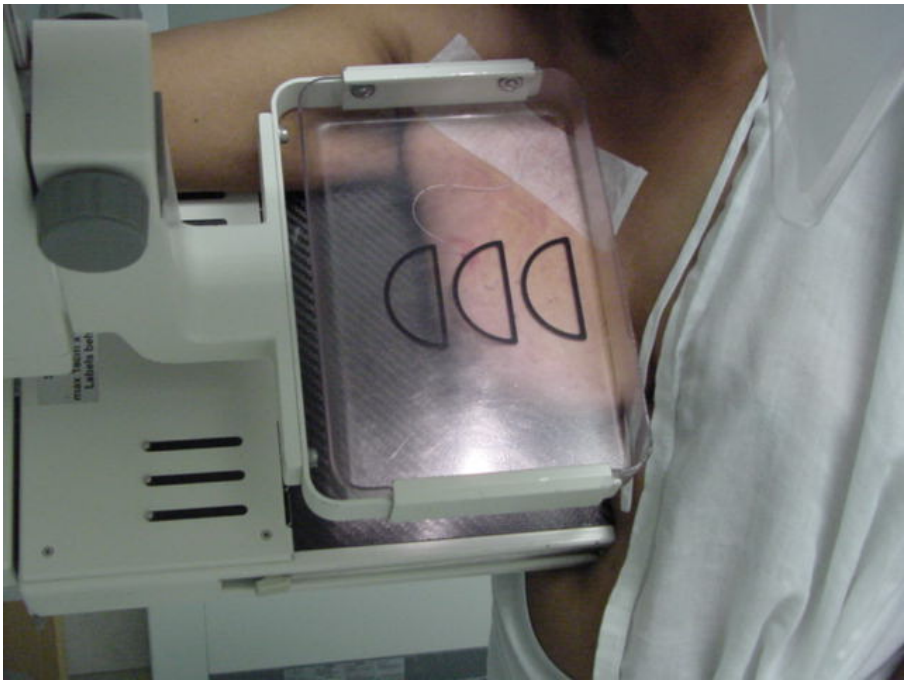

PLACAS DE VERIFICACIÓN DEL SITIO DE LA LESIÓN

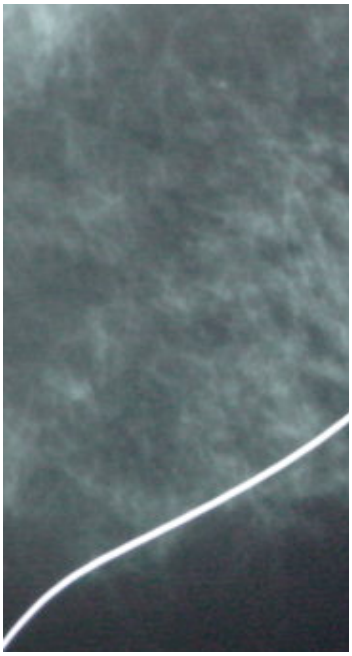

PIEZA QUIRÚRGICA CON EL ARPÓN EN LESIÓN

PLACA RADIOGRÁFICA DE LA PIEZA QUIRÚRGICA PARA VERIFICAR LA LESIÓN ATRAVESADA POR EL ARPON

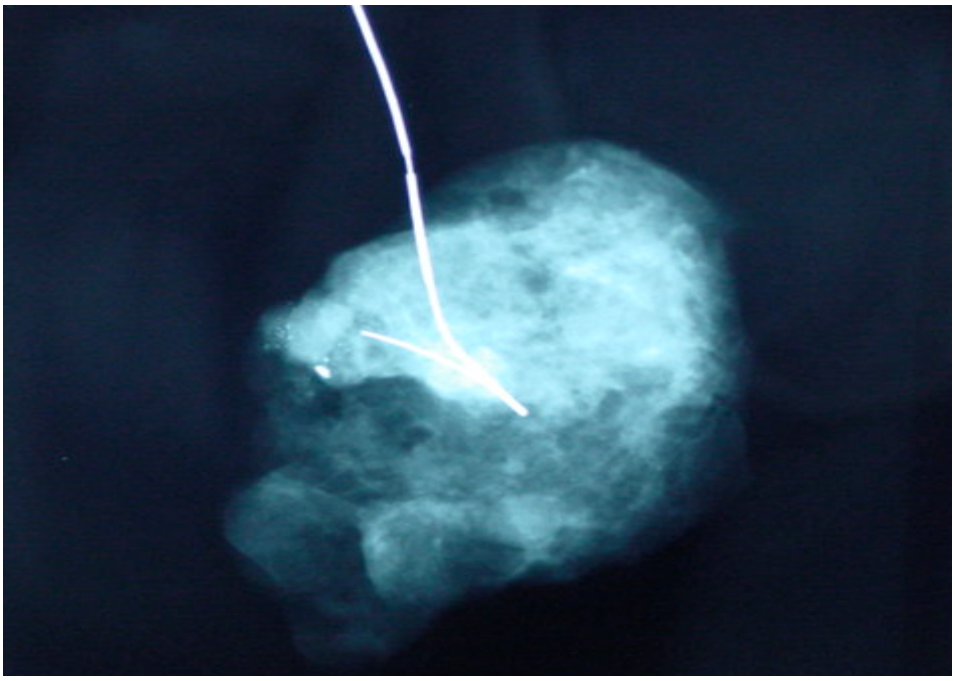

CONCLUSIONES

7. CONCLUSIONES:

Al término del trabajo investigativo se ha llegado a las siguientes conclusiones:

- El beneficio de las pacientes con el procedimiento de colocación de Arpón Bajo Guía Estereotáxica, es muy alto ya que es un estudio de gran ayuda y de mucha importancia ya que nos permite confirmar la malignidad de una lesión que en su apariencia es dudosa de malignidad. Por cuanto brinda la oportunidad de obtener una muestra segura para un diagnóstico definitivo.

- De acuerdo a las guías de observación y entrevista se concluyó que el área de mamografía si cuenta con el equipo mamográfico adecuado y con el

material necesario para la realización de la Colocación de Arpón por Estereotaxia.

- Se llegó a la conclusión de que la edad de las pacientes a la que se sugiere realizar este examen concuerda con la edad de las pacientes que con más frecuencia se someten a dicho examen la cual es de entre 41/50 años de edad.

- La realización de este examen si necesita una preparación previa a la realización del mismo, así como también una adecuada información acerca del examen que se le va a realizar.

- Además se pudo concluir que es una técnica de inestimable valor para confirmar preoperatoriamente la malignidad en aquellas lesiones cuyas características de imagen requieren biopsia quirúrgica abierta.
- Se concluyó que la posición más adecuada y en la que debe estar el paciente durante el examen es en posición de sedestacion para su mayor comodidad y para su colaboración.

- Se concluyó que las proyecciones mamográficas que se emplea en este examen para la obtención de imágenes son la craneo-caudal y la medio-lateral

- Se determinó que el tiempo de duración estimado para este examen es de 30 min, cuando se realiza con normalidad y no surge ningún imprevisto.

- Las técnicas que utilizan los Médicos Radiólogos, licenciados médicos, que laboran en el departamento son las correctas.

RECOMENDACIONES

8. RECOMENDACIONES:

Una vez terminada la investigación me permito sugerir algunas recomendaciones:

- Tomar en cuenta que para la ejecución de la técnica se recomienda aplicar la compresión de la mama vigilando que la piel no quede muy tensa.

- Verificar que la colocación de la mama en el equipo para la toma de las imágenes sea la correcta para evitar repeticiones, y evitar también el malestar de la paciente ya que debe permanecer con la mama comprimida.

- Que el personal se siga preparando para que la misma se convierta en una técnica de fácil manejo.

- Recomendar difundir esta técnica a la población profesional para así solicitarla al departamento de Imagenologia.

- Hacer un seguimiento relacionando con el resultado del estudio histopatológico para comprobar la eficacia de la técnica.

- Tener todos los materiales necesarios listos y a la mano para el montaje del equipo para la realización del examen.

- Ser lo más claro posible con el paciente antes de realizarle el examen, explicándole cada detalle de la realización del examen, para evitar algún error y realizarlo en el tiempo menos posible para su comodidad.

ANEXOS

9. ANEXOS

GUÍA DE OBSERVACIÓN

UNIVERSIDAD NACINAL DE LOJA

ÁREA DE LA SALUD HUMANA

CARRERA DE RADIOLOGÍA E IMAGEN

TEMA: TÉCNICA RADIOLÓGICA DE COLOCACIÓN DE ARPÓN BAJO GUÍA ESTEREOTAXICA EN LESIONES SOSPECHOSAS DE CÁNCER DE MAMA

OBSERVACIÓN:
OBSERVADOR:
LUGAR:
FECHA:
HORA:

1. Observar si el mamógrafo consta con el equipo necesario para la realización de la estereotáxica.
Si ( ) No ( )

2. Observar si constan todos los materiales necesarios para la colocación de arpón bajo guía de estereotaxia
Si ( ) No ( )

3. Visualizar si se realiza preparación de los pacientes previa a la realización de una estereotaxia
Si ( ) No ( )

4. Observar cual es la posición adecuada del paciente para la realización de una estereotaxia
Bipedestación ( ) Sedestacion ( )

5. Comprobar si antes de realizar el examen se lo seda o no al paciente
Si ( ) No ( )

6. Observar las proyecciones que emplea el personal médico para la obtención de las imágenes

Proyección Cráneo-Caudal ( ) **Proyección Lateral ( )**

Proyección Medio Lateral ( ) **Proyección Oblicua ( )**

7. Visualizar a que distancia se toman las placas mamográficas

80 cm ( )

75 cm ( )

100cm ( )

8. Comprobar cuál es el tiempo de duración del examen.

30min ( )

45min ( )

60min ( )

9. Observar como es la atención brindada hacia los pacientes en la sala de mamografía.

Muy Buena ( )

Buena ( )

Regular ( )

GUÍA DE ENTREVISTA

UNIVERSIDAD NACINAL DE LOJA

ÁREA DE LA SALUD HUMANA

CARRERA DE RADIOLOGÍA E IMAGEN

TEMA: TÉCNICA RADIOLÓGICA DE COLOCACIÓN DE ARPÓN BAJO GUÍA ESTEREOTAXICA EN LESIONES SOSPECHOSAS DE CÁNCER DE MAMA

ENTREVISTADOR:

ENTREVISTADO:

LUGAR:

FECHA:

HORA:

1.¿Para ud de que edad son los pacientes que con más frecuencia se realizan la estereotaxia?

30 a 40 ( )

41 a 50 ( )

51 a 60 ( )

2.¿Cree ud personalmente que el equipo mamográfico con el que cuenta el departamento es el adecuado para la realización del examen de colocación de arpón por estereotaxia?

Si ( ) No ( )

3.¿Ud cree que en el departamento si se cuenta con los materiales necesarios para la colocación de un arpón bajo guía de estereotaxia?

Si ( ) No ( )

4.¿El paciente para ud necesita una preparación previa a la realización de la estereotaxia?

Si ( ) No ( )

5.¿Cuál cree ud que es la posición más adecuada para la realización de dicho examen?

Bipedestación ( ) Sedestacion ( )

6.¿Cree ud que es necesario sedación durante la realización del examen?

Si ( ) No ( )

7.¿Que proyección emplea ud para la obtención de la imágenes?

Proyección Craneo Caudal ( ) **Proyección Lateral ( )**

Proyección Medio Lateral ( ) **Proyección Oblicua ( )**

8.¿A qué distancia cree ud que se deben tomar las placas mamográficas?

75 cm ( )

80 cm ( )

100cm ( )

9.¿Qué tiempo podrá durar para ud la colocación del arpón?

30min ( )

45min ( )

60min ( )

10.¿Cómo califica ud a la atención que se les brinda a los pacientes en el departamento de Imagen?

Muy Buena ( )

Buena ( )

Regular ( )

1859

BIBLIOGRAFÍA

10. BIBLIOGRAFÍA

[1] Gardner-Gray-Rahilly: con la colaboración de Fabiola Muller .Anatomía 5ta University of California at Davis. Edición. McGraw, Interamericana. Editores. S.A de C.V.

[2] Kopans D, -La mama en imágenes – 2003 Segunda edición – Editorial Marban, cap 5.

[3] www.es.Scrib.com/doc/57704972/mamo-Historiay-Desarrollo-de-la-Mamografia

(4) Pina L. Lesiones mamarias no palpables: criterios para la elección entre las distintas técnicas de biopsia diagnostica, y estereotaxia. Pamplona (Navarra)

(5) Semiología: Clasificación de BI-RADS, Mamografía

(6) American College of Radiology. Breast imaging reporting and data system (BI-RADS). 2nd ed. Reston. En: American College of Radiology, 1998.

(7) Kopans DB. Colocación de agujas para biopsia por métodos guiados por imagen. En: La mama. Kopans DB. Editorial Marban 1999.

(8) http://medica-medicci.com/biopsia-estereotaxica.html

(9) Brotranger, Kennerh I. Posiciones Radiológicas y Correlación Anatómica. 5ta Edición: Buenos Aires. Medica Panamericana. 2004. Traducción de Diana Klajn y Ubaldo Patrone.

(10) Kopans D, -La mama en imágenes – 2003 Segunda edición – Editorial Marban, cap 5.