



Universidad
Nacional
de Loja

Universidad Nacional de Loja

Facultad Agropecuaria y de Recursos Naturales Renovables

Carrera de Medicina Veterinaria

**Efecto del dimetilsulfóxido, firocoxib y termoterapia en
lesiones crónicas del tendón flexor digital superficial en
caballos**

Trabajo de Integración
Curricular previa a la obtención
del título de Médica Veterinaria

AUTORA:

Tania Gabriela Yaguana Carrión

DIRECTORA:

DVM. Elena Carolina Serrano Recalde MSc, PhD

Loja – Ecuador

2023

Certificación

Loja, 14 de septiembre de 2023

DVM. Elena Carolina Serrano Recalde MSc, PhD

DIRECTORA DEL TRABAJO DE INTEGRACIÓN CURRICULAR

CERTIFICO:

Que he revisado y orientado todo el proceso de elaboración del Trabajo de Integración Curricular denominado: **Efecto del dimetilsulfóxido, firocoxib y termoterapia en lesiones crónicas del tendón flexor digital superficial en caballos**, de la autoría de la estudiante **Tania Gabriela Yaguana Carrión**, con **cédula de identidad Nro. 1105255861**, una vez que el trabajo cumple con todos los requisitos exigidos por la Universidad Nacional de Loja, para el efecto, autorizo la presentación del mismo para su respectiva sustentación y defensa.



Firmado electrónicamente por:
**ELENA CAROLINA
SERRANO RECALDE**

DVM. Elena Carolina Serrano Recalde MSc, PhD

DIRECTORA DEL TRABAJO DE INTEGRACIÓN CURRICULAR

Autoría

Yo, **Tania Gabriela Yaguana Carrión**, declaro ser autora del presente Trabajo de Integración Curricular y eximo expresamente a la Universidad Nacional de Loja y a sus representantes jurídicos, de posibles reclamos y acciones legales, por el contenido del mismo. Adicionalmente acepto y autorizo a la Universidad Nacional de Loja la publicación de mi Trabajo de Integración Curricular, en el Repositorio Digital Institucional – Biblioteca Virtual.

Firma:



Cédula de identidad: 1105255861

Fecha: 06-11-2013.

Correo electrónico: tania.yaguana@unl.edu.ec

Teléfono: 0991408479

Carta de autorización por parte de la autora, para consulta, reproducción parcial o total y/o publicación electrónica del texto completo del Trabajo de Integración Curricular.

Yo, **Tania Gabriela Yaguana Carrión**, declaro ser autora del Trabajo de Integración Curricular denominado: **Efecto del dimetilsulfóxido, firocoxib y termoterapia en lesiones crónicas del tendón flexor digital superficial en caballos**, como requisito para optar por el título de **Médica Veterinaria**, autorizo al sistema Bibliotecario de la Universidad Nacional de Loja para que, con fines académicos, muestre la producción intelectual de la Universidad, a través de la visibilidad de su contenido en el Repositorio Institucional.

Los usuarios pueden consultar el contenido de este trabajo en el Repositorio Institucional, en las redes de información del país y del exterior con las cuales tenga convenio la Universidad.

La Universidad Nacional de Loja, no se responsabiliza por el plagio o copia del Trabajo de Integración Curricular que realice un tercero.

Para constancia de esta autorización, en la ciudad de Loja, a los seis días del mes de noviembre del dos mil veintitrés.



Firma:

Autora: Tania Gabriela Yaguana Carrión

Cédula: 1105255861

Dirección: Conjunto Residencial Rio Blanco

Correo electrónico: tania.yaguana@unl.edu.ec

Teléfono: 0991408479

DATOS COMPLEMENTARIOS:

Directora del Trabajo de Integración Curricular: DVM. Elena Carolina Serrano Recalde

MSc, PhD

Dedicatoria

Le dedico el resultado de este Trabajo de Investigación a toda mi familia. Principalmente, a mis padres José Yaguana y Guillermina Carrión que me apoyaron y contuvieron los momentos buenos y malos. Gracias por enseñarme a afrontar las dificultades sin perder nunca la cabeza ni morir en el intento. A mi hermana Gloria Ayde quien con sus palabras de aliento no me dejaba decaer para que siga adelante y cumpla mis ideales. Todo esto con una enorme dosis de amor y sin pedir nada a cambio, me han enseñado a ser la persona que soy hoy, mis principios, mis valores, mi perseverancia y mi empeño.

A Dios por haberme otorgado fortaleza, firmeza, salud, inteligencia, sabiduría y ser la guía en cada paso que doy para poder concluir mis estudios universitarios, a mis Abuelitas que en algún momento me dieron su bendición y que ahora desde el cielo me cuidan como seres de luz. Finalmente, a mis compañeros y amigos que he conocido a lo largo de este hermoso camino sin lugar a duda han sido motivo de muchas experiencias vividas y aprendidas.

Tania Gabriela Yaguana Carrión

Agradecimiento

Gracias a Dios por permitirme tener y disfrutar a mi familia, gracias a mis padres y hermana por apoyarme en cada decisión y proyecto, gracias a la vida porque cada día me demuestra lo hermosa que es y lo justa que puede llegar a ser. Gracias por creer en mí y gracias a Dios por permitirme vivir y disfrutar de cada día. No ha sido sencillo el camino hasta ahora, pero gracias a sus aportes, a su amor, a su inmensa bondad y apoyo, lo complicado de lograr esta meta se ha notado menos.

Gracias a la Universidad Nacional de Loja, especialmente a la Facultad de Recursos Naturales Renovables- Carrera Medicina Veterinaria por permitir que me eduque y forme en ella, gracias a todos los docentes que fueron partícipes en este proceso, ya sea de manera directa e indirecta han estado presentes a lo largo de mi formación académica.

Por último, hago presente mi agradecimiento a la Dra. Carolina Serrano, directora de mi Trabajo de Integración Curricular, ya que con su sabiduría y paciencia ha hecho de esta investigación una experiencia inolvidable, al Grupo de Caballería Mecanizada N°18 “Cazadores de los Ríos”, por abrirme las puertas y no solo permitir que realizar mi trabajo de campo, sino generar nuevas experiencias, conocimientos y de alguna manera ser parte de mi formación profesional y a todas aquellas personas que conforman esta prestigiosa institución deseándoles augurios y el mayor de sus éxitos.

Tania Gabriela Yaguana Carrión

Índice de contenidos

Portada	i
Certificación	ii
Autoría	iii
Carta de autorización	iv
Dedicatoria	v
Agradecimiento	vi
Índice de contenidos	vii
Índice de tablas.....	ix
Índice de figuras	x
Índice de anexos	xi
1. Título	1
2. Resumen	2
Abstract.....	3
3. Introducción	4
4. Marco Teórico	6
4.1 Anatomía y Fisiología de los Tendones	6
4.2 Tendinitis Equina.....	9
4.3 Factores Predisponentes.....	9
4.4 Signos Clínicos.....	10
4.5 Diagnóstico clínico.....	10
4.6 Diagnóstico Ecográfico.....	11
4.7 Tratamiento de Afecciones Tendinosas	13
4.7.1 Termoterapia.....	13
4.7.2 Terapia Farmacológica.....	14
4.7.3 Dimetilsulfóxido.....	16
5. Metodología	17
5.1 Área de estudio.....	17
5.2 Procedimiento	17
5.2.1 Enfoque metodológico.....	17

5.2.2	Diseño de la investigación.....	18
5.2.3	Tamaño de la muestra y tipo de muestreo.....	18
5.2.4	Técnicas	18
5.3	Procesamiento y análisis de la información	19
5.4	Consideraciones éticas	19
6.	Resultados.....	20
7.	Discusión.....	25
8.	Conclusiones.....	29
9.	Recomendaciones.....	30
10.	Bibliografía.....	31
11.	Anexos.....	41

Índice de tablas:

Tabla 1. Clasificación de las claudicaciones según la AAEP.....	11
Tabla 2. Número de píxeles de histograma corte longitudinal antes y después del tratamiento.	20
Tabla 3. Número de píxeles de histograma de corte longitudinal en las regiones de caballos. ..	21
Tabla 4. Número de píxeles de histograma de corte transversal en las regiones de caballos.	21
Tabla 5. Número píxeles de histograma de corte transversal, de diferentes modalidades.....	22
Tabla 6. Número píxeles de histograma de corte ecográfico transversal de las extremidades. ..	23
Tabla 7. Correlación entre claudicación, sensibilidad y número de píxeles en el TFDS.....	23

Índice de figuras:

Figura 1. Anatomía básica de un dígito en el caballo. 6

Figura 2. Preparado anatómico de miembro torácico equino. 7

Figura 3. Organización microestructural y funcional del tendón. 8

Figura 4. Ubicación de la Caballería Mecanizada N° 18 “Cazadores de los ríos”. 17

Índice de anexos:

Anexo 1. Exámen de sensibilidad a la palpación en estación en el TFDS.	41
Anexo 2. Exámen de sensibilidad a la palpación en flexión en el TFDS.	41
Anexo 3. Examen de sensibilidad muscular.	41
Anexo 4. Exámen de sensibilidad en el casco.	41
Anexo 5. Examen de claudicación en circulo.	41
Anexo 6. Examen ecográfico de corte longitudinal del TFDS.	42
Anexo 7. Ultrasonografía de corte longitudinal del TFDS después del tratamiento.	42
Anexo 8. Ultrasonografía de corte longitudinal del TFDS antes del tratamiento.	42
Anexo 9. Ultrasonografía de corte transversal del TFDS después del tratamiento.	42
Anexo 10. Ultrasonografía de corte transversal del TFDS antes del tratamiento.	42
Anexo 11. Administración de firocoxib a los caballos (Previcox®).	43
Anexo 12. Aplicación del tratamiento en el TFDS al grupo dimetilsulfóxido.	43
Anexo 13. Aplicación del tratamiento en el TFDS al grupo termoterapia.	43
Anexo 14. Operacionalización de las variables.	44
Anexo 15. Correlación claudicación, sensibilidad y número de pixeles en TFDS en caballos.	51
Anexo 16. Certificado de traducción de resumen del Trabajo de Integración Curricular.	52

1. Título

Efecto del dimetilsulfóxido, firocoxib y termoterapia en lesiones crónicas del tendón flexor digital superficial en caballos

2. Resumen

La tendinitis es una inflamación del tendón que provoca una rotura de las fibras afectando al aparato musculoesquelético. El objetivo de este estudio fue comparar la efectividad del dimetilsulfóxido, firocoxib y de la termoterapia en lesiones crónicas del tendón flexor digital superficial (TFDS) en caballos. Se utilizaron veinte caballos mestizos de salto y polo, con historial de lesiones tendinosas, divididos aleatoriamente en tres grupos. Se realizó examen ecográfico (Mindray DP-50 Vet®) con cortes longitudinales y transversales evaluando tres puntos: punto 1 (A1-A2), punto 2 (B1-B2) y punto 3 (A3), seguido de un examen de claudicación y sensibilidad antes y después de aplicar los tratamientos antiinflamatorios durante 10 días. En el grupo dimetilsulfóxido (n=7) se aplicó 100 g/día (50 g/12h) sobre el tendón flexor digital superficial; en el grupo firocoxib (n=7) se administró 0,1 mg/kg/24h VO; y el grupo control termoterapia (n=6) recibió calor (bolsas de agua a 40 °C durante 20 minutos) y frío (bolsas de gel a 0 °C durante 5 minutos) sobre la región posterior del metacarpo. Los caballos tratados con termoterapia en el corte ecográfico longitudinal la media y el mínimo (51,22±12,80;17,583±5,73) de pixeles obtuvieron un aumento (p< 0,05) después del tratamiento (60,677±12,91;22,833±8,58), mientras que el DMSO presentó una disminución en la media (52,965±13,68) y en el mínimo (19,786±6,17) de pixeles. Firocoxib no difirió de termoterapia y de DMSO. Además, la región A3 presentó disminución de pixeles en el corte ecográfico transversal. La extremidad izquierda fue la más afectada asociada al deporte de polo. La claudicación no estuvo relacionada a lesiones del TFDS. Es así que la DMSO y el firocoxib son antiinflamatorios eficaces para tratar lesiones del TFDS en caballos y el examen de claudicación no es un diagnóstico conclusivo en lesiones de tipo crónicas.

Palabras clave: TFDS, tendinitis, ecografía, pixeles, claudicación

Abstract

Tendinitis is an inflammation of the tendon that causes a rupture of the fibers affecting the musculoskeletal apparatus. The objective of this study was to compare the effectiveness of dimethyl sulfoxide, firocoxib and thermotherapy in chronic superficial digital flexor tendon injuries (SDTF) in horses. Twenty crossbreed jumping and polo horses with a history of tendon injuries were randomly divided into three groups. An Ultrasound examination was performed (Mindray DP-50 Vet®) with longitudinal and transversal sections evaluating three points: point 1 (A1-A2), point 2 (B1-B2) and point 3 (A3), followed by claudication and sensitivity examination before and after applying anti-inflammatory treatments for 10 days. In the dimethyl sulfoxide group (n=7) was applied 100 g/day (50 g/12h) over the superficial digital flexor tendon; in the firocoxib group (n=7) was administered 0.1 mg/kg/24h VO; and the thermotherapy control group (n=6) received heat (water bags at 40 °C for 20 min) and cold (gel packs at 0 °C for 5 min) over the posterior region of the metacarpus. Horses treated with thermotherapy on longitudinal ultrasound slice mean and minimum (51.22±12.80;17.583±5.73) pixels obtained an increase (p<0.05) after treatment (60.677±12.91;22.833±8.58), while DMSO presented a decrease in mean (52.965±13.68) and minimum (19.786±6.17) pixels. Firocoxib did not differ from thermotherapy and DMSO. Furthermore, the A3 region presented an decrease of pixels in the transversal ultrasound slice. The left extremity was the most affected associated with the sport of polo. Claudication was not related to SDTF lesions. Thus, DMSO and firocoxib are effective anti-inflammatory for treating SDTF lesions in horses and the claudication test is not a conclusive diagnosis in chronic type lesions.

Keywords: SDTF, tendinitis, ultrasound, pixels, claudication.

3. Introducción

Los caballos son animales que realizan ejercicio forzoso continuamente debido a su misma naturaleza y el ser humano ha sido parte de este proceso durante su domesticación, conllevando a que ciertas de sus estructuras se vean afectadas debido a que están expuestos a sufrir inflamación de tendones entre otras estructuras anatómicas, siendo una de las principales causas de claudicación, es así que el tendón flexor digital superficial (TDFS) es uno de los más comprometidos afectando al aparato musculoesquelético (Carmona & López, 2011).

Los tendones son bandas de tejido conectivo fibroso cuya función es unir los músculos del hueso transmitiendo la fuerza de contracción muscular para generar movimiento, es por ello que las injurias del tendón producen inflamación en la región palmar del metacarpo y con el tiempo estas afecciones se tornan crónicas impidiendo la movilidad del caballo (Carmona & López, 2011). Según varios estudios estas lesiones producen grandes pérdidas económicas (Halper et al., 2006) y generalmente el 82% afectan el rendimiento del equino, representadas clínicamente como cojeras en un 46% y como afecciones tendíneas en un 53% (Carmona & López, 2011). Teniendo en cuenta que la lesión más representativa es en la parte central del tendón con apariencia anecoica a hipoecoica (Venegas & Delgado, 2000).

El tipo de ejercicio es uno de los factores importantes en la determinación de lesiones, según Cherdchutham et al. (2001) el ejercicio afecta significativamente las propiedades biomecánicas del tendón en potros. Por esta razón las lesiones de TFDS son especialmente frecuentes por su ubicación anatómica, y debido a que se encuentra más expuesto a diferencia del ligamento suspensor del menudillo y al tendón flexor digital profundo (Fernández et al., 2016).

A nivel mundial es un problema que aqueja a todos los caballos debido al tipo de actividades que realizan, un estudio realizado a cuarenta caballos de polo mediante la técnica de ultrasonografía indicó que el 48% del total de equinos evaluados presentó alteraciones en el tendón, a pesar de que algunos de ellos no presentaban claudicación (Tuemmers & Morán, 2005). Por lo tanto, se han descrito numerosas incidencias entre el 7 y el 43% en caballos de carreras (Ross y Dyson, 2003), presentando todo tipo de lesiones y afectando de manera significativa la vida deportiva del equino, ocasionando que se acorte la vida productiva del caballo y se reduzca significativamente su locomoción provocando la “jubilación” temprana de estos animales.

El tratamiento y el tiempo de recuperación de la tendinitis en caballos va de acorde a la gravedad de la lesión, debido a que puede tardar desde semanas, meses o años, teniendo en cuenta que no se recupera por completo la calidad, elasticidad del tejido y que queda expuesto a una nueva lesión. Es por ello que existe una amplia diversidad de opciones terapéuticas tanto tópicos y sistémicos como crioterapia, termoterapia, antiinflamatorios y DMSO, para disminuir la inflamación, la formación de tejido cicatrizal y el aumento de la restauración y funcionalidad de la estructura (Stashak, 2005). El presente trabajo de investigación tiene como objetivo comparar la efectividad del dimetilsulfóxido, firocoxib y de la termoterapia en lesiones crónicas del tendón flexor digital superficial en caballos, mediante el análisis del grado de ecogenicidad y la identificación del grado de claudicación.

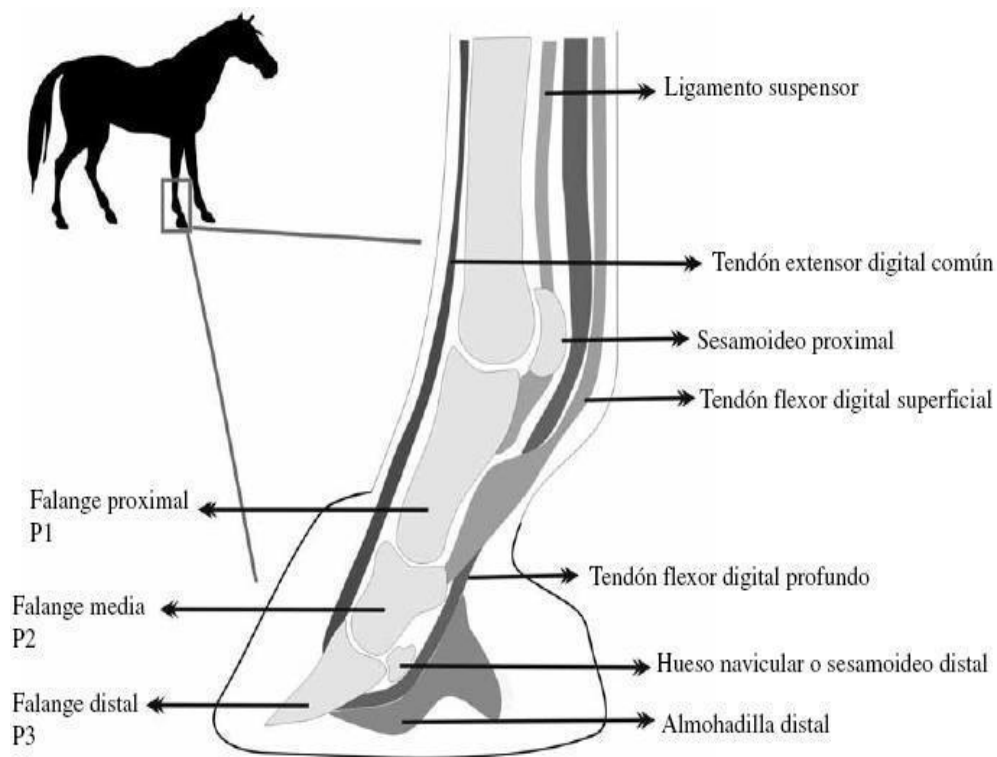
4. Marco Teórico

4.1 Anatomía y Fisiología de los Tendones

Los tendones son estructuras de tipo fibrosa, largas, de color blanco amarillento los cuales cumplen la función de unir el musculo a uno o más huesos, de esta manera el músculo realiza el movimiento o fijación del miembro (Torres, 2018). En las extremidades anteriores se reconoce el tendón flexor digital superficial (TFDS), el tendón flexor digital profundo (TFDP) y el ligamento suspensorio (LS), como se observa en las figuras 1 y 2, estas estructuras son importantes debido a que actúan como soporte y ayudan a los miembros posteriores en la propulsión y fuerza de desplazamiento (Martínez, 2018).

Figura 1.

Anatomía básica de un dígito en el caballo.



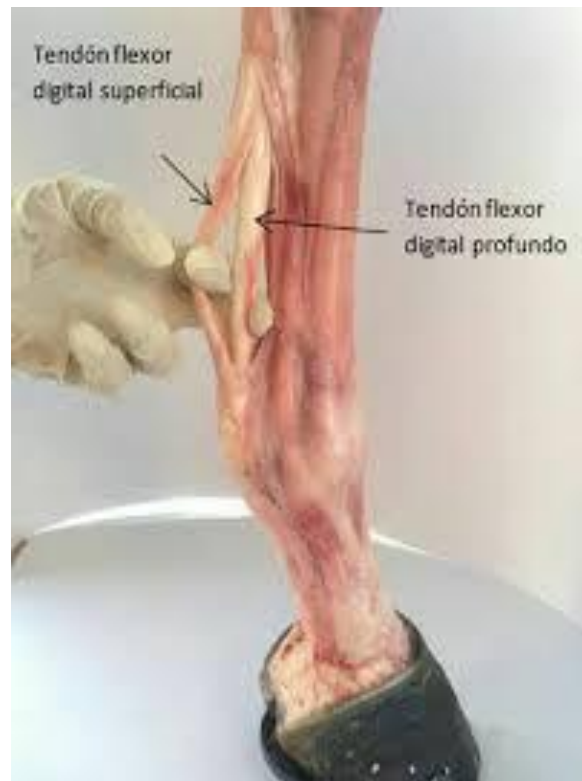Nota. Tomado de Carmona & López (2011).

Anatómicamente el músculo del TFDP se coloca en la superficie caudal del radio, conformado por la cabeza humeral, cubital y radial. El tendón principal es el de la cabeza humeral y se encuentra ubicado a 8 o 10 cm próximo al carpo, el tendón atraviesa un anillo formado por el

TFDS (Sisson & Grossman, 1982) es por ello que la función radica en soportar las grandes fuerzas (Floyd, 2007). El TFDS surge en la superficie caudal del húmero y se introduce en la primera y la segunda falange y el ligamento accesorio de este tendón inicia en la unión musculotendinosa y se inserta en el canal carpal (Dyson, 2004).

Figura 2.

Preparado anatómico de miembro torácico equino.

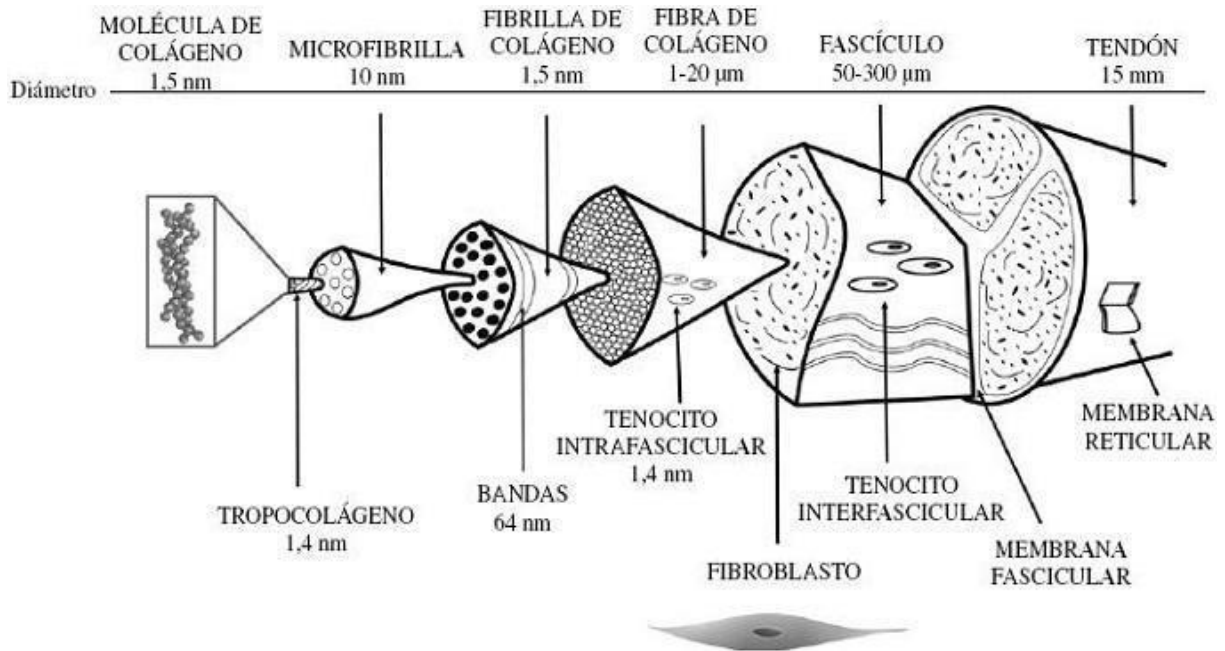


Nota. Adaptado de Caballosalud (2013).

Los tendones están constituidos por colágeno, encargado de dar sostén a las fibras musculares contráctiles, y unen la parte muscular con el esqueleto distal (Kastelic et al., 1978). Los tendones también están compuestos por tejido conectivo denso regular, el mismo que está conformado en unidades de ordenamiento longitudinal conocidos como fascículos de 50.300 μm de diámetro, variando en dimensión y forma y su funcionalidad es independiente. Los fascículos están conformados por fibrillas (1,5 nm) de colágeno tipo I que poseen subfibrillas constituidas por microfibrillas (10 nm) de tropocolágeno como podemos visualizar en la imagen 3 (Denoix, 1994).

Figura 3.

Organización microestructural y funcional del tendón.



Nota. Tomado de Kastelic et al., (1978).

El tropocolágeno es originado por los tenocitos ubicados entre las fibras tendinosas, cabe recalcar que existen tres tipos de tenocitos los cuales varían según la edad, sitio o si es ligamento o tendón (Amaro, 2007). El tropocolágeno es la unidad funcional del tendón y está constituido por microfibrillas, los heces en movimiento forman un zigzag al volver a la posición normal, es por ello que cuando se excede la capacidad de elasticidad de las microfibrillas no regresan a su posición normal, causando la descomposición y interrupción de las mismas (Cíntora, 2004).

Los esfuerzos que realiza el tendón se clasifican en tres grados, en el primer grado solo hay distensión de las fibras, en el segundo grado hay ruptura de 20-30% con extravasación sanguínea, y en el esfuerzo de tercer grado hay ruptura total de las fibras (Cíntora, 2004). Por otra parte, los proteoglicanos y las glicoproteínas son proteínas no colágenas y se encuentran en grandes cantidades a lo largo del tendón, sin embargo, las funciones que cumplen cada una no han sido definidas por completo (Thorpe et al., 2010).

Las células que encontramos en los tendones son los denominados fibroblastos y los tenocitos, constituidos por tres poblaciones que cumplen funciones bioquímicas dentro del tendón y generando matriz extracelular (Dowling et al., 2000; Goodship et al., 1994; Smith, 2003). Los

pequeños vasos sanguíneos que se encuentran infiltrados en los tendones vascularizan los espacios interfasciculares de las fibras de colágeno, cumpliendo funciones como: transporte de nutrientes, enzimas proteolíticas y mediadores de la inflamación (Bosch et al., 2011).

La matriz extracelular (ECM) del tendón está compuesta por diferentes moléculas, tales como: colágeno, elastina, proteoglicanos, glicoproteínas y agua. La elastina y el colágeno forman parte del componente fibroso dando fuerza del tendón (Dahlgren 2007). Según Dahlgren (2007), los tendones tienen un 95% de colágeno tipo I, y el otro 5% está dividido en pequeñas proporciones de colágeno tipo II, III, IV, V y VI, cabe recalcar que el Col tipo II está presente en casos donde el tendón sufre demasiada compresión en la región metacarpiana o en los huesos sesamoideos, mientras que el colágeno tipo III está presente en lesiones y traumatismos (Dowling et al., 2000; Goodship et al., 1994; Smith, 2003).

4.2 Tendinitis Equina

La tendinitis equina se da debido a un estiramiento excesivo de todas las fibras que conforman el tendón, provocando inflamación y una rotura afectando al aparato musculoesquelético (Torres, 2018). Las tendinopatías pueden ser de tipo primario o secundario conllevando a un proceso agudo o crónico independientemente de su etiología (Hernández, 2012), cabe recalcar que la función preponderante de los tendones es transportar fuerza por medio de los músculos al esqueleto (Stephens et al, 1989).

Según Thorpe et al., (2010) el tendón flexor digital superficial (TFDS) es uno de los principales en almacenar energía en la extremidad anterior del caballo y debido a esta razón, sobrecarga excesiva provoca lesiones en un 75% y 95% en la estructura (Torres, 2018). Es importante mencionar que interactúan varios factores de riesgo, tales como la continuidad y magnitud del entrenamiento, la superficie y el equipo y entre los factores individuales están la edad, sexo, flexibilidad y fuerza (Castejon et al., 2017; Hobbs et al., 2014; Snively et al., 2015).

4.3 Factores Predisponentes

El daño de un tendón está ligado a un sin número de acontecimientos y de eso dependerá la carga funcional de las estructuras tendinosas, esto en diferentes pasos o aires y en asociación con diferentes demandas locomotoras (Denoix, 1994). Existen factores intrínsecos y extrínsecos que favorecen a la aparición de la lesión, si hablamos de factores intrínsecos se encuentran íntimamente ligados con el caballo y se correlacionan a su conformación o metabolismo fisiológico, desequilibrio estructural, aplomos inadecuados, alteración de la apoptosis propia del

individuo, edad, obesidad, nutrición e hidratación (Maffulli et al., 2003). Mientras que los factores extrínsecos están relacionados con el medio ambiente que los rodea, entrenamiento, mal herraje, baja actividad subsiguiente a una exigencia deportiva y lesiones iatrogénicas (Carvajal, 2013).

Por lo tanto, los aumentos de temperatura en la estructura durante el ejercicio de elevada magnitud, causa una sobrecarga mecánica y por ende provoca un efecto sobre la funcionalidad de los tenocitos, teniendo un impacto significativo en la presencia de tendinopatías (Maeda, 2009). En el caso de un posible aumento de las cercas al momento del entrenamiento suma una posibilidad de lesiones en el tendón, sumado a ello la edad que es un factor en el que hay un mayor riesgo de lesión, es por ello la importancia del uso de métodos de detección temprana y métodos preventivos para disminuir las incidencias y la gravedad de las lesiones del TDFS (O'Brien et al., 2021).

4.4 Signos Clínicos

Las tendinopatías del TDFS pueden dividirse en agudas o tendinitis y crónicas o tendinosas, es importante mencionar que estas lesiones pueden empezar desde una degeneración subclínica hasta una completa rotura de la estructura (Pool & Meagher, 1990). Los signos clínicos en un inicio se manifiestan con sensibilidad, tumefacción, engrosamiento, distensión y en algunos casos se nota calor en el tendón, sin presencia de claudicación, esto es un indicativo de que la injuria es subclínica. A medida que la lesión se torna grave la tumefacción y el calor son más notorios, sumado a ello hay dolor después de realizar actividades como el ejercicio (Patterson, 2012).

Sin embargo, cuando ya se afectan las fibras tendinosas el menudillo ya no se puede distender y en el caso de que el caballo no reciba el tratamiento adecuado esta lesión se tornará crónica y habrá manifestaciones de fibrosis y tumefacción en la cara palmar del TDFS (Reyesa et al, 2014). En ambas patologías se aprecia deterioro generalizado de la matriz extracelular (ECM), con un descenso considerable del colágeno tipo I, ausencia de reacción inflamatoria y vascularización disminuida (Carmona & López, 2011).

4.5 Diagnóstico clínico

El diagnóstico se basa en el examen clínico y la anamnesis ayudando a establecer la patología y que estructura se encuentra afectada, así mismo este proceso ayuda a identificar en qué estadio se encuentra la afección. Por otro lado, el diagnóstico de las claudicaciones según la Asociación de Practicantes Equinos (Tabla 1) indica algunas de las directrices para poder detectar el grado de claudicación (Stashak 2003), teniendo en cuenta que la palpación se debe efectuar de

distal a proximal, palpando toda la región del metacarpo, para identificar si hay signos de calor, dolor, tumefacción o edemas. De igual manera se debe inspeccionar el menudillo ya que si hay presencia de adherencias o engrosamiento son indicativos de tendinitis o tenosinovitis (Lawrence, 2002).

Tabla1.

Clasificación de las claudicaciones según la AAEP.

Grado	Descripción
0	Claudicación no perceptible bajo ninguna circunstancia
1	Claudicación difícil de observar; no varía bajo ninguna circunstancia (por ej., llevando peso, marcha en círculo, inclinación, superficie dura)
2	Claudicación difícil de observar al paso y al trote en línea recta; más aparente bajo algunas circunstancias (por ej., llevando peso, marcha en círculo, inclinación, superficie dura)
3	Claudicación bien evidente al trote bajo todas las circunstancias.
4	Claudicación obvia; marcada inclinación de la cabeza, tropiezos y/o acortamiento al paso.
5	Claudicación obvia; mínimo soporte del peso en movimiento o en reposo; incapacidad para moverse.

Nota. Stashak (2003).

4.6 Diagnóstico Ecográfico

La ecografía es una técnica de diagnóstico no invasiva que permite identificar los cambios morfológicos originados en tejidos blandos (Fornage, 1988), como tendones, músculos y ligamentos y de esta manera obtener un diagnóstico definitivo (Marr et al., 1993, Denoix, 1994; Dyson y Dik, 1995) y certero, ya que detecta el lugar específico donde se localiza la lesión, diferencia entre inflamación peri tendinosa e intratendinosa, extensión y severidad del daño y la evaluación de estructuras sinoviales.

La ecogenicidad de los tejidos se relaciona con la impedancia acústica, es por ello, que el colágeno presenta una ecogenicidad elevada debido a que es parte del estroma fibroso de los tejidos blandos, por el contrario, la grasa es ecogénica y el líquido es anecoico (libre de ecos), (Fornage, 1988). Para explicar la imagen ecográfica se emplea la palabra ecogenicidad y varía dependiendo

de la estructura; se utilizan los siguientes términos (Pennick, 2002): hiperecoico o hiperecogénico, cuando se produce una reflexión de los ultrasonidos es decir un incremento en la ecogenicidad, puntos de color blanco. Hipoecoico o hipoecogénico, la reflexión/transmisión intermedia observándose una disminución de la ecogenicidad, puntos de diferentes intensidades de grises. Anecoico, presenta una completa transmisión del ultrasonido nula o baja ecogenicidad, puntos aparecen en color negro en la pantalla (Genovese et al., 1986).

Los tendones flexores normales presentan una imagen con puntos blancos y propia densidad basada en su composición celular, alineamiento de las fibras y aporte sanguíneo. Estructuras densas imagen ecogénica y estructuras menos densas imagen anecoica (Genovese et al., 1986). Para la inspección se realizan exploraciones longitudinales y transversales, tomando en cuenta que la pérdida de ecogenicidad se da debido a una disrupción fibrilar y a un proceso inflamatorio (Gillis, 1997). Es así que las lesiones agudas se observan anecoicas, o mezclas de anecoica e hipoecoica o hipoecoica difusas debido a una hemorragia, fibrolisis o tejido de granulación precoz, mientras que la lesión crónica presenta ecogenicidad heterogénea y presenta ecos lineales con orden irregular en la imagen longitudinal (Martínez, 2018).

Según Parra (2014), las lesiones se pueden clasificar de acuerdo al porcentaje de fibras dañadas siendo así que:

- Grado I: pérdida difusa de la densidad de las fibras del tendón.
- Grado II: presencia de un área anecoica que abarca menos del 50% del tendón.
- Grado III: presencia de un área anecoica que abarca más del 50% del tendón.
- Grado IV: 90% o más del tendón afectado (ruptura del tendón).

Para la técnica ecográfica de estas estructuras debe de existir un contacto directo entre la piel y el transductor para poder visualizar (Wood et al., 1991), según varios estudios se debe depilar desde el hueso accesorio del carpo hasta la articulación del menudillo (Gillis et al., 1995). Las imágenes son evaluadas en planos longitudinales y transversales. En el plano transversal la imagen es altamente ecogénica y compacta debido a las fibras y haces de colágeno, en algunos casos se observa dentro del tendón líneas hipoecoicas que corresponden a ceptos endotendinosos (Fornage, 1988) y se utiliza para evaluar el tamaño y la ecogenicidad de los tendones (Main, 1995). En el plano longitudinal las fibras se encuentran de forma lineal y se las observa ecoicas, paralelas y longitudinales al cuerpo del tendón (Fornage, 1988). Esta imagen es utilizada para la evaluación de la calidad de las fibras y el alineamiento durante la recuperación de una lesión (Main, 1995).

Estos dos planos permiten lograr una imagen tridimensional de la lesión con su respectiva medida y localización (Craychee, 1995).

Para la identificación de la zona que se va a examinar se pueden utilizar técnicas, según Genovesse et al., (1986) la zona superior se la denomina 1A-2A, en la zona media 1B-2B y en la zona inferior del tendón 3A. Mientras que Denoix et al., (1990) distinguen las zonas según los centímetros que separan del hueso accesorio del carpo. Es así que en la parte superior de la pantalla se observan estructuras dérmicas y subdérmicas como lo son: el tendón flexor digital superficial (FDS), el tendón flexor digital profundo (FDP), la vaina carpal (VC), el ligamento accesorio (LA), la cabeza del ligamento suspensor (LS) y finalmente el contorno de la apariencia palmar de los huesos carpianos y el hueso tercer metacarpiano (Rantanen et al.,1983; Mc.Clellan,1986).

4.7 Tratamiento de Afecciones Tendinosas

El manejo terapéutico permite la administración o aplicación de tratamientos convencionales y regenerativos con el objetivo de recuperar el tendón, aliviar el dolor y restablecer la funcionalidad del tejido (Romero, 2012). Dentro de la terapéutica antiinflamatoria tenemos la crioterapia, la termoterapia y la terapia farmacológica mediante la aplicación de corticoides, AINES y el Dimetilsulfóxido (DMSO), los cuales tienen la función de actuar en el manejo de la cascada de inflamación evitando la exacerbación de la expresión del colágeno tipo III. (Borjesson et al, 2011)

4.7.1 Termoterapia

El calor cumple con la función de controlar el dolor, aumentar la elasticidad del tejido blando y apresurar la curación de las lesiones, generalmente se lo debe aplicar cuando ya haya superado la fase aguda (Echeverría, 2006), ya que al tratar con calor una lesión de tipo aguda los vasos se van a dilatar y por ese mismo motivo puede cesar el procesos de coagulación sanguínea aumentando de esta manera la cantidad de líquido en tejido provocado sangrado en el área, aumento de volumen y presión en los tejidos circundantes (Arenas, 2002), por eso se recomienda aplicar en casos de lesiones crónicas.

Dentro de los métodos a base de calor tenemos la aplicación superficial con compresas calientes, gel o bolsas de calor, lámparas de infrarrojos y manta eléctrica, ya sea de forma local con agentes calientes sobre la lesión o ya sea profunda con la denominada técnica de diatermia (Echeverría, 2006). Sus efectos se basan en controlar el dolor debido a que se encarga de disminuir la velocidad de conducción nerviosa y de esta manera los estímulos de dolor lleguen de forma

lenta al cerebro, de igual manera actúa como analgésico reduciendo el espasmo muscular, provoca la reducción de la rigidez de los tejidos ya que los vuelve más elásticos y maleables. Finalmente ayuda a la cicatrización ya que causa un aumento de la circulación de la tasa de actividad metabólica (Sullivan & Acvs, 2007). Según estudios realizados en humanos con lesiones tendinosas la termoterapia ha mejorado la calidad de vida reduciendo la sintomatología, sin embargo, estos resultados no se han respaldado con la técnica ecográfica (Giombini et al., 2002; López, 2017). De igual manera en animales, sobre todo en caninos, es uno de los tratamientos antiinflamatorios más utilizados para lesiones en los tendones ya que al realizar la ecografía luego de recibir el tratamiento las imágenes lucen ecográficamente normales (Delgado et al., 2015).

La crioterapia tiene fines terapéuticos y es utilizada en el campo clínico y en otras áreas de la medicina. Según estudios en casos de rehabilitación se emplea a temperaturas bajas para controlar la inflamación, dolor y edema y se aplica directamente sobre la piel alcanzando tejidos profundos incluyendo tejidos intraarticulares (Cameron, 2014). Se debe tener en cuenta que el tiempo de aplicación según Pérez & Barrando (2010), no tiene que ser menor a 10 min y no debe de sobrepasar los 30 min ya que puede producir una hiperemia, sin embargo, en tratamientos basados en la termoterapia se recomienda que después de aplicar el calor se debe de colocar frío por unos minutos para regular la temperatura.

Dentro de los efectos de la crioterapia tenemos: efecto hemodinámico basándose en el descenso del flujo sanguíneo, causando una constricción de los vasos cutáneos. Efecto del aumento posterior del flujo sanguíneo, esto sucede cuando se aplica por tiempos más largos o cuando el tejido desciende su temperatura a 10 °C, conocida como vasodilatación inducida. Efecto neuromuscular, disminuyendo la conducción nerviosa, elevación del umbral del dolor y de la fuerza muscular, disminución de la espasticidad, facilitando la contracción muscular, y el efecto metabólico ya que lo reduce de manera significativa incluyendo la inflamación y la cicatrización (Cameron, 2014).

Las técnicas utilizadas para la aplicación de la crioterapia son: crioterapia general, baños fríos, crioterapia local, masaje con hielo, unidad de compresión fría controlada, bolsas de hielo, compresas frías, inmersión en agua helada, vapor frío y bolsas o paquetes fríos.

4.7.2 Terapia Farmacológica

4.7.2.1 Antiinflamatorios no Esteroidales. El Firocoxib, 3- (ciclopropilmetoxi) -4- (4- (metilsulfonil) fenil) - 5,5- dimethylfuranone), es un AINE de la clase COXIB aprobado en 2007

para el control del dolor y la inflamación asociados con la osteoartritis (Letendre et al., 2008; Orsini et al., 2012) ya que inhibe el 50% de la actividad del COX-2 en concentraciones requeridas, es decir 640 veces mayor que la requerida para para inhibir el 50% del COX-1 en especies como gatos, perros y caballos y según estudios preclínicos es efectivo para mitigar las claudicaciones en caballos (Bertone et al., 2008).

La dosis recomendada es de 0,1 mg/kg cada 24 horas (Letendre et al., 2008) y fue aprobado en Estados Unidos por la FDA (Administración de Alimentos y Medicamentos) para el control del dolor y la inflamación asociados con la osteoartritis en caballos (Gossett et al., 2014; Letendre et al., 2008). Este es un AINE que salvaguarda la actividad del COX-1, y es aproximadamente 265 veces más capaz en la inhibición de la COX-2, en relación con COX-1 (Cook et al., 2009). y teniendo en cuenta que es el único AINE selectivo para COX-2 aprobado en EEUU y algunos países europeos.

El fármaco tiene una vida media de eliminación mayor a las 24 h por lo tanto es ideal para casos de sobredosificación (Tozer y Rowland, 2006). De igual manera puede ser utilizado para tratar fiebre, dolor post cirugía y trauma (Plum, 2010). El firocoxib se absorbe rápido después de la administración cuya principal vía de eliminación es la vía renal, tanto el fármaco como sus metabolitos se encuentran en la orina, así mismo luego de administrarse se distribuye a todos los tejidos (Letendre et al., 2008).

En Ecuador no hay la formulación del fármaco específicamente para equinos y aunque las pastillas caninas no están aprobadas para su uso por la FDA, existen diversos estudios de la eficacia clínica en caballos (Barton et al., 2014; Holland et al., 2015). En un estudio realizado en caballos en donde se aplicó pasta para equinos y pastillas para caninos no se evidenció diferencia significativas en el plasma sanguíneo, decir la presentación masticable fue tan eficaz como la pasta para equino para la reducción inducida por LPS PGE2 (Barton et al., 2014), mientras que en otro estudio la biodisponibilidad fue del 112% para la pasta y 88% para la tableta y la inhibición máxima de PGE2 fue de 52.95% para la formulación de pasta oral y 46.22% para la formulación de tableta oral (Holland et al., 2015) confirmando la efectividad para trastornos musculoesqueléticos.

Algunas de las contraindicaciones radican en que no se debe utilizar en animales hipersensibles a los AINES, animales con disfunción renal, hepática o cardiovascular, animales deshidratados, hipovolémicos o hipotensores y al grupo de animales geriátricos, hay que tener

monitorización constante ya que son predisponentes a una función renal reducida y no se debe administrar a caballos menores a un año de edad (Plum, 2010).

4.7.3 Dimetilsulfóxido

Según varias investigaciones han demostrado que el DMSO tiene una serie de propiedades farmacológicas y terapéuticas (Gaspar et al., 2012; Fernández et al., 2016; Camarotti, 2020) y según la FDA ha sido aprobado para aplicaciones tópicas como antiinflamatorio en caballos, es absorbido por todas las vías de administración a excepto del esmalte dental y los cascos, es así que por vía cutánea se absorbe entre un 80 y 90%. El DMSO bloquea la formación de PGs en las células del tejido que ha sido dañado atrapando los radicales hidroxilos y oxígeno los cuales son liberados por los neutrófilos cuando hay inflamación, por tanto, bloquea la reacción inflamatoria y la producción de dolor en el tejido (Plum, 2010). En 1964 en un estudio se indicó su efectividad al penetrar en la piel debido a más de 30 propiedades farmacológicas y terapéuticas (Perez et al., 2010). Siendo un antiinflamatorio ideal al momento de tratar lesiones tendinosas en caballos (Fernández et al., 2016; Camarotti, 2020).

Es así que luego de la administración del fármaco ya sea de forma parenteral o tópica, se logran resultados positivos por no decir casi inmediatos, antiguamente la aplicación era a concentraciones al 20% IV sin embargo en la actualidad se recomienda soluciones al 10% ya que se ha comprobado que es lo más seguro, así mismo la vía de administración intravenosa no está indicada en tratamientos de tendinitis ya que puede producir hemólisis y hemoglobinuria (Sumano, 2006). Por vía cutánea se recomienda concentraciones al 99% con dosis diarias de 100 g cuyo tratamiento no debe de sobrepasar los 30 días. Para la aplicación del solvente se debe tener precaución con inhalar o tener contacto ya que puede producir intoxicaciones (Plum, 2010).

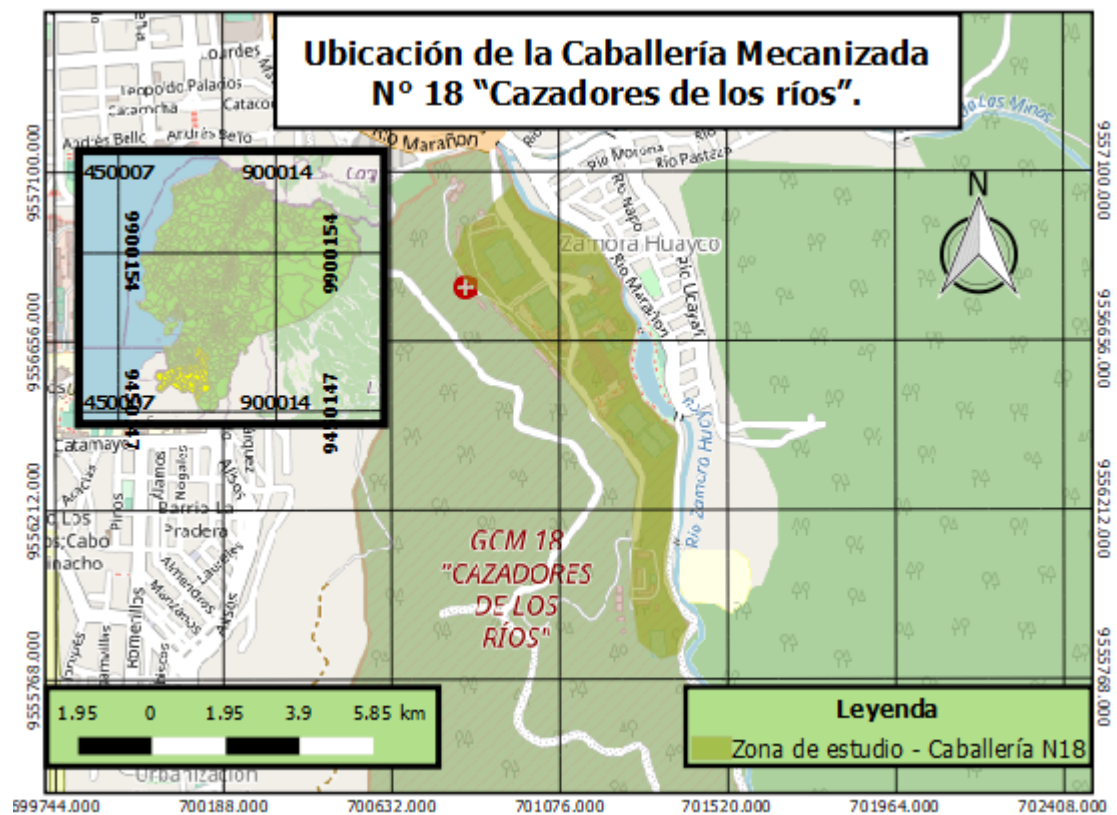
5. Metodología

5.1 Área de estudio

El presente estudio de investigación se llevó a cabo en las instalaciones del grupo de Caballería Mecanizada N° 18 “CAZADORES DE LOS RÍOS” ubicada al sureste de la ciudad, en el sector Zamora Huayco del cantón Loja. Cuenta con un área de 265.809, 45 m², las coordenadas son 4°00'37"S 79°11'15"W, a una altitud de 2.101 msnm y con una temperatura promedio de 16,5 °C.

Figura 4.

Ubicación de la Caballería Mecanizada N° 18 “Cazadores de los ríos”.



5.2 Procedimiento

5.2.1 Enfoque metodológico

El presente estudio tuvo un enfoque metodológico cuantitativo

5.2.2 Diseño de la investigación

Para el presente trabajo de investigación se evaluaron caballos con historial de tendinitis, distribuidos de forma aleatorizada (DCA) en tres grupos de tratamiento antiinflamatorio, se consideró la siguiente posología:

- **Tratamiento firocoxib (n=7)** se administró 0,1mg/kg/24h/VO
- **Grupo dimetilsulfóxido (n=7)** se aplicó 100 g/día (50 g/12h) en el tendón flexor digital superficial en toda la región posterior del metacarpo.
- **Grupo control termoterapia (n=6)** recibió el siguiente protocolo: calor (bolsas de agua a 40 °C durante 20 minutos) y frío (bolsas de gel a 0 °C durante 5 minutos) sobre la región posterior del metacarpo.

Para evaluar la efectividad de los tratamientos antiinflamatorios se realizó examen ecográfico y de claudicación, antes y después de que hayan transcurrido los 10 días de tratamiento.

5.2.3 Tamaño de la muestra y tipo de muestreo

En el presente estudio se trabajó con un total de 20 caballos, distribuidos en 3 grupos aleatoriamente. El tamaño de la muestra fue realizado en el programa R-Studio con un efecto del 0,8 un nivel significancia del 0,05 y un poder del 0,8 o 80% dando como resultado 6 unidades experimentales en base al nivel de significancia.

5.2.4 Técnicas

5.2.4.1 Examen ecográfico. Se realizó la tricotomía en la región posterior del metacarpo de los caballos. El TFDS se dividió en tres puntos: punto 1 (A1-A2), punto 2 (B1-B2) y punto 3 (A3). Con la ayuda del ecógrafo (modelo DP-50Vet, marca Mindray®, China) se midió el grado de ecogenicidad, realizando cortes longitudinales con una frecuencia de 7.5M y ganancia de 71, y cortes transversales con una frecuencia de 6.0M y ganancia de 45 en modo B. Finalmente, se analizaron las imágenes ecográficas mediante la lectura de un histograma con el programa Image J (versión 1,54d), obteniéndose el número de píxeles de la escala de grises. Esta evaluación se realizó antes y después de aplicar los tratamientos antiinflamatorios.

5.2.4.2 Examen de claudicación. Inmediatamente después de realizar las ecografías se aplicó el examen para evaluar la sensibilidad y el grado de claudicación del caballo. Se valoraron: sensibilidad muscular, test de flexión articular, test de extensión articular y test de sensibilidad a la palpación en el tendón flexor digital superficial en extensión y en flexión, tanto antes como después de efectuar los tratamientos.

5.3 Procesamiento y análisis de la información

Análisis del examen de claudicación y sensibilidad se utilizó un modelo mixto, con una distribución binomial, cuyas variables fijas fueron el tratamiento, edad, trabajo y tiempo y la variable aleatoria fue el caballo. Utilizando el procedimiento GLIMMIX (SAS on Demand for Academics 2023).

Análisis de examen ecográfico, se utilizó un análisis de varianza, en donde el efecto fue el tratamiento, la edad, el trabajo, el lado y la región. Mediante el procedimiento GLM (SAS on Demand for Academics 2023). Para comparar las medias se utilizó un T-TEST donde el P valor menor a 0,05 fue considerado como significativo.

Análisis de correlación entre claudicación, sensibilidad en estación y flexión y número de pixeles en el TFDS en caballos, utilizando el procedimiento PROC CORR (SAS on Demand for Academics 2023).

5.4 Consideraciones éticas

La presente investigación se realizó previo permiso de las autoridades pertinentes de la institución, en el cual se tomaron en cuenta las normas de bienestar animal evitando de esta manera el estrés y sufrimiento de los animales.

6. Resultados

A continuación, se presentan los resultados de la ecografía en la cual se evaluó el número de píxeles tanto antes y después de aplicar tres tratamientos; DMSO, firocoxib y termoterapia, evaluando tres puntos: punto 1 (A1-A2), punto 2 (B1-B2) y punto 3 (A3), en la región del metacarpo del TFDS, en la extremidad derecha e izquierda.

Al evaluar el número de píxeles de cortes ecográficos longitudinales se observó un efecto en los caballos tratados con termoterapia, donde la media ($p < 0.0094$) y el mínimo ($p < 0.0086$) de píxeles aumentó después de aplicar el tratamiento. Por otro lado, en caballos tratados con la termoterapia la media ($p < 0.0032$) y el mínimo ($p < 0.0068$) de píxeles fueron mayores que DMSO, firocoxib no difirió de los dos tratamientos. No obstante, en el corte ecográfico transversal no se evidenció diferencia significativa entre los diferentes tratamientos. Existen muchos factores que pueden intervenir en la aparición de la tendinitis equina como son la edad, región, extremidad y el tipo de trabajo o entrenamiento. Sin embargo, el factor edad no interfirió en la presencia de la lesión en el TFDS.

Tabla 2.

Número de píxeles de histograma de corte ecográfico longitudinal del TFDS de caballos evaluados antes y después del tratamiento antiinflamatorio.

	TRATAMIENTO					
	DMSO		FIROCOXIB		TERMOTERAPIA	
	Antes	Después	Antes	Después	Antes	Después
Media	55.569	52.965 _B	54.040	60.770 _{AB}	51.222 _b	60.677 _{aA}
Mínimo	20,952	19,786 _B	20,357	22,214 _{AB}	17,583 _b	22,833 _{aA}
Máximo	112,405	109,071	110,929	117,643	111,75	117,722

Nota. _{a,b}. letras minúsculas indican diferencia significativa ($p < 0,05$) por cada tratamiento a lo largo del tiempo que se evaluó.

_{A,B}. letras mayúsculas indican diferencia significativa ($p < 0.05$) después de finalizar los tratamientos.

Al realizar la evaluación del número de píxeles de las regiones del corte ecográfico longitudinal antes y después de la aplicación de los tratamientos antiinflamatorios, se observó que solo en la región A1-A2 del TDFS, la media ($p < 0.0055$) y el mínimo ($p < 0.0027$) de los píxeles aumentó después de aplicar los tratamientos. Por otro lado, la media y el mínimo de la región A1-A2 fue mayor en comparación con la región B1-B2 y A3 ($p < 0.05$) postratamiento.

Tabla 3.

Número de píxeles de histograma de corte ecográfico longitudinal del TFDS en las regiones de caballos evaluados antes y después del tratamiento antiinflamatorio.

	REGIÓN					
	A1-A2		B1-B2		A3	
	Antes	Después	Antes	Después	Antes	Después
Media	55.394 _b	65.867 _{aA}	50.739	52.519 _B	55.126	55.645 _B
Mínimo	18,372 _b	24,950 _{aA}	18,200	19,100 _B	22,275	20,600 _B
Máximo	119,225	128,100	107	106,275	108,85	109,625

Nota. _{a,b} letras minúsculas indican diferencia significativa ($p < 0,05$) a lo largo del tiempo en una misma región.

_{A,B} letras mayúsculas indican diferencia significativa ($p < 0,05$) entre las regiones después del tratamiento.

En la evaluación del número de píxeles de cortes ecográficos transversales de acuerdo a la región, se observó que después de aplicar los tratamientos la región A3 del TDFS de los caballos tuvo un aumento ($p < 0.0462$) en el mínimo de píxeles. Por otra parte, el mínimo de la región A3 fue mayor en comparación con la región B1-B2 ($p < 0.0485$) y A1-A2 ($p < 0.0055$) luego de los tratamientos.

Tabla 4.

Número de píxeles de histograma de corte ecográfico transversal del TFDS en las regiones de caballos evaluados antes y después del tratamiento antiinflamatorio.

	REGIÓN		
	A1-A2	B1-B2	A3

	Antes	Después	Antes	Después	Antes	Después
Media	95.366	96.243	86.892	85.860	95.899	90.920
Mínimo	30,225	34,024 _A	28,500	29,200 _A	35.175 _a	29,750 _{bb}
Máximo	163,683	162,775	160	157,475	158,5	156,975

Nota. _{a,b} letras minúsculas indican diferencia significativa ($p < 0,05$) a lo largo del tiempo en una misma región.

_{A,B} letras mayúsculas indican diferencia significativa ($p < 0,05$) entre las regiones después del tratamiento.

En la evaluación del número de píxeles en el corte longitudinal en caballos de polo y salto no se evidenció una diferencia significativa antes y después de cada tratamiento ni entre los tratamientos. Mientras que en los cortes ecográficos transversales se verificó que en los caballos que realizan trabajo de salto la media de los píxeles fue mayor ($p < 0.0273$) que los de polo.

Tabla 5.

Número píxeles de histograma de corte ecográfico transversal del TFDS, de caballos de diferentes modalidades evaluados antes y después del tratamiento antiinflamatorio.

TRABAJO				
	Polo		Salto	
	Antes	Después	Antes	Después
Media	87.096	88.929 _B	95.690	93.192 _A
Mínimo	28,952	28,738	32,615	31,859
Máximo	159,738	158,857	159,192	159,192

Nota. _{a,b} letras minúsculas indican diferencia significativa ($p < 0,05$) a lo largo del tiempo dentro de la misma modalidad.

_{A,B} letras mayúsculas indican diferencia significativa ($p < 0,05$) entre el trabajo después del tratamiento.

En la evaluación del número de píxeles en el corte longitudinal en la extremidad derecha e izquierda del caballo no se evidenció una diferencia significativa antes y después de cada

tratamiento ni entre los tratamientos. Mientras que en los cortes ecográficos transversales se verificó que en la extremidad izquierda de los caballos la media de los pixeles fue mayor ($p < 0.0527$) que la extremidad derecha.

Tabla 6.

Número pixeles de histograma de corte ecográfico transversal del TFDS de la región del metacarpo en caballos, evaluando las extremidades derecha e izquierda antes y después del tratamiento antiinflamatorio.

	LADO			
	Derecha		Izquierda	
	Antes	Después	Antes	Después
Media	94.688	90.426 _B	90.676	92.974 _A
Mínimo	31,250	30,210	31,417	31,311
Máximo	164,800	158,550 _B	410,162	159,410 _A

Nota. _{a,b} letras minúsculas indican diferencia significativa ($p < 0,05$) a lo largo del tiempo entre las extremidades.

_{A,B} letras mayúsculas indican diferencia significativa ($p < 0,05$) entre el lado de la extremidad después del tratamiento.

Al realizar la correlación entre las variables estudiadas, se pudo observar que a mayor sensibilidad en estación del tendón flexor digital superficial de caballos existe mayor sensibilidad también en flexión. Así mismo hay una correlación positiva de la sensibilidad con los valores de media y mínimo de pixeles de esta estructura.

Tabla 7.

Correlación entre claudicación, sensibilidad y número de pixeles en el TFDS.

Medición	Correlación*	Significancia
Sensibilidad en estación		
vs		
· Sensibilidad en flexión	+	0.0007
· Media	+	0.0056

·	Mínimo	+	<.0001
Media			
	vs		
·	Sensibilidad en estación	+	P=0.0056
·	Mínimo	+	P=<.0001
·	Máximo	+	P=<.0001
Mínimo			
	vs		
·	Sensibilidad en estación	+	P=<.0001
·	Media	+	P=<.0001
·	Máximo	+	P=<.0001

Nota. (+) Correlación positiva

En el examen de claudicación y sensibilidad, donde se evaluaron las extremidades y los puntos: punto 1 (A1-A2), punto 2 (B1-B2) y punto 3 (A3) del TFDS, antes y después de aplicar los respectivos tratamientos, se pudo constatar que a pesar de que algunos caballos claudicaron no hubo diferencia entre los tratamientos.

7. Discusión

El grado de ecogenicidad se basa en la capacidad de reflexión de un tejido para generar ondas ultrasónicas, cuya imagen captada permite examinar la intensidad del brillo, medir el área y la escala de grises (Martínez, 2018). La imagen de la estructura normal de tendones está formada por una serie de puntos blancos, y la densidad depende de la estructura examinada, composición celular, alineamiento de las fibras y del aporte sanguíneo (Genovese et al., 1986). En el corte longitudinal las fibras tendinosas son ecoicas, paralelas y longitudinales al cuerpo del tendón, mientras que en el corte transversal la estructura luce ecogénica y compacta correspondiente a las aces y fibras de colágeno, observándose en algunos casos dentro del tendón líneas hipoeicoicas que corresponden a ceptos endotendinosos (Denoix, 1999). La ultrasonografía es una técnica útil, precisa, segura y eficaz para el diagnóstico de lesiones tendíneas (Redding, 1994).

Las lesiones crónicas tienen más densidad y se las denomina hiperecogénicas, mientras que una lesión aguda luce menos densa, siendo hipoeicoica a anecoica (Genovese et al., 1986). Los caballos evaluados presentaron anteriormente lesiones tendinosas crónicas debido a su historial y examen clínico, y fueron homogéneamente distribuidos en los tres grupos de tratamiento.

Los agentes físicos, como la termoterapia, intervienen en la modificación de las propiedades viscoelásticas y biomecánicas del tejido conjuntivo (Pedraza & Martínez, 2008), provocando un calentamiento intenso de los tejidos superficiales y leve a moderado de los tejidos de mayor profundidad (Pavez Ulloa, 2009). La recuperación completa del tendón lesionado puede tardar varias semanas o meses a causa de menor vascularización, oxigenación y nutrición, sumado a ello factores fisiológicos que pueden intervenir en la producción de colágeno en los tendones en regeneración (Archambault et al., 1995).

En atletas humanos con afecciones tendinosas, la aplicación de hipertermia mostró resultados significativos en la remisión de los síntomas, sin embargo, los resultados no se los pudo demostrar en ecografía debido a su limitación técnica y diagnóstica (Giombini et al., 2002; Lopéz, 2017). Por otro lado, en un caso clínico de un canino con tendinitis del tendón del músculo supraespinoso, el corte sagital presentó un área hiperecogénica, y posterior a 7 semanas de la aplicación de termoterapia, se observó la estructura ecográficamente normal (Delgado et al., 2015). Así mismo un estudio realizado a atletas humanos con lesiones tendinosas en el músculo supraespinoso y que fueron tratados con hipertermia se pudo concluir luego de realizar

ultrasonografía, que el tratamiento es eficaz en las tendinopatías y que se recomienda realizar un seguimiento a largo plazo para confirmar su eficacia terapéutica (Giombini et al, 2006).

En el presente estudio al finalizar la aplicación de los tratamientos en el TFDS en caballos con historial de tendinitis crónica durante 10 días, se observó que con la aplicación de termoterapia hubo un aumento del número de píxeles. La mayoría de estudios o casos clínicos de procesos de tendinitis presentan sus resultados bajo una evaluación subjetiva de la imagen ecográfica, mas no de cuantificación del número de píxeles dentro de la escala de grises. Por lo tanto, se pretende demostrar cambios en las estructuras evaluadas posterior al tratamiento que no son posibles ser detectados mediante la evaluación subjetiva de la imagen, pudiendo indicar una mejoría en los tejidos tendinosos.

El dimetilsulfóxido tiene propiedades analgésicas secundarias al reprimir la PGE2, F2 α e histamina (H2), además posee un efecto parecido a los analgésicos narcóticos siendo eficaces para el dolor musculoesquelético agudo y crónico (Mascaró, 2012). Un caballo de carreras diagnosticado con una rotura parcial del TFDS (15%), presentaba en la ecografía imágenes anecogénicas, fue tratado con DMSO mezclado con furacin mediante vendajes como antiinflamatorio, tres días de corticosteroides y disminución de la dieta concluyendo que la lesión en la ecografía de corte transversal desapareció a la semana cuatro y nueve (Fernández et al., 2016).

Caballos pura raza de carrera presentando tendinitis tratados con láser, fenilbutazona, DMSO por vía intravascular, los cuales tuvieron una mejoría significativa en la ecogenicidad y paralelismo en las fibras (Camarotti, 2020). En nuestro estudio caballos tratados con DMSO comparado con los otros tratamientos presentaron menor número de píxeles, tomando en consideración que el resultado de los diferentes tratamientos va a variar, dependiendo del grado de lesión diagnosticada, así como de la extensión de la misma (Corvalán, 2006).

El firocoxib en el presente estudio no difirió de los otros tratamientos. Es posible que esté interfiriendo lo manifestado por Gossett et al., (2014), quienes indican que la preparación de la pastilla canina puede no tener el mismo nivel de dosificación que la pasta equina, recalcando que la biodisponibilidad del fármaco varía entre pasta con un 79% y en fármaco para canino es de 38%, sumado a ello que el efecto completo del fármaco en los caballos debe de transcurrir de 3 a 5 vidas medias del medicamento o en otras palabras de 5 a 7 días (Corvalán, 2006).

Por otro lado, en las regiones A1-A2 del corte longitudinal el número de píxeles aumentó observándose una imagen hiperecogénica, mientras que en el corte transversal la región A3 del

TFDS el número de píxeles disminuyó después del tratamiento antiinflamatorio, luciendo una imagen hipocogénica, y las regiones B1-B2 se mantuvieron intermedias. Esto corrobora con un estudio realizado a caballos con diferentes lesiones, en su mayoría el TFDS tiene una apariencia pequeña y más ecogénica siendo decreciente especialmente de proximal a distal, además las lesiones que fueron localizadas en la región central, presentaban una apariencia anecoica e hipococica, y dentro de la misma se observó puntos hiperecocos (Venegas & Delgado, 2000).

Lesiones tendinosas se observan con imagen hipococica circular, y al dividir al tendón en siete zonas ecográficas, las más afectadas son la cuarta y quinta, y la que presenta menos daño es la zona siete, esto es debido a que en la porción media del metacarpo el tendón muestra más vulnerabilidad (Tuemmers & Morán, 2005). Por lo tanto, en la evaluación ecográfica transversal y longitudinal del TFDS la apariencia es homogénea y menos ecogénica en la región media del tendón afectado (Padaliya et al., 2015).

Otros autores manifiestan que existen diferencias en todas las regiones del TFDS excepto en la región IIB y IIIA y esto se debe probablemente al tipo de entrenamiento (Gillis, 1997; Smith et al., 1994). En caballos deportistas, las lesiones de TFDS son principales causas de bajo rendimiento en el ejercicio (Dowling et al., 2000). En este estudio se evidenció una diferencia significativa en los caballos de salto con un aumento de píxeles en el corte transversal, observándose una imagen hiperecogénica, por el contrario, las imágenes ecográficas de los caballos de polo, donde se observaron hipococicas representando una posible inflamación del tendón.

En un estudio con caballos de polo, 48% de los equinos presentaron una alteración notable en el TFDS en la ecografía, las imágenes tomadas en el corte longitudinal y transversal tuvieron un mayor grado de ecogenicidad, siendo que algunos de estos caballos no claudicaron (Tuemmers & Morán, 2005). Al realizar la correlación en el presente estudio, se observó que un aumento de la media y el mínimo de píxeles del TFDS está relacionado con mayor sensibilidad, aunque no hubo correlación con claudicación, sospechando que es debido al tipo de lesión y al proceso de cicatrización de las fibras de colágeno.

Es posible que seis de los veinte caballos que claudicaron antes o después del tratamiento tuvieron lesión en otra estructura anatómica. En la tendinitis no es frecuente la claudicación, o si se presenta es de forma leve, y puede producir dolor a la palpación, además, el proceso de reconstrucción es lento, ya que el colágeno es sustituido por colágeno tipo II y III presente en

casos donde el tendón sufre demasiada compresión o a sufrido traumas o lesiones, mismo que no tiene fuerza y no conserva la orientación longitudinal de las fibras provocando la alteración del dominio mecánico del tendón (Corvalán, 2006; Dowling et al., 2000; Goodship et al., 1994; Smith, 2003).

Sin embargo, otros estudios muestran que caballos deportistas sufren lesiones manifestando clínicamente claudicación y de los cuales entre 46 - 53% tienen hallazgos de lesiones tendinosas (Tamura et al., 2018). Al momento de la recuperación natural y sin manejo clínico del tendón se extiende el tiempo de recuperación, por ende, los caballos sometidos a entrenamiento continuo se conducirán a lesiones crónicas de las estructuras de tejido blando musculoesquelético (Arias et al., 2014) y el ejercicio extremo afecta de manera significativa las propiedades biomecánicas del TFDS. (Cherdchutham et al., 2001).

En cuanto al lado, la extremidad izquierda en el corte ecográfico transversal tuvo mayor número de píxeles que en la extremidad derecha. Estudios reportan que existe una diferencia entre las áreas al momento de evaluar la imagen ecográfica de cada extremidad, uno de los estudios reportados manifiesta que es hasta un 20% (Hodgson et al., 1994) y un 9% de diferencia existente entre el TFDS derecho e izquierdo (Avella et al., 2009). Sin embargo, en un estudio realizado por Padaliya et al., (2015) las extremidades derecha e izquierda la ecogenicidad se mantuvo igual en toda la extensión del tendón. Se cree que la variación de la ecogenicidad es debido a la composición histológica a lo largo del tendón, ya que hay gran cantidad de fibras y fascículos de colágeno, lo que produce una mayor ecogenicidad en la zona proximal o al patrón de las fibras con respecto al haz de ultrasonido (Wood et al, 1993).

Se puede decir que después de inducir una lesión hay disminuciones consistentes y significativas de la ecogenicidad del TFDS, seguido por un aumento de brillo a medida que el tendón va cicatrizando (Micklethwaite et al., 2001). La velocidad y el alcance de la curación de la lesión evaluados ecográficamente, varían enormemente entre los caballos ya que es difícil pronosticar su evolución (Palmer et al., 1994), es así que existe una reducción de la escala de grises del tendón cuando está en un estado normal es decir cuando no soporta peso (Wood, 1998). Finalmente se busca lograr con esta investigación un avance para la ciencia y la Medicina Veterinaria, especialmente para tratar lesiones del TFDS mejorando así la vida ejercitante del mismo y sobre todo que sea un beneficio para la sociedad.

8. Conclusiones

Al analizar los resultados de la aplicación de antiinflamatorios sobre el TFDS en caballos, en el examen ecográfico, las imágenes fueron ecogénicas o ecoicas en el corte longitudinal con la aplicación de DMSO y firocoxib, concluyendo que ambos tratamientos son eficaces para tratar lesiones del tendón. Después de aplicar los tratamientos la extremidad izquierda y la región A3 del tendón fue la que se afecta con más frecuencia, ya que hubo más eficacia del tratamiento antiinflamatorio. Los caballos que realizan deporte de polo están predispuestos a sufrir lesiones en el TFDS debido al tipo de trabajo y entrenamiento. Por otra parte, el examen de claudicación y sensibilidad no es conclusivo en lesiones crónicas del TFDS por la tendencia a ser sutil, sin embargo, el examen ecográfico no puede ser utilizado de forma aislada.

9. Recomendaciones

- Debido a que la vida media del firocoxib en caballos es de cinco a siete días se recomienda realizar controles ecográficos también a los siete y catorce días de finalizar el tratamiento.
- Para realizar tratamientos de lesiones crónicas del TFDS se puede combinar el uso de fármacos antiinflamatorios, agentes físicos (termoterapia) y terapia física con el fin de que la estructura mejore adecuadamente y se obtengan resultados positivos a largo plazo.
- Se sugiere que en el periodo de recuperación de caballos diagnosticados con lesión en el TDFS el ejercicio realizado durante el entrenamiento sea de forma lenta y progresiva.

10. Bibliografía

Amaro, J. P. (2007). La histología de la inserción tendinosa. *Departament de Ciències Morfològiques. Àrea de Histologia*, 11. http://femede.es/documentos/Histologia_insercion_tendinosa_XXJJTrauma.pdf

Arenas, J. (2002). *Crioterapia y termoterapia en las lesiones del aparato locomotor*. 21.

Arias, M., Mejía, G., & Sáenz, O. (2014). Concentration of sweat electrolytes in Colombian Creole Horses. *Revista CES Medicina Veterinaria y Zootecnia*, 9(1), 43–51.

Archambault, J. M., Wiley, J. P., & Bray, R. C. (1995). Exercise Loading of Tendons and the Development of Overuse Injuries: A Review of Current Literature. *Sports Medicine*, 20(2), 77–89. <https://doi.org/10.2165/00007256-199520020-00003>

Avella, C. S., Ely, E. R., Verheyen, K. L. P., Price, J. S., Wood, J. L. N., & Smith, R. K. W. (2009). Ultrasonographic assessment of the superficial digital flexor tendons of National Hunt racehorses in training over two racing seasons. *Equine Veterinary Journal*, 41(5), 449–454. <https://doi.org/10.2746/042516409X391042>

Barton, M. H., Paske, E., Norton, N., King, D., Giguère, S., & Budsberg, S. (2014). Efficacy of cyclo-oxygenase inhibition by two commercially available firocoxib products in horses. *Equine Veterinary Journal*, 46(1), 72–75. <https://doi.org/10.1111/evj.12095>

Bertone, A. L., Hendrickson, D., Hughes, F., Macallister, C., McClure, S., Reinemeyer, C., Rossier, Y., Sifferman, R., White, G., Kunkle, B., Alva, R., Romano, D., & Hanson, P. D. (2008). *formulations of firocoxib and phenylbutazone*. 232(1).

Bosch, G., Moleman, M., Barneveld, A., van Weeren, P. R., & van Schie, H. T. M. (2011). The effect of platelet-rich plasma on the neovascularization of surgically created equine superficial digital flexor tendon lesions. *Scandinavian Journal of Medicine and Science in Sports*, 21(4), 554–

561. <https://doi.org/10.1111/j.1600-0838.2009.01070>.

Borjesson, D. L., & Peroni, J. F. (2011). The Regenerative Medicine Laboratory: Facilitating Stem Cell Therapy for Equine Disease. *Clinics in Laboratory Medicine*, 31(1), 109–123. <https://doi.org/10.1016/j.cll.2010.12.001>

Caballosalud. (2013). Cotractura de los musculos flexores en el caballo, deformidad flexural y el caballo topino. <http://caballosalud.blogspot.com/2013/12/contractura-de-los-musculos-flexores-en.html>

Camarotti, M. (2020). Eficacia de laserterapia de baixa intensidade no tratamento de tendinite do flexor digital superficial em cavalos puro sangue de corrida. *Bussiness Law Binus*, 7(2), 33–48. http://repository.radenintan.ac.id/11375/1/PERPUS_PUSAT.pdf%0Ahttp://business-law.binus.ac.id/2015/10/08/pariwisata_syariah/%0Ahttps://www.ptonline.com/articles/how-to-get-better-mfi-results%0Ahttps://journal.uir.ac.id/index.php/kiat/article/view/8839

Cameron, M. (2014). Agentes físicos en rehabilitación de la investigación a la practica 4ta edición. Barcelona, España: ELSEVIER.

Carmona, J. U., & López, C. (2011). Superficial digital flexor tendon tendinopathy and suspensory ligament desmopathy in horses: Pathophysiology and regenerative therapies [Tendinopatía del tendón flexor digital superficial y desmopatía del ligamento suspensorio en caballos: Fisiopatología. *Archivos de Medicina Veterinaria*, 43(3), 203–214. <https://www.scopus.com/inward/record.uri?eid=2-s2.0-84860207391&doi=10.4067%2FS0301-732X2011000300002&partnerID=40&md5=dcf38cefd0f15fa4a6a1f55861045bd8>

Castejon-Riber, C., Riber, C., Rubio, M. D., Agüera, E., & Muñoz, A. (2017). Objectives, Principles, and Methods of Strength Training for Horses. *Journal of Equine Veterinary Science*,

56, 93–103. <https://doi.org/10.1016/j.jevs.2017.04.011>

Cherdchutham, W., Meershoek, L. S., Van Weeren, P. R., & Barneveld, A. (2001). Effects of exercise on biomechanical properties of the superficial digital flexor tendon in foals. *American Journal of Veterinary Research*, 62(12), 1859–1864. <https://doi.org/10.2460/ajvr.2001.62.1859>

Corvalán, C. (2006). Breve Repaso Sobre Las Enfermedades Más Frecuentes Del Aparato Locomotor, En El Caballo Pura Sangre Inglés De Carrera (Psi). *Bs. As*, 11(35), 54–58. www.produccion-animal.com.ar

Cook, V. L., Meyer, C. T., Campbell, N. B., & Blikslager, A. T. (2009). Effect of firocoxib or flunixin meglumine on recovery of ischemic-injured equine jejunum. *American Journal of Veterinary Research*, 70(8), 992–1000.

Delgado, A., Mu, A., & Fominaya, H. (2015). *Caso clínico de*. 35, 249–253.

Denoix, J. M. (1994). Functional anatomy of tendons and ligaments in the distal limbs (manus and pes). *The Veterinary Clinics of North America. Equine Practice*, 10(2), 273–322. [https://doi.org/10.1016/S0749-0739\(17\)30358-9](https://doi.org/10.1016/S0749-0739(17)30358-9)

Denoix, J. M. (1999). Ultrasonographic evaluation of back lesions. *The Veterinary Clinics of North America. Equine Practice*, 15(1), 131–159. [https://doi.org/10.1016/S0749-0739\(17\)30169-4](https://doi.org/10.1016/S0749-0739(17)30169-4)

Denoix J.M., Mialot M., Levy I., Lagadic M. (1990). Etude anatomopathologique des lésions associées aux images échographiques anormales des tendons et ligaments chez le cheval. *Réc Med Vet*; 166 (1): 45-55.

Dyson, S. J. (2004). Medical management of superficial digital flexor tendonitis: A comparative study in 219 horses (1992-2000). *Equine Veterinary Journal*, 36(5), 415–419. <https://doi.org/10.2746/0425164044868422>

Dyson S., Dik K. (1995). Miscellaneous conditions of tendons, tendon sheaths and ligaments. En: Tendon and ligament injuries. Part II. *Vet Clin North Am Equine Practice*. Vol. 11, nº 2, (Edited by S Dyson). Saunders Company. Philadelphia. 315-339.

Dowling, B. A., Dart, A. J., Hodgson, D. R., & Smith, R. K. W. (2000). Superficial digital flexor tendonitis in the horse. *Equine Veterinary Journal*, 32(5), 369–378.
<https://doi.org/10.2746/042516400777591138>

Echeverría, J. (2006). - Endocrinología Reproductiva: Prostaglandina F2a en vacas. Revisión bibliográfica (Reproductive Endocrinology: F2a Prostaglandin in cows. A Review). *Redvet*, VII (1), (12 pg, 215 KB).

Fernández, A., Varela, M., & Santiago, I. (2016). *Factores De Crecimiento Plaquetarios En El Tratamiento De La Tendinitis Del Tendón Flexor Digital Superficial De Un Caballo De Carreras*. 4(2), 1–23.

Romero. (2012). Medicina regenerativa: aplicación en la clínica equina. *Revista Complutense de Ciencias Veterinarias*, 38–47.

Gaspar, M., Bovaira, M., Carrera-hueso, F. J., Querol, M., Jiménez, A., & Moreno, L. (2012). Efectividad de un protocolo de tratamiento tópico con dimetilsulfóxido al 50 % en el síndrome de dolor regional complejo tipo 1 &. *Farmacia Hospitalaria*, 36(5), 385–391.
<https://doi.org/10.1016/j.farma.2011.10.009>

Genovese R.L., Rantanen N. W., Hauser M.L., Simpson B.S. (1986). Diagnostic ultrasonography of the equine limbs. En: Ultrasound diagnosis. *Veterinary Clin North America. Large Animal Practice*. Saunders Company. Philadelphia. 2. 171-177.

Gillis, C. L. (1997). Rehabilitation of Tendon and Ligament Injuries. *The American Association of Equine Practitioners*, 43, 306–309.

Gillis C. Sharkey N., Stover S.M. (1995). Ultrasonography as a method to determine tendon cross-sectional area. *Am J Vet Res*; 10: 1270- 1274.

Giombini, A., Cesare, A., Casciello, G., & Sorrenti², D. (2002). *Hipertermia a 434MHz en el Tratamiento de Tendinopatías deportivas por uso*. 39(6), 207–211.

Gossett, H. D., Taintor, J. S., Sofge, J., & Boothe, D. M. (2014). *Clinical Application of Firocoxib Canine Chews in Equine Practice*. 143–151.

Goodship, A. E., Birch, H. L., & Wilson, A. M. (1994). The pathobiology and repair of tendon and ligament injury. *The Veterinary Clinics of North America. Equine Practice*, 10(2), 323–349. [https://doi.org/10.1016/S0749-0739\(17\)30359-0](https://doi.org/10.1016/S0749-0739(17)30359-0)

Halper, J., Kim, B., Khan, A., Jung, H. Y., & Mueller, P. O. E. (2006). Degenerative suspensory ligament desmitis as a systemic disorder characterized by proteoglycan accumulation. *BMC Veterinary Research*, 2, 1–14. <https://doi.org/10.1186/1746-6148-2-12>

Hernández, H. O. (2012). “*Tendinitis Equina: Revisión De Casos Clínicos Tratados Con Plasma Rico En Plaquetas*” “*Casos Clínicos Tratados Con Plasma Rico En Plaquetas*”. 1–45. <http://www.fvet.uba.ar/fcvanterior/equinos/eqcemde/TENDINITISEQUINAPLASMARICOENPLAQUETAS.pdf>

Hobbs, S. J., Northropp, A. J., Mahaffey, C., Martin, J. H., Clayton, H. M., Roepstorff, L., & Peterson, M. (2014). *Equine Surfaces White Paper*. 47. <http://inside.fei.org/fei/about-fei/publications/fei-books>

Hodgson, D. R., Facsm, B., Harrington, K., Ph, M., Mcgowan, C. M., Macvsc, B., Deceim, D., & Mrcvs, F. (1994). *The Athletic Horse* (SECOND EDI). Elsevier Inc.

Holland, B., Fogle, C., Blikslager, A. T., Curling, A., Barlow, B. M., Schirmer, J., & Davis, J. L. (2015). Pharmacokinetics and pharmacodynamics of three formulations of firocoxib in

healthy horses. *Journal of Veterinary Pharmacology and Therapeutics*, 38(3), 249– 256.

Kastelic, J., Galeski, A., & Baer, E. (1978). The multicomposite structure of tendon. *Connective Tissue Research*, 6(1), 11–23. <https://doi.org/10.3109/03008207809152283>

Lawrence, Samuel, R. (2002). Brought to You By. *Brought to You By*, 3(2), 253–260. <https://doi.org/10.7560/777620>

Letendre, L. T., Tessman, R. K., McClure, S. R., Kvaternick, V. J., Fischer, J. B., & Hanson, P. D. (2008). *of multiple consecutive daily doses to horses*. 69(11), 1399–1405.

Maffulli, N., Wong, J., & Almekinders, L. C. (2003). Types and epidemiology of tendinopathy. *Clinics in Sports Medicine*, 22(4), 675–692. [https://doi.org/10.1016/S0278-5919\(03\)00004-8](https://doi.org/10.1016/S0278-5919(03)00004-8)

McClellan, P D. (1986) Ultrasonic structure of the pastern. *J Eq Vet*; 6: 99-101.

Main J.P. M. (1995). Scannig the Equine Limb. En: Goddard, *Veterinary Ultrasonography*. Cab Internacional, Wallingford, 207-232

Martínez, M. D. (2018). Estudio Ecográfico (Ecogenicidad y Área) de los tendones flexores de la extremidad anterior del caballo Pura Raza Español. *Equine Veterinary Journal*, 24(3), 551–566. <https://www.tesisenred.net/bitstream/handle/10803/10990/MartinezMartinezMLlanos.pdf?sequence=1&isAllowed=y>

Marr C., McMillan I., Boyd J.S., Wright N.G, Murray M. (1993). Ultrasonographic and histopathological findings in equine superficial digital flexor tendon injury. *Eq Vet J*; 25 (1): 23-29.

Mascaró, E. D. (2012). Comparación de los efectos de dos técnicas analgésicas en la enfermedad articular degenerativa tarsocrural del equino deportivo Comparison of the effects of

two analgesic techniques on the tarsocrural degenerative joint disease in the sports equine. *Ciencia Veterinaria*.

Micklethwaite, L., Wood, A. K. W., Sehgal, C. M., Polansky, M., Dowling, B. A., Dart, A. J., Rose, R. J., & Hodgson, D. R. (2001). Use of quantitative analysis of sonographic brightness for detection of early healing of tendon injury in horses. *American Journal of Veterinary Research*, 62(8), 1320–1327. <https://doi.org/10.2460/ajvr.2001.62.1320>

O'Brien, C., Marr, N., & Thorpe, C. (2021). Microdamage in the equine superficial digital flexor tendon. *Equine Veterinary Journal*, 53(3), 417–430. <https://doi.org/10.1111/evj.13331>

Orsini, J. A., Ryan, W. G., Carithers, D. S., & Boston, R. C. (2012). *for the management of musculoskeletal pain in horses*. 73(5).

Pool, R. R., & Meagher, D. M. (1990). Pathologic findings and pathogenesis of racetrack injuries. *The Veterinary Clinics of North America. Equine Practice*, 6(1), 1–30. [https://doi.org/10.1016/S0749-0739\(17\)30555-2](https://doi.org/10.1016/S0749-0739(17)30555-2)

Padaliya, N. R., Ranpariya, J. J., Kumar, D., Javia, C. B., & Barvalia, D. R. (2015). Ultrasonographic assessment of the equine palmar tendons. *Veterinary World*, 8(2), 208–212. <https://doi.org/10.14202/vetworld.2015.208-212>

Palmer, S. E., Genovese, R., Longo, K. L., Goodman, N., & Dyson, S. (1994). Practical management of superficial digital flexor tendinitis in the performance horse. *The Veterinary Clinics of North America. Equine Practice*, 10(2), 425–481. [https://doi.org/10.1016/S0749-0739\(17\)30363-2](https://doi.org/10.1016/S0749-0739(17)30363-2)

Pavez Ulloa, F. J. (2009). Superficial physical modalities and pain. Analysis of their efficacy in light of the scientific evidence. *Revista de La Sociedad Espanola Del Dolor*, 16(3), 182–189. [https://doi.org/10.1016/S1134-8046\(09\)71009-2](https://doi.org/10.1016/S1134-8046(09)71009-2)

Pedraza, C., & Martínez, J. (2008). Respuesta fisiológica del tejido conjuntivo de músculos y tendones tras la aplicación de los agentes físicos. *Fisioterapia*, 30(6), 279–285.

<https://doi.org/10.1016/j.ft.2008.09.013>

Pérez, M. d., & Barrando, A. (2010). Tutorial auxiliar de enfermería. Tomo I edición abreviada en blanco y negro. España: EDITORIAL CEP.

Pérez, RS, Zollinger, PE, Dijkstra, PU *et al.* Directrices basadas en evidencia para el síndrome de dolor regional complejo tipo 1. *BMC Neurol* 10, 20 (2010).

<https://doi.org/10.1186/1471-2377-10-20>

Plum d, C. (2010) manual de farmacología veterinaria sexta edición. Buenos aires ,argentina: intermedica.

Redding, W. R. (1994). Evaluation of the Equine Digital Flexor Tendon Sheath Using Diagnostic Ultrasound and Contrast Radiography. *Veterinary Radiology & Ultrasound*, 35(1), 42–

48. <https://doi.org/10.1111/j.1740-8261.1994.tb00176.x>

Rantanen N.W., Genovese R.L, Gaines R (1983). The use of diagnostic ultrasound to detect structural damage to the soft tissues of the extremities of horses. *J Eq Vet Sci*; 3: 134-135.

Smith, JONES, R., & WEBBON, P. M. (1994). The cross-sectional areas of normal equine digital flexor tendons determined ultrasonographically. *Equine Veterinary Journal*, 26(6), 460–

465. <https://doi.org/10.1111/j.2042-3306.1994.tb04050.x>

Smith, R. M. S. (2003). *Lesión tendinosa en el caballo teorías y terapias actuales.pdf* (pp. 25, 529–539).

Snively, B. C., Bowser, J. E., Nabors, B., & Linford, R. L. (2015). 25 The thermal effects of protective sports boots on the forelimb of Thoroughbred and Argentinian polo ponies. *Journal of Equine Veterinary Science*, 35(5), 393–394. <https://doi.org/10.1016/j.jevs.2015.03.033>

Stashak, & al, E. (2003) Adams Claudicaciones en el caballo quinta edicion.Ciudad buenos aries argentina: Inter-medical. p.120-123.

Stephens PR, Nunamaker DM, Butterweck DM. Aplicación de un transductor de efecto Hall para la medición de las tensiones de caballos. *Soy J Vet Res.* 1989;50:1089-1095. <https://www.ncbi.nlm.nih.gov/pubmed/2774333>. Consultado el 21 de febrero del 2020

Sullivan, C. B. O., & Acvs, D. (2007). *Injuries of the Flexor Tendons: Focus on the Superficial Digital Flexor Tendon.* <https://doi.org/10.1053/j.ctep.2007.08.005>

Stashak, T. S. (2005). Adams claudicaciones en equinos. 5° Edición. Tamura, N., Kodaira, K., Yoshihara, E., Mae, N., Yamazaki, Y., Mita, H., Kuroda, T., Fukuda, K., Tomita, A., & Kasashima, Y. (2018). A retrospective cohort study investigating risk factors for the failure of Thoroughbred racehorses to return to racing after superficial digital flexor tendon injury. *Veterinary Journal*, 235, 42–46. <https://doi.org/10.1016/j.tvjl.2018.03.003>

Tuемmers, C., & Morán, G. (2005). Hallazgos ultrasonográficos del tendón flexor digital superficial de la región del metacarpo en 40 equinos de polo. *Archivos de Medicina Veterinaria*, 37(1). <https://doi.org/10.4067/s0301-732x2005000100010>

Torres, J. M. (2018). Informe final Juan Manuel Torres. *Medicina Veterinaria, Universidad Nacional de Rio Negro*, 7–42. https://rid.unrn.edu.ar/bitstream/20.500.12049/2041/1/INFORME_FINAL_JUAN_MANUEL_TORRES.pdf

Tozer, T. N., & Rowland, M. (2006). Introduction to pharmacokinetics and pharmacodynamics: the quantitative basis of drug therapy. Lippincott Williams & Wilkins.

Thorpe, C. T., Clegg, P. D., & Birch, H. L. (2010). A review of tendon injury: Why is the equine superficial digital flexor tendon most at risk? In *Equine Veterinary Journal* (Vol. 42, Issue 2, pp. 174–180). <https://doi.org/10.2746/042516409X480395>

Venegas, A., & Delgado, A. (2000). *Resumen Introducción Una de las lesiones más temidas en terior recuperación resultan largos y pocas Métodos Materiales. 11(1), 8–17.*

Wood AK, Sehgal CM, Polansky M. 1993. Sonographic brightness of the flexor tendons and ligaments in the metacarpal region of horses. *Am J Vet Res. 54:1969–1974.*

Wood A.K.W., Newell W. H, Borg. (1991). An ultrasonographic offset system for examination of equine tendons and ligaments. *Am J Vet Res; 52 (12): 1945-47.*

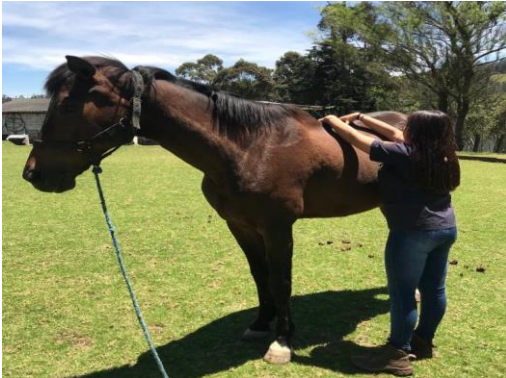11. Anexos.



Anexo 1. Exámen de sensibilidad a la palpación en estación en el TFDS.



Anexo 2. Exámen de sensibilidad a la palpación en flexión en el TFDS.



Anexo 3. Examen de sensibilidad muscular.



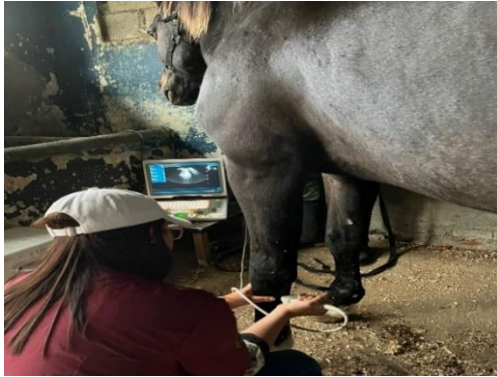Anexo 4. Exámen de sensibilidad en el casco.



Anexo 5. Examen de claudicación en círculo.



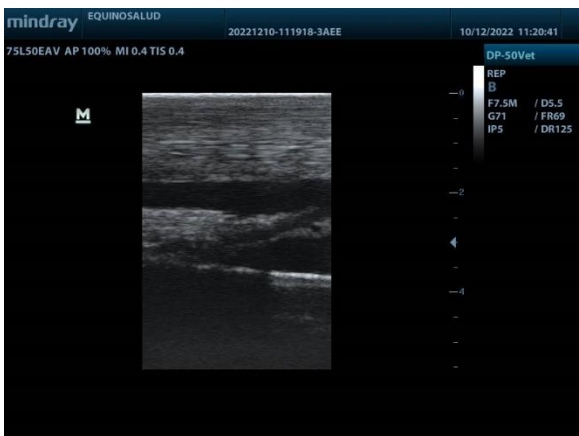Anexo 6. Exámen de claudicación en el trote.



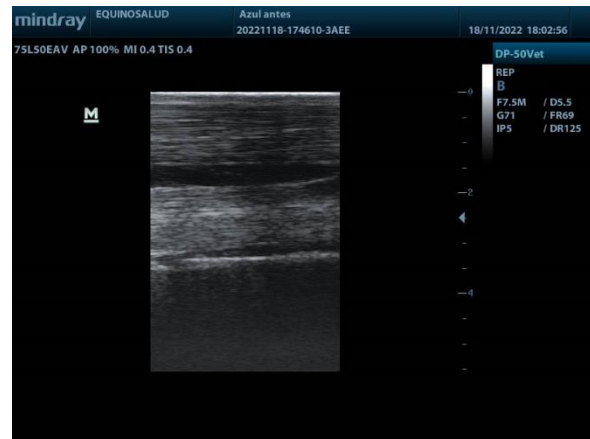
Anexo 6. Examen ecográfico de corte longitudinal del TFDS.



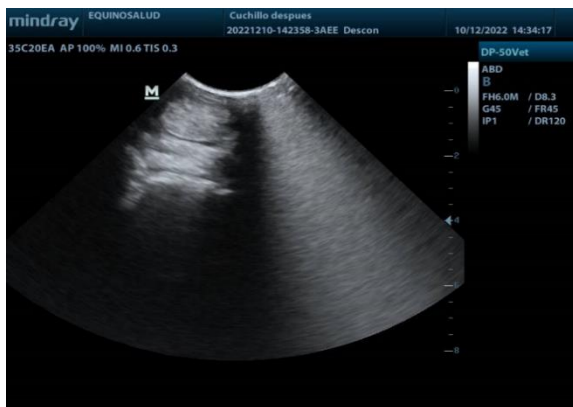Anexo 8. Examen ecográfico de corte transversal del TFDS.



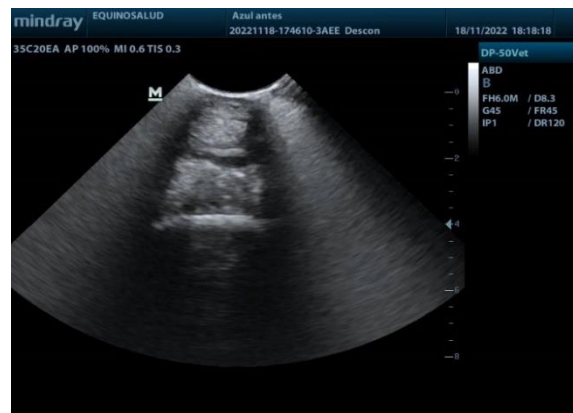Anexo 7. Ultrasonografía de corte longitudinal del TFDS después del tratamiento.



Anexo 8. Ultrasonografía de corte longitudinal del TFDS antes del tratamiento.




Anexo 9. Ultrasonografía de corte transversal del TFDS después del tratamiento.



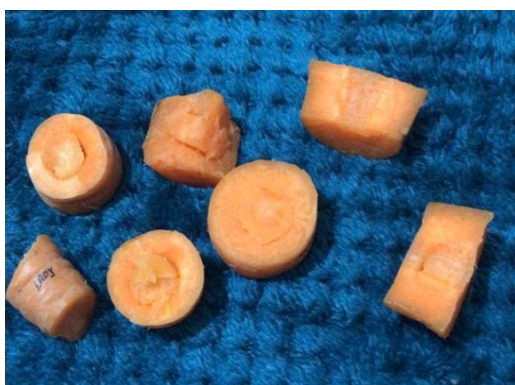Anexo 10. Ultrasonografía de corte transversal del TFDS antes del tratamiento.



Anexo 13. Pesaje de dosis de firocoxib Previcox®.



Anexo 14. Dosis pesadas de firocoxib Previcox® de acorde al peso del caballo.



Anexo 15. Zanahoria con firocoxib (Previcox®).



Anexo 11. Administración de firocoxib a los caballos (Previcox®).



Anexo 12. Aplicación del tratamiento en el TFDS al grupo dimetilsulfóxido



Anexo 13. Aplicación del tratamiento en el TFDS al grupo termoterapia.

Anexo 14. Operacionalización de las variables.

Variable	Técnica	Categorías	Unidades	Instrumento
V.I. Tratamiento	<p>Firocoxib: 0,1 mg/kg/24 horas vía oral</p> <p>Dimetilsulfóxido: 100 g/día/12 horas, vía tópica.</p> <p>Termoterapia: Aplicación de bosas de agua caliente a 40°C/20 min y aplicación de bolsas de gel a 0°C/5min cada 12 horas.</p>	<p>Firocoxib (Farmacológica)</p> <p>Dimetilsulfóxido (farmacológica)</p> <p>Termoterapia (No farmacológico)</p>	%	Observación directa
VD. Grado de Ecogenicidad	Con la ayuda de un ecógrafo realizar tomas longitudinales y transversales en la parte superior, media e inferior de la región del metacarpo. Tanto antes como después de aplicar los tratamientos.		%	Ecógrafo
VD. Grado de claudicación	Evaluación mediante un examen de claudicación. Anexo 2 y 3	<p>Casi imperceptible</p> <p>Leve</p> <p>Moderado</p> <p>Severo</p> <p>Impotencia funcional</p>	#	Ficha de Claudicación
VD. Dolor	Palpación tanto en flexión como en extensión. Analizar si hay sensibilidad	<p>Si</p> <p>No</p>	%	<p>Palpación en extensión</p> <p>Palpación en flexión</p>
VD. Tipo de trabajo	Preguntar a la persona encargada de los registros para saber qué tipo de trabajo realiza cada paciente	<p>Polo</p> <p>Salto</p>	%	Observación directa, registros

Anexo 15. Correlación entre claudicación, sensibilidad en estación y flexión y número de píxeles en el TFDS en caballos.

Coeficientes de correlación Pearson, N = 400						
Prob > r suponiendo H0: Rho=0						
	Claudicación	Sensibilidad estación	Sensibilidad flexión	Media	Mínimo	Máximo
Claudicación	100.000	-0.00291	0.00035	0.01574	0.07155	-0.01442
Claudicación		0.9537	0.9945	0.7536	0.1532	0.7737
Sensibilidad_ estación	-0.00291	100.000	0.16803	0.13834	0.20216	0.02935
Sensibilidad_ estación	0.9537	100.000	0.0007	0.0056	<.0001	0.5583
Sensibilidad_ flexión	0.00035	0.16803	100.000	0.01590	0.04744	-0.03689
Sensibilidad_ flexión	0.9945	0.0007	100.000	0.7513	0.3440	0.4619
Media	0.01574	0.13834	0.01590		0.80862	0.81279
Media	0.7536	0.0056	0.7513	100.000	<.0001	<.0001
Mínimo	0.07155	0.20216	0.04744	0.80862		0.51494
Mínimo	0.1532	<.0001	0.3440	<.0001	100.000	<.0001
Máximo	-0.01442	0.02935	-0.03689	0.81279	0.51494	
Máximo	0.7737	0.5583	0.4619	<.0001	<.0001	100.000

*Todos los valores de r en negrita tienen valor de $p \leq 0,05$.

Anexo 16. Certificado de traducción de resumen del Trabajo de Integración Curricular

Loja, 14 de septiembre de 2023

Yo, **DANIELA MICHELLE GONZÁLEZ LARREA**, con cédula de identidad 1105739674; Lcda. en Ciencias de la Educación, mención Inglés de la Universidad Técnica Particular de Loja, con registro de la Senescyt 1031-2021-2295807 respectivamente, certifico:

Que tengo el conocimiento del idioma inglés, y que la traducción del resumen de trabajo de titulación: "Efecto del dimetilsulfóxido, firocoxib y termoterapia en lesiones crónicas del tendón flexor digital superficial en caballos" cuya autoría de la estudiante TANIA GABRIELA YAGUANA CARRIÓN, con cédula de identidad 1105255861, es verdadero a mi mejor saber y entender.

Atentamente,



Lcda. DANIELA MICHELLE GONZÁLEZ LARREA
C.C 1105739674