UNIVERSIDAD NACIONAL DE LOJA

FACULTAD DE LA SALUD HUMANA

CARRERA DE ODONTOLOGÍA

Título:

Molares anquilosados y alternativas de tratamiento en dentición temporal en niños de 6 a 11 años de edad. Revisión Bibliográfica

Tesis previa a la obtención

del título de odontóloga

AUTORA: Carmen Guadalupe Matailo Trujillo

TUTOR: Odt. Susana Patricia González Eras, Esp.

LOJA- ECUADOR

2021

Certificación

Odt. Susana Patricia González Eras, Esp.

Directora de Tesis

CERTIFICA:

Que la tesis/revisión bibliográfica denominada; “Molares anquilosados y alternativas de tratamiento en dentición temporal en niños de 6 a 11 años de edad. Revisión Bibliográfica”**,** de autoría de la Srta. Carmen Guadalupe Matailo Trujillo, previa a la obtención del título de Odontólogo, ha sido dirigido, analizado y revisado detenidamente en todo su contenido y desarrollo, por lo cual me permito autorizar su presentación para el respectivo trámite legal previo a la sustentación y defensa de su trabajo de titulación.

Loja, 11 de noviembre de 2021

Firmado electrónicamente por:
SUSANA
PATRICIA
GONZALEZ ERAS

Directora de Tesis

Odt. Susana Patricia González Eras, Esp.

Autoría

Yo, Carmen Guadalupe Matailo Trujillo, declaro ser autora del presente trabajo de tesis: “Molares anquilosados y alternativas de tratamiento en dentición temporal en niños de 6 a 11 años de edad. Revisión Bibliográfica”, el cual ha sido desarrollado con métodos de investigación y se ha respetado los derechos intelectuales de terceros considerándose en las citas bibliográficas.

Eximo expresamente a la Universidad Nacional de Loja, a sus representantes jurídicos posibles reclamos o acciones legales, por el contenido de la misma.

Adicionalmente acepto y autorizo a la Universidad Nacional de Loja, la publicación de mi tesis en el Repositorio Institucional – Biblioteca Virtual.

Autora: Carmen Guadalupe Matailo Trujillo

Firmado electrónicamente por:
CARMEN GUADALUPE
MATAILO TRUJILLO

Cédula: 1150339842

Fecha: 11 de noviembre de 2021

Carta de Autorización

Yo, Carmen Guadalupe Matailo Trujillo, declaro ser autora de la tesis titulada: **"Molares anquilosados y alternativas de tratamiento en dentición temporal en niños de 6 a 11 años de edad. Revisión Bibliográfica",** como requisito para optar por el grado de Odontóloga; autorizo al sistema bibliotecario de la Universidad Nacional de Loja para que, con fines académicos, muestre al mundo la producción intelectual de la Universidad a través de la visibilidad de su contenido de la siguiente manera en el Repositorio Digital Institucional.

Los usuarios pueden consultar el contenido de este trabajo a través del RDI, en las redes de información del país y del exterior, con los cuales tenga convenio la Universidad.

La Universidad Nacional de Loja, no se responsabiliza por el plagio o copia de la tesis que realice un tercero. Para constancia de esta autorización, en la ciudad de Loja a los 11 días de noviembre de 2021, firma la autora.

Firmado electrónicamente por:
CARMEN GUADALUPE
MATAILO TRUJILLO

Firma:

Autora: Carmen Guadalupe Matailo Trujillo

Cédula: 1150339842

Correo electrónico institucional: carmen.matailo@unl.edu.ec

Celular: 0985091175

DATOS COMPLEMENTARIOS

Director de tesis: Odt. Susana Patricia González Eras, Esp.

Tribunal de Grado

Presidente: Dra. Darlen Díaz Pérez, Esp.

Vocal 1: Odt. Diana Ivanova Gahona Carrión, Esp

Vocal 2: Odt. Juan Marcelo Peñafiel Vintimilla, Esp.

Dedicatoria

A Dios Todopoderoso y a la Virgen Santísima, por estar conmigo en cada paso que doy, por fortalecer mi corazón e iluminar mi mente y por haberme permitido llegar a este momento tan especial de mi formación profesional.

A mi madre Diana, Carmita y Vicente, por demostrarme siempre su cariño, apoyo incondicional e inculcarme buenos valores, haberme educado con responsabilidad y sacrificio siendo ellos quienes me han enseñado que con humildad, voluntad y dedicación se logran grandes objetivos.

A mi hermana Leidy Diana, que de alguna forma me brindo apoyo moral y porque todo el tiempo ha confiado en mí.

A mi esposo Cristian Leonardo y a mi hijo Jesús, por ser mi apoyo y fuente de inspiración para seguir con mi sueños y proyectos.

Carmen Guadalupe Matailo Trujillo

Agradecimiento

Al concluir el trabajo de tesis, que me permitirá graduarme como Odontóloga quiero dejar constancia de un eterno agradecimiento a la Universidad Nacional de Loja que me abrió las puertas, a la Facultad de Salud Humana y a la Carrera de Odontología para formarme como profesional.

A todos los docentes, que durante los cinco años me llenaron con sus sabias enseñanzas, consejos y ejemplos de sabiduría y capacidad, en especial mi gratitud a la Odt. Esp. Susana Patricia Gonzales Eras, directora de tesis, quien me asesoro y oriento con sabiduría, carisma y profesionalismo así mismo por el tiempo dedicado al asesoramiento de la realización de la misma.

Carmen Guadalupe Matailo Trujillo

Índice

Carátula i

Certificación ii

Autoría ii

Carta de Autorización iv

Dedicatoria v

Agradecimiento vi

Índice vii

Índice de tablas ix

Índice de figuras ix

Índice de anexos ix

1. Título 1

2. Resumen 2

Summary 3

3. Introducción 4

4. Revisión de la literatura 7

4.1 Erupción dental 7

4.2 Proceso eruptivo de los molares 8

4.3 Alteraciones en la erupción 9

4.3 Anquilosis dentoalveolar 10

4.4 Etiología 10

4.5 Epidemiología 12

4.6 Fisiopatología 12

4.7 Nomenclatura de dientes afectados por anquilosis dental 13

4.8 Causas y Consecuencias 14

4.9 Clasificación de la anquilosis según Brearley LJ y McKibben 1973 14

4.10 Clasificación de la anquilosis según Belcastro 1997 15
4.11 Métodos de Diagnóstico 15
4.11.1 Examen Clínico 15
4.11.1.1 Modelos de estudio. 17
4.11.1.2 Fotografías Intraorales. 17
4.11.1.3 Percusión. 17
4.11.2 Exámenes Radiográficos 18
4.11.2.1 Periapicales. 18
4.11.2.2 *Panorámica.* 19
4.11.2.3 Tomografía. 21
4.12 Alternativas de tratamiento para molares anquilosados 22
4.12.1 Vigilancia 23
4.12.2 Luxación 23
4.12.3 Reconstrucción Coronaria 24
4.13.4 Extracción y mantenedor de espacio 25
5. Metodología 27
5.1 Tipo de estudio 27
5.2 Universo y muestra 27
5.3 Estrategia de Búsqueda 28
5.4 Criterios de Inclusión 31
5.5 Criterios de exclusión 31
6. Resultados 32
7. Discusión 50
8. Conclusiones 54
9. Recomendaciones 55
10. Referencias Bibliográficas 56
11. Anexos 63

Índice de tablas

Tabla 1. Nomenclatura de molares anquilosados 32

Tabla 2. Métodos de diagnóstico de molares anquilosado 37

Tabla 3. Alternativas de tratamientos de molares anquilosados. 41

Índice de figuras

Figura 1. Secuencia de la erupción temporal. 9

Figura 2. Secuencia de la erupción permanente. 9

Figura 3. Exploración clínica 16

Figura 4. Radiografías Periapical pieza 85 sumergido debido a una anquilosis y anodoncia del germen de reemplazo 19

Figura 5. Radiografía Panorámica 20

Figura 6. Reconstrucción panorámica CBCT. Infraoclusión del diente 16 en contacto con el seno maxilar (flecha blanca). 22

Figura 7. Mantenedor de espacio 26

Figura 8. Matriz de organización de contenidos- universo 28

Figura 9. Matriz de organización de contenidos- muestra 29

Figura 10. Matriz de organización de contenidos- objetivo 1 y 2 30

Figura 11. Matriz de organización de contenidos- objetivo 3 30

Índice de anexos

Anexo 1. Matriz de organización- Universo 63

Anexo 2. Matriz de organización- Muestra 79

Anexo 3. Proyecto de Tesis 87

Anexo 4. Certificación Summary 111

1. Título

Molares anquilosados y alternativas de tratamiento en dentición temporal en niños de 6 a 11 años de edad. Revisión Bibliográfica

2. Resumen

Los molares anquilosados en dentición temporal son un problema de salud bucodental por su alta prevalencia, demanda pública y fuerte impacto en los niños, alteración que puede causar efectos nocivos en el desarrollo de la dentición, ante ello se realizó una revisión bibliográfica, con el objetivo de identificar la nomenclatura dental, revisar los métodos de diagnóstico y definir las alternativas de tratamiento de molares deciduos anquilosados, para lo cual se consideró 20 artículos científicos en español, inglés y portugués que fueron recopilados mediante buscadores como: Google Scholar, Scielo, ResearchGate, Crochane, Medigraphic, Dialnet, Medline entre los años 2010 hasta el año 2020, la información fue sistematizada mediante tablas con el programa de Microsoft Excel versión 2019, como resultados se obtuvo que los segundos molares inferiores izquierdo y derecho son los más afectados, seguido de los primeros molares maxilares y caninos; con respecto a la edad donde se podía ver de forma evidente los signos clínicos de anquilosis es de 6 a 11 años de edad con mayor incidencia el sexo masculino; en lo que respecta a los métodos de diagnóstico se debe realizar clínica y radiográficamente mediante imágenes periapicales y panorámicas, que en cierto grado no son lo suficientemente adecuadas por su característica bidimensional, pero se prefieren imágenes tomográficas o CBCT; en relación al tratamiento de acuerdo al grado de severidad según Brearley LJ y McKibben se pudo definir qué se debe realizar monitorización clínica y radiográfica, reconstrucción de la altura coronaria del molar infraocluido y/o exodoncia.

Palabras clave: anquilosis del diente, dientes deciduos, fijación, anquilosis dentoalveolar

Summary

The ankylated molars in temporary teething are an oral health problem due to it high prevalence, public demand and strong impact on children, disturbance that can cause harmful effects in the develpoment of the teething. In view of this, a bibliographic review was carried out with the aim of identiying the dental nomenclature, review diagnotic methods and define treatment alternatives for ankylated molars for which it was considered twenty scientific articles in Spanish, English and Portuguese that were collected through search engines like: Google Scholar, Scielo, ResearchGate, Crochane, Medigraphic, Dialnet, Medline between 2010 and 2020, information was systematized by means of tables with the Microsoft Excel versión 2019 program as a result it was obtained that the lower left and right second molars are the most affected, followed by the first molars jaws and canine; regarding to age where you could clearly see clinical signs of ankylosis is 6 to 11 years old with a higher incidence in males; with regard to diagnostic methods, it should be performed clinically and radiographically using images periapical and panoramic, which to a certain degree are not adequate enough due to their two-dimensional characteristic but tomographic images are preferred o CB CT, in respect of the treatment according to the degree of severity according to Brearley LJ y McKibben it was posible to define what should be performed clinical and radiographic monitoring, reconstuction of the coronary height of the infraoccluded molar and/or extraction.

Key words: tooth ankylosis, deciduous teeth, fixation, ankylosis dentoalveolar.

3. Introducción

La erupción dental es un proceso que inicia con la formación y desarrollo del germen dental desde su cripta en desarrollo hasta que se coloca en la cavidad bucal (Barbería Leache. E.,2001) sin embargo, en el nacimiento los órganos dentarios temporales y las cúspides del primer molar permanente se encuentran calcificados (Álzate, Serrano y Cortés,2016), los molares deciduos aparecen en boca a los 14 meses (Danay y García, 2011) mientras que el molar permanente erupciona a los 6 años (Mayoral J,1984), de igual forma las dos denticiones desempeñan importantes funciones, directamente vinculado con la masticación, fonación y deglución (Álzate, et al.,2016).

Por lo tanto, la dentición temporal como la permanente puede verse afectada por una erupción tardía que se manifiesta por una serie de enfermedades y síndromes, entre estos están los trastornos endógenos y locales, como es el caso de la falta de espacio, erupción ectópica, traumatismos, anquilosis, dientes supernumerarios y tumores (Boj JR, Catalá M, García Ballesta C, Mendoza A, Planells P. 2011 pp. 86-95).

Cabe mencionar que, la anquilosis dentoalveolar se conoce como una fijación sólida de un resultado de la fusión de cemento y hueso alveolar con obliteración del ligamento periodontal (Diccionario de Odontología de Mosby, 2009) puede ser parcial o total (Díaz Schiappacasse, Aguilera-Muñoz, Cayo-Parra, Guido-Garay. 2019), cuya etiología es desconocida (Aktan AM, Kara I, Sener I, Bereket C, Celik S, Kirtay M, 2012), pero según varios estudios puede presentarse por trastornos del metabolismo (Ponduri, Birnie, Sandy, 2009, pp. 186 – 189), traumatismos (Domínguez y Masías, 2013) o trastornos en la genética (López. 2018).

La Organización Internacional de Investigación Científica de Ciencias Dentales y Médicas (IOSR-JDMS, 2004) afirma que la anquilosis se presenta entre el 1.3 % y el 14.3

% de la población, este trastorno tiene una mayor incidencia entre hermanos y es más frecuente en el género masculino, con respecto al rango de edad, se presentó con mayor incidencia en niños de 6 a 11 años y los dientes que tenían mayor porcentaje de afectación fueron los segundos molares mandibulares derecho e izquierdo.

Así pues, la anquilosis en molares temporales constituye un importante problema de salud bucodental por su alta prevalencia, demanda pública y fuerte impacto en los niños, además esta alteración puede causar efectos nocivos en el desarrollo de la dentición, por eso se debe realizar el diagnóstico oportuno de manera clínica (Historia clínica, modelos de estudio, fotografías, falta de movilidad y percusión) y radiográfica (imágenes periapicales, panorámicas y tomografías), asimismo las alternativas de tratamiento dependen de la edad, del grado de severidad, del compromiso de la oclusión, de la presencia y la localización del sucesor permanente; cabe mencionar que con un buen diagnóstico clínico y radiográfico se podrá prevenir desviaciones de la erupción y alteraciones funcionales de la cavidad oral.

De acuerdo a las consideraciones antes mencionadas se ve la necesidad de realizar esta investigación con la finalidad de obtener todos los recursos necesarios para poder determinar de manera clara y sencilla la nomenclatura de los dientes más afectados, el diagnóstico y la definición terapéutica de los molares anquilosados en dentición temporal todo esto dependiendo de las condiciones individuales de cada paciente; todo ello debido al gran valor funcional en la oclusión y el aporte estético en la armonización facial, asimismo poder brindar mayor información tanto a Odontólogos y estudiantes de la carrera de Odontología de la Universidad Nacional de Loja, para que de esta manera se fortalezcan sus conocimientos cuando se encuentren frente algún caso de anquilosis en

molares en dentición temporal, conozcan el manejo y alternativas de tratamiento adecuado, según evidencia científica.

4. Revisión de la literatura

4.1 Erupción dental

La erupción dental empieza desde la vida intrauterina con la formación de los vestigios de los dientes temporales y permanentes, apoyándose en procesos como la reabsorción, proliferación celular y aposición ósea alveolar (Ayala, Carralero, Leyva, 2018).

Es por eso que los seres humanos disponen de dos tipos de denticiones: la decidua compuesta por 20 órganos dentarios y la permanente con 32, estos se desarrollan a partir de los brotes epiteliales, después de la formación y mineralización de las coronas, comienzan a formarse los dientes y los tejidos de soporte; cuando nacen los niños, tienen calcificados los órganos dentarios temporales y las cúspides del primer molar permanente, sin embargo tanto la dentición decidua como la permanente desempeñan importantes funciones, directamente relacionadas con la masticación, la fonación y la deglución pero los dientes permanentes establecen una oclusión funcional que permite el equilibrio del sistema estomatognático (Álzate, et al.,2016).

La secuencia de erupción no se produce de una manera exacta, puesto que en ella influyen diversos factores como: herencia, sexo, desarrollo esquelético, edad radicular, factores ambientales, extracciones prematuras de dientes deciduos, raza, condicionantes socioeconómicos y otros (García, Álvarez, Pentón A. 2016).

Cabe mencionar que, las fases de la erupción dental son la fase preeruptiva que comprende desde el inicio de su formación hasta la corona completa (Nolla 6) en cambio la fase eruptiva prefuncional es la que comienza con el inicio de la formación de la raíz y la fase eruptiva funcional es cuando el diente entra en oclusión (Barbería L, et al., 2001).

4.2 Proceso eruptivo de los molares

El proceso de calcificación de la dentición temporal empieza entre los 16 a 18 semanas de vida intrauterina, el orden de erupción es el siguiente:

- Incisivos centrales inferiores a los 6 y 7 meses
- Incisivos centrales superiores a los 8 meses
- Incisivos laterales superiores a los 9 meses
- Incisivos laterales inferiores a los 10 meses
- Primeros molares a los 14 meses
- Caninos a los 18 meses
- Segundos molares a los 22 a 24 meses (Danay, et al., 2011).

En cambio, en la dentición permanente el orden de erupción es el siguiente:

- Primer molar inferior a los 6 años
- Incisivos centrales superiores e inferiores a los 7 años
- Incisivos laterales superiores e inferiores a los 8 años
- Canino inferior y la primera bicúspide superior a los 9 años
- Canino superior y la primera bicúspide inferior a los 10 años
- Segundos premolares superior e inferior a los 11 años (Mayoral J, et al.,1986)

Figura 1. *Secuencia de la erupción temporal.*

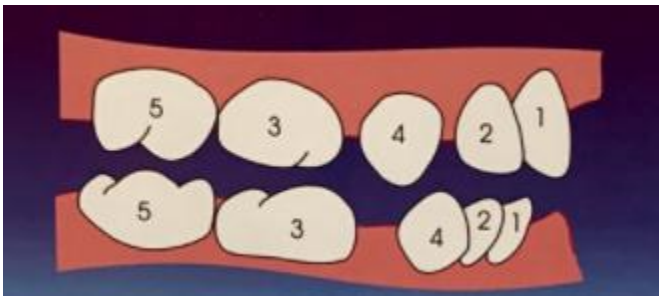

Tomado de Boj, M. Catalá, C. García-Ballesta, A. Mendoza, P. Planells (2011)

Figura 2. *Secuencia de la erupción permanente.*

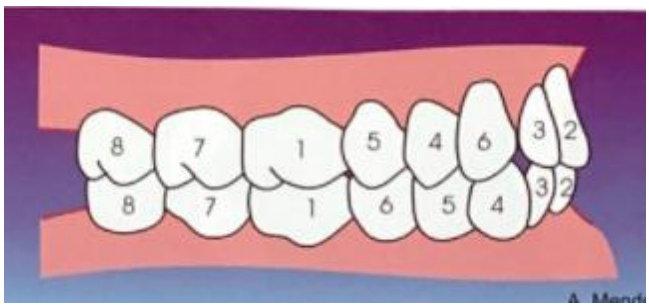

Tomado Boj, M. Catalá, C. García-Ballesta, A. Mendoza, P. Planells (2011)

4.3 Alteraciones en la erupción

La erupción de los dientes podría estar acompañada de diferentes síntomas, como aumento de la salivación, irritabilidad, pérdida del apetito y aumento de la temperatura corporal (Massignan, Cardoso, Porporatti, Aydinoz, Canto, Mezzomo, Bolan,2016).

Así mismo pueden aparecer pequeñas alteraciones desde gingivitis marginal, quistes de erupción o hematomas, mientras que en erupción precoz pueden aparecer dientes connatales que son aquellos que están presentes ya en el nacimiento y dientes neonatales que hacen erupción en el primer mes de vida, en cambio en la erupción tardía, la dentición temporal como la permanente puede verse afectada por una serie de enfermedades y síndromes entre estos están los trastornos endógenos como el síndrome de Down, Disostosis Cleidocraneal, Enanismo Acondroplásico, Displasia Ectodérmica

Congénita, Síndrome de Gardner e Hipertiroidismo y los trastornos locales como la falta de espacio, erupción ectópica, traumatismos, anquilosis, dientes supernumerarios o tumores, que a lo largo del proceso de recambio dentario producen retraso eruptivo, ello obliga a realizar una exploración radiológica adecuada que permita localizar el motivo de retraso eruptivo y establecer el tratamiento oportuno que favorezca la erupción del diente afectado (Boj JR, et al., 2011).

4.3 Anquilosis dentoalveolar

Bloch Jorgensen (1929) fue el primero en describir esta patología, llamándola "dientes deciduos retenidos" a partir de un estudio radiográfico de infraoclusiones: la anquilosis dentoalveolar se conoce como una fijación sólida de un resultado de la fusión de cemento y hueso alveolar con obliteración del ligamento periodontal (Diccionario de Odontología de Mosby, 2009). Esta alteración puede ser parcial o total, quedando de esta forma el diente unido al hueso alveolar en algún punto o en su totalidad, lo que conlleva a un bloqueo en su erupción, esta alteración, también se conoce con el nombre de erupción incompleta, impactación, diente acortado, sumergido o retención secundaria; aunque los términos correctos y más utilizados son infraoclusión y diente anquilosado (Cayo y Guido, 2020).

4.4 Etiología

El término anquilosis proviene del griego αγκυλος, que significa soldadura, no se sabe con certeza porque la anquilosis dentoalveolar se genera con mayor frecuencia en los molares, pero según evidencia científica se exponen algunas teorías que respaldan la etiología (Aktan AM, et al., 2012), como:

Teoría de los trastornos del metabolismo: cualquier causa que dé como resultado una alteración del metabolismo local, un desequilibrio del proceso intermitente de reabsorción o depósitos óseos durante la rizólisis de los dientes primarios puede determinar la desaparición del ligamento periodontal antes de la reabsorción de las raíces dentales temporales; el hueso y el cemento están muy cerca y ante la ausencia del ligamento periodontal, tienden a fusionarse (Ponduri, et al., 2009).

Teoría del trauma: está ligada a una lesión traumática previa que daña el ligamento periodontal; los factores causales incluyen: la presión del diente vecino debido a un espacio insuficiente en el arco, oclusión dental traumática local, presiones de masticación anormales incluso tratamiento endodóntico con lesión periapical (Domínguez, M., y Masía, L.,2013).

Teoría Genética: se basa en una fuente familiar, de naturaleza hereditaria; la predisposición genética ha informado que los molares primarios anquilosados pueden estar presentes en el 18% de hermanos (López, et al.,2018).

Diversos autores comentan que la etiología de anquilosis se debe a la presencia de algunos hábitos linguales en el niño (Mew J, 2012) y puede estar relacionada con la no erupción de su sucesor permanente (Aktan AM, Kara I, Sener I, Bereket C, Celik S, Kirtay M, 2012) otros mecanismos pueden afectar en la dentición permanente como alteración del metabolismo local o sistémico, alteración de la erupción, fuerza ejercida por el paciente al masticar o por ser bruxista, infección local, agresión química o térmica, traumatismo en el hueso y presión de la lengua inadecuada en los dientes permanentes (Peretz B, Absawi-Huri M, Bercovich R, Amir E. 2013).

4.5 Epidemiología

En New York, se realiza una publicación en el que informa que la anquilosis de los dientes temporales es 10 veces más probable que en la dentición permanente, presenta mayor frecuencia en la mandíbula durante el cambio de la dentición primaria a mixta (Biederman, W. 1962, pp.670-684), del mismo modo, Krakowiak (1978), describió que hay mayor prevalencia de anquilosis en molares primarios, siendo el primer molar el que se presenta con mayor frecuencia en esta alteración.

Existen reportes que indican que la frecuencia de anquilosis dental es 10 veces mayor en piezas deciduas que en dientes permanentes, es así que cuando una pieza dental decidua se anquilosa, el crecimiento vertical continua mientras el molar y el hueso que lo rodea permanecen anquilosados (Sletten, Smith, Southard, Casko, Southard, 2003).

En el estudio de Zúñiga (2004), menciona que el 10,48% de la población estudiada presentaba anquilosis, el 44,9% de los niños presentaban 1 molar con esta alteración y el 40,4%, mostró 2 molares afectados; en cuanto al grupo de edad, se observó que la mayor prevalencia de esta anomalía se presentó entre los 6 a 8 años y que la mayoría de los dientes corresponden al primer molar inferior derecho con un 40,1% y el primer molar inferior izquierdo con un 27,9%.

La prevalencia de anquilosis tiene una variación extensa, debido a los diferentes criterios de diagnóstico y las distintas edades de los pacientes en el momento del examen clínico; Se considera que los primeros molares deciduos inferiores son los principalmente afectados, en segundo lugar, encontramos los segundos molares inferiores y finalmente los segundos molares superiores (Ponduri, et al., 2009).

4.6 Fisiopatología

El conocimiento actual de esta condición no está bien definido y radica en estudios observacionales de pacientes con dientes reimplantados (Campbell, Casas, Kenny.2005).

Normalmente se observan fibroblastos en el espacio del ligamento periodontal que bloquean la osteogénesis, no obstante una alteración en este proceso inducido por: inflamación, traumatismos mecánicos como trauma oclusal debido a fuerzas masticatorias, insuficiencia funcional celular (metabolismo) o factores genéticos, pueden resultar la necrosis del ligamento periodontal produciéndose así la anquilosis dentoalveolar, debido a un aumento de la osteogénesis al entrar en contacto, el cemento con el hueso adyacente (Biederman,et al.,1962).

Cuando la anquilosis establecida es reversible y exista menos del 20% de la raíz dañada se producirá reabsorción por reemplazo transitorio (Farret MM, Farret MMB. 2015) mientras que el proceso de remodelación ósea resulte en una reabsorción externa, se producirá reabsorción por reemplazo progresiva ya que el diente es reemplazado totalmente por hueso (Peña Llarena, 2013).

4.7 Nomenclatura de dientes afectados por anquilosis dental

La prevalencia de dientes anquilosados es mayor en la dentición temporal comparada con la dentición permanente, según la literatura evidencia un rango de 1,3 y 8,9% en pacientes entre 6 a 11 años de edad (Cardozo, M; Hernandez, J 2015).

Según el criterio de diversos autores (Tong, et. al. 2020; Schiappacass, et. al. 2020; Machado, et. al, 2019;García, et. al. 2017; Odeh, et.al 2016; González, et. al. 2016; Cardozo,et al., 2015; Angelopoulou,et. al. 2015; Larach K, et. al. 2014;Nova, et. al. 2014; Vera, et. al. 2013); los segundos molares mandibulares (piezas 7.5 y 8.5) son los más

afectados por la anquilosis dentoalveolar, seguidos de los primeros molares mandibulares (piezas 7.4 y 8.4); muy rara vez se presentan en los segundos molares superiores y caninos; existiendo mayor predisposición en el género masculino.

4.8 Causas y Consecuencias

Los factores causantes de la anquilosis son: procesos infecciosos, anormalidades en el metabolismo óseo, agentes hereditarios de anquilosis dental, hábito de ejercer presión con la lengua sobre una pieza dental y haber sufrido algún traumatismo (Días C, Closs LQ, Fontanella V, de Araujo FB.2012).

Las consecuencias de los molares anquilosados son: mordida abierta lateral, agravada por la interposición lingual en el espacio libre, desplazamiento de los dientes adyacentes por pérdida de los puntos de contacto, mesialización del molar distal ocasionando pérdida de espacio y disminución del perímetro de la arcada, sobreerupción del antagonista y disarmonía oclusal, impactación alimentaria e inicio de alteraciones periodontales en los dientes adyacentes y antagonistas (Giraldo-Mira, J. F., y Velásquez, M. 2014).

Surgen otras consecuencias: estéticas, ortodónticas y la detención del crecimiento local de la cresta alveolar (Nova García., P. Planells del Pozo, L. Muelas Fernández, E. Barberia Learche, 2014), esto no permitirá el desarrollo vertical ni transversal del hueso circundante al diente anquilosado, quedando en infraoclusion mientras que los dientes adyacentes no afectados por la anquilosis del hueso alveolar continúan desarrollándose normalmente (Pithon, MM., Bernardes, LA.2011).

4.9 Clasificación de la anquilosis según Brearley LJ y McKibben 1973

Según Brearley LJ y McKibben (1973), clasifican los dientes temporales anquilosados en tres grados:

Leve o escenario de luz: La cara oclusal del diente anquilosado está 1mm por debajo del plano oclusal.

Moderada: La cara oclusal del diente anquilosado está a la mitad de la corona de los dientes adyacentes.

Severa: La cara oclusal del diente anquilosado está ubicada en o debajo del tejido gingival interproximal de una o ambas superficies dentales adyacentes.

4.10 Clasificación de la anquilosis según Belcastro 1997

Según Belcastro,S; Staffolani ,N; Guerra, M (1997), clasifican los dientes temporales anquilosados en:

Anquilosis traumática: Por lesiones directas e indirectas del diente.

Anquilosis iatrogénica: Por maniobras no recomendadas del dentista.

Anquilosis atraumática: Es un grupo importante causado por problemas metabólicos y con características familiares.

4.11 Métodos de Diagnóstico

El diagnóstico tiene dos componentes fundamentales: el examen clínico y los exámenes radiográficos.

4.11.1 Examen Clínico

Clínicamente, se observa la falta total de movilidad dentaria, no obstante, el diente se encuentra situado por debajo del plano de oclusión

que progresivamente va perdiendo contacto con sus antagonistas, lo que conlleva a la inclinación de los dientes adyacentes hacia el diente afectado (Loriato LB, Machado AW, Souki BQ, Pereira TJ. 2009).

El diagnóstico clínico suele ser complicado porque aparece de manera asintomática, la importancia clínica de la anquilosis dentaria se debe a la alteración oclusal que ocasiona, al quedar el diente sumergido, produciéndose egresión del diente antagonista, mientras que los dientes vecinos se inclinan hacia el diente anquilosado, es decir, se produce un cuadro similar al ocasionado por la pérdida prematura de molares temporales, con la consiguiente pérdida y longitud de la arcada por mesioversión de los primeros molares permanentes, otra causa importante que clínicamente se puede observar es un retraso en la erupción del premolar permanente, pudiendo llegar a sumergirse en los casos severos de anquilosis (Bob JR,et al., 2011 p.93).

Figura 3. *Exploración clínica*

Tomado de García, Cano, Ordoñez, Serrano, Sánchez (2017).

4.11.1.1 Modelos de estudio.

En los modelos de estudio se observan varias estructuras, como alineación dentaria, tamaño, forma dentaria, simetría de la arcada dentaria, curvatura oclusal o plano de oclusión, forma del paladar, entre otras (Negri, C. M. Souza Neto, W.J., Oliveira, F.C.,2019).

4.11.1.2 Fotografías Intraorales.

Las fotografías intraorales constituyen un instrumento que aportan datos adicionales al diagnóstico; así también pueden ser de ayuda para que los padres, tutores y pacientes visualicen las condiciones y los cambios durante el tratamiento (Vera Guerra, Herrera Atoche JR.2013).

4.11.1.3 Percusión.

La percusión coronal de un molar anquilosado es un sonido metálico, firme o sólido, netamente diferente al sonido timpánico del diente normal; la percusión sólo es confiable cuando al menos el 20% de la superficie de la raíz esté afectada; el diagnóstico se realiza cuando el molar deja el plano de oclusión y parece sumergirse, mientras que todos los dientes adyacentes continúan su crecimiento vertical normal (Halterman C. 2013).

Sin embargo, la técnica de percusión puede fallar debido al carácter subjetivo y variable, ya que depende de la habilidad del odontólogo para diferenciar los sonidos; algunos dientes tienen

solo una pequeña área de anquilosis y no presentan esta característica sonora (Larach, et al., 2014).

4.11.2 Exámenes Radiográficos

Las radiografías dentales intraorales y extraorales son herramientas que ayuda al odontólogo a detectar daños y enfermedades no visibles durante un examen clínico sin embargo, la incidencia con la que se deben tomar radiografías dentales va a depender de la salud bucodental actual y los posibles signos y síntomas de enfermedades dentales, radiográficamente, la zona anquilosada que corresponde a la desaparición del ligamento periodontal, es difícilmente visible la diferencia en altura del diente anquilosado y de los dientes vecinos. (González, et al., 2016).

4.11.2.1 Periapicales.

Con las radiografías periapicales o intrabucales se puede reconocer la zona alveolo dentaria, proporcionando información desde la corona dentaria al área periapical (integridad corono-radicular), visualizando el espacio periodontal y el hueso maxilar que rodea al diente, permite verificar la ausencia de continuidad del ligamento periodontal en la zona de fusión del cemento y hueso alveolar, así mismo otros autores también coinciden en que un diente con anquilosis suele revelar la obliteración del espacio del ligamento periodontal, lo que indica la fusión del cemento radicular con el hueso alveolar (Odeh,R., Mihailidis, S., Townsend, G., Lahdermaki,R.,Hughes,T., Brook, A.2016).

El diagnóstico radiográfico puede verse afectado por la característica bidimensional de la imagen radiográfica, especialmente en los casos en los que se produce anquilosis por raíces vestibulares o palatinas por esta razón, cuando hay superposición de imágenes, la verificación radiográfica no será posible, en este caso el examen clínico es la principal prueba para el diagnóstico de los molares anquilosados donde se podrá verificar la falta de movilidad del molar deciduo en infraoclusión y mediante la reabsorción radicular extensa (Consolaro, Hadaya, Cardoso y Almeida, 2020).

Figura 4. *Radiografías Periapical pieza 85 sumergido debido a una anquilosis y anodoncia del germen de reemplazo*

Tomado de Valappila RBV y colaboradores (2015).

4.11.2.2 Panorámica.

La ortopantomografía o radiografía extrabucal, consigue una visión completa, captura imágenes bidimensionales (2-D) , incluyendo los dientes, los maxilares superior e inferior, las

estructuras y tejidos circundantes sin embargo, es una técnica sencilla y fácil de realizar, mediante la radiografía panorámica se obtendrán imágenes con una reproducción nítida y rica en contraste, pero que da un detalle de las estructuras alveolo dentarias deficiente lo que significa que no es posible realizar una buena medición cuantitativa de la longitud de la raíz y por ende no permitirá dar un correcto diagnóstico de anquilosis, porque el material radiográfico se distorsiona y es defectuoso, todo esto por la amplitud de la imagen panorámica (Gay Escoda,1992 pp.117-130).

Un hallazgo radiográfico frecuente al realizar una panorámica para confirmar la infraoclusión de molares, será la agenesia del germen permanente correspondiente (Bob JR, et al.,2011).

Figura 5. *Radiografía Panorámica*

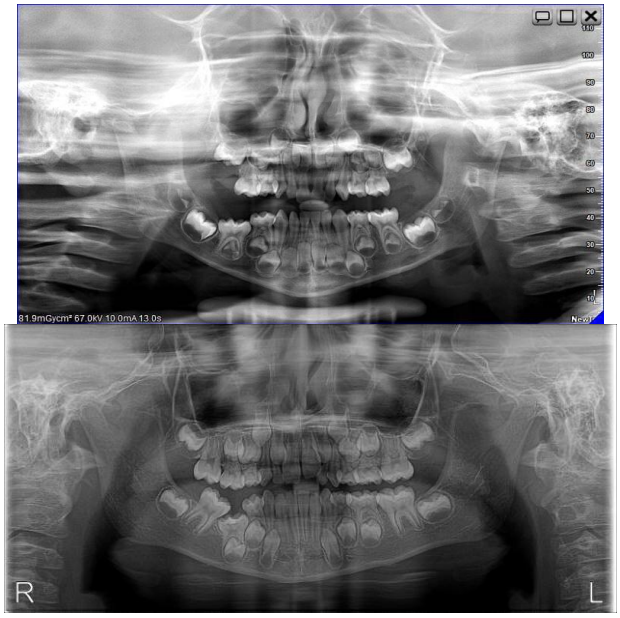

Cortesía. Dra. Esp. Susana González Eras (2021).

4.11.2.3 Tomografía.

La tomografía es un proceso de obtención de imágenes por secciones, permite obtener planos aislados del macizo facial, eliminando las estructuras situadas por delante y por detrás (sentido anteroposterior) del plano; es un corte anatómico en el que la imagen viene dada por los contornos óseos seccionados perpendicularmente sin superposiciones y con una relativa buena visión de las partes blandas (Donado, Rodríguez. M. 1990. pp. 127-130).

La tomografía computarizada (TC) es una exploración con buena resolución que permite la posibilidad de tener imágenes en distintos planos del espacio (axial, coronal, sagital), son útiles para obtener un mayor conocimiento anatómico de los procesos patológicos de etiología infecciosa, traumática o tumoral; debido a las variaciones en la posición de los dientes no erupcionados, el diagnóstico seguro de anquilosis alveolo dentaria y reabsorción de reemplazo debe realizarse en imágenes tomográficas, que fisiológicamente se observa la presencia de líneas y puntos hipodensos en el espacio periodontal que corresponde a trabéculas óseas que lo cruzan , en cambio la ausencia de espacio periodontal entre el hueso y la raíz en segmentos pequeños o más grandes en las secciones tomográficas indica que existe anquilosis alveolo dentaria (Consolaro, et al., 2020).

La anquilosis en molares podría diagnosticarse correctamente mediante tomografía computarizada (TC), pero algunos autores comentan que no se recomienda como herramienta diagnóstica única para el diagnóstico de anquilosis, ya que existen estudios donde se encontraron resultados falsos positivos, por eso siempre deberá ir acompañado por el examen clínico, para tener un diagnóstico más preciso (Ducommun, Bornstein, Bosshardt, Katsaros y Berna, 2018).

Figura 6. *Reconstrucción panorámica CBCT. Infraoclusión del diente 16 en contacto con el seno maxilar (flecha blanca).*

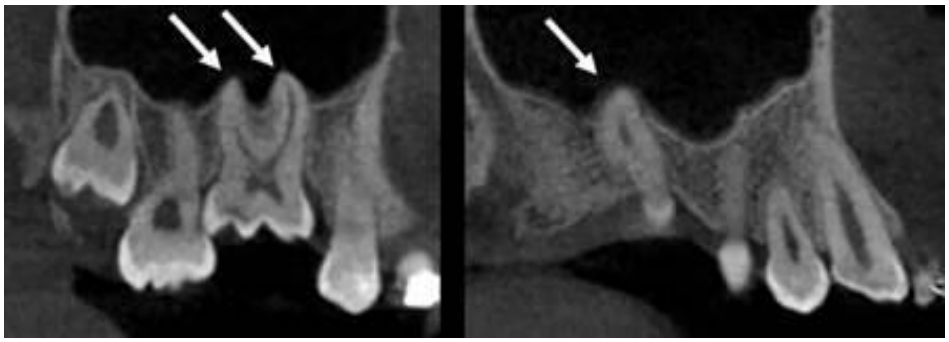

Tomado de Costa; Dias; Silvestre; Binatoe Almeida; Ambrosano (2017)

4.12 Alternativas de tratamiento para molares anquilosados

Según las guías actualizadas de la Asociación Internacional de Traumatología Dentaria (IADT, 2001) y la Asociación Americana de Endodoncia (2009) manifiestan que el tratamiento de anquilosis, es dificultoso ya que depende de factores como la edad del paciente, el grado de infraoclusión dental, deterioro de la oclusión, la presencia y ubicación del sucesor permanente, la etapa de desarrollo del sucesor, la gravedad del daño causado por la anomalía y la condición sistémica del paciente.

4.12.1 Vigilancia

Se define como el cuidado y la supervisión para encontrar signos tempranos de una enfermedad (COEA,2018); la vigilancia es la actitud a adoptar cuando se dan tres condiciones: cuando no existe una gran alteración de la oclusión, cuando el germen del premolar subyacente tiene su eje axial normalmente situado y cuando los dientes adyacentes no ocupan el espacio del sucesor; cuando estas tres condiciones se cumplen, la vigilancia estaría justificada, la alta proporción de molares anquilosados que incrementa su grado de infraoclusión, tampoco es motivo fundamental para realizar la extracción (Tieu LD, Walker SL, Major MP, Flores-Mir C. 2013).

Por eso cuando se observa radiográficamente la presencia del sucesor del molar anquilosado, es necesaria una evaluación de su posición de erupción en relación con su etapa de desarrollo radicular, si durante la erupción la posición del diente permanente es simétrica en relación con las raíces del deciduo, se deberían realizar revisiones periódicas cada 6 meses aproximadamente, para comprobar clínicamente la exfoliación natural del diente temporal más allá del grado de infraoclusión y movilidad dentaria sin embargo, cuando la posición de erupción es asimétrica en relación con las raíces del diente caduco, existe una pequeña posibilidad de exfoliación natural del molar anquilosado (Nova,et al., 2014).

4.12.2 Luxación

Consiste en romper la conexión ósea de la anquilosis durante el riego sanguíneo periapical, balancear suavemente el diente con fórceps en dirección bucal-lingual, esperando que ocurra la exfoliación dentro de los seis meses; la reacción inflamatoria resultante de este trauma puede desencadenar la formación

de fibras del ligamento periodontal o mantener la anquilosis, cuando este efecto no se logra en un período de seis meses, se debe realizar la extracción del diente retenido (Negri,et al., 2019).

Asimismo, se considera un procedimiento conservador que ha caído en desuso, parece una técnica relativamente sencilla y prácticamente idéntica a la primera fase de la exodoncia (Halterman, et al., 2013); la luxación quirúrgica, se ha utilizado considerable con éxito para permitir la erupción o el movimiento ortodóntico de un molar anquilosado así mismo, conlleva el riesgo de fractura que haría imposible un tratamiento posterior (Pithon, et al., 2011).

4.12.3 Reconstrucción Coronaria

Es indicada en casos de anquilosis leve o moderada, si el diente permanente está presente y no aparece durante el período de erupción, los dientes que más necesitan esta técnica son los segundos molares deciduos anquilosados, este tipo de tratamiento también se considera un intento de promover un estímulo en el proceso de rizólisis, a través del trauma oclusal; su objetivo es restaurar la función, prevenir la inclinación de los dientes vecinos y la extrusión del antagonista (Nova,et al., 2014).

La restauración con coronas ofrece ventajas como tener gran resistencia y duración, obteniendo así buena morfología del molar en cambio los inconvenientes son la estética y la dificultad de la técnica, pero actualmente la alternativa es la reposición de la altura oclusal mediante resinas compuestas para compensar la falta de desarrollo vertical, devolver el equilibrio oclusal y restaurar el contacto interproximal; evitando alteraciones en la posición de dientes vecinos

y minimizando las alteraciones secundarias a la anquilosis (Peretz B, Absawi-Huri M, Bercovich R, Amir E. 2013).

Cuando hay ausencia del diente permanente el tratamiento consiste en conservar el espacio hasta que este pueda ser reemplazado protésicamente, utilizando mantenedores de espacio, dependiendo de las necesidades de cada paciente, preservar la integridad oclusal para evitar la extrusión de dientes antagonistas y restaurar la función oclusal, esto puede conseguirse utilizando corona de acero, restauración en resina compuesta o Ionómero de vidrio; no se deberá realizar exodoncia del diente anquilosado, con el objetivo de tratar de conservar el hueso alveolar (Cardozo, et al., 2015).

4.13.4 Extracción y mantenedor de espacio

Una razón para extraer el diente temporal anquilosado es que el permanente esté mal posicionado y que el adyacente esté inclinándose sobre el diente infra ocluido, en este caso es recomendable el tratamiento para enderezar el diente con un mantenedor de espacio; algunos autores han observado que la extracción del diente anquilosado permite la continuación del proceso de erupción y el desarrollo de una longitud radicular normal (Shalish M, Har-Zion G, Zini A, Harari D, Chaushu S. 2014).

La extracción también es considerada cuando exista infraoclusión severa mayor a 6 mm es decir cuando la mesioversión del diente adyacente sea tan severa que produzca pérdida de espacio en la arcada e imposibilidad de erupción del sucesor, en casos de reabsorción radicular anormal de un diente temporal, independientemente de si es la causa o la consecuencia (Varsha, J., Mohadeb, N., Somar, M., y He, H.2016).

Lo dificultoso de la exodoncia es la frecuente fractura de alguna raíz soldada al hueso que se reabsorbe en unos cuantos meses según avance la erupción del premolar, es necesario comprobar radiológicamente esta reabsorción (García Sánchez, Á., Cano Durán, J., Ordoñez Fernández, E., y Serrano Sánchez, V. 2017).

Figura 7. *Mantenedor de espacio*

Tomado de Halterman C. (2014).

5. Metodología

El presente estudio fue elaborado en base a una revisión bibliográfica de artículos científicos, los mismos que fueron recopilados con la ayuda de buscadores tales como: Google Scholar, Scielo, ResearchGate, Crochane, Medigraphic, Dialnet, Medline, en un periodo comprendido entre los años 2010 hasta el año 2020, de manera sistematizada enfocados en los objetivos de molares anquilosados y alternativas de tratamiento en dentición temporal en niños de 6 a 11 años.

Los términos MeSH usados para las búsquedas en las bases de datos fueron: anquilosis del diente, dientes deciduos, fijación, anquilosis dentoalveolar.

5.1 Tipo de estudio

La investigación correspondió a un estudio de tipo bibliográfico, mediante el cual se realizó la búsqueda, selección y recopilación de información correspondiente al tema, obtenidos de bases de datos y se consideró estudio transversal debido a que la investigación se realizó durante el periodo mayo - septiembre de 2021.

5.2 Universo y muestra

Se trabajó con artículos que guardaron relación con el tema a investigar, descartando mediante los criterios exclusión los artículos de poco interés y que no aportaron significativamente con el tema. el universo estuvo conformado por 50 artículos tomando como muestra un total de 20 artículos científicos indexados en las bases de datos, así como 3 bibliografías clásicas y 2 revistas que contribuyeron al presente estudio bibliográfico.

5.3 Estrategia de Búsqueda

Esta revisión bibliográfica se basó mediante el procesamiento de tres fases:

Fase I: Búsqueda y recolección de información

Se realizó la búsqueda y recolección de la información a través de la utilización de palabras claves como: anquilosis del diente, dientes deciduos, fijación, anquilosis dentoalveolar en la base de datos de PubMed, Scielo, Google académico, Medline, Medigraphic, ResearchGate, Ciencia, JADA, revistas odontológicas y libros entre otras, dando como resultado 50 artículos publicados en los últimos 10 años. Se utilizaron tablas (figura 8, Anexo 1) previamente elaboradas cuya estructura consta de objetivos, base de datos, idioma, palabras claves, enlace web, título, año de publicación, tipo de estudio y autor, donde se registró la información con datos importantes de acuerdo a los objetivos planteados, las cuales se manejaron en Microsoft Excel versión 2019 y el organizador bibliográfico Mendeley Desktop.

Figura 8. *Matriz de organización de contenidos - universo*

MATRIZ DE ORGANIZACION- UNIVERSO									
TEMA DE LA REVISIÓN NARRATIVA	**OBJETIVOS**	**BASE DE DATOS**	**IDIOMA**	**PALABRAS CLAVE**	**ENLACE WEB DEL ARTÍCULO**	**TÍTULO**	**AÑO DE PUBLICACIÓN**	**TIPO DE ESTUDIO**	**AUTOR**
"Molares anquilosados y alternativas de tratamiento en dentición temporal en niños de 6 a 11 años de edad. Revisión Bibliográfica"	Objetivo específico 2	Pubmed	Portugués	Diagnóstico de anquilosis alveolo dental en caninos no erupcionados: una de las respuestas al por qué no llega el canino	https://doi.org/10.1590/2177-6709.25.6.019-025.oin	Diagnóstico de anquilosis alveolo dental en caninos no erupcionados: una de las respuestas al por qué no llega el canino	2020	Estudio radiográfico	Consolaro, Alberto; Hadaya, Omar; Cardoso, Mauricio de Almeida
"Molares anquilosados y alternativas de tratamiento en dentición temporal en niños de 6 a 11 años de edad. Revisión Bibliográfica"	Objetivo General	International Journal of Oral Science	Ingles	Reabsorción dental. Anquilosis alveolo dental. Reabsorción de dientes de repuesto. Caninos. Dientes impactados	https://www.scielo.br/scielo.php?script=sci_arttext&nrm=iso&lng=pt&tlng=pt&pid=S2176-94512020000600019	Prevalencia de infraoclusión en molares primarios de niños	2020	Estudio Experimental, trasversal experimental	Parra Cayo, Guido Garay V

Elaborado: Matailo Carmen

Fase II: Organización de información

Se procedió a organizar los artículos que cumplían con los criterios de inclusión mediante una tabla (figura 9, anexo 2), donde se recolectaron 25 artículos científicos.

Figura 9. *Matriz de organización de contenidos- muestra*

MATRIZ DE ORGANIZACION 20 ARTICULOS									
OBJETIVOS	**BASE DE DATOS**	**IDIOMA**	**PALABRAS CLAVES**	**ENLACE DEL A.**	**TITULO**	**AÑO**	**TIPO DE ESTUDIO**	**AUTOR**	**CONCLUSION**
Objetivo específico 1	International Journal of Oral Science	Ingles		https://www.nature.com/articles/s41368-019-0070-1	Transcriptome analysis of ankylosed primary molars with infraocclusion	2020	Estudio de casos y controles	Tong, Annie; Chow, Yuh-Lit; Xu, Katie; Hardiman, Rita; Schneider, Paul; Tan, Seong-Seng	Presente invariablemente en los molares primarios infraocluidos con sucesores faltantes, la anquilosis se presenta en los segundos molares mandibulares primarios (piezas 75 y 85), con infraoclusión que se caracteriza por la expresión diferencial de genes con un aumento en respuesta inflamatoria y proliferación.
Objetivo específico 2	Pubmed	Portugués	Reabsorción dental. Anquilosis alveolo dental. Reabsorción de dientes de repuesto. Caninos.	https://doi.org/10.1590/2177-6709.25.6.019-025.oin	Diagnóstico de anquilosis alveolo dental en caninos no erupcionados: una de las respuestas al por qué no llega el canino	2020	Estudio radiográfico	Consolaro, Alberto; Hadaya, Omar; Cardoso, Mauricio de Almeida	En las imágenes tomográficas, la sección y los planos axial, sagital y coronal son variados y permiten una multiplicidad de ángulos de observación, lo que asegura un diagnóstico preciso de anquilosis y reabsorción sustitutiva.

Elaborado: Matailo Carmen

Fase III: Procesamiento de datos, análisis y resultados

Una vez seleccionado los artículos por cada uno de los objetivos se procedió a sistematizar en tablas (figura 10) previamente elaboradas para la obtención de los resultados del objetivo 1 y 2, cuya estructura consta de: nombre del estudio, autor año, objetivo, población-muestra, resultados y conclusión, donde se registró la información encontrada mediante el programa de Microsoft Excel versión 2019.

Figura 10. Matriz de organización de contenidos- objetivo 1 y 2

MATRIZ- NOMENCLATURA EN MOLARES					
NOMBRE DEL ESTUDIO	**AUTOR/ AÑO**	**OBJETIVO**	**POBLACIÓN/ MUESTRA**	**RESULTADOS**	**CONCLUSIÓN**
Transcriptome analysis of ankylosed primary molars with infraocclusion	Tong, Annie; Chow, Yuh-Lit; Xu, Katie; Hardiman, Rita; Schneider, Paul; Tan, Seong-Seng 2020	Caracterizar y comparar el transcriptoma del molar temporal más afectado con y sin infraoclusión	18 529 genes de individuos con edad media de 9 a 11 años.	De 18 529 genes analizados, 432 genes representaron infraoclusión molar primaria y 356 genes mostraron mayor variación entre las muestras en el grupo infraocluido con presencia de anquilosis.	Se presentó anquilosis en los segundos molares mandibulares primarios (piezas 75 y 85), con infraoclusión que se caracteriza por la expresión diferencial de genes con un aumento en respuesta inflamatoria y proliferación.
Prevalencia de infraoclusión en molares primarios de niños de 7 a 8 años	Díaz Schiappacass, Francisca; Muñoz, Felipe Aguilera; Cayo-Parra, Valentina; Guido-Garay, Katherine 2019	Determinar la prevalencia de anquilosis e infraoclusión en molares primarios	359 niños de 7 a 8 años de edad.	Se evaluó la presencia y severidad de anquilosis e infraoclusión en molares primarios utilizando la clasificación de Brearley & McKibben, mediante un análisis de ANOVA para establecer diferencias entre la localización y el grado de severidad.	121 casos (80,7%) afectaron la mandíbula, 15 (10%) el maxilar y 14 (9,3%) ambos; el diente con mayor frecuencia de anquilosis fue el 75 con un 30,56%, seguido por el diente 85 con 29,2%.
Anquilosis dental en molares deciduas: Revisión de la literatura	Negri Machado, Amanda Cristina; Souza Neto Walter José; Oliveira Favretto Carla 2019	Abordar las características clínicas y radiográficas fundamentales en el correcto proceso de diagnóstico de anquilosis dental.	Revisión Bibliográfica	Mediante artículos científicos se analizó los factores etiológicos, prevalencia y tratamientos de anquilosis en molares deciduos.	Presente en los dientes temporales varía del 1,3% al 38,5%; más frecuente en los segundos molares temporales inferiores que en los superiores.

Elaborado: Matailo Carmen

Para la obtención de resultados del tercer objetivo se realizó mediante una matriz (figura 11) en la que se analizó el tratamiento de acuerdo al grado de severidad según Brearley LJ y McKibben (1973) la estructura de la matriz consta de: nombre del estudio, autor-año, población-muestra, grado de severidad, tratamientos, indicaciones y resultados, la información se registró mediante el programa de Microsoft Excel versión 2019.

Figura 11.*Matriz de organización de contenidos-* ***objetivo 3***

MATRIZ- TRATAMIENTOS DE MOLARES ANQUILOSADOS							
NOMBRE DEL ESTUDIO	**AUTOR/ AÑO**	**OBJETIVO**	**MUESTRA**	**GRADO DE SEVERIDAD**	**TRATAMIENTOS**	**INDICACIONES**	**RESULTADOS**
Anquilosis dental en molares deciduos: Revisión de la literatura	Negri Machado Amanda Cristina; Souza Neto Walter José; Oliveira Favretto Carla 2019	Abordar las características clínicas y radiográficas fundamentales en el correcto proceso de diagnóstico de anquilosis dental.	Revisión Bibliográfica	Leve	Monitorización Clínica	Cada 6 a 12 meses mediante radiografías y modelos de estudio.	Se realiza monitorización para evaluar la rizólisis de los dientes y el estado de desarrollo del sucesor, interviniendo solo cuando sea necesario, mientras no perjudique el desarrollo normal de la oclusión y no exista inclinación de los dientes vecinos o extrusión de antagonistas.
				Moderado	Reconstrucción Coronaria	Para restaurar la función, prevenir la inclinación de los dientes vecinos y la extrusión del antagonista, mediante coronas de acero o resina.	Se realiza como un intento de promover un estímulo en el proceso de rizólisis, a través del trauma oclusal, ya que no existe ligamento periodontal entre el diente y el hueso alveolar.
				Severo	Exodoncia	Cuando el germen del diente sucesor está en estadio 8 o 9 de Nolla; cuando haya retraso en la exfoliación del deciduo anquilosado que está retrasando la formación radicular	La extracción temprana es fundamental para eliminar problemas como defectos periodontales, aumento de la dificultad quirúrgica y posibilidad de maloclusión, sin embargo, para no perder espacio, se debe

Elaborado: Matailo Carmen

5.4 Criterios de Inclusión

- Estudios bibliográficos, revisiones sistemáticas, artículos de revistas, trabajos de investigación, libros, trabajos de grado y postgrado, análisis de casos, referente al tema propuesto.
- Estudios publicados en los últimos 10 años.
- Casos clínicos sobre anquilosis en molares y sus tratamientos.
- Artículos en español, inglés y portugués.

5.5 Criterios de exclusión

Se excluyeron los estudios que no cumplieron con los criterios de inclusión.

6. Resultados

Tabla 1. *Nomenclatura de molares anquilosados*

MATRIZ- NOMENCLATURA EN MOLARES

NOMBRE DEL ESTUDIO	AUTOR/ AÑO	OBJETIVO	POBLACIÓN/ MUESTRA	RESULTADOS	CONCLUSIÓN
Transcriptome analysis of ankylosed primary molars with infraocclusion	Tong, Annie; Chow, Yuh-Lit; Xu, Katie; Hardiman, Rita; Schneider, Paul; Tan, Seong-Seng **2020**	Caracterizar y comparar el transcriptoma del molar temporal más afectado con y sin infraoclusión	18 529 genes de individuos con edad media de 9 a 11 años.	De 18 529 genes analizados, 432 genes representaron infraoclusión molar primaria y 356 genes mostraron mayor variación entre las muestras en el grupo infraocluido con presencia de anquilosis.	Se presentó anquilosis en los segundos molares mandibulares primarios (piezas 75 y 85), con infraoclusión que se caracteriza por la expresión diferencial de genes con un aumento en respuesta inflamatoria y proliferación.
Prevalencia de infraoclusión en molares primarios de niños de 7 a 8 años	Díaz Schiappacass, Francisca; Muñoz, Felipe Aguilera; Cayo-Parra, Valentina; Guido-Garay, Katherine **2019**	Determinar la prevalencia de anquilosis e infraoclusión en molares primarios	359 niños de 7 a 8 años de edad.	Se evaluó la presencia y severidad de anquilosis e infraoclusión en molares primarios utilizando la clasificación de Brearley & McKibben, mediante un análisis de ANOVA para establecer diferencias entre la localización y el grado de severidad.	121 casos (80,7%) afectaron la mandíbula, 15 (10%) el maxilar y 14 (9,3%) ambos; el diente con mayor frecuencia de anquilosis fue el 75 con un 30,56%, seguido por el diente 85 con 29,2%.
Anquilosis dental en molares deciduas: Revisión de la literatura	Negri Machado, Amanda Cristina; Souza Neto Walter José; Oliveira Favretto Carla **2019**	Abordar las características clínicas y radiográficas fundamentales en el correcto proceso de diagnóstico de anquilosis dental.	Revisión Bibliográfica	Mediante artículos científicos se analizó los factores etiológicos, prevalencia y tratamientos de anquilosis en molares deciduos.	Presente en los dientes temporales varía del 1,3% al 38,5%; más frecuente en los segundos molares temporales inferiores que en los superiores.

Study of dental ankylosis in a child population.	García Sánchez, Álvaro; Cano Durán, Jorge; Ordoñez Fernández, Esther; Serrano Sánchez, Víctor **2017**	Analizar la prevalencia de anquilosis en un grupo de pacientes infantiles.	402 pacientes infantiles de 6 a 9 años de edad.	De 402 pacientes se encontró 40 molares temporales anquilosados, 26 de los cuales mostraron agenesia del sucesor permanente (65%), mientras que 17 presentaron infraoclusión (42,5%).	La localización de anquilosis es predominantemente en la mandíbula, concretamente en el lado derecho, el diente con mayor incidencia de anquilosis fue el segundo molar temporal mandibular derecho; aparece 1,5 veces más en niños que en niñas, dándose el pico de incidencia a los 8 años.
Prevalencia de infraoclusión de molares temporales determinada mediante una nueva metodología de análisis de imágenes 2D	Odeh, R; Mihailidis, S; Townsend, G; Hughes, T **2016**	Cuantificar la prevalencia y el grado de infraoclusión en hijos únicos y gemelos durante la etapa de dentición mixta tardía del desarrollo dental utilizando un nuevo método de diagnóstico por imagen.	1454 radiografías panorámicas y 270 modelos dentales	Se utilizó el software informático Adobe Photoshop CS5 para construir líneas y medir distancias (en milímetros) entre puntos de referencia, teniendo en cuenta la escala de aumento de las radiografías panorámicas; 94 casos tenían infraoclusión que afectaba a ambos lados, mientras que los 229 casos restantes (primer molar primario 149 casos; segundo molar primario 80 casos) mostraron una infraoclusión leve en un lado y sin infraoclusión en el otro lado.	La prevalencia en el maxilar fue baja (<1%), mientras que la prevalencia en la mandíbula fue del 22% en la muestra única y del 32% en la muestra de gemelos. El primer molar mandibular primario derecho se vio afectado con más frecuencia en infraoclusión que el segundo molar.
Loss of length of the dental arch in children aged 8 to 11	González Espangler Liuba; Ramírez Quevedo, Yumeidis; Durán Vázquez, Wilfrido Eredis; Melchor Moreno, Javier **2016**	Determinar los factores predisponentes a la disminución no fisiológica de la longitud del arco dentario.	332 niños de 8 a 11 años de edad.	De 332 niños, 65 escolares (19,6 %) presentaron anquilosis de dientes temporales, y mayormente en molares deciduos con 16,9 %.	Se presentó fundamentalmente en los segundos molares temporales inferiores, la que trae como consecuencia que los dientes contiguos se inclinen o se desplacen hacia el espacio oclusal de la pieza anquilosada.
Diagnóstico y manejo de la anquilosis dentoalveolar	Cardozo, María Alejandra; Hernandez, Jesús	Revisar los factores etiológicos de la anquilosis dentoalveolar, implicaciones clínicas,	Revisión Bibliográfica	Mediante revisión bibliográfica se revisaron factores etiológicos, implicaciones clínicas, medios de diagnóstico y alternativas	Se presenta en primeros molares primarios mandibulares seguidos por los segundos molares mandibulares muy rara vez se da en

	Alberto **2015**	nomenclatura, medios de diagnóstico y las alternativas terapéuticas.		terapéuticas enfocándose en los factores asociados y el diagnóstico temprano en dentición primaria.	los primeros molares maxilares y los segundos molares maxilares.
Anquilosis inducida de un molar primario para el anclaje esquelético en la mandíbula como alternativa a los mini implantes	Angelopoulou, Matina V; Koletsi Despina; Vadiakas George; Halazonetis Demetrios **2015**	Presentar, a través de un caso clínico, una alternativa a los dispositivos de mini implantes para maximizar el anclaje en la mandíbula al inducir la anquilosis en un molar primario.	Caso Clínico	Se procedió a realizar inducción de anquilosis en el segundo molar primario retenido mediante extracción, bisección, reimplantación, después del tratamiento endodóntico y unión de una férula rígida, se diagnosticó anquilosis después de 10 semanas, a los 6 meses, el espacio restante se cerró mediante una cadena elástica sobre un alambre rectangular de acero inoxidable con curvas de punta hacia atrás, sostenido por elásticos de clase II.	Se indujo anquilosis en el segundo molar primario inferior derecho como una alternativa de los mini implantes de ortodoncia ya que se ha comprobado que los mini implantes pueden dañar los dientes adyacentes o las estructuras anatómicas y pueden provocar inflamación de los tejidos.
Infraoclusiones de molares temporales: Reporte de casos clínicos	Larach K, Ximena Mallea V, Patricia Vargas Marisa. **2014**	Describir las consecuencias clínicas y radiográficas asociadas a la infraoclusión de dientes temporales y establecer un manejo interdisciplinario de acuerdo a la evidencia disponible.	Casos clínicos	Se observó mediante estudio imagenológico: radiografía panorámica y tomografía computarizada cone-beam de la zona anquilosada de los molares.	Los molares temporales inferiores 7.5 seguido por 8.5 se describen como los dientes más frecuentemente afectados por anquilosis, ocurre en etapa mixta temprana 6 -11 años.
Anquilosis de molares temporales II. Pautas terapéuticas	Nova García M.J., Planells del Pozo, Muelas Fernández L, Barberia Learche, E. **2014**	Indicar la pieza dental afectada por anquilosis dentoalveolar y los tratamientos para tratar los molares anquilosados	Revisión Bibliográfica	Mediante la revisión de varios artículos científicos se pudo verificar la pieza más afectada por anquilosis y las pautas terapéuticas más utilizadas: vigilancia, restauración del molar infraocluido, luxación y extracción.	Los segundos molares temporales son los que sufren más intensamente las consecuencias de la anquilosis sobre todo por la fuerte tendencia a la mesioversión del primer molar permanente.

Fenotipo severo de infraoclusión de molares deciduos con asociaciones biológicas	Shalisha, Miriam; Har-Zion, Gilad; ZiniC, Avraham; HarariD, Doron; Chaushumi, Stella **2014**	Evaluar la manifestación clínica y las modalidades de tratamiento de este fenotipo severo de infraoclusión y examinar las relaciones entre la inmersión profunda y la aparición de otras anomalías dentales.	25 pacientes universo; 14 mujeres y 11 hombres muestra	La profundidad media de la infraoclusión y anquilosis fue de 9 mm, con un rango de 5-18 mm. Las coronas de los dientes adyacentes se inclinaron severamente hacia el diente infraocluido. El tratamiento consistió en recuperación de espacio, extracción quirúrgica del molar temporal y mantenimiento del espacio.	El segundo molar temporal mandibular izquierdo fue el diente con anquilosis severa más frecuente con el 52%, seguido del segundo molar temporal superior izquierdo con el 40% de los casos afectados, también se vio afectado el segundo molar temporal mandibular derecho con el 32% y el segundo molar temporal superior derecho con el 16% de los casos afectados.
Importancia de las infraoclusiones en el desarrollo de la oclusión	Barbería Leache, E; Trisfontaines, Eva; García López, Prado; Maroto Edo, Myriam. **2014**	Revisar el diente más afectado, métodos clínicos y alternativas de tratamiento para el diagnóstico de molares anquilosados.	Revisión Bibliográfica	Mediante diagnóstico clínico y radiográfico se registran que el 49,9% de los casos se afectaba el único molar, y dos molares en el 40,4%, se presentaron alternativas de tratamiento: monitorización, remodelación de la altura oclusal, exodoncia y mantenedor de espacio.	Hay mayor afectación en la arcada inferior y los primeros molares mandibulares temporales son los que con mayor frecuencia sufren infraoclusión seguidos de los segundos molares inferiores.
Principales alteraciones causadas por anquilosis en dientes temporales	Domínguez López Miriam; Masia Brucero Lorena. **2013**	Revisar la literatura de los últimos años sobre anquilosis alveolo dentaria y repasar las opciones terapéuticas actuales frente a una anquilosis.	Revisión Bibliográfica	Se investigó la frecuencia de la anquilosis en dientes temporales que es diez veces mayor que en dientes permanentes y suele darse más en la mandíbula que en el maxilar; las alternativas de tratamiento actuales para dientes anquilosados son movimiento con fórceps, exodoncia y mantenedor de espacio.	Los primeros molares mandibulares, son los más afectados en la anquilosis, la incidencia de la anquilosis es del 1,5% al 9,9%, parece existir un predominio en niños (9,6%) sobre niñas (4,6%). La edad de presentación más frecuente dependiendo del autor es: de 3 a 5 años, de 13 a 15 años para unos y de 7 a 11 años para otros.
Tratamiento de un molar infantil anquilosado, en infraoclusión severa y con otras anomalías dentales	Vera-Guerra J, Herrera-Atoche JR **2013**	Elaboración de tratamiento a un paciente con un molar infantil superior en infraoclusión y anquilosado con dos	Caso Clínico	Se procedió a hacer la extracción del 6.5, tracción y verticalización del primer molar permanente y la apertura de espacio para la erupción espontánea del premolar ectópico. Se diseñó y confeccionó	Se reporta en un 8.9% siendo 10 veces más frecuente en la mandíbula que en el maxilar superior y más común en los segundos molares infantiles.

		dientes retenidos asociados.		un arco transpalatino como medio de anclaje.	
Manejo de los molares primarios anquilosados con sucesores de premolares: una revisión sistemática	Tieu, Long D; Walker, Stephanie L; Major, Michael P.; Flores-Mir, Carlos **2013**	Determinar el pronóstico clínico y los métodos de manejo de los molares primarios anquilosados con sucesores permanentes.	Revisión sistemática 15 a 107 pacientes, universo. 263 molares anquilosados, muestra	De 263 molares primarios anquilosados se presentaron a menudo con infraoclusión leve a moderada, otros presentaron exfoliación espontáneamente a tiempo y otros dentro de 6 meses.	El primer molar temporal mandibular 74 es el diente más comúnmente afectado.
An evaluation of factors associated with persistent primary teeth.	Aktan Ali Murat, Kara Isa; Sener Ismail, Bereket Cihan, Çelik Salih, KIrtay Mustafa, Ertugramorul Çiftçi Mehmet **2012**	Investigar las razones de la persistencia de los dientes temporales y también utilizar la radiografía panorámica para determinar las características de los dientes persistentes.	100.577 imágenes radiográficas	De 100.577 se seleccionaron 426 radiografías panorámicas (148 hombres y 278 mujeres), que diagnosticaron uno o más dientes temporales anquilosados, los dientes primarios retenidos se encontraron con mayor frecuencia en la mandíbula que en el maxilar.	Se presenta con más frecuencia anquilosis en mandíbula y lado izquierdo mayor afectación en segundos molares primarios mandibulares, seguido de caninos.

Fuente: Base bibliográfica
Elaborado por: Matailo Carmen

Del total de 16 artículos analizados entre los periodos 2010 a 2020, como se puede visualizar en la matriz para la obtención de resultados de acuerdo al primer objetivo se obtuvo que los 16 artículos coinciden que hay anquilosis dentoalveolar con más frecuencia en la mandíbula que en el maxilar; 8 de 16 artículos mencionan de manera unánime que es más frecuente la anquilosis en las piezas 75 y 85, 5 artículos aseguran que las pieza 74 y 84 son los dientes con mayor predisposición de anquilosis, 2 artículos confirmaron que la anquilosis puede presentarse en la pieza 85, de los cuales 1 artículo manifestó que 74,84, 75, 85, los caninos y las piezas 55, 65, son afectados rara

vez por anquilosis. En cuanto a la edad de acuerdo a los estudios revisados donde se podía ver de forma evidente los signos clínicos de anquilosis dental fue entre los 6 a 11 años de edad; con mayor incidencia en el sexo masculino que el femenino.

Tabla 2. *Métodos de diagnóstico de molares anquilosado*

MATRIZ- METODOS DE DIAGNOSTICO DE MOLARES ANQUILOSADOS					
NOMBRE DEL ESTUDIO	**AUTOR/ AÑO**	**OBJETIVO**	**POBLACIÓN MUESTRA**	**RESULTADOS**	**CONCLUSIÓN**
Reabsorción dental. Anquilosis alveolo dentaria. Reabsorción de dientes de repuesto. Caninos. Dientes impactados.	Consolaro, Alberto; Hadaya, Omar; Cardoso, Mauricio de Almeida **2020**	Señalar el diagnóstico seguro de anquilosis alveolo dentaria basado en la tomografía.	Imágenes radiográficas	Se observó mediante imágenes radiográficas que diagnosticar anquilosis alveolo dentaria es sumamente difícil por las distorsiones y superposiciones, la situación de dientes no erupcionados puede indicar la presencia de atrofia por falta del ligamento periodontal, con riesgo creciente de anquilosis alveolo dentaria y reabsorción de reemplazo subsiguiente.	En las imágenes tomográficas, la sección y los planos axial, sagital y coronal son variados y permiten una multiplicidad de ángulos de observación, lo que asegura un diagnóstico preciso de anquilosis.
Prevalencia de infraoclusión en molares primarios de niños	Díaz, Schiappacass Francisca; Muñoz, Felipe Aguilera; Cayo-Parra, Valentina; Guido-Garay, Katherine **2019**	Determinar la prevalencia de anquilosis e infraoclusión en molares primarios	359 niños de 7-8 años.	Se evaluó la presencia y severidad de anquilosis e infraoclusión en molares primarios utilizando la clasificación de Brearley & McKibben, mediante un análisis de ANOVA para establecer diferencias entre la localización y el grado de severidad.	El diagnóstico de anquilosis se puede verificar mediante la falta de movilidad, sonido metálico a la percusión y observación del diente bajo el plano oclusal.
Anquilosis dental en molares deciduas: Revisión de la literatura	Negri, Machado Amanda Cristina; Souza Neto Walter José; Oliveira Favretto Carla.	Abordar las características clínicas y radiográficas fundamentales en el correcto proceso de	Revisión Bibliográfica	Se realizó el diagnóstico mediante anamnesis, modelos de estudio, fotografías intraorales, verificar ausencia de continuidad del ligamento periodontal en la zona de fusión del cemento y hueso	El diagnóstico depende no solo de exámenes clínicos y radiográficos, sino también de una historia muy detallada, modelos de estudios, fotografías, radiográficas periapicales y panorámicas; sin

	2019	diagnóstico de anquilosis dental.		alveolar, mediante radiografías periapicales.	embargo, el diagnóstico radiográfico puede verse obstaculizado por la característica bidimensional de la imagen radiográfica, especialmente en los casos en los que se produce anquilosis por raíces vestibulares o palatinas.
Diagnóstico de anquilosis dental mediante vistas panorámicas, tomografía computarizada de haz cónico y datos histológicos: un estudio observacional retrospectivo de una serie de casos	Ducommun Franziska, Bornstein Michael M., Bosshardt Dieter, Katsaros Christos; Dula Karl **2017**	Determinar si la tomografía computarizada de haz cónico es un método radiológico confiable para diagnosticar la anquilosis dental.	Dientes extraídos, por diagnóstico de anquilosis y radiografías bidimensionales y tridimensionales (2D y 3D) recolectados a partir de 2009 al 2015.	La detección de anquilosis dental se establece como la presencia de infraoclusión del diente respectivo, radiografías panorámicas e imágenes CBCT, mediante pruebas de percusión y movilidad del diente faltante estas no son factibles en casos de impactación.	Para diagnosticar un diente anquilosado, las imágenes CBCT (3D) pueden ser útiles como una herramienta de diagnóstico adicional que complementa los hallazgos clínicos, el historial dental, de tratamiento y posiblemente la información genética, las VP (2D) se consideran inapropiadas para el diagnóstico de anquilosis, debido al pequeño tamaño de la muestra y la naturaleza retrospectiva del estudio, se alientan las investigaciones más grandes que, idealmente, utilicen también un enfoque multicéntrico
Diagnóstico y manejo de la anquilosis dentoalveolar	Cardozo, María Alejandra; Hernandez, Jesús Alberto **2015**	Revisar los factores etiológicos de la anquilosis dentoalveolar, implicaciones clínicas, nomenclatura, medios de diagnóstico y las alternativas terapéuticas	Revisión Bibliográfica	Mediante revisión bibliográfica se revisaron factores etiológicos, implicaciones clínicas, medios de diagnóstico y alternativas terapéuticas enfocándose en los factores asociados y el diagnóstico temprano en dentición primaria.	Debe realizarse el diagnóstico mediante observación de la pérdida del espacio del ligamento periodontal o ausencia de continuidad, una de las limitaciones es que en algunos casos la zona anquilosada es muy pequeña, o puede estar localizada en la zona vestibular, la radiografía periapical no permite su visualización.

Importancia de las infraoclusiones en el desarrollo de la oclusión	Barbería Leache, E; Trisfontaines, Eva; García López, Prado; Maroto Edo, Myriam. **2014**	Revisar el diente más afectado, métodos clínicos y alternativas de tratamiento para el diagnóstico de molares anquilosados	Revisión Bibliográfica	Mediante diagnóstico clínico y radiográfico se registran que el 49,9% de los casos se afectaba el único molar, y dos molares en el 40,4%, se presentaron alternativas de tratamiento: monitorización, remodelación de la altura oclusal, exodoncia y mantenedor de espacio.	Se debe observar al diente por debajo del plano de oclusión; otro signo subjetivo es la percusión que presenta un sonido mate y mediante la radiografía periapical se observa gran variación en el espacio periodontal desde la normalidad hasta la desaparición completa del mismo.
Fenotipo severo de infraoclusión de molares deciduos con asociaciones biológicas	Shalisha, Miriam; Har-Zion, Gilad; ZiniC, Avraham; HarariD, Doron; Chaushumi, Stella **2014**	Evaluar la manifestación clínica y las modalidades de tratamiento de este fenotipo severo de infraoclusión y examinar las relaciones entre la inmersión profunda y la aparición de otras anomalías dentales.	25 pacientes universo; 14 mujeres y 11 hombres muestra	La profundidad media de la infraoclusión fue de 9 mm, con un rango de 5-18 mm. Las coronas de los dientes adyacentes se inclinaron severamente hacia el diente infraocluido, se perdió espacio en la arcada dentaria y los premolares sucesores se impactaron en todos los casos. El tratamiento consistió en recuperación de espacio, extracción quirúrgica del molar temporal y mantenimiento del espacio.	El diagnóstico se puede realizar mediante radiografías panorámicas y modelos de estudio para determinar la presencia de infraoclusión en un diente anquilosado.
Principales alteraciones causadas por anquilosis en dientes temporales	Domínguez López María; Masia Brucero, Lucero. **2013**	Revisar la literatura de los últimos años sobre anquilosis alveolo-dentaria. Conocer las alteraciones que produce la anquilosis en los dientes temporales. Repasar las opciones terapéuticas actuales frente a una anquilosis.	Revisión Bibliográfica	Mediante revisión de artículos se investigó la frecuencia de la anquilosis en dientes temporales que es diez veces mayor que en dientes permanentes, y suele darse más en la mandíbula que en el maxilar; las alternativas de tratamiento actuales para dientes anquilosados: movimiento con fórceps, exodoncia y mantenedor de espacio.	La confirmación del diagnóstico se hace mediante movimiento ortodóncico, ya que al aplicar fuerzas ligeras durante tres meses si no hay respuestas existe anquilosis; otro método objetivo de diagnóstico es el Periotest, que guarda una estrecha correlación con la movilidad dental.

Manejo de los molares primarios anquilosados con sucesores de premolares: una revisión sistemática	Tieu, Long D; Walker, Stephanie; Major, Michael P.; Flores-Mir, Carlos **2013**	Determinar el pronóstico clínico y los métodos de manejo de los molares primarios anquilosados con sucesores permanentes.	Revisión sistemática 15 a 107 pacientes, universo. 26 y 263 molares anquilosados, muestra	De 263 molares primarios anquilosados se presentaron con infraoclusión leve a moderada, otros presentaron exfoliación espontáneamente a tiempo y otros dentro de 6 meses.	Se puede diagnosticar un diente anquilosado a través de: la radiografía periapical que muestra tejido osteoide entre el diente y el hueso alveolar o cambios en la altura del hueso alveolar vertical, también se diagnostica mediante una prueba de percusión, en el que un diente anquilosado produce un tono agudo, mediante la observación del vuelco de los dientes adyacentes, el desplazamiento de la línea media dental hacia el lado del diente infraocluido.
Crecimiento alveolar vertical en sujetos con molares deciduos mandibulares infra ocluidos	Dias, Caroline; Cuadrado Closs, Luciane; Fontanella, Vania; Borba de Araujo, Fernando; Canoas, Porto Alegre. **2012**	Comparar el crecimiento alveolar vertical en áreas adyacentes a molares deciduos infra ocluidos con áreas de molares deciduos con oclusión normal durante al menos 1 año, con base en mediciones obtenidas con radiografía de sustracción digital	Estudio de casos y controles 80 pacientes de 6 a 9 años	40 imágenes radiográficas en pacientes que tenían molares deciduos infra ocluidos y la otra mitad sin infraoclusión, mediante el método de radiografía de sustracción digital, se superpusieron las 2 imágenes obtenidas de cada paciente en T1 y T2. Se realizaron ajustes verticales y horizontales en función del borde cortical de la mandíbula y el diámetro mesio-distal del primer molar permanente.	La radiografía de sustracción digital, es una técnica de imagen que se puede utilizar para evaluar cuantitativamente radiografías panorámicas obtenidas comúnmente en la práctica clínica. La radiografía por sustracción parece ser un método eficaz para evaluar la ausencia de crecimiento óseo alveolar vertical.

Fuente: Base bibliográfica
Elaborado por: Matailo Carmen

Del total de 10 artículos analizados entre los periodos 2010 a 2020, como se puede visualizar en la matriz para la obtención de resultados de acuerdo al segundo objetivo se obtuvo que: 5 artículos indicaron que el diagnóstico clínico se lo puede realizar mediante una

historia clínica detallada, modelos de estudios, fotografías, verificando la falta de movilidad, sonido metálico a la percusión, observación del diente bajo el plano oclusal y mediante el periotest en cambio, 5 artículos señalaron que el diagnóstico radiográfico se lo puede realizar a través de radiografías periapicales y panorámicas que en cierto grado pueden verse obstaculizados por la característica bidimensional de la imagen radiográfica, especialmente en los casos en los que se produce anquilosis por raíces vestibulares o palatinas sin embargo, las imágenes tomográficas, permiten una multiplicidad de ángulos de observación, lo que asegura un diagnóstico preciso de anquilosis, el seguimiento radiográfico debe utilizarse para la monitorización clínica y para intervenir cuando sea necesario.

Tabla 3. *Alternativas de tratamientos de molares anquilosados.*

MATRIZ- TRATAMIENTOS DE MOLARES ANQUILOSADOS							
NOMBRE DEL ESTUDIO	**AUTOR/ AÑO**	**OBJETIVO**	**MUESTRA**	**GRADO DE SEVERIDAD**	**TRATAMIENTOS**	**INDICACIONES**	**RESULTADOS**
Anquilosis dental en molares deciduos: Revisión de la literatura	Negri Machado Amanda Cristina; Souza Neto Walter José; Oliveira Favretto Carla **2019**	Abordar las características clínicas y radiográficas fundamentales en el correcto proceso de diagnóstico de anquilosis dental.	Revisión Bibliográfica	Leve	Monitorización Clínica	Cada 6 a 12 meses mediante radiografías y modelos de estudio.	Se realiza monitorización para evaluar la rizólisis de los dientes y el estado de desarrollo del sucesor, interviniendo solo cuando sea necesario, mientras no perjudique el desarrollo normal de la oclusión y no exista inclinación de los dientes vecinos o extrusión de antagonistas.
				Moderado	Reconstrucción Coronaria	Para restaurar la función, prevenir la	Se realiza como un intento de promover un

						inclinación de los dientes vecinos y la extrusión del antagonista, mediante coronas de acero o resina.	estímulo en el proceso de rizólisis, a través del trauma oclusal, ya que no existe ligamento periodontal entre el diente y el hueso alveolar.
				Severo	Exodoncia	Cuando el germen del diente sucesor está en estadio 8 o 9 de Nolla; cuando haya retraso en la exfoliación del deciduo anquilosado que está retrasando la formación radicular del diente permanente.	La extracción temprana es fundamental para eliminar problemas como defectos periodontales, aumento de la dificultad quirúrgica y posibilidad de maloclusión, sin embargo, para no perder espacio, se debe planificar un mantenedor de espacio.
Diagnóstico y manejo de la anquilosis dentoalveolar	Cardozo, María Alejandra; Hernandez, Jesús Alberto **2015**	Revisar los factores etiológicos de la anquilosis dentoalveolar, implicaciones clínicas, nomenclatura, medios de diagnóstico y las alternativas terapéuticas	Revisión Bibliográfica	Leve	Seguimiento Clínico	Cada tres y seis meses revisiones mediante exámenes clínicos y radiográficos.	Evaluar la reabsorción fisiológica radicular, el grado de infraoclusión y el desarrollo del diente permanente sucesor.
				Moderada	Restaurar la altura coronaria	Se restaura la altura oclusal del diente afectado con resina compuesta para compensar la falta de desarrollo vertical, devolver el equilibrio oclusal y restaurar el contacto interproximal; evitando alteraciones en la posición de dientes vecinos y	Esta alternativa puede implementarse como tratamiento temprano, mientras se espera el tiempo indicado para realizar la exodoncia si fuera necesaria, así mismo es de gran ayuda cuando hay agenesia del sucesor permanente del diente anquilosado en donde la exfoliación espontánea generalmente no sucede.

						minimizando las alteraciones secundarias a la anquilosis.	
				Severo	Exodoncia	Cuando el diente anquilosado interfiere con el proceso eruptivo del diente permanente, en este caso se debe tener en cuenta el desarrollo radicular del diente permanente para efectos de su proceso eruptivo.	En los casos en donde se decide realizar exodoncia, se debe complementar con un programa de control de espacios que se permita mediante aparatos fijos o removibles para evitar la pérdida de perímetro de arco y mantener el área necesaria para la erupción del sucesor permanente.
Importancia de las infraoclusiones en el desarrollo de la oclusión	Barbería Leache, E; Trisfontaines, Eva; García López, Prado; Maroto Edo, Myriam. **2014**	Revisar el diente más afectado, métodos clínicos y alternativas de tratamiento para el diagnóstico de molares anquilosados	Revisión Bibliográfica	Leve	Monitorización Clínica y Radiográfica	Realizar cada 6 meses	Valorar el grado de progresión y mantener, si es posible el molar temporal como mantenedor de espacio.
				Moderada	Remodelación de la altura coronaria del molar infraocluido	Para controlar la sobreerupción de los antagonistas y la interposición lingual.	La colocación de coronas ofrece buena morfología y duración se hace la reposición mediante resinas compuestas estas ofrecen buena estética, mayor conservación de la estructura dental, menor riesgo pulpar.
				Severa			

					Exodoncia y mantenedor de espacio	Cuando los dientes adyacentes se encuentran volcados sobre el diente a extraer.	La exodoncia puede verse afectada por el riesgo de fractura de la raíz soldada al hueso que se reabsorben en unos cuantos meses según avance la erupción del premolar, es necesario comprobar radiográficamente esta reabsorción.
Anquilosis de molares temporales II. Pautas terapéuticas	Nova García M.J., Planells del Pozo, Muelas Fernández L, Barberia Learche, E. **2014**	Indicar la pieza dental afectada por anquilosis dentoalveolar y los tratamientos para tratar los molares anquilosados	Revisión Bibliográfica	Leve	Vigilancia	Mientras no exista una gran alteración de la oclusión; el germen del premolar subyacente tenga su eje axial normalmente situado realizar revisiones periódicas cada 6 meses mediante examen radiográfico.	Realizar exámenes radiográficos nos permitirá valorar el desarrollo del germen permanente y la rizólisis del molar anquilosado, hasta la resolución espontánea o la determinación de cambio de actitud.
				Moderada	Restauración del molar infraocluido	No hay agenesia del premolar	Se planea restablecer la altura oclusal y utilizar el molar anquilosado, como el mejor y más funcional mantenedor de espacio.
						Con agenesia del premolar	Dependerá si es necesario o no de conservar el molar temporal, si lo es se deberá conservar mediante restauración de altura coronaria mediante coronas o

				empleo de resinas compuestas.
		Luxación	Procedimiento conservador se trata de romper el puente óseo que une cemento y alveolo; se realizará movimientos en dirección en dirección buco lingual, bajo anestesia y evitando fuerzas rotacionales	Solo se deberá realizar en casos en que nada tengamos que perder tras su utilización
	Severa	Extracción	Infraoclusión severa mayor a 6 mm, cuando la mesioversión del diente adyacente sea tan severa que produzca pérdida de espacio en la arcada e imposibilidad de erupción del sucesor; Persistencia de la anquilosis y ausencia de signos de reabsorción radicular 6 meses después de la edad habitual de erupción del permanente; Premolar con orientación irregular	Las extracciones en edades tempranas conducen a una erupción muy retrasada del sucesor permanente; pero si se ha decidido realizarla se debe considerar la posibilidad de requerir el mantenimiento del espacio hasta la erupción del premolar mediante aparatos fijos o removibles

						e imposibilidad de rizólisis normal.	
Principales alteraciones causadas por anquilosis en dientes temporales	Domínguez López M; Masia Brucero L. **2013**	Revisar la literatura de los últimos años sobre anquilosis alveolo dentaria; conocer las alteraciones que produce la anquilosis en los dientes temporales y repasar las opciones terapéuticas actuales frente a una anquilosis.	Revisión Bibliográfica	Moderada	Movimiento con fórceps	Consiste en movilizar con un fórceps la pieza dentaria sólo con movimientos rotatorios	Una vez movilizado el diente se liga de inmediato al arco labial, debe hacerse una ligadura tensa teniendo cuidado de no extraer el diente.
				Severa con o sin sucesor permanente	Exodoncia y mantenedor de espacio	Diente temporal anquilosado es que el permanente esté mal posicionado y que un adyacente esté inclinándose sobre el diente infraocluido,	La extracción puede ser difícil y traumática produciendo deformidades en la cresta ósea e interferencias en tratamientos protésicos, además se produce una considerable pérdida de hueso alveolar.
Molares primarios anquilosados	Halterman Charles **2013**	Describir el manejo en situaciones en las que existe un molar primario anquilosado	3000 artículos Científicos	Leve	Monitorización	Sin sucesor permanente	Intervención temprana
				Moderada	Construcción de la altura oclusal del diente temporal	Con sucesor permanente	Estos dientes con mayor frecuencia permanecen en oclusión permiten la función, previene la deriva mesial, se exfolian normalmente, evitan al niño un procedimiento quirúrgico, eliminan los problemas de mantenimiento y resulta en una carga financiera menor para los padres. La sugerencia de colocar una banda sobre la corona del diente y

							reconstruirla es válida, si se hace temprano.
				Severa	Exodoncia y mantenedor de espacio	Con sucesor permanente	Se procederá a realizar exodoncia y mantenedor de espacio si el molar anquilosado está tan severamente en infraoclusión que los dientes adyacentes se han inclinado lo suficiente como para evitar la erupción del premolar permanente o si el tiempo de la exfoliación se retrasa significativamente.
Manejo de los molares primarios anquilosados con sucesores de premolares: una revisión sistemática	Tieu, Long D; Walker, Stephanie L; Major, Michael P.; Flores-Mir, Carlos **2013**	Determinar el pronóstico clínico y los métodos de manejo de los molares primarios anquilosados con sucesores permanentes.	Revisión sistemática	Leve	Monitorización Conservadora	Revisiones periódicas semestrales mediante exploración clínica y radiográficas	Para verificar las exfoliaciones normales, presencia de sucesores permanentes.
				Severa	Extracción	Si el sucesor permanente tiene una ruta de erupción alterada, si el molar primario anquilosado está severamente infraocluido con los dientes adyacentes	El molar anquilosado a menudo se exfolia espontáneamente en seis meses; sin embargo, cuando la exfoliación se retrasa más, puede ocurrir pérdida de longitud del arco, alteración oclusal, raíces

						inclinados para evitar que el sucesor erupcione, o ambos.	en gancho o impactación de sucesores permanentes.
Tratamiento de un molar infantil anquilosado, en infraoclusión severa y con otras anomalías dentales asociadas.	Vera-Guerra J, Herrera-Atoche JR **2013**	Elaboración de tratamiento a un paciente con un molar infantil superior en infraoclusión y anquilosado con dos dientes retenidos asociados.	Caso Clínico	Severa	Tracción Ortodóntica	Infraoclusión de 8 mm y cercanía de la pieza a la comunicación oroantral	Se puede utilizar un aparato de anclaje individualizado, dependerá de la edad de la paciente para que los premolares puedan erosionar de manera espontánea con solo abrir el espacio, y no haya la necesidad de realizar un colgajo y realizar la tracción ortodóncica de los mismos.
Crecimiento alveolar vertical en sujetos con molares deciduos mandibulares infra ocluidos	Dias, Caroline; Cuadrado Closs, Luciane; Fontanella, Vania; Borba de Araujo, Fernando; Canoas, Porto Alegre. **2012**	Comparar el crecimiento alveolar vertical en áreas adyacentes a molares deciduos infra ocluidos con áreas de molares deciduos con oclusión normal durante al menos 1 año, con base en mediciones obtenidas con radiografía de sustracción digital	Estudio de casos y controles 80 pacientes de 6 a 9 años	Moderada-Severa	Extracción	Dientes adyacentes inclinados hacia el diente afectado y con pérdida de espacio, posición inadecuada de la yema del diente sucesor permanente asociada con reabsorción de la raíz decidua e infraoclusión severa.	La extracción tardía de los dientes infraocluidos genera riesgos adicionales para el hueso alveolar.
				Moderada	Restauración de los molares deciduos infraocluidos	Disposición de un soporte periodontal adecuado.	La restauración de los molares deciduos infraocluidos puede ser una opción, con el beneficio de mantener el equilibrio oclusal, con el objetivo de minimizar la desalineación oclusal y

			restablecer la oclusión y el contacto interproximal.

Fuente: Base bibliográfica
Elaborado por: Matailo Carmen

Del total de 9 artículos analizados entre los periodos 2010 a 2020, como se puede visualizar en la matriz para la obtención de resultados de acuerdo al tercer objetivo se realizó el análisis del tratamiento de molares anquilosados de acuerdo al grado de severidad según Brearley LJ y McKibben (1973): 6 artículos coinciden que cuando hay presencia de anquilosis leve se debe realizar monitorización clínica y radiográfica e indican que cuando hay presencia de anquilosis moderada el tratamiento a llevarse a cabo es la remodelación o reconstrucción de la altura coronaria del molar infraocluido, pero si hay anquilosis severa concuerdan en realizar exodoncia; 3 artículos guardan relación al mencionar que si hay presencia de anquilosis moderada se deberá realizar luxación o movimientos con fórceps, no obstante se deberá realizar exodoncia con mantenedor de espacio o realizar tracción ortodóntica cuando exista anquilosis severa con o sin sucesor permanente.

7. Discusión

Después de haber realizado la revisión bibliográfica se ha encontrado acuerdos y desacuerdos entre los distintos autores en cuanto a la epidemiología, etiología, nomenclatura, métodos de diagnóstico y alternativas de tratamiento de molares anquilosados en dentición temporal en niños de 6 a 11 años.

Comenzando por la etiología de la anquilosis dentoalveolar tenemos artículos de Ponduri, et al., (2009) , manifiesta que hay evidencia de trastornos del metabolismo; Aktan, et al., (2012), deduce que no hay una etiología exacta planteada, sin embargo Domínguez, et al., (2013), proponen la teoría del trauma; en cambio Gallegos,et al., (2018), está de acuerdo en la presencia de un factor genético y lo demuestra basándose en un estudio donde coincide la predisposición de anquilosis en hermanos en un 18% y Barbería L, et al., (2001), afirma que la ausencia congénita del diente permanente sucesor, deficiencias en la fuerza de erupción, así como la presión en el arco dental que comprime los dientes por infraoclusión, son factores etiológicos de anquilosis dentoalveolar.

Pasando a la epidemiología de la anquilosis encontramos diferentes tipos de estudios realizados en distintas poblaciones y zonas geográficas, ya que los datos epidemiológicos dependen siempre de la muestra de población estudiada.

El diente que según nuestra revisión bibliográfica se encuentra frecuentemente anquilosado de acuerdo a la nomenclatura, según los estudios de (Tong, et al.,2020; Schiappacass, et al., 2020; Machado,et al., 2019; González, et al.2016; Larach, et al. 2014; Nova,et al.2014; Vera et al., 2013) son los segundos molares inferiores izquierdo y derecho (piezas 75 y 85); mientras Domínguez, et al. (2013), Barberia L, et al.,(2014) y Odhen et al. (2016), coinciden en que los dientes con mayor afectación fueron los

primeros molares inferiores (piezas 74 y 84),a diferencia de García,et al., (2017) y Angelopoulou, et al., (2015), ellos sostienen que el segundo molar mandibular derecho (pieza 85) presenta mayor incidencia de anquilosis; pero Cardozo et al., (2015) considera a los primeros y segundos molares mandibulares como los más afectados y también comenta que rara vez se puede presentar fusión de hueso alveolar con la raíz, en los primeros y segundos molares maxilares, este estudio coincide con Shalisha et al., (2014), mientras Aktan, et al., (2012) afirma que aparte de verse afectados los molares también puede observarse anquilosis en los caninos. Según varios estudios se pudo verificar que hay mayor incidencia de anquilosis en molares en el sexo masculino.

En cuanto a los métodos de diagnóstico para molares anquilosados, todos los autores hacen referencia a la suma importancia del diagnóstico precoz de esta patología, debido a que en varios estudios demuestran las múltiples consecuencias negativas que derivan de un diagnóstico tardío de la anquilosis, todo ello con notables consecuencias en la oclusión; los métodos de diagnóstico son el clínico y radiológico.

El diagnóstico clínico según Negri, et al., (2019), considera que se debe realizar una historia clínica bien detallada, modelos de estudio, fotografías intraorales, observando la condición clínica de la anquilosis dental que es la presencia de un diente en infraoclusión; pero Cardozo, et al., (2015), comentan que se debe realizar la valoración de la ausencia de movilidad y la apariencia de estar sumergido; mientras que Domínguez, et al., (2013), consideran el Periotest como método de diagnóstico para molares anquilosados.

En cuanto al diagnóstico radiográfico Negri, et al., (2019), Cardozo, et al., (2015) Tieu,et al.,(2013) consideran que las radiografías periapicales y panorámicas muestran imágenes con superposición y no permite un buen análisis radiográfico por la

característica bidimensional, en este caso la exploración clínica es la principal prueba para el diagnóstico de anquilosis, en cambio Consolaro, et al., (2020), Ducommun,et al., (2018) y Dias, et al.,(2012) no están de acuerdo con el uso de radiografías periapicales y panorámicas por lo antes mencionado, ellos coinciden que con el uso de las imágenes tomográficas, se obtendrá variación de las secciones y los planos lo que permitirán una multiplicidad de ángulos de observación, esto asegurará un diagnóstico preciso de molares anquilosados.

Por último, en cuanto a las alternativas de tratamiento para molares anquilosados de acuerdo al grado de severidad Negri, et al., (2019), Cardozo,et al., (2015), Nova, et al., (2014), Barbería L, et al., (2014), recomiendan que cuando hay anquilosis leve se debe dejar el diente anquilosado en boca y realizarle vigilancia, monitorización clínica y/o observación con revisiones periódicas cada 6 a 12 meses, mientras no perjudique el desarrollo normal de la oclusión; en cambio cuando se presenta anquilosis con severidad moderada, recomiendan la reconstrucción coronaria y movimiento con fórceps, esto con la finalidad de intentar promover un estímulo en el proceso de rizólisis, a través del trauma oclusal; asimismo si hay anquilosis severa la alternativa de tratamiento sería la exodoncia.

Según Nova, et al., (2014) asegura que se puede realizar luxación quirúrgica para interrumpir la anquilosis, puede resultar en la formación de nuevo ligamento, este tratamiento es menos traumático, pero también puede presentarse fractura del diente o el daño al paquete vasculonervioso, se lo debe realizar cuando se presenta anquilosis de leve a moderada; en cambio Domínguez, et al., (2013), recomienda exodoncia y mantenedor de espacio cuando haya la presencia de anquilosis severa con o sin sucesor permanente;

Mientras que Vera, et al.,(2013) recomienda la tracción ortodóncica como tratamiento en caso de presentarse anquilosis severa.

Hay que señalar que en varios de los estudios los autores manifestaron la escasez de estudios longitudinales realizados y publicados sobre los molares anquilosados en dentición temporal, presentando esta falta de estudios como una limitación a la hora de realizar sus publicaciones.

8. Conclusiones

La anquilosis es más prevalente en la mandíbula que en el maxilar; el diente temporal más afectado según la nomenclatura por la anquilosis dentoalveolar son los segundos molares inferiores izquierdo y derecho, seguido de los primeros molares inferiores, raras veces se ven afectados los molares maxilares y caninos; con respecto a la edad donde se podía ver de forma evidente los signos clínicos de anquilosis es de 6 a 11 años de edad con mayor incidencia en el sexo masculino.

El diagnóstico se lo debe realizar mediante dos métodos: el clínico por medio de la anamnesis, modelos de estudio, fotografías intraorales, analizando la condición clínica que es la presencia de un diente en infraoclusión y la percusión, sin embargo el método radiográfico se debe ejecutar mediante imágenes periapicales y panorámicas, que en cierto grado no son lo suficientemente adecuadas por su característica bidimensional, pero se prefieren imágenes tomográficas o CBCT, para la obtención de un diagnóstico definitivo.

La selección del tratamiento adecuado depende en gran medida del diagnóstico temprano y de severidad de anquilosis e infraoclusión que presente el diente afectado; se ha definido que en caso de presencia de anquilosis leve se debe realizar monitorización clínica y radiográfica cada 6 meses, si hay presencia de anquilosis moderada el tratamiento a llevarse a cabo es la remodelación o reconstrucción de la altura coronaria del molar infraocluido, movimientos rotatorios con fórceps o luxación ,mientras que si hay anquilosis severa el tratamiento sería exodoncia y mantenedor de espacio.

9. Recomendaciones

Para determinar la presencia de anquilosis en molares se debe realizar el diagnóstico clínico y radiográfico, siendo de vital importancia el manejo del mismo con la finalidad de establecer un plan de tratamiento adecuado en el paciente, evitando futuras complicaciones y reduciendo en cierta medida el tiempo de tratamiento y costo.

Para determinar la complejidad del tratamiento en anquilosis de molares es mejor la valoración mediante tomografías e imágenes CBCT, misma que permite un análisis completo en los 3 planos de espacio, su relación con las piezas vecinas, e inclinaciones, etc.

Realizar investigaciones de campo para conocer la prevalencia de molares anquilosados en la provincia de Loja, así mismo conocer las complicaciones clínicas que este trastorno de erupción puede ocasionar en los niños y brindar alternativas de tratamiento para evitar problemas futuros en la oclusión.

10. Referencias Bibliográficas

Aktan AM, Kara I, Sener I, Bereket C, Celik S y Kirtay M. (2011). An evaluation of factors associated with persistent primary teeth. *Eur J Orthod*. *34*(2), 208–212.

Álzate García F, Serrano Vargas L, Cortes López L y Torres EA, Rodríguez MJ. (2016). Cronología y secuencia de erupción en el primer periodo transicional. *Rev CES Odont*. *29*(1), 57-69.

Angelopoulou, M. V, Koletsi, D., y Vadiakas, G. (2015). Induced ankylosis of a primary molar for skeletal anchorage in the mandible as alternative to mini-implants. *Progreso end Ortodoncia*,16:18.

Ayala Pérez, Carralero Zaldívar, Leyva Ayala. (2018). La erupción dentaria y sus factores influyentes. *Scielo*. 22(4).

Barbería Leache, E; Trisfontaines, Eva; García López, Prado; Maroto Edo, Myriam. (2014). Importancias de las infraoclusiones en el desarrollo de la oclusión. Artículo Nacional.

Barbería, Leache. E (2001). *Erupción dentaria. Prevención y tratamiento de sus alteraciones. Pediatr Integral. 6 (3), 229-240.* (Elsevier). 2da ed.

Belcastro, S., Staffolani, N., Guerra, M(1997). Hipótesis etiopatogénicas sobre la anquilosis dental. *Artículo Italiano. 46*(3):109-130.

Biederman, W. (1962). Etiología y tratamiento de la anquilosis dental, *Am. J. Orthod.* 48: 670-684.

Boj, M. Catalá, C. García-Ballesta, A. Mendoza, P. Planells. (2011) Odontopediatría. La evolución del niño al adulto joven. 1º Edición. Madrid: Ripano S.A.

Brearley LJ, McKibben DH. (1973). Anquilosis de los molares temporales. I. Prevalencia y características. *J Dent Child.*; *40* (1): 54-63.

Campbell, Karen M. Casas, Michael J, Kenny David J.(2005). Ankylosis of traumatized permanent incisors: pathogenesis and current approaches to diagnosis and management. *J Can Dent Assoc.* 71(10):763-8.

Cardozo, A., y Hernandez, A. (2015). Diagnóstico y manejo de la anquilosis dentoalveolar. *Revista de Odontopediatría Latinoamericana*, *5*(2), 26–36.

Consolaro, A., Hadaya, O., y Cardoso, M. D. A. (2020). Diagnóstico de anquilosis alveolo dental en caninos no erupcionados: una de las respuestas al porqué no llega el canino. *Prensa dental J Orthod.25* (6), 19–25.

Danay Morgado Serafín, García Herrera Anerley. (2011). Cronología y variabilidad de la erupción dentaria. *Mediciego*,17(2).

Dias C, Closs LQ, Fontanella V, de Araujo FB. (2012). Vertical alveolar growth in subjects with infraoccluded mandibular deciduous molars. *Am J Orthod Dentofacial Orthop. 141*(1):81–6.

Dias, Cuadrado, Fontanella, Araujo y Porto Alegre (2012). Crecimiento alveolar vertical en sujetos con molares deciduos mandibulares infra ocluidos. *AJO-DO.* 141. 81-6.

Díaz Schiappacasse, Francisca; Aguilera-Muñoz, Felipe; Cayo-Parra, Valentina; Guido-Garay, Katherine. (2019). Prevalencia de infraoclusión en molares primarios de niños de 7 y 8 años, Valdivia, Chile, *Odontoestomatología*. (22), 35, 4-11.

Domínguez, M., y Masía, L. (2013). Principales alteraciones causadas por anquilosis en dientes temporales. *Gaceta Dental. (246)*, 136–141.

Donado, Rodríguez. M. (1990). Cirugía Bucal. Patología y Técnica. Madrid.

Ducommun, F., Bornstein, M. M., Bosshardt, D., Katsaros, C., Cirugía, D. De, Dental, F. D. M., y Berna, U. De. (2018). Artículo original Diagnóstico de anquilosis dental mediante vistas panorámicas, tomografía computarizada de haz cónico y datos histológicos: un estudio observacional retrospectivo de una serie de casos. *Revista Europea*. 231–238.

Farret MM, Farret MMB. (2015). Absence of multiple premolars and ankylosis of deciduous molar with can't of the occlusal plane treated using skeletal anchorage. *Angle Orthod. Allen Press Inc.85*(1):134–41.

García Cabrera M, Álvarez García I y San Miguel Pentón A. (2016). Cronología y orden de brote de la dentición permanente. *Acta Médica Centro.*10(2).

García Sánchez, Á., Cano Durán, J., Ordoñez Fernández, E., y Serrano Sánchez, V. (2017). Estudio de la anquilosis dental en una población infantil. *Revista Complutense de Ciencias Veterinarias*, *11*(1), 24–28.

Gay Escoda C., (1992), Trados de Cirugía Bucal. Barcelona.

Giraldo-Mira, J. F., y Velásquez, M. (2014). Alternativas ortodóncico-quirúrgicas para dientes anquilosados. *Revista Nacional de Odontología*.75-82.

González Espangler, L., Ramírez Quevedo., Durán Vázquez, W. E., y Moreno Brooks, J. M. (2016). Pérdida de la longitud del arco dental en niños de 8 a 11 años. *Medisan, 20*(4), 469–477.

Gündüz K, Muğlali M, Inal S. (2017) Total impaction of deciduous maxillary molars: two case reports. *J Contemp Dent Pract* (6):64–71.

Halterman C. (2013). Ankylosed primary molars. *J Am Dent Assoc*. Elsevier; 144(9):975–8.

Hee, W., Jin, H., Sic, Y. (2008). Treatment of ankylosed mandibular first permanent molar. *Am J Orthod Dentofacial Orthop.133*:95-101.

Larach K, Mallea V, Vargas I, (2014) Infraoclusión de molares: Reporte de casos clínicos. *Revista dental de Chile. 105*(3) 14-19.

López Gallegos, C. J. (2018). *Estudio comparativo de la prevalencia de dientes deciduos anquilosados en niños de 6 a 10 años de edad pertenecientes a una escuela pública y una escuela privada de la ciudad de Quito* (Tesis de pregrado). Quito.

Loriato LB, Machado AW, Souki BQ, Pereira TJ. (2009). Late diagnosis of dentoalveolar ankylosis: impact on effectiveness and efficiency of orthodontic treatment. *Am J Orthod Dentofacial Orthop*. 135(6):799–808.

Nova García., P. Planells del Pozo, L. Muelas Fernández, E. Barberia Leache (2014). Anquilosis terapéutica, Journal Terapéutica. *JADA. (3).*

Massignan C, Cardoso M, Porporatti AL, Aydinoz S, Canto Gde L, Mezzomo LA, Bolan M. (2016). Signs and Symptoms of Primary Tooth Eruption: A Meta-analysis. *Pediatrics.137*(3): e20153501.

Mayoral J, Mayoral G. (1984). *Desarrollo de los dientes y la oclusión. En: Ortodoncia Principios fundamentales y práctica.* La Habana: Científico – Técnica.

Mew J. (2012). Infraoccluded deciduous molars. *Am J Orthod Dentofacial Orthop.141*(4):395–6.

Mosby. (2009). *Diccionario de Odontología*, 2da Edición.

Negri, C. Souza Neto, W.J., Oliveira, F.C., (2019). Anquilosis dental en molares deciduos: revisión de la literatura. *Revista Salud Multidisciplinar. (2),*1–6.

Odeh, R., Mihailidis, S., Townsend, G., Lahdermaki, R., Hughes, T., Brook, A. (2016). Prevalence of infraocclusion of primary molars determined usinga new 2D image analysis methodology. *Aust Dent J.61*(2), 183-9.

Peretz B, Absawi-Huri M, Bercovich R, Amir E. 2013 Inter-relations between infraocclusion of primary mandibular molars, tipping of adjacent teeth, and alveolar bone height. *Pediatr Dent.;35*(4):325–8.

Pithon, MM., Bernardes, LA. (2011). Treatment of ankylosis of the mandibular first molar with orthodontic traction immediately after surgical luxation. *Am J Orthodontic Orthop.* 140, 396-403

Ponduri, S., Birnie, J., Sandy, J. (2009). Infraocclusion of secondary deciduous molars - an unusual outcome. *Journal of Orthodontics.* (36): 186-189.

R BV, Valappila NJ, Mathew N. (2014). Impacted teeth: a radiographic pictorial essay. J *Clin Diagn Res.* 8(10):ZJ01–3.

Shalish M, Har-Zion G, Zini A, Harari D, Chaushu S. (2014). Deep submersion: severe phenotype of deciduous-molar infraocclusion with biological associations. *Angle Orthod. 84*(2):292–6.

Sletten, Smith, Southard, Casko, Southard. (2003). Retained deciduous mandibular molars in adults: a radiographic study of long-term changes. *Am J Orthod Dentofacial Orthop. 124(*6):625-30.

Tieu LD, Walker SL, Major MP, Flores-Mir C. (2013) Management of ankylosed primary molars with premolar successors: a systematic review. *J Am Dent Assoc*. *144*(6):602–11.

Tong, A., Chow, Y. L., Xu, K., Hardiman, R., Schneider, P., & Tan, S. S. (2020). Transcriptome analysis of ankylosed primary molars with infraocclusion. *International Journal of Oral Science*, *12*(1), 1–9.

Valenzuela Ramos MR. (2015). *Cronología de la erupción dentaria permanente en niños.* (Tesis de pregrado). Universidad de Sevilla; Perú.

Varsha, J., Mohadeb, N., Somar, M., & He, H. (2016). Efectividad de la técnica de decoronación en el tratamiento de la anquilosis*:* una revisión sistemática. 255–263.

Vera Guerra, Herrera Atoche JR. (2013). Tratamiento de un molar infantil anquilosado, en infraoclusión severa y con otras anomalías dentales asociadas. Caso clínico. *Revista Odontológica Latinoamericana. 5* (1) 19-24.

Zúñiga-Tertre, MP., Lucavechi-Alcayaga, T., Barbería-Leache, E. (2004). Distribución y gravedad de las infraoclusiones de molares temporales. *RCOE. (9)*: 53-59.

11. Anexos

Anexo 1. *Matriz de organización- Universo*

MATRIZ DE ORGANIZACION- UNIVERSO

TEMA DE LA REVISIÓN NARRATIVA	OBJETIVOS	BASE DE DATOS	IDIOMA	PALABRAS CLAVE	ENLACE WEB DEL ARTÍCULO	TÍTULO	AÑO DE PUBLICACIÓN	TIPO DE ESTUDIO	AUTOR
"Molares anquilosados y alternativas de tratamiento en dentición temporal en niños de 6 a 11 años de edad. Revisión Bibliográfica"	Objetivo específico **2**	Pubmed	Portugués	Diagnóstico de anquilosis alveolo dental en caninos no erupcionados: una de las respuestas al por qué no llega el canino	https://doi.org/10.1590/2177-6709.25.6.019-025.oin	Diagnóstico de anquilosis alveolo dental en caninos no erupcionados: una de las respuestas al por qué no llega el canino	2020	Estudio radiográfico	Consolaro, Alberto; Hadaya, Omar; Cardoso, Mauricio de Almeida
"Molares anquilosados y alternativas de tratamiento en dentición temporal en niños de 6 a 11 años de edad. Revisión Bibliográfica"	Objetivo General	International Journal of Oral Science	Ingles	Reabsorción dental. Anquilosis alveolo dental. Reabsorción de dientes de repuesto. Caninos. Dientes impactados	https://www.scielo.br/scielo.php?script=sci_arttext&nrm=iso&lng=pt&tlng=pt&pid=S2176-94512020000600019	Prevalencia de infraoclusión en molares primarios de niños	2020	Estudio Experimental, trasversal experimental	Parra Cayo, Guido Garay V

“Molares anquilosados y alternativas de tratamiento en dentición temporal en niños de 6 a 11 años de edad. Revisión Bibliográfica”	Objetivo General	Ciencia	Español	Infraoclusión, diente anquilosado, molares primarios, prevalencia	https://odon.edu.uy/ojs/index.php/ode/article/view/307/370	Prevalencia de infraoclusión en molares primarios de niños de 7 y 8 años, Valdivia, Chile, 2019	2019	Estudio descriptivo de corte transversal.	Francisca Díaz, Chile.
“Molares anquilosados y alternativas de tratamiento en dentición temporal en niños de 6 a 11 años de edad. Revisión Bibliográfica”	Objetivo específico 1 y 2	Scielo	Ingles	prevalencia, anquilosis	http://www.scielo.edu.uy/scielo.php?pid=S1688-93392020000100004&script=sci_abstract&tlng=es#:~:text=Objetivo%3A,8%20a%C3%B1os%2C%20Valdivia%2C%20Chile.&text=Fueron%20evaluados%20359%20ni%C3%B1os%20y,y%202%2C7%25%20severas./	Prevalencia de infraoclusión en molares primarios de niños de 7 y 8 años, Valdivia, Chile.	2019	Estudio Experimental, trasversal experimental	Schiappacass Díaz, Francisca; Muñoz, Felipe Aguilera; Cayo-Parra, Valentina; Guido-Garay, Katherine
“Molares anquilosados y alternativas de tratamiento en dentición temporal en niños de 6 a 11 años de edad. Revisión Bibliográfica”	Objetivo específico 1, 2 y 3	Dialnet	Ingles	Anquilosis dental, molares deciduos.	http://www.mendeley.com/research/76a3a0d3-2820-338a-b1f7-cbe737cad722/	Anquilosis dental en molares deciduas: Revisión de la literatura	2019	Revisión bibliográfica	Machado Negri, Amanda Cristina; Souza Neto Walter José; Oliveira Favretto Carla

“Molares anquilosados y alternativas de tratamiento en dentición temporal en niños de 6 a 11 años de edad. Revisión Bibliográfica”	Objetivo General	Research	Español	Luxación, tracción, anquilosis, impactación	https://www.researchgate.net/publication/304195837_Surgical_Luxation_and_Orthodontic_Traction_of_an_Ankylosed_Upper_First_Molar	Luxación quirúrgica y tracción ortodóncica de un primer molar superior anquilosado	2019	Caso clínico	Mateus Melo PIithon
“Molares anquilosados y alternativas de tratamiento en dentición temporal en niños de 6 a 11 años de edad. Revisión Bibliográfica”	Objetivo General	Dialnet	Español	Anquilosis; infraoclusión; anomalías dentales; anomalías dentales; anquilosis; infraoclusión; ligamento periodontal	http://www.mendeley.com/research/a71c8d7b-318e-3760-b448	Prevalencia de dientes deciduos anquilosados en niños de 6 a 10 años	2018	Estudio comparativo	López C.
“Molares anquilosados y alternativas de tratamiento en dentición temporal en niños de 6 a 11 años de edad. Revisión Bibliográfica”	Objetivo General	Scielo	Español	erupción dental, sexo, raza, estado nutricional.	http://scielo.sld.cu/scielo.php?script=sci_arttext&pid=S1560-43812018000400013	La erupción dentaria y sus factores influyentes	2018	Revisión Bibliográfica	Ayala Pérez Yolanda, Carralero Zaldívar Leyanis de la Caridad, Leyva Ayala Beatriz del Rosario
“Molares anquilosados y alternativas de tratamiento en dentición temporal en	Objetivo específico 1	Dialnet	Ingles	Study, ankylosis in a child	file:///C:/Users/usuario%201/Downloads/55177-Texto%20del%20art%C3%ADculo-107389-	Study of dental ankylosis in a child population	2017	Experimental, trasversal	García Sánchez, Álvaro; Cano Durán, Jorge; Ordoñez Fernández,

niños de 6 a 11 años de edad. Revisión Bibliográfica”					3-10-20170425%20(1).pdf				Esther; Serrano Sánchez, Víctor
“Molares anquilosados y alternativas de tratamiento en dentición temporal en niños de 6 a 11 años de edad. Revisión Bibliográfica”	Objetivo específico 1	Scielo	Portugués	anquilosis dental, panorámicas, tomografía computarizada de haz cónico	https://scielo.conicyt.cl/scielo.php?script=sci_abstract&pid=S0718-381X2017000300319&lng=pt&nrm=iso	Diagnóstico de anquilosis dental mediante vistas panorámicas, tomografía computarizada de haz cónico y datos histológicos: un estudio observacional retrospectivo de una serie de casos	2017	Estudio radiográfico	Ducommun Franziska,Bornstein Michael M.,Bosshardt Dieter,Katsaros Christos; Dula Karl
“Molares anquilosados y alternativas de tratamiento en dentición temporal en niños de 6 a 11 años de edad. Revisión Bibliográfica”	Objetivo General	Dialnet	español	Decoronación; anquilosis; alveolo dentario	https://dialnet.unirioja.es/servlet/articulo?codigo=6347372	Técnica de decoronación frente al tratamiento de la anquilosis alveolo-dentaria. Actualización.	2016	Descriptivo y sistemático	M. Padilla Miranda; E.M. Martínez Pérez; A. Adanero Velasco; J.I. Salmeron Escobar; P. Planells del Pozo

“Molares anquilosados y alternativas de tratamiento en dentición temporal en niños de 6 a 11 años de edad. Revisión Bibliográfica”	Objetivo General objetivo específico 2 y 3	Revista. Progreso en Ortodoncia	Ingles	Anquilosis inducida; Prolongación molar; Anclaje; Premolares congénitos ausentes	http://www.mendeley.com/research/a71c8d7b-318e-3760-b448	Tratamientos ortodóncico-quirúrgicos para dientes anquilosados	2016	Revisión Bibliográfica	Malpartida A; Barrera José 2016
“Molares anquilosados y alternativas de tratamiento en dentición temporal en niños de 6 a 11 años de edad. Revisión Bibliográfica”	Objetivo específico 1	Scielo	Ingles	Prevalencia de infraoclusión, molares temporales, imágenes 2D	https://drive.google.com/drive/folders/1-QDDrJJ3fuHgOKq5btdUy97YCrFuOvRr	Prevalencia de infraoclusión de molares temporales determinada mediante una nueva metodología de análisis de imágenes 2D	2016	Estudio Radiográfico	Odeh,R ; Mihailidis, R; Townsend,G; Hughes, T
“Molares anquilosados y alternativas de tratamiento en dentición temporal en niños de 6 a 11 años de edad. Revisión Bibliográfica”	Objetivo General	Google Académico	Español		http://www.revactamedicacentro.sld.cu/index.php/amc/article/view/474/640	. Cronología y orden de brote de la dentición permanente.	2016	Descriptivo	García Cabrera M, Álvarez García I, San Miguel Pentón A
“Molares anquilosados y alternativas de tratamiento en dentición temporal en	Objetivo General	Scielo	Español	Erupción dental, cronología, periodo transicional.	http://www.scielo.org.co/pdf/ceso/v29n1/v29n1a07.pdf	Cronología y secuencia de erupción en el primer periodo transicional	2016	Revisión Bibliográfica	Álzate García F, Serrano Vargas L, Cortes López L, Torres EA, Rodríguez MJ

niños de 6 a 11 años de edad. Revisión Bibliográfica”									
“Molares anquilosados y alternativas de tratamiento en dentición temporal en niños de 6 a 11 años de edad. Revisión Bibliográfica”	Objetivo específico 1	Medigraph ic	Español	Loss of length of the dental	https://www.medigraphic.com/pdfs/medisan/mds-2016/mds164g.pdf	Loss of length of the dental arch in children aged 8 to 11	2016	Estudio descriptivo, observacional y trasversal	González Espangler Liuba; Ramírez Quevedo, Yumeidis; Durán Vázquez,Wuilfrido Eredis; Melchor Moreno, Javier
“Molares anquilosados y alternativas de tratamiento en dentición temporal en niños de 6 a 11 años de edad. Revisión Bibliográfica”	Objetivo específico 1 y 3	Medisan	Español	anquilosis alveolar, diagnostico	https://revistaodontopediatria.org/index.php/alop/article/view/5/190	Diagnóstico y manejo de la anquilosis dentoalveolar	2015	Estudio descriptivo, observacional y transversal	Cardozo, Maria Alejandra; Hernandez, Jesus Alberto
“Molares anquilosados y alternativas de tratamiento en dentición temporal en niños de 6 a 11 años de	Objetivo General	Revista. Progreso en Ortodoncia	Ingles	Anquilosis inducida; prolongación molar; anclaje; premolares congénitos ausentes	https://link.springer.com/content/pdf/10.1186/s40510-015-0090-0.pdf	Anquilosis inducida de un molar primario para el anclaje esquelético en la mandíbula como	2015	Caso clínico	Angelopoulou, Matina V. Koletsi, Despina Vadiakas, George Halazonetis, Demetrios J.

edad. Revisión Bibliográfica”						alternativa a los mini implantes			
“Molares anquilosados y alternativas de tratamiento en dentición temporal en niños de 6 a 11 años de edad. Revisión Bibliográfica”	Objetivo General	Tesis	Español		https://idus.us.es/xmlui/bitstream/handle/11441/33068/MARISEL%20TESIS.pdf?sequence=1	Cronología de la erupción dentaria permanente en niños.	2015	Estudio de campo	Valenzuela Ramos MR.
“Molares anquilosados y alternativas de tratamiento en dentición temporal en niños de 6 a 11 años de edad. Revisión Bibliográfica”	Objetivo General	Elsevier	Español	Erupción dentaria, crecimiento y desarrollo, signos y síntomas	http://www.estomatologia2015.sld.cu/index.php/estomatologia/nov2015/paper/view/760	Erupción dentaria, realidades e interrogantes actuales.	2015	Revisión Bibliográfica	Véliz Concepción OL.
“Molares anquilosados y alternativas de tratamiento en dentición temporal en niños de 6 a 11 años de edad. Revisión Bibliográfica”	Objetivo General	Medicina	Español	Cronología, dentición, diente molar, diente canino, odontología pediátrica.	http://editorial.ucsg.edu.ec/ojs-medicina/index.php/ucsg-medicina/article/view/698/pdf_12	Evaluación de la interrelación de cronología y secuencia de erupción de canino y segundo premolar superior en	2015	Trasversal, Descriptiva	González Lema D, Terreros de Huc M. E

						pacientes entre los 9 y 12 años de edad.			
“Molares anquilosados y alternativas de tratamiento en dentición temporal en niños de 6 a 11 años de edad. Revisión Bibliográfica”	Objetivo específico 1	ResearchGate	Ingles	Infraoclusion, primary molars	https://silo.tips/download/infraoclusion-de-molares-temporales-reporte-de-casos-clinicos	Infraoclusión of primary molars	2014	Casos Clínicos	Larach K, Ximena Mallea V, Patricia Vargas Marisa.
“Molares anquilosados y alternativas de tratamiento en dentición temporal en niños de 6 a 11 años de edad. Revisión Bibliográfica”	Objetivo 1, 2 y 3	ResechGate	Español	infraoclusiones, anquilosis, en el desarrollo de la oclusión	https://www.researchgate.net/profile/Elena-Barberia/publication/257920856_Importancia_de_las_infraoclusiones_en_el_desarrollo_de_la_oclusion/links/0c960526171ab08dc9000000/Importancia-de-las-infraoclusiones-en-el-desarrollo-de-la-oclusion.pdf	Importancia de las infraoclusiones en el desarrollo de la oclusión	2014	Descriptivo, observacional	Barberia Learche, E; Trisfontaines, Eva; García López, Prado; Maroto Edo, Myriam.
“Molares anquilosados y alternativas de tratamiento en dentición temporal en niños de 6 a 11 años de edad.	Objetivo específico 1 Y 2	Pubmed	Ingles	fenotipo, anquilosis, deciduo	https://drive.google.com/drive/folders/1-QDDrJJ3fuHgOKq5btdUy97YCrFuOvRr	Fenotipo severo de infraoclusión de molares deciduos con asociaciones biológicas	2014	Estudio Retrospectivo 25 pacientes	Shalisha, Miriam; Har-Zion, Gilad; Zini C, Avraham; HarariD, Doron; Chaushumi, Stella

Revisión Bibliográfica”									
“Molares anquilosados y alternativas de tratamiento en dentición temporal en niños de 6 a 11 años de edad. Revisión Bibliográfica”	Objetivo General	Scielo	Español	Erupción dental, Dentición permanente.	http://scielo.sld.cu/pdf/rpr/v17n3/rpr12313.pdf	Orden y cronología de brote en dentición permanente	2013	Estudio observacional, descriptivo, de corte transversal	Tebelio Concepción Obregón1, Hilda Paula Sosa Hernández2, Arioska Matos Rodríguez3, Carlos Díaz Pacheco
“Molares anquilosados y alternativas de tratamiento en dentición temporal en niños de 6 a 11 años de edad. Revisión Bibliográfica”	Objetivo 3	JADA	Ingles	Molares primarios anquilosados	https://jada.ada.org/article/S0002-8177(14)60580-8/fulltext	Molares primarios anquilosados	2013	Estudio comparativo	Halterman Charles
“Molares anquilosados y alternativas de tratamiento en dentición temporal en niños de 6 a 11 años de edad.	Objetivo General	Scielo	Español	Anquilosis, biomecánica, infraoclusión, molares infan2les.	https://www.odontologia.uady.mx/revistas/rol/pdf/V05N1p19.pdf	Tratamiento de un molar infantil anquilosado, en infraoclusión severa y con otras	2013	Caso clínico	Vera-Guerra JA1, Herrera-Atoche JR

Revisión Bibliográfica”						anomalías dentales asociadas.			
“Molares anquilosados y alternativas de tratamiento en dentición temporal en niños de 6 a 11 años de edad. Revisión Bibliográfica”	Objetivo General	Research	Español		http://www.ncbi.nlm.nih.gov/pmc/articles/PMC3773387/	Relationship between malnutrition and the number of permanent teeth in Filipino 10- to 13-year-olds.	2013	Revisión Bibliográfica	Heinrich Weltzien R, Zorn C, Monse B, Kromeyer Hauschild K
“Molares anquilosados y alternativas de tratamiento en dentición temporal en niños de 6 a 11 años de edad. Revisión Bibliográfica”	Objetivo General	Google Scholar	Español	abstract; ankylosis; anquilosis dental; distracción ostegénica; in dentistry; included to obtain a; orthodontic-surgical alternatives for tooth; orthosurgical techniques must be; ortodoncia; osteotomía; poses a big challenge; repo-; result; satisfactory esthetic and functional; segmentary osteotomy with immediate; surgical removal; the treatment options are; treatment for tooth ankylosis	http://www.mendeley.com/research/959a1a55-9ac1-3fc3-bba0-1e64fd16585d/	Diagnóstico de anquilosis dental mediante vistas panorámicas, tomografía computarizada de haz cónico y datos histológicos: un estudio observacional retrospectivo de una serie de casos	2013	Revisión Bibliográfica	Giraldo-Mira, Juan Felipe Velásquez, Mariluz

“Molares anquilosados y alternativas de tratamiento en dentición temporal en niños de 6 a 11 años de edad. Revisión Bibliográfica”	Objetivo General Objetivo específico 2 y 3	Google Scholar	Ingles	Anatómica del cemento; anquilosis dental; definida como la fusión; dental es una anomalía; diente; diente de hoja caduca; molar; resumen - la anquilosis	http://www.mendeley.com/research/14260f13-b991-3506-8c14-3c24658873c8/	Principales alteraciones causadas por anquilosis en dientes temporales	2013	Revisión Bibliográfica	Masia L .
“Molares anquilosados y alternativas de tratamiento en dentición temporal en niños de 6 a 11 años de edad. Revisión Bibliográfica”	Objetivo específico 1, 2 y 3	Ciencia	Ingles	Principales alteraciones causadas por anquilosis en dientes temporales	https://gacetadental.com/wp-content/uploads/OLD/pdf/246_CIENCIA_AlteracionesAnquilosis.pdf	Principales alteraciones causadas por anquilosis en dientes temporales	2013	Revisión Bibliográfica	Domínguez López, María; Masia Brucero, Lucero.
“Molares anquilosados y alternativas de tratamiento en dentición temporal en niños de 6 a 11 años de edad. Revisión Bibliográfica”	Objetivo General y objetivo especifico 3	Google académico	Español	Anquilosis, biomecánica, infraoclusión, molares infan2les.	Tratamiento de un molar infantil anquilosado, en infraoclusión severa y con otras anomalías dentales asociadas.	Tratamiento de un molar infantil anquilosado, en infraoclusión severa y con otras anomalías dentales asociadas.	2013	Caso clínico	Vera-Guerra JA1 , Herrera-Atoche JR2

“Molares anquilosados y alternativas de tratamiento en dentición temporal en niños de 6 a 11 años de edad. Revisión Bibliográfica”	Objetivo específico 2 y 3	JADA	Ingles	Manejo, molares primarios anquilosados	https://jada.ada.org/article/S0002-8177(14)60764-9/fulltext	Manejo de los molares primarios anquilosados con sucesores de premolares: una revisión sistemática	2013	Revisión Sistemática	Tieu,Long D; Walker,Stephanie L; Major, Michael P.; Flores-Mir, Carlos
“Molares anquilosados y alternativas de tratamiento en dentición temporal en niños de 6 a 11 años de edad. Revisión Bibliográfica”	Objetivo 3	Pubmed	Español	Tratamiento, molar infantil anquilosado, infraoclusión severa	https://www.odontologia.uady.mx/revistas/rol/pdf/V05N1p19.pdf	Tratamiento de un molar infantil anquilosado, en infraoclusión severa y con otras anomalías dentales asociadas.	2013	Caso Clínico	Vera-Guerra J, Herrera-Atoche JR
“Molares anquilosados y alternativas de tratamiento en dentición temporal en niños de 6 a 11 años de edad. Revisión Bibliográfica”	Objetivo	Dialnet	Ingles		https://drive.google.com/drive/folders/1-QDDrJJ3fuHgOKq5btdUy97YCrFuOvRrr	Una evaluación de los factores asociados con la persistencia de los dientes temporales.	2012	Estudio de investigación, retrospectivo radiográfico.	Aktan, Ali Murat; Kara, Isa; Bereket, Cihan; KIrtay, Mustafa; Ertugramorul, Mehmet

“Molares anquilosados y alternativas de tratamiento en dentición temporal en niños de 6 a 11 años de edad. Revisión Bibliográfica”	Objetivo General	Google Scholar	Ingles	Retención primaria, anquilosis, caso clínico	http://www.mendeley.com/catalog/02e4bc11-97f7-36b7-8dd3-982e6d2a3e7f/	Retención primaria y secundaria de cuatro molares temporales en un solo paciente	2010	Presentación de caso clínico	Ramos B, Rodríguez A, Pasión de R, Napier L
“Molares anquilosados y alternativas de tratamiento en dentición temporal en niños de 6 a 11 años de edad. Revisión Bibliográfica”	Objetivo General Objetivo específico 3	Lilacs	Portugués	Diente Primario, anquilosis, oclusión dental, dentición	file:///C:/Users/usuario%201/Downloads/2016-05_CR_Pithon_05-20author%20(1).pdf	Uso de restauraciones indirectas en la rehabilitación de dientes deciduos anquilados	2010	Informe de casos / Estudio de tamizaje	Brito, Lívia Natália Sales ; Tavares, Márcia Dantas Lima ; Granville-García, Ana Flávia ; Cavalcanti, Alessandro Leite .
“Molares anquilosados y alternativas de tratamiento en dentición temporal en niños de 6 a 11 años de edad. Revisión Bibliográfica”	Objetivo específico 1 y 3	ResearchGate	Español	Anquilosis de molares temporales	file:///C:/Users/usuario%201/Downloads/1993AnquilosisII.pdf	Anquilosis de molares temporales II. Pautas terapéuticas	2014	Revisión Bibliográfica	Nova García M.J., Planells del Pozo, Muelas Fernández L, Barberia Learche, E.

“Molares anquilosados y alternativas de tratamiento en dentición temporal en niños de 6 a 11 años de edad. Revisión Bibliográfica”	Objetivo 2 Y 3	Pubmed	Ingles	Vertical alveolar, infraoccluded mandibular deciduos molares	https://pubmed.ncbi.nlm.nih.gov/22196188/	Vertical alveolar growth in subjects with infraoccluded mandibular deciduous molars	2012	Estudio caso-control longitudinal.	Dias, Caroline; Cuadrado Closs, Luciane; Fontanella, B Vania; Borba de Araujo, Fernando; Porto Alegre, Rio Grande do Sul
“Molares anquilosados y alternativas de tratamiento en dentición temporal en niños de 6 a 11 años de edad. Revisión Bibliográfica”	Objetivo General	Ciencia	Español		https://gacetadental.com/wp-content/uploads/OLD/pdf/203_CIENCIA_Fallo_erupcion_dentaria.pdf	Fallo local de la erupción dentaria. Aproximación a la clínica y la terapéutica	2009	Descriptivo	Barbería Leache; A Garzarán Vicente; Altamirano Sánchez; Cardoso Silva ; M Maroto Edo
“Molares anquilosados y alternativas de tratamiento en dentición temporal en niños de 6 a 11 años de edad. Revisión Bibliográfica”	Objetivo General		Español	Anquilosis, diente impactado	https://www.usmp.edu.pe/odonto/servicio/2008/Kiru2008v5n2/Kiru2008v5n2art6.pdf	Tratamiento ortodóncico de premolar superior impactada por molar decidua anquilosada	2008	Revisión bibliográfica	Maita Castañeda Luis Mariano

“Molares anquilosados y alternativas de tratamiento en dentición temporal en niños de 6 a 11 años de edad. Revisión Bibliográfica”	Objetivo General	Google Académico	Español	Anquilosis dental, Infraoclusión, dientes sumergidos.	http://www.mendeley.com/research/39945812-0c92-33ac-944b-d7459a99342c/	Anquilosis en molares temporales: Revisión de la literatura y caso clínico	2005	Reporte de caso clínico, analítico y experimental	Osorio A Liliana Marlen
“Molares anquilosados y alternativas de tratamiento en dentición temporal en niños de 6 a 11 años de edad. Revisión Bibliográfica”	Objetivo General Objetivo específico 2 ,3	Revista Odontológica de Araçatuba	Portugués	Anquilosis; diente de hoja caduca; dentición primaria	http://www.mendeley.com/research/e07ec189-a7ee-3727-bd98-dda6776dc1ae/	Anquilosis dento-alveolar: etiología, oportunidades de diagnóstico y tratamiento	2005	Revisión Bibliográfica	Tolentino Cordero Anagélica; Albuquerque Isabela; Pereira de Francia Flávia; Feitosa Bezerra de Oliveir.
“Molares anquilosados y alternativas de tratamiento en dentición temporal en niños de 6 a 11 años de edad. Revisión Bibliográfica”	Objetivo General.	Docplayer	Español		https://docplayer.es/51090244-Solucion-ortodoncico-quirurgica-de-la-anquilosis-dental.html	Solución ortodóncico-quirúrgica de la anquilosis dental	2005	Revisión Bibliográfica	Puigdollers A. De la iglesia F.

“Molares anquilosados y alternativas de tratamiento en dentición temporal en niños de 6 a 11 años de edad. Revisión Bibliográfica”	Objetivo General	Scielo	Español	Infraoclusión, Anquilosis, severidad de la infraoclusión, distribución de la infraoclusión.	https://scielo.isciii.es/scielo.php?script=sci_arttext&pid=S1138-123X2004000100004	Distribución y gravedad de las infraoclusiones de molares temporales	2004	Descriptivo	Zúñiga Tertre María del Pilar
“Molares anquilosados y alternativas de tratamiento en dentición temporal en niños de 6 a 11 años de edad. Revisión Bibliográfica”	Objetivo Específico 2 y 3	Google Académico	Español	Anquilosis, Impactación, terapia ortodóntica,	https://sisbib.unmsm.edu.pe/BVRevistas/odontologia/2001_n8/PDF/Valoracion_Tratamientos.pdf	Valoración y Tratamientos de las Anquilosis e Impactaciones	2001	Descriptivo	Zapata Mendoza Janett
“Molares anquilosados y alternativas de tratamiento en dentición temporal en niños de 6 a 11 años de edad. Revisión Bibliográfica”	Objetivo General	Libro	Español		https://drive.google.com/drive/u/0/search?q=daniel	Odontopediatría	2001	2da Edición	Barberia L. Elena, Boj Q. Juan, Catalá P Mosntserrat, García Carlos
“Molares anquilosados y alternativas de tratamiento en dentición temporal en	Objetivo especifico 2	Google académico	Español		http://www.mendeley.com/research/e5d9ae7a-4a5f-3cab-92ae-ad4c264d2c4f/	PERIOTEST. El instrumento de medición dental para la implantología y la	1997		Schulte, W.

niños de 6 a 11 años de edad. Revisión Bibliográfica”	odontología más exigentes.

Elaborado por*: Carmen Matailo*

Anexo 2. *Matriz de organización- Muestra*

MATRIZ DE ORGANIZACION 20 ARTICULOS									
OBJETIVOS	**BASE DE DATOS**	**IDIOMA**	**PALABRAS CLAVES**	**ENLACE DEL A.**	**TITULO**	**AÑO**	**TIPO DE ESTUDIO**	**AUTOR**	**CONCLUSION**
Objetivo específico 1	International Journal of Oral Science	Ingles		https://www.nature.com/articles/s41368-019-0070-1	Transcriptome analysis of ankylosed primary molars with infraocclusion	2020	Estudio de casos y controles	Tong, Annie; Chow, Yuh-Lit; Xu, Katie; Hardiman, Rita; Schneider, Paul; Tan, Seong-Seng	Presente invariablemente en los molares primarios infraocluidos con sucesores faltantes, la anquilosis se presenta en los segundos molares mandibulares primarios (piezas 75 y 85), con infraoclusión que se caracteriza por la expresión diferencial de genes con un aumento en respuesta inflamatoria y proliferación.
Objetivo específico 2	Pubmed	Portugués	Reabsorción dental. Anquilosis alveolo dental. Reabsorción de dientes de repuesto. Caninos. Dientes impactados.	https://doi.org/10.1590/2177-6709.25.6.019-025.oin	Diagnóstico de anquilosis alveolo dental en caninos no erupcionados: una de las respuestas al por qué no llega el canino	2020	Estudio radiográfico	Consolaro, Alberto; Hadaya, Omar; Cardoso, Mauricio de Almeida	En las imágenes tomográficas, la sección y los planos axial, sagital y coronal son variados y permiten una multiplicidad de ángulos de observación, lo que asegura un diagnóstico preciso de anquilosis y reabsorción sustitutiva.

Objetivo específico 1 y 2	Scielo	Ingles	infraoclusión, diente anquilosado, molares primarios, prevalencia.	http://www.scielo.edu.uy/scielo.php?pid=S1688-93392020000100004&script=sci	Prevalencia de infraoclusión en molares primarios de niños de 7 y 8 años, Valdivia, Chile	2019	Estudio Experimental, trasversal experimental	Schiappacass Díaz, Francisca; Muñoz, Felipe Aguilera; Cayo-Parra, Valentina; Guido-Garay, Katherine	Existe una alta prevalencia de infraoclusión en niños de 7 y 8 años en Valdivia, Chile.
Objetivo específico 1, 2 y 3	Dialnet	Ingles	Anquilosis dental, Diente molar, diente de hoja caduca	http://www.mendeley.com/research/76a3a0d3-2820-338a-b1f7-cbe737cad722/	Anquilosis dental en molares deciduas: Revisión de la literatura	2019	Revisión bibliográfica	Machado Negri, Amanda Cristina; Souza Neto Walter José; Oliveira Favretto Carla	Los estudios demuestran que esta alteración está más presente en los dientes temporales que en los permanentes y varía del 1,3% al 38,5% en los molares temporales, con una afectación más frecuente en los molares temporales inferiores que en los superiores.
Objetivo específico 1	Dialnet	Ingles	Traumatismos de los dientes, tomografía computarizada de haz cónico, resorción radicular, anquilosis	file:///C:/Users/usuario%201/Downloads/55177-Texto%20del%20art%C3%ADculo-107389-3-10-20170425%20(1).pdf	Study of dental ankylosis in a child population	2017	Experimental, trasversal	García Sánchez, Álvaro; Cano Durán, Jorge; Ordoñez Fernández, Esther; Serrano Sánchez, Víctor	La anquilosis aparece 1,5 veces más en niños que en niñas, dándose el pico de incidencia a los 8 años. Su localización fue predominantemente mandibular, concretamente en el lado derecho. En el 65% de las ocasiones había agenesia del diente sucesor permanente, siendo este hecho mas frecuente en niñas. Finalmente, el diente con mayor incidencia de anquilosis fue el segundo molar temporal mandibular derecho.

Objetivo específico 1	Scielo	Portu gués		https://sciel o.conicyt.cl /scielo.php ?script=sci _abstract& pid=S0718 - 381X2017 000300319 &lng=pt& nrm=iso	Diagnóstico de anquilosis dental mediante vistas panorámicas, tomografía computarizada de haz cónico y datos histológicos: un estudio observacional retrospectivo de una serie de casos	2017	Estudio radiográfico	Ducommu n Franziska, Bornstein Michael M., Bosshardt Dieter, Katsaros Christos; Dula Karl	Las imágenes CBCT son útiles como una herramienta de diagnóstico adicional que complementa los hallazgos clínicos, el historial dental y de tratamiento, pero no se recomienda la CBCT como herramienta diagnóstica única para el diagnóstico de anquilosis, ya que en el presente estudio se encontraron algunos resultados falsos positivos, sin embargo las radiografías panorámicas y periapicales se consideran inapropiadas, debido al pequeño tamaño de la muestra, se alientan las imágenes más grandes que, idealmente, utilice un enfoque multicéntrico.
Objetivo específico 1	Medigraph ic	Españ ol		https://ww w.medigra phic.com/p dfs/medisa n/mds- 2016/mds1 64g.pdf	Loss of length of the dental arch in children aged 8 to 11	2016	Estudio descriptivo, observacional y trasversal	González Espangler Liuba; Ramírez Quevedo, Yumeidis; Durán Vázquez, Wuilfrido Eredis; Melchor Moreno, Javier	En cuanto a la anquilosis los promedios por hemiarcadas según el sexo, se evidenciaron valores elevados en las niñas respecto a los varones, afectado a los primeros molares derechos.
Objetivo específico 1	Scielo	Ingles	Modelos dentales, radiografías	https://driv e.google.co m/drive/fol	Prevalencia de infraoclusión de molares temporales	2016	Estudio Radiográfico	Odeh,R ; Mihailidis, R;	La afección se presentó con mayor frecuencia en el arco mandibular. No hubo

			panorámicas, dentición temporal, dientes sumergidos, erupción dentaria.	ders/1-QDDrJJ3fuHgOKq5btdUy97YCrFuOvRr	determinada mediante una nueva metodología de análisis de imágenes 2D			Townsend, G; Hughes, T	asociación significativa entre la infraoclusión y el lado del arco. El primer molar mandibular primario fue el diente infraocluido con más frecuencia en ambas muestras. La nueva técnica desarrollada en este estudio, y los hallazgos asociados, pueden utilizarse para mejorar el diagnóstico temprano de anomalías del desarrollo dental y la planificación del tratamiento durante la etapa tardía del desarrollo de la dentición mixta.
Objetivo específico 1 y 3	Medisan	Español	Arco dental; child; factores predisponentes; loss of length of th e dental arch; maloclusiones, niños; pérdida de la longitud del arco dental	https://revistaodontopediatria.org/index.php/alop/article/view/5/190	Diagnóstico y manejo de la anquilosis dentoalveolar	2015	Estudio descriptivo, observacional y transversal	Cardozo, María Alejandra; Hernandez, Jesús Alberto	El diagnóstico debe realizarse clínicamente valorando la ausencia de movilidad y la apariencia de estar sumergido y radiográficamente con radiografías periapicales y panorámicas. Las alternativas terapéuticas actualmente son muy variadas y deben ir orientadas a prevenir y controlar las alteraciones oclusales secundarias a esta alteración dental.
Objetivo específico 1	Dialnet	Ingles	Anquilosis inducida; Prolongación molar; Anclaje; Premolares	https://doi.org/10.1186/s40510-015-0090-0	Anquilosis inducida de un molar primario para el anclaje esquelético en la mandíbula como alternativa a los mini implantes	2015	Caso Clínico	Angelopoulou, Matina V ; Koletsi Despina; Vadiakas George; Halazoneti	La anquilosis inducida de los dientes temporales puede ser una alternativa a los mini implantes de ortodoncia en casos seleccionados, con riesgos

			congénitos ausentes					s Demetrios	mínimos y máxima biocompatibilidad.
Objetivo específico 1 y 3	ResearchGate	Español	anquilosis, infraoclusión, piezas deciduas, molares deciduos, prevalencia	file:///C:/Users/usuario%201/Downloads/1993AnquilosisII.pdf	Anquilosis de molares temporales II. Pautas terapéuticas	2014	Revisión Bibliográfica	Nova García M.J., Planells del Pozo, Muelas Fernández L, Barberia Learche, E.	El segundo molar temporal es el que sufre más intensamente las consecuencias de la anquilosis sobre todo por la fuerte tendencia a la mesioversión del primer molar permanente.
Objetivo específico 1	ResearchGate	Ingles	anquilosis dentoalveolar; diente sumergido; infraoclusión; ligamento periodontal; maloclusión	https://silo.tips/download/infraoclusion-de-molares-temporales-reporte-de-casos-clinicos	Infraoclusión of primary molars	2014	Casos Clínicos	Larach K, Ximena Mallea V, Patricia Vargas Marisa.	Los molares temporales inferiores se describen como los dientes más afectados y se presenta en una etapa mixta temprana de 6 a 11años y no hay diferencias entre géneros.
Objetivo específico 1 Y 2	Pubmed	Ingles	Infraoclusión; Anomalías dentales; Molares de hoja caduca (primarios); Anquilosis dental	https://drive.google.com/drive/folders/1-QDDrJJ3fuHgOKq5btdUy97YCrFuOvRr	Fenotipo severo de infraoclusión de molares deciduos con asociaciones biológicas	2014	Estudio Retrospectivo 25 pacientes	Shalisha, Miriam; Har-Zion, Gilad; Zini C, Avraham; HarariD, Doron; Chaushumi, Stella	En los casos de inmersión profunda, la apertura del espacio seguida de la extracción del diente deciduo severamente infraocluido y el mantenimiento del espacio suelen dar como resultado la erupción espontánea del premolar impactado. Los marcadores para el diagnóstico temprano de inmersión profunda incluyen otras anomalías dentales, inclinación severa de los dientes adyacentes y pérdida de espacio local.

Objetivo 1, 2 y 3	Resech Gate	Español		https://www.researchgate.net/profile/Elena	Importancia de las infraoclusiones en el desarrollo de la oclusión	2014	Descriptivo, observacional	Barberia Learche, E; Trisfontaines, Eva; García López, Prado; Maroto Edo, Myriam.	La infraoclusión de molares temporales es un hallazgo frecuente en el niño en dentición mixta 1ra fase, requiere un diagnóstico completo y una estimación fundamentada del pronóstico, la decisión terapéutica habrá que decidirla valorando la patología eruptiva y de maloclusión existente u optar entre el tratamiento conservador y la extracción.
Objetivo específico 1, 2 y 3	Ciencia	Ingles	anquilosis, oclusión, efectos, infraoclusión, dientes temporales.	https://gacetadental.com/wp-content/uploads/OLD/pdf/246_CIENCIA_Alteraciones Anquilosis.pdf	Principales alteraciones causadas por anquilosis en dientes temporales	2013	Revisión Bibliográfica	Domínguez López, María; Masia Brucero, Lucero.	La anquilosis sin tratamiento en dientes temporales genera una disminución del crecimiento del hueso alveolar, inclinación de los dientes adyacentes y pérdida del espacio ortodóncico.
Objetivo 3	Pubmed	Español	Anquilosis, biomecánica, infraoclusión, molares infantiles.	https://www.odontologia.uady.mx/revistas/rol/pdf/V05N1p19.pdf	Tratamiento de un molar infantil anquilosado, en infraoclusión severa y con otras anomalías dentales asociadas.	2013	Caso Clínico	Vera-Guerra J, Herrera-Atoche JR	Su prevalencia se reporta en un 8.9% siendo 10 veces más frecuente en la mandíbula que en el maxilar superior y mucho más común en el segundo molar infantil. El elemento más importante para el diagnóstico de un diente en infraoclusión, es la discrepancia existente entre su plano de oclusión con el de los vecinos que debe ser de al menos 1 mm.

Objetivo específico 2 y 3	JADA	Ingles	dentición; Toma de decisiones; arco dental; cuidado dental para niños; anquilosis.	https://jada.ada.org/article/S0002-8177(14)60764-9/fulltext	Manejo de los molares primarios anquilosados con sucesores de premolares: una revisión sistemática	2013	Revisión Sistemática	Tieu,Long D; Walker,Stephanie L; Major, Michael P.; Flores-Mir, Carlos	Los molares primarios anquilosados a menudo se manifiestan con infraoclusión progresiva de leve a moderada. Se recomienda una monitorización conservadora de los molares temporales anquilosados. El médico debe considerar la extracción si el sucesor permanente tiene una ruta de erupción alterada, si el molar primario anquilosado está severamente infraocluido con los dientes adyacentes inclinados para evitar que el sucesor erupcione, o ambos.
Objetivo 3	JADA	Ingles		https://jada.ada.org/article/S0002-8177(14)60580-8/fulltext	Molares primarios anquilosados	2013	Estudio comparativo	Halterman Charles	Los dientes anquilosados deben ser monitoreados y que deben esperarse exfoliaciones normales. Para prevenir la impactación de los dientes permanentes, se debe considerar la extracción y el mantenimiento del espacio. Ocasionalmente, si no se tratan los segundos molares temporales anquilosados, los primeros molares permanentes se romperán sobre el segundo molar temporal. Esta mala posición puede dificultar el tratamiento posterior.
Objetivo 2	Dialnet	Ingles		https://drive.google.com/drive/folders/1-	Una evaluación de los factores asociados con la persistencia de los dientes temporales.	2012	Estudio de investigación, retrospectivo radiográfico.	Aktan, Ali Murat; Kara, Isa; Bereket,	Dentro de las imitaciones del presente estudio, el tipo más común de dientes temporales persistentes que se observan en

			QDDrJJ3fuHgOKq5btdUy97YCrFuOvRrr				Cihan; KIrtay, Mustafa; Ertugramorul, Mehmet	la arcada dentaria fueron los segundos molares mandibulares, seguidos de los caninos primarios superiores, el motivo más frecuente de la persistencia fue la ausencia congénita de sucesores de los dientes temporales, seguridad de las impactaciones de los dientes sucesores.
Objetivo 2 Y 3	Pubmed	Ingles	https://pubmed.ncbi.nlm.nih.gov/22196188/	Vertical alveolar growth in subjects with infraoccluded mandibular deciduous molars.	2012	Estudio caso-control longitudinal.	Dias,Caroline; Quadrado Closs,Luciane; Fontanella, B Vania; Borba de Araujo, Fernando; Porto Alegre, Rio Grande do Sul	La investigación radiográfica se reconoce a menudo como un método de diagnóstico importante en el seguimiento de pacientes con dientes infraocluidos. Permite la detección de una zona anquilosada basada en la ausencia de continuidad del ligamento periodontal en la región donde el cemento se fusiona con el hueso alveolar. Además, la sustracción digital de radiografías panorámicas se ha utilizado con éxito para evaluar el comportamiento de implantes, lesiones periapicales y alteraciones condilares. Este método permite evaluar pequeños cambios mediante la superposición de 2 radiografías, como se muestra en estudios previos.

Anexo 3. *Proyecto de Tesis*

UNIVERSIDAD NACIONAL DE LOJA

FACULTAD DE LA SALUD HUMANA

CARRERA DE ODONTOLOGÍA

Molares anquilosados y alternativas de tratamiento en dentición temporal en niños de 6 a 11 años de edad. Revisión Bibliográfica

Proyecto de tesis previo a la obtención del

Título de odontóloga

AUTORA:

Carmen Guadalupe Matailo Trujillo

NOMBRE DEL DOCENTE TUTOR DEL PROYECTO:

Odt. Esp. Susana González Eras

NOMBRE DEL DOCENTE DE LA MATERIA DE PROYECTO PARA TRABAJO DE TITULACIÓN:

Dra. Diana Gahona

1. TEMA:

Molares anquilosados y alternativas de tratamiento en dentición temporal en niños de 6 a 11 años de edad. Revisión Bibliográfica

2. PLANTEAMIENTO DEL PROBLEMA

La erupción dentaria en el ser humano es un proceso largo y está íntimamente relacionado con el crecimiento y desarrollo de las estructuras craneofaciales. Barbería

(2001) afirma “La Erupción dentaria es un proceso dinámico, que comienza con la formación del germen dentario desde su cripta de desarrollo hasta su colocación en la cavidad bucal, en oclusión con sus antagonistas” (p.229).

De este modo, las causas de retraso que influyen sobre la cronología de la erupción son: erupción ectópica de dientes permanentes, secuencia alterada de erupción, anquilosis dentoalveolar, dientes impactados, reabsorción anormal de molares temporales y estado nutricional, van causan el adelanto o retraso de la erupción en uno, varios o en la totalidad de la dentición; ya sean dientes deciduos o permanentes. (Valenzuela ,2015).

Osorio (2010) afirma:´´ La anquilosis se presenta por una alteración en el ligamento periodontal que produce una fusión del diente al hueso alveolar, afecta la exfoliación de los dientes temporales y, algunas veces, la erupción de los sucesores permanentes´´ (p.122). Asimismo, Kofod y Col (2005) señalaron que, en un niño en crecimiento, el diente anquilosado no sigue el crecimiento vertical normal del proceso alveolar, haciendo que el diente quede impactado.

Según evidencia científica estudios manifiestan que la Organización

Internacional de Investigación Científica de Ciencias Dentales y Médicas (IOSR-JDMS, 2004) afirma que la anquilosis se presenta entre el 1.3 % y el

14.3 % de la población este trastorno tiene una mayor incidencia entre hermanos y es ligeramente más

frecuente en mujeres. Además, Zúñiga (2004) manifiesta que, en Madrid, se verificó que el 10,48% de la población estudiada presentaba anquilosis, el 44,9% de los niños presentaban 1 molar con esta alteración y el 40,4%, mostraban 2 molares involucrados. Respecto al rango de edad se observó que la mayor prevalencia de esta anomalía se presentó entre los 6 y 8 años y los dientes que tenían mayor porcentaje de afección fueron el primer molar inferior derecho con un 40,1% y el primer molar inferior izquierdo, con un 27,9%. Así mismo García M, Cañas G y Núñez R, (2012) refieren que en Madrid España, una opción para el tratamiento de anquilosis dentaria temporal es la extracción del diente anquilotico.

Además, Biederman (2017) refiere que, en New York, se realiza una publicación acerca del diagnóstico y tratamiento de dientes anquilosados en la cual reporta que la anquilosis en dientes primarios es 10 veces más probable que en la dentición permanente, además se presenta con mayor frecuencia en la mandíbula y observó mayor prevalencia en la región molar durante la transición de dentición primaria a mixta.

Igualmente, Díaz y Cols (2012) afirma que, en Brasil, se comparó el crecimiento óseo vertical en el lado que presentaba un molar primario anquilosado con el lado sin anquilosis dental, encontraron que el crecimiento alveolar vertical del lado del diente afectado era significativamente menor comparado con la zona de oclusión normal. También observaron que un hallazgo común fue la mordida abierta local, causada por una detención en el

crecimiento alveolar en la región del diente infra ocluido. Así mismo en los estudios de Kurol y Thilander, se estableció que en los casos en los que no sea necesaria una intervención terapéutica, y en donde las implicaciones clínicas sean mínimas, se debe realizar un adecuado control clínico y radiográfico reportando que el 92,5 % de los dientes infra ocluidos tienen un proceso normal de exfoliación.

Por otra parte, la Nacional Health Institutes (s.f) afirma que, según los Institutos Nacionales para la Salud de los EUA, esta condición se presenta cuando un diente se fusiona con el hueso que lo rodea y empieza a hundirse en el tejido gingival cercano. Normalmente, unas fibras pequeñas conocidas como ligamentos periodontales mantienen a los dientes en su lugar, pero en los pacientes con anquilosis esta conexión no existe y el diente se fija directamente al hueso.

De igual forma, Gallegos (2018) comenta que a nivel Nacional existen reportes que indican que la frecuencia de anquilosis dental es 10 veces mayor en piezas deciduas que en dientes permanentes es decir que cuando una pieza dental decidua se anquilosa, el crecimiento vertical continua mientras el molar y el hueso que los rodea permanecen anquilosados. Mientras que las alternativas de tratamiento van a depender de la implicación clínica y del grado de infraoclusión (Cardozo.,2015).

Asimismo, en Quito en una escuela privada se verificó la prevalencia de anquilosis en dientes deciduos en niños de 6 a 10 años en un 5,34%, frecuentemente la edad en que más aprecio fue en niños de 8-9 años, se presentó en el género masculino con un 64% y las piezas más afectadas fueron

primer molar inferior derecho e izquierdo (Gallegos, 2018). Por otro lado, a nivel local hay escasez relativa de información sobre la problemática abordada.

Así pues, la anquilosis en molares temporales constituye un importante problema de salud bucodental por su alta prevalencia, demanda pública y fuerte impacto sobre los niños en términos de aumento a la susceptibilidad a la caries, enfermedad periodontal, infecciones, impactación o rotación del germen, trayectoria anormal de erupción, alteraciones en la formación radicular y atraso en la erupción.

Además, esta alteración puede causar efectos nocivos en el desarrollo de la dentición por eso se debe realizar el diagnóstico oportuno y alternativas de tratamiento eficaces los mismos que dependen de la edad del paciente, del grado de severidad de la anquilosis, del compromiso de la oclusión, de la presencia y la localización del sucesor permanente y de esta manera se podrá prevenir desviaciones de la erupción y alteraciones funcionales de la cavidad oral.

Por todo lo antes señalado nace la necesidad de realizar un proyecto de investigación que nos permita brindar mayor información tanto a Odontólogos y los estudiantes de la carrera de Odontología de la Universidad Nacional de Loja, para que de esta manera se fortalecerán sus conocimientos cuando se encuentren frente algún caso de anquilosis en molares en dentición temporal, conozcan el manejo y alternativas de tratamiento adecuado.

3. JUSTIFICACIÓN

La cronología de la erupción debe entenderse como un proceso individual de maduración, por eso se debe considerar que un niño que se retrasa en la erupción de sus dientes temporales también lo hará en la dentición definitiva. Una de las causas locales que producen retraso eruptivo es la Anquilosis en dentición temporal, lo cual va a producir una fusión entre el cemento radicular del diente temporal y el hueso alveolar con pérdida del ligamento periodontal, ello va a producir que ese diente no crezca como los demás, dando un aspecto de un diente sumergido. Esta alteración puede causar efectos nocivos en el desarrollo de la dentición y por esto el diagnóstico oportuno es fundamental para prevenir desviaciones de la erupción y alteraciones funcionales de la cavidad oral. Así mismo, el tratamiento temprano está encaminado a interceptar cualquier afección que pueda afectar en el patrón de crecimiento, desarrollo dental y erupción; la intervención oportuna de los dientes anquilosados estará indicada para prevenir o controlar las perturbaciones oclusales y eruptivas.

Debido a la poca información existente en nuestro medio acerca de esta alteración de erupción, se pretende realizar una revisión bibliográfica de molares anquilosados y alternativas de tratamiento en dentición temporal en niños de 6 a 11 años de edad, en la que se identificará la nomenclatura dental más afectada, la edad en que con más frecuencia se presenta, métodos de diagnóstico y las alternativas de tratamiento más adecuadas para el manejo de molares anquilosados.

Esta revisión bibliográfica de molares anquilosados y alternativas de tratamiento en dentición temporal, es importante para tener conocimiento de

esta patología de erupción y así evitar riesgos innecesarios durante la atención al paciente pediátrico realizados en la clínica de la U.N.L y en un futuro en nuestra práctica Profesional.

4. OBJETIVOS

1.1 Objetivo General

Realizar una revisión bibliográfica de molares anquilosados y alternativas de tratamiento en dentición temporal en niños de 6 a 11 años de edad.

1.2 Objetivos Específicos

- Identificar la nomenclatura dental en molares afectados por anquilosis dental en niños de 6 a 11 años.

- Revisar los métodos de diagnóstico en molares afectados por anquilosis dental.

- Definir las alternativas de tratamiento de molares anquilosados.

5. ESQUEMA DEL MARCO TEÓRICO

1. Marco Conceptual

1.1. Erupción dental y sus anomalías

1.2. Anquilosis dentoalveolar

1.2.1 Epidemiología

1.2.2 Factores Etiológicos

1.3. Infraoclusión

1.3.1 Características clínicas

1.4.2 Clasificación acorde al grado de severidad de infra oclusión

1.3.1 Leve

1.3.2 Moderada

1.3.3 Severa

1.5. Diagnóstico de la anquilosis dentoalveolar

1.6 Factores Predisponentes de la anquilosis dentoalveolar

1.7 Nomenclatura de molares anquilosados

6. METODOLOGÍA

La siguiente investigación es de tipo documental, la cual se realizará mediante revisión bibliográfica basada en la recopilación de datos bibliográficos, búsqueda de artículos científicos en PubMed, Google Académico, ResearchGate revistas tesis y libros entre otros que se encuentran relacionados con el tema y que permitirán tener resultados frente a los objetivos planteados, teniendo en cuenta los criterios de inclusión y exclusión.

Esta recolección documental está basada en la recuperación, análisis, crítica e interpretación de datos que parten de otros conocimientos recogidos de modo ser útiles para los propósitos de estudio.

6.1. Tipo de estudio:

- **Documental:** El análisis documental es un conjunto de operaciones encaminadas a representar un documento y su contenido bajo una forma diferente de su forma original, con la finalidad posibilitar su recuperación posterior e identificar información acerca de molares anquilosados y alternativas de tratamientos en niños de 6 a 11 años.
- **Bibliográfica:** Se realizará la búsqueda y recopilación de información del Molares anquilosados y alternativas de tratamiento en dentición temporal en niños de 6 a 11 años de edad.
- **Transversal:** La investigación se realizará durante mayo 2021 - septiembre 2021.

6. 2. Universo y muestra

6.2.1 Universo

Corresponde a todas las bases de datos, tesis y libros entre otros para la obtención de artículos de investigación.

6.2.2 Muestra

De todos los artículos revisados se seleccionarán 30 artículos que cumplen con los criterios de inclusión y exclusión.

6.3. Criterios de Selección

6.3.1 Criterios de inclusión

Se considerarán artículos completos y accesibles, disponibles en cualquier idioma, desde los años 2010 al 2020 además se utilizarán libros relacionados con el tema, así como casos clínicos en pacientes pediátricos con fundamentación científica.

6.3.2 Criterios de Exclusión

No se considerarán artículos que no estén completos y accesibles, cuya temática no se relacione con anquilosis en molares deciduos, así como casos clínicos en pacientes adultos y aquellos que no tengan fundamentación científica.

6.4. Recopilación de información.

La recopilación de información en la fase inicial, consistirá en la búsqueda y obtención de información bibliográfica, con la finalidad de tener una perspectiva particular sobre nomenclatura dental,

características, métodos de diagnóstico y alternativas de tratamiento de molares anquilosados en niños de 6 a 11 años.

6.5 Estrategia de búsqueda

La información bibliográfica se obtendrá mediante motores de búsqueda como: Google Académico, ResearchGate y PubMed entre otras, se utilizarán palabras clave como: anquilosis, deciduos, molares, infraoclusión, ankylossis, occlusion, infraoclusión, anquilosis dentoalveolar, tratamiento, alternativas de tratamiento, deciduos teeth; u otras alternativas que en el proceso se puedan sugerir en los buscadores.

6.6 Técnicas y/ o metodología

6.6.1 Procedimiento

Una vez obtenida la pertinencia para la ejecución del proyecto de investigación se procederá hacer:

- Fase I: búsqueda y recolección de la información a través de una revisión bibliográfica de artículos donde se utilizarán bases de datos como: Google Académico, ResearchGate, PubMed entre otras, aplicando las palabras clave: anquilosis, deciduos, molares, infraoclusión, ankylossis, occlusion, infraoclusión, anquilosis dentoalveolar, deciduos teeth; u otras alternativas que en el proceso se puedan sugerir en los buscadores, entre los años 2010- 2020.
- Fase II: para el registro de la información recolectada se utilizarán tablas donde se puedan registrar datos importantes de acuerdo a los objetivos planteados en el proyecto como: edad, piezas afectadas,

métodos de diagnóstico y tratamientos alternativos, todo esto se hará la sistematización de información mediante una matriz de organización.

- Fase III: recogida la información, se realizará un análisis de los resultados obtenidos con fines descriptivos, en la que se concluirá con el análisis de los mismos.

6.7. Recursos materiales.

6.7.1 Recursos humanos:

- Investigadora: Carmen Guadalupe Matailo Trujillo
- Docente director de Tesis: Odt. Esp. Susana González.
- Docente Académica-Metodológica: Odt. Esp. Diana Gaona.

6.7.2 Recursos Tecnológicos:

Referencias bibliográficas relacionadas con el tema, extraídas de las bases de datos: Google Scholar, ResearchGate, ScienceDirect, Dialnet, PubMed, Indian Journal of Dental Science, artículos de revistas on-line entre otros; computadora portátil con acceso a internet.

7. CRONOGRAMA

CRONOGRAMA																				
ACTIVIDAD	**may-21**				**jun-21**				**jul-21**				**ago-21**				**sept-21**			
	1	**2**	**3**	**4**	**1**	**2**	**3**	**4**	**1**	**2**	**3**	**4**	**1**	**2**	**3**	**4**	**1**	**2**	**3**	**4**
Organización logística de la investigación	X	X																		
Reconocimiento de campo			X																	
Trabajo de campo				X	X	X	X	X												
Sistematización de la información/Análisis e interpretación de datos									X	X	X									
Elaboración de los resultados de la investigación												X	X	X						
Levantamiento de texto de informe final															X	X	X			
Primer borrador de tesis																		X		
Trámite administrativo para la titulación																			X	X

8. PRESUPUESTO

PRESUPUESTO Y FINANCIAMIENTO					
ACTIVIDAD	**DESCRIPCIÓN**	**CANTIDAD**	**COSTO UNITARIO**	**COSTO** FINAL	**FINANCIAMIENTO**
Realizar una revisión bibliográfica de molares anquilosados y alternativas de tratamiento en dentición temporal en niños de 6 a 11 años de edad.	Internet	6	$ 30.00	$ 180.00	Autofinanciamiento
	Flash Memory	1	$ 15.00	$ 15.00	Autofinanciamiento
	Mantenimiento de Equipos	1	$ 30.00	$ 30.00	Autofinanciamiento
	Revisión de libros y artículos		$ 60.00	$ 60.00	Autofinanciamiento
TOTAL, PARCIAL				$ 285.00	Autofinanciamiento
ACTIVIDAD	**DESCRIPCIÓN**	**CANTIDAD**	**COSTO UNITARIO**	**COSTO** FINAL	**FINANCIAMIENTO**
	Artículos	2	$ 30.00	$ 60.00	Autofinanciamiento

Identificar la nomenclatura dental en molares afectados por anquilosis dental en niños de 6 a 11 años.	Impresión de Borradores	2	$ 10.00	$ 20.00	Autofinanciamiento
TOTAL, PARCIAL				$ 80.00	Autofinanciamiento
ACTIVIDAD	**DESCRIPCIÓN**	**CANTIDAD**	**COSTO UNITARIO**	**COSTO FINAL**	**FINANCIAMIENTO**
Revisar los diferentes métodos de diagnóstico en molares afectados por anquilosis dental	Artículos	1	$ 30.00	$ 30.00	Autofinanciamiento
	Impresión de Borradores	1	$ 10.00	$ 10.00	Autofinanciamiento
TOTAL, PARCIAL				$ 40.00	Autofinanciamiento
ACTIVIDAD	**DESCRIPCIÓN**	**CANTIDAD**	**COSTO UNITARIO**	**COSTO FINAL**	**FINANCIAMIENTO**

Definir las posibilidades de las distintas alternativas de tratamiento	Impresión de proyecto de tesis	1	$ 25.00	$ 25.00	Autofinanciamiento
	CD	1	$ 2.00	$ 2.00	Autofinanciamiento
	Empastado	1	$ 15.00	$ 15.00	Autofinanciamiento
TOTAL, PARCIAL				$ 42.00	Autofinanciamiento
Subtotal				**$ 405.00**	**Autofinanciamiento**
IMPREVISTOS 10 %				**$ 36.00**	**Autofinanciamiento**
TOTAL				**$ 441.00**	**Autofinanciamiento**

BIBLIOGRAFÍA

- Barbería Leache, E. (2001). Erupción dentaria. Prevención y tratamiento de sus alteraciones. *Pediatría Integral*, *6*(3), 229–240.
- Bordoni N, Escobar A, Castillo M. Odontología Pediátrica. La salud bucal del niño y el adolescente en el mundo actual. 1a ed. Buenos Aires: Médica Panamericana; 2010.
- Cardozo, A., & Hern, A. (2015). Diagnóstico y manejo de la anquilosis dentoalveolar. *Revista de Odontopediatría Latinoamericana*, *5*(2), 26–36.

  https://www.revistaodontopediatria.org/ediciones/2015/2/art-4/
- Castillo, J. L., Pistochini, A., Díaz, A. C. M., Semprum-clavier, A., Gomez, F.

  R., Rojas, S., & Martini, S. L. (2015). *Revista de Odontopediatría Latinoamericana*. *5*.
- Cameron A, Widmer RP. Manual de odontología pediátrica. Barcelona.

  Elsevier,2010.
- Domínguez, M., & Masía, L. (2013). Principales alteraciones causadas por anquilosis en dientes temporales. *Gaceta Dental*, *Abril* (246), 136–141.
- Escobar F. Odontología Pediátrica. 1a ed. Madrid: Ripano; 2012

- García Sánchez, Á., Cano Durán, J., Ordoñez Fernández, E., & Serrano Sánchez,

  V. (2017). Estudio de la anquilosis dental en una población infantil. *Revista Complutense de Ciencias Veterinarias*, *11*(1), 24–28 https://doi.org/10.5209/rccv.55177

- Giraldo-Mira, J. F., & Velásquez Velásquez, M. (2014). Alternativas ortodóncico-quirúrgicas para dientes anquilosados. *Revista Nacional de Odontología*. https://doi.org/10.16925/od.v0i0.433

- Gallegos, C. (2018). *Estudio Comparativo De La Prevalencia De Dientes* Deciduos *Anquilosados En Niños De 6 a 10 Años De Edad Pertenecientes a Una Escuela Pública Y Una Escuela Privada De La Ciudad De Quito.*

  http://dspace.udla.edu.ec/bitstream/33000/8547/1/UDLA-EC-TOD-2018-96.pdf

- González Espangler, L., Ramírez Quevedo, Y., Durán Vázquez, W. E., & Moreno Brooks, J. M. (2016). Pérdida de la longitud del arco dental en niños de 8 a 11 años. *Medisan*, *20*(4), 469–477.

- Koch G, Poulsen S. Odontopediatría Abordaje Clínico 2a ed. Oxford: Amolca; 2011. 5. Escobar F. Odontología Pediátrica. 1a ed. Madrid: Ripano; 2012. 6.Sato S, Parsons P. Erupción de los dientes permanentes. 1a ed. Caracas.

- Romero, V. (2016). La importancia de la Capacitación en el desarrollo de las

Organizaciones. *Ruiz-Healy Times, October 2005*. http://www.ruizhealytimes.com/economia-y-negocios/la-importanciadelacapacitacion-en-el-desarrollo-de-las-organizaciones

- Valenzuela Ramos MR. Cronología de la erupción dentaria permanente en niños. Ucayali, Comunidad Indígena de Perú [Tesis].Facultad de Odontología: Universidad de Sevilla; 2015. 173p.

- Zúñiga-Tertre, M. del P., Lucavechi-Alcayaga, T., & Barbería Leache, E. (2004). Distribución y gravedad de las infraoclusiones de molares temporales. *Rcoe*, *9*(1), 53–59.

9. ANEXOS

Loja,05 de diciembre de 2020

Odt. Esp. Susana González Eras.

GESTORA ACADEMICA DE LA CARRERA DE ODONTOLOGIA

Ciudad. -

De mis consideraciones:

Yo, **CARMEN GUADALUPE MATAILO TRUJILLO**, con cedula de identidad N. **1150339842**, por medio del presente me dirijo a usted respetuosamente con la finalidad de solicitarle a su autoridad se me asigne un docente tutor para la construcción del Proyecto de Investigación correspondiente a la asignatura de **PROYECTO DE TRABAJO DE TITULACION.**

Por la favorable atención a la presente le antelo mi más sincero agradecimiento.

Atentamente:

CARMEN GUADALUPE MATAILO TRUJILLO

C.I. 1150339842

Universidad Nacional de Loja

Facultad de la Salud Humana

OF. No. 044-DCO-FSH-UNL

Loja, 19 de enero de 2021

Odt. Esp. Susana González Eras
DOCENTE DE LA CARRERA DE ODONTOLOGÍA
Ciudad

De mi consideración

Estimada docente, por medio del presente me permito hacerle conocer que se designa a usted **asesora científica** de la señorita **Carmen Matailo Trujillo,** a quien dará el acompañamiento para el establecimiento del tema titulado **Prevalencia de molares anquilosados en niños de 6 a 11 años de edad periodo octubre 2020 -noviembre 2021 mediante revisión bibliográfica."** hasta la revisión final del borrador del proyecto de trabajo de titulación, cabe señalar que la designación se realizó tomando en cuenta el tema de estudio y las horas de AD8 constantes en su distributivo docente.

Por la favorable atención que se digne dar al presente, le expreso mi agradecimiento

Atentamente

SUSANA
PATRICIA
GONZALEZ ERAS

Odt. Esp. Susana González Eras
GESTORA ACADÉMICA DE LA CARRERA DE ODONTOLOGÍA

SGE/ep

Universidad Nacional de Loja

Facultad de la Salud Humana

OF. No. 044-DCO-FSH-UNL

Loja, 19 de enero de 2021

Odt. Esp. Susana González Eras
DOCENTE DE LA CARRERA DE ODONTOLOGÍA
Ciudad

De mi consideración

Estimada docente, por medio del presente me permito hacerle conocer que se designa a usted **asesora científica** de la señorita **Carmen Matailo Trujillo,** a quien dará el acompañamiento para el establecimiento del tema titulado **Prevalencia de molares anquilosados en niños de 6 a 11 años de edad periodo octubre 2020 -noviembre 2021 mediante revisión b ibliográfica."** hasta la revisión final del borrador del proyecto de trabajo de titulación, cabe señalar que la designación se realizó tomando en cuenta el tema de estudio y las horas de AD8 constantes en su distributivo docente.

Por la favorable atención que se digne dar al presente, le expreso mi agradecimiento

Atentamente

Odt. Esp. Susana González Eras
GESTORA ACADÉMICA DE LA CARRERA DE ODONTOLOGÍA

SGE/ep
Cc Archivo

Anexo 4. *Certificación Summary*

Certificación

A quien interese

Yo, **Anghelo David Andrade Quizhpe**, certificado por la SETEC, graduado en la academia de Inglés Fine Tuned English:

CERTIFICO

Que, la presente traducción español- ingles se realiza en base al apartado RESUMEN del tema de tesis: "**Molares anquilosados y alternativas de tratamiento en dentición temporal en niños de 6 a 11 años de edad. Revisión Bibliográfica**".

Autor: Carmen Guadalupe Matailo Trujillo

Cedula: 1150339842

Universidad Nacional de Loja

Facultad de salud Humana

Carrera de Odontología

La mencionada estudiante puede hacer uso del presente para los fines legales y personales que estime conveniente.

Atentamente.

ANGHELO DAVID ANDRADE QUIZHPE

Firmado digitalmente por ANGHELO DAVID ANDRADE QUIZHPE

Anghelo Andrade

Registro SETEC: MDT-OC-285986