UNIVERSIDAD NACIONAL DE LOJA

FACULTAD DE LA SALUD HUMANA

CARRERA MEDICINA HUMANA

TÍTULO

"Morbilidad y mortalidad ocasionada por el tipo de lesión que sufren las víctimas de trauma en la ciudad de Machala"

Tesis previa a la obtención del título de Médico General

AUTOR:

César David Tinoco Romero

DIRECTORA:

Dra. Claudia Sofia Jaramillo Luzuriaga, Esp.

Loja – Ecuador

2020

Certificación

Dra. Claudia Sofia Jaramillo Luzuriaga, Esp.
DIRECTORA DE TESIS

CERTIFICA:

Haber dirigido, asesorado, revisado, orientado y corregido todo el proceso de elaboración del trabajo de Tesis de Grado cuyo título versa "MORBILIDAD Y MORTALIDAD OCASIONADA POR EL TIPO DE LESIÓN QUE SUFREN LAS VÍCTIMAS DE TRAUMA EN LA CIUDAD DE MACHALA", de autoría del Sr. César David Tinoco Romero previo a la obtención del título de Médico General, he indico que cumple con todos los requisitos, y para su efecto autorizo la presentación y posterior sustentación y defensa.

Loja, 04 de Agosto del 2020

CLAUDIA SOFIA JARAMILLO LUZURIAGA

Firmado digitalmente por CLAUDIA SOFIA JARAMILLO LUZURIAGA
Fecha: 2020.07.29 09:12:55 -05'00'

Dra. Claudia Sofía Jaramillo Luzuriaga, Esp.
DIRECTORA DE TESIS

Autoría

Yo, César David Tinoco Romero declaro ser autor del presente trabajo y eximo expresamente a la Universidad Nacional de Loja y sus representantes jurídicos de posibles reclamos o acciones legales por el contenido de la misma.

Adicionalmente acepto y autorizo a la Universidad Nacional de Loja la publicación de mi tesis en el repositorio institucional-Biblioteca virtual.

CESAR
DAVID
TINOCO
ROMERO

Firmado digitalmente por CESAR DAVID TINOCO ROMERO
Nombre de reconocimiento (DN): c=EC, o=BANCO CENTRAL DEL ECUADOR, ou=ENTIDAD DE CERTIFICACION DE INFORMACION-ECIBCE, l=QUITO, serialNumber=0000491996, cn=CESAR DAVID TINOCO ROMERO
Fecha: 2020.07.29 13:18:06 -05'00'

Firma:.....

Autor: César David Tinoco Romero

Cédula: 1104489263

Fecha: 04 de Agosto del 2020

Carta de Autorización

Yo, César David Tinoco Romero, declaro la autoría de la presente Tesis de Grado cuyo título versa "MORBILIDAD Y MORTALIDAD OCASIONADA POR EL TIPO DE LESIÓN QUE SUFREN LAS VÍCTIMAS DE TRAUMA EN LA CIUDAD DE MACHALA"; como requisito para obtener el título de Médico General, así mismo autorizo al Sistema Bibliotecario de la Universidad Nacional de Loja, para que con el fin académico, muestren a la sociedad académica universitaria del país, la región y el mundo la reproducción intelectual de la Universidad Nacional de Loja, a través del Repositorio Digital del Sistema Bibliotecario virtual que posee la Universidad Nacional de Loja.

Los usuarios podrán hacer uso de la información que reposa y consultar el contenido en el RDI, en las redes de información del país y del exterior, con las cuales tenga convenio la Universidad.

La Universidad Nacional de Loja, no se responsabiliza por el plagio o copia de la tesis que la realicen terceras personas.

Para constancia de la presente autorización, en la ciudad de Loja, a los treinta días del mes de Julio de dos mil veinte, firma el autor.

CESAR DAVID TINOCO ROMERO

Firmado digitalmente por CESAR DAVID TINOCO ROMERO
Nombre de reconocimiento (DN): c=EC, o=BANCO CENTRAL DEL ECUADOR, ou=ENTIDAD DE CERTIFICACION DE INFORMACION-ECIBCE, l=QUITO, serialNumber=0000491996, cn=CESAR DAVID TINOCO ROMERO
Fecha: 2020.07.29 13:18:06 -05'00'

Firma: ……..

Autor: César David Tinoco Romero

Cédula: 1104489263

Dirección: Av. Héctor Pilco 06 – 50 y Romel Vásquez

Correo Electrónico: cesitar_2215@hotmail.com david.tinocor94@gmail.com
cesar.d.tinoco@unl.edu.ec

Teléfono: 072 545523 - 0987768091

DATOS COMPLEMENTARIOS

Directora de tesis: Dra. Claudia Sofía Jaramillo Luzuriaga, Esp.

Miembros del Tribunal:

Presidenta/e: Dra. Elvia Raquel Ruiz Bustán, Mg.Sc.

Vocal 1: Dr. Claudio Hernán Torres Valdivieso, Esp.

Vocal 2: Dr. Juan Arcenio Cuenca Apolo, Esp.

Dedicatoria

Dedico este trabajo de grado a Dios, por brindarme sabiduría, paciencia, amor, paz y resiliencia.

A mi padre Mario Ramiro, por ser el ejemplo que he tenido en mi vida de superación personal, por ser ese ser maravilloso con un corazón inmenso,

A mi madre Marina, por ser una mujer valiente y luchadora porque sin su apoyo esto no sería posible, por ese amor inmenso e incalculable, por nunca dejarme solo en el trajinar de mi carrera.

A mis hermanos Paulina y Diego, por la vitalidad que me reparten, esa buena energía con la que siempre estuvieron a mi lado y por esa confianza.

A Nancy Elizabeth, por estar ahí siempre para mí y creer en mí.

A mis abuelitos Rosita Angélica y César Mario, por cuidarme cuando apenas era un niño, los Amo.

A mis amigos, por ser mis hermanos, y acompañarme en todo momento.

A toda mi familia, por estar pendiente de cada paso que daba en este largo recorrido.

A todos ustedes Gracias…

César David…

Agradecimiento

El afán de superación, es lo que me impulsó a tomar la decisión de caminar por los senderos del conocimiento y lograr culminar esta meta que hoy pretendo construir como un homenaje de agradecimiento y pleitesía a quienes abrieron el camino con sus sabios consejos y conocimientos impartidos durante mi vida de estudiante… **MIS MAESTROS.**

Quiero hacer mi agradecimiento público, a la **Universidad Nacional de Loja** por abrirme las puertas y darme paso a este inmenso mundo del conocimiento y de la ciencia, a la Facultad de Salud Humana y a mi amada carrera de **MEDICINA HUMANA,** por haber hecho de mí una gran persona y que con los conocimientos impartidos ser una persona útil y con carácter, para así poder enfrentarme a este mundo competitivo y de alto nivel científico.

A mi directora de tesis, **Dra. Claudia Sofía Jaramillo Luzuriaga, Esp.,** por apoyarme con su experiencia y conocimiento en la dirección de este trabajo.

César David…

Índice

Carátula…...……..ii
Certificación……..ii
Autoría……..iii
Carta de Autorización……iv
Dedicatoria……v
Agradecimiento……vi
Índice……vii
1. Título……..1
2. Resumen……2
Summary……3
3. Introducción……4
4. Revisión de la literatura……..7
Capítulo I……7
4.1. Trauma de Tórax 7
4.1.1. Etiología. 8
4.1.2. Clasificación..... 8
4.1.3. Evaluación inicial..... 8
4.1.4. Evaluación complementaria. 9
4.1.5. Traumatismo torácico abierto. 9
4.1.6. Trauma torácico cerrado. 10
4.1.7. Neumotórax simple. 11
4.1.8. Neumotórax a tensión. 11
4.1.9. Neumotórax abierto..... 11
4.1.10. Hemotórax..... 12
Capítulo II……14
4.2. Traumatismo craneoencefálico 14
4.2.1. Introducción. 14
4.2.2. Etiología. 16
4.2.3. Manifestaciones clínicas y examen físico. 17
4.2.4. Diagnóstico. 19
4.2.5. Clasificación..... 19

Capítulo III…….....21
3.1. Traumatismo abdominal y pélvico.....21
3.1.1. Introducción. 21
3.1.2. Etiología. 22
3.1.3. Fisiopatología y clasificación..... 22
3.1.3.1. Trauma cerrado o contuso. 22
3.1.3.2. Trauma penetrante. 25
3.1.4. Examen físico, evaluación y manejo..... 26
3.1.5. Diagnóstico. 32
3.1.5.1. Radiografías simples. 32
3.1.5.2. La ecografía focalizada en trauma (FAST). 33
3.1.5.3. Lavado peritoneal diagnóstico. 33
3.1.5.4. Tomografía computarizada. 35
3.1.5.5. Laparoscopía diagnóstica o toracoscopia. 36
Capítulo IV …….37
4.4. Trauma musculoesquelético 37
4.4.1. Introducción. 37
4.4.2. Anamnesis y examen físico..... 38
4.4.3. Diagnóstico y manejo..... 42
Capítulo V ……...48
5.1. Traumatismo raquimedular.....48
5.1.4.2. Severidad del déficit neurológico. 53
5.1.4.3. Síndromes medulares. 53
5.1.5. Clasificación de las lesiones vertebrales..... 57
5.1.6. Lesiones específicas de la columna vertebral. 57
5.1.7. Evaluación o diagnóstico 61
5.1.8. Manifestaciones clínicas. 63
5. Materiales y métodos……64
5.1. Enfoque 64
5.2. Tipo de estudio..... 64
5.3. Unidad de estudio..... 64
5.4. Universo y muestra 64
5.5. Criterios de Inclusión 64
5.6. Criterios de Exclusión..... 64

5.7. Técnicas 65
5.8. Instrumentos..... 65
5.9. Procedimiento 65
5.10. Equipos y materiales 66
5.11. Análisis estadístico..... 66
6. Resultados……67
7. Discusión……..76
8. Conclusiones……82
9. Recomendaciones……83
10. Bibliografía……...84
11. Anexos……..91

1. Título

“Morbilidad y mortalidad ocasionada por el tipo de lesión que sufren las víctimas de trauma en la ciudad de Machala”

2. Resumen

El trauma grave es la sexta causa de muerte y la quinta de discapacidad en el mundo. Aproximadamente 5 millones de personas fallecen por esta causa. En el 2014, Ecuador presento 5768 casos reportados, de las cuales las más frecuentes fueron: trauma craneoencefálico (TEC), obstrucción de vía aérea, paro respiratorio o cardíaco, y hemorragia masiva, convirtiéndose en la tercera causa de muerte, por lo que se considera oportuno realizar este estudio para determinar la morbilidad y mortalidad relacionada con el trauma y obtener datos estadísticos que servirán de base para establecer estrategias de control, manejo e intervención por parte de los organismos involucrados para controlar esta problemática de salud, por ello se desarrolló un estudio descriptivo, de enfoque cuantitativo y corte transversal en el Hospital General IESS Machala, siendo el objetivo determinar la morbilidad y mortalidad ocasionada por el tipo de lesión en víctimas que sufren trauma, haciendo un análisis en relación al sexo edad, y hallazgos traumáticos con todos los pacientes que sufrieron traumatismos y acudieron al servicio de emergencia. Se estudiaron 119 pacientes donde la morbilidad general fue 95.80% (n=114) y mortalidad 4.20% (n=5). La morbilidad en el sexo femenino fue 15.97% (n=19) y masculino 79.83% (n=95). El TEC registro una mortalidad del 4.20% (n=5), en el sexo masculino. La morbilidad por trauma fue: TEC 19.32% (n=23), torácico 8.40% (n=10), abdominal 20.17% (n=24), pélvico 2.52% (n=3), musculoesquelético 42.86% (n=51) y trauma raquimedular 2.52% (n=3). Conclusión: Los hombres fueron los más afectados en morbilidad (edad media 43.4 años) y mortalidad (edad media 38.2 años).

Palabras Clave: Epidemiología; Edad; Sexo; Traumatismo

Summary

Severe trauma is the sixth leading cause of death and the fifth leading disability in the world. Approximately 5 million people died from this cause. In 2014, Ecuador presented 5768 reported cases, of which the most frequent were: traumatic brain injury (TBI), airway obstruction, respiratory or cardiac arrest, and massive bleeding, becoming the third cause of death so it is considered appropriate to carry out this study to determine trauma-related morbidity and mortality and obtain statistical data that will serve as the basis for establishing control, management and intervention strategies by the organizations involved to control this health problem. For this reason, a descriptive, quantitative approach and cross-sectional study was carried out at the IESS Machala General Hospital. This research aims to determine the morbidity and mortality caused by the type of injury in victims who suffer trauma, analyzing relation to sex, age, and traumatic findings with all the patients who suffered trauma and went to the emergency service, 119 patients were studied where the general morbidity was 95.80% (n = 114) and deaths 4.20% (n = 5). Morbidity in the female sex was 15.97% (n = 19) and male 79.83% (n = 95). The TBI registered mortality of 4.20% (n = 5), in the male sex. Morbidity from trauma was: TBI 19.32% (n = 23), thoracic 8.40% (n = 10), abdominal 20.17% (n = 24), pelvic 2.52% (n = 3), skeletal muscle 42.86% (n = 51) and 2.52% spinal cord trauma (n = 3). In conclusion: men were the most affected in morbidity (mean age 43.4 years) and mortality (mean age 38.2 years).

Keywords: Epidemiology; Age; Sex; Trauma

3. Introducción

El aumento de las muertes causadas por el tránsito a escala mundial proviene en gran medida del aumento de la mortalidad en las vías de tránsito de los países de ingresos bajos y medianos, en particular en las economías emergentes. En muchos países de ingresos medianos, el riesgo de sufrir algún traumatismo causado por el tránsito depende de diversos determinantes sociales, como conducir bajo los efectos del alcohol, el exceso de velocidad, la circulación del tráfico, así como del desarrollo urbano y de la infraestructura. Aunque los países de la Región constantemente han incorporado y ejecutado diversas intervenciones para reducir este tipo de traumatismos, el ritmo del cambio ha sido lento, (Salud, 2016).

Además de las muertes causadas por el tránsito, todos los años más de 50 millones de personas sufren traumatismos no mortales como resultado de las colisiones, (Salud, 2016).

Según la Organización Mundial de la Salud las cifras no son exactas en cuanto al números de pacientes atendidos y que han sufrido diferentes tipos de traumatismos, pero menciona que sobrevive un paciente con incapacidad de por vida por cada muerte que se suscita por esta causa, (Gosselin et al., 2009).

Los traumatismos causados por el tránsito en la Región de las Américas cobran la vida de unas 154.089 personas al año y representan un 12% de las muertes ocasionadas por el tránsito a escala mundial que es de 1.284.075 personas. La tasa de mortalidad debida al tránsito en toda la Región es de 15,9 por 100.000 habitantes, cifra inferior a la tasa mundial de 17,4 por cada 100.000 habitantes. Sin embargo, tras este promedio regional se ocultan marcadas diferencias de un país a otro, ya que las tasas nacionales varían mucho, desde una cifra baja (6,0) en Canadá a una muy alta (29,3) en República Dominicana. Del total de defunciones ocasionadas por el tránsito en la Región, un 45% correspondió a peatones, ciclistas y motociclistas, considerados como usuarios vulnerables de las vías de tránsito. Las defunciones de motociclistas aumentaron en 5% entre el 2010 (15%) y el 2013 (20%), lo que destaca la necesidad de proteger aún más a estos usuarios de las vías de tránsito, (Salud, 2016)

Cada año, más de 1,6 millones de personas en todo el mundo pierden la vida violentamente. La violencia es una de las principales causas de muerte en la población de

edad comprendida entre los 15 y los 44 años y la responsable del 14% de las defunciones en la población masculina y del 7% en la femenina. Por otra parte, la violencia impone a las economías nacionales cada año una ingente carga financiera, de miles de millones de dólares, en concepto de atención sanitaria, gastos judiciales y policiales y pérdida de productividad, (Krug et al., 2003)

Desde el 1 de noviembre de 2012, en el Hospital José Carrasco Arteaga, funciona un servicio bajo la denominación de "Cirugía de Trauma y Emergencias", con modalidad presencial de 24 horas, 365 días, con especialistas y subespecialistas. En un trabajo conjunto entre el Sistema Integrado de Seguridad (SIS) ECU 911, el MSP y la Universidad del Azuay realizaron una evaluación al primer año de funcionamiento, donde detectaron la persistencia de algunas debilidades como: formato de registro no adecuado, inadecuada categorización de los eventos, incremento del tiempo de respuesta para la atención pre hospitalaria, falta de capacitación, deficiencias en la coordinación de ambulancias entre la atención primaria y la hospitalaria, esto último debido a la falta de esquemas de alertas y flujogramas de comunicación, (Pino et al., 2015).

Se desconoce las estadísticas de prevalencia de morbilidad y mortalidad de cada tipo de trauma, las causas que los provocan, su relación con la edad, sexo y presentación de complicaciones en las víctimas que sufren traumatismos en la ciudad de Machala, y al no existir una base de datos se desconoce el comportamiento en la población de este problema sanitario, no se sabe el impacto que provoca en la salud de los afectados y los costes que generan la atención de estos pacientes en el sistema sanitario nacional. Por tal razón, fue necesario plantearse la siguiente interrogante: ¿Cuál es la morbilidad y mortalidad ocasionada por el tipo de lesión que sufren las víctimas de trauma en la cuidad de Machala?

El objetivo general fue determinar la morbilidad y mortalidad ocasionada por el tipo de lesión que sufren las víctimas de trauma en la ciudad de Machala. Del mismo modo se propuso de manera específica determinar la morbilidad y mortalidad del tipo de lesión de pacientes con trauma en relación con la edad y sexo, así como identificar el tipo de trauma en relación a la morbilidad y mortalidad y hallazgos traumáticos más frecuentes en los pacientes que son víctimas de traumatismos y que fueron atendidos en el servicio de emergencia del Hospital General IESS Machala.

Por lo anteriormente señalado los resultados del presente trabajo de investigación servirán de línea de base para establecer estrategias de control manejo e intervención por parte de los organismos involucrados para controlar esta problemática de salud.

4. Revisión de la literatura

Capítulo 1

4.1.Trauma de Tórax

Los traumatismos torácicos (TT) son causa importante de morbilidad y mortalidad, siendo directamente responsables del 20-25% de las muertes debidas a traumatismos y contribuyen en el fallecimiento de otro 25%. La mayoría de los fallecimientos por TT ocurren antes de la llegada a un centro sanitario, en los minutos siguientes a la lesión, y son debidos a la disrupción de grandes vasos, corazón o árbol traqueobronquial, (Arrabal et al., 2014).

Las lesiones torácicas se presentan posterior a mecanismos contusos o penetrantes y son la causa primaria o factor contribuyente en más del 75% de las muertes por trauma. La gran mayoría de los casos de trauma torácico se logra controlar con maniobras simples como una pleurostomía; pero un 10 % a 15% de pacientes con trauma torácico requerirán resolución quirúrgica. En accidentes automovilísticos, 45 a 50% de conductores sin cinturón de seguridad presentan lesiones torácicas, (Undurraga et al., 2011).

En Chile los pacientes afectados suelen ser hombres que bordean los 30 años. El mecanismo de trauma más frecuente es el penetrante, que en más del 65% de los casos es provocado por un arma blanca, (Vega et al., 2017).

Aproximadamente el 25% de los fallecimientos causados por trauma a nivel mundial son secundarios a trauma de tórax, ya sea aislado o asociado a otras lesiones. Los traumatismos torácicos son una causa de mortalidad importante, luego de los traumatismos craneoencefálicos y espinales. Estas entidades pueden producirse por medio de mecanismos de trauma penetrante o contuso y la severidad del tipo de lesión varía en función de la magnitud del trauma, así como también de la edad del paciente. Las lesiones pueden ser desde fracturas costales aisladas, hasta lesiones bilaterales severas a causa de trauma compresivo al tórax incluyendo compromiso de la integridad de las grandes estructuras vasculares, el corazón y/o del parénquima pulmonar. De los pacientes que sobreviven el trauma de tórax inicial, alrededor del 25% sufrirá complicaciones posteriores al insulto por lo que la sobrevida no supera el primer año, (Sibaja, 2015).

4.1.1. Etiología. La causa más frecuente de TT la constituyen, en el mundo occidental, los accidentes de tráfico (80-85%), seguidos de las caídas (caídas casuales, precipitaciones desde grandes alturas, etc.) que representan el 10-15%, y un grupo misceláneo (accidentes laborales, agresiones, accidentes deportivos, etc.) el 5%, aproximadamente, (Arrabal et al., 2014).

4.1.2. Clasificación. Los traumatismos de tórax se dividen en abiertos los mismos que incluyen: heridas por arma blanca (punzante y cortante), heridas por proyectil de arma de fuego (de baja velocidad <750 m/s y alta velocidad > 751 m/s) y otros (lesivos internos o externos), cerrados los que pueden ser: de acción directa (golpe o choque directo), de acción indirecta (compresión, alteración de la velocidad, aceleración brusca, desaceleración brusca, torsión, deslizamiento, inmersión), según el compromiso de otros sectores del organismo: torácicos puros, torácicos combinados o politraumatizados, cervicotorácicos, toracoabdominales, craneales y torácicos, según el grado de penetración torácica: grado 1 (no comprometen pleura), grado 2 (penetran pleura parietal sola y penetran pleura parietal más parénquima pulmonar, grado 3 perforantes o transfixiantes entran y salen del tórax y comprometen otras cavidades penetran pleura, pulmón, mediastino o abdomen o región cervical, (dos cavidades), grado 4 penetran pleura, pulmón, mediastino y el otro hemitórax o abdomen o región cervical (tres cavidades o regiones) y según el estado hemodinámico puede ser: normales o compensados termodinámicamente, (Álvarez, 2008)

4.1.3. Evaluación inicial. El enfrentamiento inicial de un paciente con trauma de tórax no difiere del de un politraumatizado, orientándose por las guías actuales de enfrentamiento del trauma, derivadas de consensos de cirugía y emergencia. De extremada importancia es la realización de una evaluación primaria que permita identificar las lesiones que amenazan de manera inmediata la vida (obstrucción de la vía aérea alta, neumotórax a tensión, neumotórax abierto, tórax volante, hemotórax masivo y taponamiento cardiaco). Una vez que estas condiciones se hayan excluido o diagnosticado y tratado, se procede a realizar una anamnesis detallada (que incluya los antecedentes del trauma), examen físico completo, pruebas de laboratorio e imagenológicas como la radiografía de tórax (RT) o el Focused Assessment with Sonography for Trauma (FAST). Cualquier otra imagen que se requiera dependerá de la estabilidad del paciente y de los hallazgos, (Vega et al., 2017).

Con traumas contusos la especificación de los eventos es muy útil, por ejemplo, en accidentes automovilísticos, es necesario saber la dinámica del accidente, el nivel de deformación del habitáculo si se requirió extricación prolongada, otros lesionados y fallecimientos en el lugar. En el caso de traumatismos penetrantes lo esencial es saber qué tipo de elemento o arma que lo produjo y determinar el recorrido que esta tuvo, evaluando así, las posibles estructuras u órganos lesionados, (Undurraga et al., 2011).

El enfrentamiento inicial se rige por el ABCDE del trauma. Es necesario evaluar las posibles lesiones concomitantes, neurológicas, intrabdominales, vasculares. Evaluar la ingurgitación yugular, desviación traqueal, enfisema subcutáneo, inestabilidad de pared costal, ausencia de murmullo pulmonar otorgará información importante para el enfrentamiento inicial (Freixinet et al., 2011) (American College of Surgeons, 2012).

En el manejo inicial es requisito la monitorización constante de la función cardiopulmonar mediante, al menos, saturación, presión arterial y frecuencia cardiaca. El estudio de las imágenes comienza con la radiografía de tórax que nos aportará información sobre pared torácica, parénquima y el espacio pleural con su posible ocupación. La ecografía FAST (Focused Abdominal Sonography for Trauma) nos determinara la presencia de líquido libre intrabdominal, pericárdico y en recesos costofrénicos. Cualquier otra imagen que se requiera dependerá de la estabilidad del paciente y de los hallazgos del examen físico, laboratorio o imágenes, (Undurraga et al., 2011).

4.1.4. Evaluación complementaria. A todo paciente con un traumatismo torácico se le realizará Rx de tórax inicial si su situación lo permite y si se puede se hará anteroposterior y lateral (la radiografía cervical lateral, tórax anteroposterior y pelvis son básicas en cualquier politraumatizado en Urgencias). TC torácico en los pacientes con dudas diagnósticas, valoración de mediastino, campos pulmonares, en pacientes estabilizados hemodinámica y respiratoriamente. Ecocardiograma: transesofágico para diagnóstico de lesión aórtica, transtorácico puede ser suficiente en sospecha de taponamiento cardíaco. Existen otras exploraciones a realizar en sospechas determinadas como esofagoscopia en patología esofágica, fibrobroncoscopia, (Diaz, 2016).

4.1.5. Traumatismo torácico abierto. Son aquellos en los que no existe una solución de continuidad de la pared torácica, con disrupción de la pleura visceral, acompañándose, generalmente, de laceración y contusión del pulmón subyacente. El 7-8% de los

Traumatismos de Tórax son abiertos, y están producidos generalmente por heridas por arma de fuego o arma blanca. Los traumatismos abiertos del tórax deben ser transformados en cerrados mediante la compresión con gasas o compresas impregnadas en vaselina. Posteriormente el tratamiento continuará con la colocación de un drenaje torácico para evacuar el hemoneumotórax que habitualmente acompaña a una lesión torácica penetrante. Estará indicada la realización de una toracotomía de emergencia si se produce una pérdida inicial de sangre por el tubo de drenaje de 1.500 ml o si persiste un sangrado continuado a un ritmo superior a los 250 ml/h. Si el paciente está hemodinámicamente inestable o la existencia de un gran hemotórax que no pueda ser adecuadamente evacuado con un tubo torácico, también son indicaciones de toracotomía. Otras indicaciones para una intervención quirúrgica urgente son lesiones cardiacas, de aorta u otros grandes vasos, lesiones traqueales o de bronquios principales y lesiones esofágicas. Ante cualquier sospecha de taponamiento cardiaco se debe llevar a cabo una toracotomía de urgencia. Si la situación del paciente lo permite, la realización de una ecocardiografía sería la exploración indicada, (Arrabal et al., 2014).

4.1.6. Trauma torácico cerrado. En estos casos no hay solución de continuidad de la pared torácica. Existe una afectación de las estructuras osteomusculares de la pared torácica y/o de los órganos intratorácicos por diversos mecanismos de producción: contusión directa, mecanismos de desaceleración y cizallamiento, o aumento de la presión intratorácica, (Arrabal et al., 2014).

Puede ser el resultado tanto de un trauma penetrante como de un trauma contuso. La incidencia de un neumotórax, posterior a un trauma mayor se estima en un 20%. La principal causa de traumas torácicos mayores son los accidentes automovilísticos. El aire se puede instalar en la cavidad pleural desde el exterior a través de una herida penetrante o desde el mismo pulmón con lesiones del árbol bronquial. El amplio espectro de síntomas va desde pacientes asintomáticos hasta sintomatología cardiovascular por el colapso de los grandes vasos debido a un neumotórax a tensión. El diagnóstico se realizará, dependiendo de la magnitud de los signos y síntomas, con la clínica y la radiografía de tórax. Es útil también la ecotomografía y el TAC de tórax aportando mayor especificidad en el diagnóstico de neumotórax, (American College of Surgeons, 2012) (Freixinet et al., 2011) (Sibaja, 2015).

4.1.7. Neumotórax simple. Neumotórax (NT) se define como la ocupación de la cavidad pleural por aire. Este fenómeno genera una pérdida de la presión negativa intrapleural necesaria para la expansión pulmonar, provocando un colapso del pulmón ipsilateral (NT simple). Si bien en la presentación clínica teórica se describe disminución del murmullo pulmonar, timpanismo, disminución de la excursión torácica y en algunos casos enfisema subcutáneo, esto es difícil de precisar. Para confirmar el diagnóstico se pueden utilizar diversos estudios imagenológicos, siempre y cuando el paciente esté clínicamente estable: la RT, la ecografía (ECO) o la TC con sensibilidades de 52, 89 y 100% respectivamente. Si bien la ECO cuenta con una sensibilidad intermedia, esta puede localizar el punto pulmonar lo que ayuda a cuantificar la extensión del NT, (Vega et al., 2017).

4.1.8. Neumotórax a tensión. En este tipo de NT se produce un efecto de válvula que permite que el aire entre, pero no salga. El volumen aumenta en el hemitórax afectado con cada inspiración y el pulmón se colapsa pudiendo generar hipoxia. Si el volumen continúa aumentando, comprime el retorno venoso a la aurícula derecha generando inestabilidad HDN por shock obstructivo y colapso cardiovascular. Las manifestaciones clínicas iniciales incluyen disminución del murmullo pulmonar, aumento del diámetro anterior del hemitórax afectado, hipotensión, taquicardia, taquipnea e ingurgitación yugular (dependiente de la volemia del paciente). Las manifestaciones clínicas tardías corresponden a la desviación del mediastino, la tráquea y el colapso pulmonar contralateral. Ante la sospecha, se debe transformar el NT a tensión en uno abierto, con lo que mejoraran las condiciones HDN del paciente. Mediante una punción con un catéter de al menos 5 cm, en el 5to espacio intercostal, línea axilar media, se logrará neutralizar la hipertensión de la cavidad pleural al salir el aire hacia el exterior, lo que dará tiempo para tratar el cuadro con una pleurostomía. De manera simultánea, se debe optimizar la precarga, mediante una volemización adecuada. Esto mejorará la presión intravascular de retorno venoso, (Vega et al., 2017).

4.1.9. Neumotórax abierto. El NT abierto se produce por una solución de continuidad de la pared del tórax (> 2/3 del diámetro de la tráquea) que da lugar al paso de aire para equilibrar la presión intrapleural con la presión atmosférica. Al no haber ventilación por la vía aérea superior, dado que el aire fluye por el lugar con menor resistencia, se genera un síndrome asfíctico. El signo patognomónico del NT abierto es la traumatopnea. El objetivo

primordial del tratamiento es la oclusión de la lesión, que puede ser realizada en primera instancia con la palma del operador, (Vega et al., 2017).

Una lesión abierta en tórax pondrá en comunicación la pleura con el exterior. Si el orificio de comunicación equivale a dos tercios del tamaño de la tráquea, la ventilación será ineficaz. La herida abierta puede funcionar como una válvula, causando un neumotórax a tensión, (Diaz, 2016).

El tratamiento es cerrar el orificio de entrada con un apósito cerrado por 3 de sus 4 bordes, de forma que permita la salida del aire desde la cavidad pleural pero no su entrada. Posteriormente se colocará un tubo de drenaje en un lugar diferente al de la herida. En general, requiere revisión y reparación quirúrgica de la herida torácica, (Diaz, 2016).

4.1.10. Hemotórax. Hemotórax ocurre por una lesión en el parénquima pulmonar, vasos hiliares, corazón, grandes vasos, arterias intercostales, arteria mamaria interna, (Undurraga et al., 2011). Consiste en la acumulación rápida de sangre en el espacio pleural de más de 1500 ml. Es más frecuente en los traumatismos abiertos, (Diaz, 2016).

Se debe sospechar en cualquier paciente que llegue al servicio de urgencia con historia de trauma torácico/toraco-abdominal abierto o cerrado. Dentro de las manifestaciones clínicas destaca la disnea, dolor torácico, disminución del murmullo pulmonar, aumento de la matidez ipsilateral, taquicardia e hipotensión en los casos más graves. La RT es la prueba inicial para el diagnóstico, pero tiene limitaciones según la cantidad de sangrado, ya que solo es capaz de detectar sangrados mayores a 200 ml. La tomografía computada (TC) además de detectar sangrados de menor cuantía se perfila como el gold standard en trauma torácico aquellos pacientes que tengan un débito inicial mayor a 1500 mL (≥20 mL/kg) o una pérdida mayor a 300 – 500 mL/hr (≥7 mL/kg/hr) por 3 - 4 horas, tienen indicación de cirugía, (Vega et al., 2017).

Las lesiones de parénquima pulmonar generalmente ceden en forma espontánea, producto de la baja presión en los vasos pulmonares. Los sangramientos de grandes vasos, arterias o venas intercostales, mamaria interna va a requerir tratamiento quirúrgico. El manejo inicial será mediante una pleurostomía la que dependiendo de la cuantía del débito nos indicará la necesidad de cirugía, como comentamos previamente. En caso de no drenar un hemotórax, el contenido hemático coagulado comienza a tener proliferación de

fibroblastos en su periferia a partir del séptimo día de retención de hemotórax. En las semanas sucesivas comienza a proliferar tejido fibroso que rodea el coágulo formando un peel adherido con poca firmeza a las pleuras parietales y viscerales, (Undurraga et al., 2011).

El diagnóstico se hace por la situación de shock e insuficiencia respiratoria. Exploración: hipoventilación, matidez a la percusión del hemitórax afecto y distensión de las venas del cuello a pesar de la hipovolemia, (Diaz, 2016).

Se confirma el diagnóstico por radiografía de tórax con aumento de la densidad de un hemitórax. Para el tratamiento se debe realizar reposición de volumen (cristaloides, coloides o sangre) y drenaje torácico con tubo torácico de 32 F en el 4º-5º espacio intercostal en línea media axilar. La toracotomía está indicada si se drenan 1500 ml de sangre en los primeros momentos, especialmente si el paciente está inestable, o si el ritmo de drenaje es de 200-400 ml/h en las primeras cuatro horas, (Diaz, 2016).

Capítulo II

4.2.Traumatismo craneoencefálico

4.2.1. Introducción. En los países industrializados, las lesiones traumáticas constituyen la primera causa de muerte por debajo de los 45 años, y el daño cerebral contribuye de manera decisiva al resultado fatal en más de la mitad de las muertes. Clásicamente se ha prestado menos importancia al trauma craneal leve, pero este representa un problema sanitario de enorme interés debido a que un número significativo de enfermos con trauma leve desarrollará complicaciones potencialmente mortales, que requerirán actuaciones médicas y neuroquirúrgicas urgentes. Además, la mayor parte de enfermos atendidos por trauma craneal han sufrido trauma leve, lo que conlleva un enorme esfuerzo humano y económico, y algunos pacientes tendrán síntomas persistentes, representando una morbilidad significativa, (Ortega et al., 2018).

El traumatismo craneoencefálico (TCE) es una importante causa de morbimortalidad en cualquier lugar del mundo; afecta más a varones jóvenes y genera un problema de salud pública. Desafortunadamente, los avances en los conocimientos fisiopatológicos no han ido seguidos de similar desarrollo en las opciones terapéuticas, y no se dispone en la actualidad de fármacos neuroprotectores contrastados, (Alted et al., 2009).

Los datos obtenidos del Traumatic Coma Data Bank (TCDB), señalan que las cifras de malos resultados asociadas al TEC grave (pacientes que fallecen, que quedan en estado vegetativo o gravemente incapacitados), se acercan al 60% de los casos en los inicios de la década de los noventa. Su elevado índice de mortalidad, las prolongadas hospitalizaciones y las graves secuelas resultantes, hacen que el TEC constituya uno de los problemas socioeconómicos más importantes del momento actual. En los últimos años se han producido avances muy significativos tanto en el conocimiento de los mecanismos básicos del TEC como en su fisiopatología. Los nuevos conocimientos fisiopatológicos han permitido individualizar y racionalizar las medidas terapéuticas y han contribuido a mejorar el resultado final de estos pacientes, (Ortiz, 2006).

Se puede estimar que la incidencia anual de traumatismo craneoencefálico (TCE) en España es del orden de 200 nuevos casos/100.000 habitantes. El 70% de éstos tienen una buena recuperación, el 9% fallecen antes de llegar al hospital, el 6% lo hacen durante su

estancia hospitalaria y el 15% quedan funcionalmente incapacitados en diferentes grados (moderados, graves o vegetativos). Además, a raíz de un TCE, se pueden producir secuelas psicológicas tales como déficit de memoria, inatención, pensamiento desorganizado, desinhibición, irritabilidad, depresión o impaciencia que convertirán al menos a otro 6% de los no incluidos en la categoría de incapacitados funcionales en inadaptados sociolaborales y familiares, con lo cual la tasa de incapacidad postraumática asciende al 21%, (Bárcenas et al., 2016).

La incidencia en EE.UU. varía entre 180 - 220 casos por 100.000 habitantes por año, siendo más frecuente en hombres que en mujeres (2-2,8:1) y entre los 15 y 24 años. En Chile, en los últimos cincuenta años, la causa de muerte por accidentes y traumatismos, ha crecido desde poco más de un 4% en 1950, hasta bordear el 12% en el 2000, estabilizándose como tercera causa de muerte, después de las enfermedades cardiovasculares y el cáncer. Más aún, es la primera causa en menores de 45 años, con predominio del sexo masculino. Datos estimativos en nuestro país indican que la tasa de hospitalización por TEC es de 200 por 100.000 habitantes por año. Alrededor del 50% de ellas corresponden a injurias leves (Glasgow 13 a 15), si bien un 15% de estos pacientes prolongan sus síntomas hasta un año después. Los casos moderados (Glasgow 9 a 12), constituyen al menos el 25%, y tienen mortalidad del 2% a 3%. El resto están dados por formas graves (Glasgow menos de 8) y en ellos la mortalidad es mayor al 36%, (Ortiz, 2006).

En el traumatismo craneoencefálico (TCE), tras el impacto se produce un daño progresivo y van apareciendo lesiones cerebrales primarias, pero también lesiones cerebrales secundarias como consecuencia de la activación de cascadas bioquímicas. Esta respuesta puede ser modulada por factores que agravan la lesión cerebral secundaria si ocurren en el período de vulnerabilidad cerebral. La isquemia, la disfunción mitocondrial, la excitotoxicidad y la inflamación tienen un importante papel, pues alteran propiedades básicas para el funcionamiento cerebral como la autorregulación, el acoplamiento flujo-metabolismo, la hemodinámica cerebral y la permeabilidad de la barrera hematoencefálica, (Alted et al., 2009).

Un Traumatismo Cráneo Encefálico (TCE) es un golpe o lesión traumática en la región craneal (bóveda craneal) o facial capaz de herir el cuero cabelludo o la cara y de afectar en

mayor o menor medida al nivel de conciencia. La gravedad del TCE depende del modo en cómo ocurrió el traumatismo (caídas, accidentes de tráfico, agresiones, etc.) y de la aparición de complicaciones tras el mismo; teniendo también una importancia determinante los condicionamientos previos del paciente (malformaciones del sistema nervioso central, diátesis hemorrágicas o enfermedades de base). Las lesiones intracraneales suelen acompañarse de alteraciones a nivel del cráneo y partes blandas, aunque es posible encontrar daños a nivel encefálico sin signos de afectación externa. Esta patología incluye contusiones simples con o sin laceración del cuero cabelludo, cefalohematomas (hematoma subgaleal), fracturas craneales, edema cerebral traumático, daño axonal difuso y hemorragias intra o extraparenquimatosas (hematomas epidural y subdural), (Morales & García, 2012).

La severidad del TEC es muy variable, incluyendo desde pacientes con un traumatismo tan severo que mueren antes de llegar a un centro hospitalario a pacientes con un TEC leve que ni siquiera son atendidos en este. Entre estos extremos se encuentran pacientes graves que están en coma, pacientes que están menos graves pero que son ingresados en centros asistenciales, y pacientes que son atendidos en estos, pero son enviados a su casa, (Ortiz, 2006).

4.2.2. Etiología. La acción del mecanismo traumático somete al encéfalo y sus cubiertas a diferentes efectos mecánicos, estos son:

Impacto y aceleración: masa u objeto romo en movimiento que golpea y acelera la cabeza móvil (en el golpe que recibe un boxeador). Desaceleración: cabeza en movimiento detenida bruscamente (un ciclista que cae y su cabeza se proyecta contra el pavimento). Compresión craneal: impacto de masa roma contra cabeza fija (alguien que duerme y le cae un pedazo de techo en la cabeza). Penetración o perforación: objeto agudo en movimiento rápido contra la cabeza o viceversa (un proyectil de arma de fuego que encuentra una cabeza). A partir de estas, o como consecuencia, se pueden desarrollar lesiones secundarias: edema, turgencia cerebral, hematomas epidurales, subdurales o intracerebrales etc., que, en ocasiones, pueden ser de peor pronóstico que las lesiones primarias, (Bárcenas et al., 2016).

En Chile, la principal causa de muerte por TEC son los accidentes carreteros (sobre el 50% de los casos), falleciendo cada día cinco personas. En un alto porcentaje de ellos se demuestra alcoholemia positiva, (Ortiz, 2006).

4.2.3. Manifestaciones clínicas y examen físico. En el control de los signos vitales con frecuencia hay tensión arterial normal y taquicardia. Ante signos de shock hipovolémico como hipotensión y taquicardia suele deberse a una lesión en otro lugar. En caso de hipotensión, bradicardia y buen llenado capilar hay que sospechar lesión medular (shock medular). El cuello debe explorarse con sumo cuidado ante la posibilidad de una lesión no sospechada. Son frecuentes la palidez y los vómitos. Hay que descartar lesión de nervios craneales, equimosis y fístulas de LCR a fosas nasales o conducto auditivo. En último lugar explorar el fondo de ojo para descartar hemorragia retiniana o papiledema (este es un dato tardío), evitar el uso de midriáticos, (Neurocirugía, 2015).

Durante el examen neurológico se utiliza la Escala de Coma de Glasgow la cual evalúa 3 parámetros: apertura palpebral, respuesta verbal y respuesta motora, a los que se da una puntuación según el tipo de respuesta y al que se establecen 3 categorías: - TCE Leve (Glasgow 13-15) - TCE Moderado (Glasgow 9-12) - TCE Severo (Glasgow 3-8) las cuales están correlacionados con la severidad, (Charry et al., 2017). Para una valoración inicial rápida del nivel de conciencia considerar el estado de alerta, si el paciente está letárgico, responderá a sonidos verbales, coma superficial, si responde a estímulos dolorosos, coma establecido, si no responde a estímulos, (Neurocirugía, 2015).

Cuando se realiza la valoración del estado de las pupilas **e**l tamaño y asimetría pupilares demuestran la gravedad de la lesión cerebral y su localización. Las alteraciones pupilares son miosis y midriasis y dependen del compromiso promovido sobre el arco reflejo fotomotor en alguno de sus eslabones.

La Miosis (constricción de 1-3 mm) sucede al inicio de la herniación centroencefálica, por compromiso de los axones simpáticos originados en el hipotálamo, haciendo predominar la acción parasimpática, transmitida por el III par (tono pupiloconstrictor de base en el músculo ciliar del ojo). Se observa unilateral en la herniación transtentorial con compresión mesencefálica; intensa en las lesiones pontomesencefálicas dorsales (núcleo rojo) que interrumpen la señal descendente que termina en el ganglio estrellado, antes de ascender por el plexo nervioso pericarotídeo, (Charry et al., 2017). Las lesiones

pontomesencefálicas dorsales (núcleo rojo) provocan una miosis intensísima por interrupción de la señal descendente que termina en el ganglio estrellado, antes de ascender por el plexo nervioso pericarotídeo, (Bárcenas et al., 2016).

La Midriasis (dilatación ≥ 6 mm) ocurre por lesión del III par, con la consecuente disfunción de sus axones parasimpáticos, lo que detiene las señales eferentes para la constricción pupilar. La causa más común es la herniación del uncus, por gradiente de presión transtentorial, el cual comprimirá al III par ipsilateral y al pedúnculo mesencefálico. Las lesiones mesencefálicas dorsales (lámina cuadrigémina), en el origen del núcleo del III par, producen pupilas medias o débilmente dilatadas (6mm), redondas o raramente disocóricas, con un reflejo fotomotor débil o ausente. Tales pupilas tectales presentan en general hippus, es decir, movimientos alternantes de constricción y dilatación, asociándose a un patrón respiratorio central y son sensibles al reflejo cilioespinal (dilatación pupilar tras estímulo nociceptivo de un área ipsilateral, por ejemplo, a nivel del trapecio) puesto que la vía simpática convocada (estímulo - ganglio estrellado - plexo pericarotídeo - hipotálamo - músculo ciliar) está indemne. Las lesiones mesencefálicas ventrales (pedúnculos cerebrales), cuando son discretas, generan gran midriasis paralítica (8-9 mm), porque no afectan a las fibras descendentes pupilo dilatadoras. En general, la midriasis bilateral y fija equivale funcionalmente a una sección mesencefálica. En ocasiones se aprecia anisocoria por traumatismo orbitario y daño asociado del nervio óptico. En esta situación, la oscilación instantánea de la luz de la linterna desde el ojo sano al desaferentado provoca una paradójica reacción pupilodilatadora en el ojo amaurótico, debiéndose al reflejo consensual que se origina en un núcleo impar mesencefálico (núcleo de Edinger-Westphal), el cual controla simultáneamente ambos núcleos–izquierdo y derecho del III par, (Bárcenas et al., 2016).

La valoración de los movimientos oculares extrínsecos se la realiza de 2 maneras. El primero son los centros protuberanciales donde existe un centro pontobulbar simétrico (uno a la derecha y otro a la izquierda), en conexión con las fibras inervatorias del recto interno (III par) y con las del motor ocular lateral (VI par), cuyo estímulo ‘obliga’ a ambos ojos a dirigirse conjugadamente en una dirección ipsilateral al mismo en rápidos pulsos o sacadas (reflejo oculocefálico), (Charry et al., 2017). En principio, la ausencia de reflejos oculocefálicos, a lo que se denomina respuesta en ‘ojos de muñeca’, puede indicar un

trastorno de ese centro, pero como existen otras posibilidades es necesario realizar pruebas de estimulación calórica, (Bárcenas et al., 2016).

En algunos pacientes puede presentarse síntomas y signos sugestivos de hipertensión intracraneal como: vómitos persistentes, disminución de 2 o más puntos en la escala de Glasgow, alteración del tamaño o reactividad pupilar, hemiplejia o postura de decorticación, alteración en el patrón respiratorio. La triada de Cushing (bradicardia + HTA + apnea, bradipnea o respiración irregular). Si existe alteración del tronco encefálico la evolución es hacia la flacidez, pupilas fijas midriáticas, paro respiratorio y muerte.

4.2.4. Diagnóstico. La Tomografía Axial Computarizada (TAC) es el método preferido de imagen, pero su obtención no debe retrasar el traslado de los pacientes que lo necesiten. Obtenga una TAC en todos los pacientes con sospecha de lesión craneoencefálica o con sospecha clínica de fractura abierta de cráneo, cualquier signo de fractura de base de cráneo y más de dos episodios de vómito. También se debe solicitar TAC a pacientes mayores de 65 años, (Sharon et al., 2018).

Debe considerarse la TAC si el paciente tuvo una pérdida de conciencia por más de 5 minutos, amnesia retrógrada por más de 30 minutos, un mecanismo peligroso de lesión, cefalea severa, convulsiones, pérdida de la memoria a corto plazo, intoxicación con alcohol o drogas, coagulopatía o déficit neurológico focal atribuible al cerebro, (Sharon et al., 2018).

Dicho estudio de imagen será necesario repetirlo en función de la evolución del paciente, así como la gravedad de las lesiones y clasificación del TEC, (Sharon et al., 2018).

4.2.5. Clasificación. El Traumatismo Craneoencefálico se clasifica en:

Abierto: lo define la penetración de la duramadre, comúnmente debida a lesiones o esquirlas; se asocia a una a mayor mortalidad en comparación con el cerrado (88 vs. 32%). Existen diferencias entre las propiedades de las armas militares y las de uso civil que determinan la diferencia en la magnitud de la lesión, (Carrillo et al., 2010).

La distancia a la cual se dispara un proyectil de baja energía desempeña un papel muy importante, pues a corta distancia puede penetrar el cráneo y salir de él. Una vez dentro del

cráneo el recorrido puede ser irregular y sufrir desviaciones de trayectoria con la consecuente lesión a múltiples estructuras. Parte de la energía del proyectil es absorbida por el hueso y la energía restante determina el grado de lesión cerebral. Asimismo, se generan áreas de contusión, edema cerebral, hemorragia subaracnoidea y hematomas. La muerte ocurre por la elevación brusca y significativa de la presión intracraneana, (Carrillo et al., 2010).

Cerrado: Su causa más frecuente la constituyen los accidentes de vehículos de motor. Las caídas y los traumatismos directos tienen una menor incidencia. La generación de fuerzas de aceleración – desaceleración produce fuerzas tangenciales en el cerebro que generan una lesión axonal difusa, caracterizada por la pérdida de la conciencia. Además, las fuerzas de aceleración pueden producir contusión y lesiones del tejido cerebral. La gravedad de la lesión difusa determina la duración y profundidad de la pérdida de la conciencia y de la amnesia post - trauma. El trauma directo puede provocar fractura de cráneo y lesión de meninges o de sus vasos, y generar la formación de hematoma epidural. La presencia de fractura de la bóveda craneana obliga a descartar la presencia de hematoma intracraneano. Uno de los factores determinantes de la gravedad de la lesión es el hecho de que el líquido cefalorraquídeo (LCR) es 4% más denso que el tejido cerebral y se comporta como un amortiguador. En el instante del trauma el LCR se desplaza en dirección al golpe, por delante del cerebro. Si la fuerza de desaceleración es suficiente hará que el encéfalo se desplace en sentido opuesto al golpe y al LCR, y se impacte contra el cráneo. La lesión por contragolpe se localiza con mayor frecuencia en los lóbulos frontales, específicamente en la superficie orbitofrontal y en la zona anterior de los lóbulos temporales, (Carrillo et al., 2010).

El TCE también puede clasificarse con base en la escala de coma de Glasgow (ECG) en: Leve de 13 a 15 puntos; Moderado de 9 a 12 puntos y Grave de 8 puntos o menos, (Carrillo et al., 2010).

En cuanto a la realización de una radiografía craneal, no existen unos criterios bien definidos. En este aspecto, la guía NICE, refiere que se puede valorar la realización de una radiografía de cráneo provisional en la primera hora en todos los casos en los que esté indicado el TC, aunque no existe consenso sobre la utilidad de la realización de la misma, (Iannuzzelli et al., 2016).

Capítulo III

4.3.Traumatismo abdominal y pélvico

4.3.1. Introducción. El trauma abdominal corresponde al grupo de lesiones, ocurridas en el abdomen, provocadas por una transmisión brusca de energía cinética por medio de una injuria externa, (Rojas & Marinkovic, 2020).

La evaluación de la circulación durante la revisión primaria incluye la detección precoz de una posible hemorragia oculta en el abdomen y la pelvis de cualquier paciente que haya sufrido un trauma cerrado, (Sharon et al., 2018).

Los traumatismos abdominales cerrados se presentan, en nuestro medio, fundamentalmente en el contexto de accidentes de tráfico. Otras posibles etiologías son las precipitaciones y los aplastamientos. Frecuentemente se asocian a intoxicaciones, lo cual dificulta el diagnóstico. Las lesiones de la cavidad abdominal producida por traumatismos abdominales cerrados pueden acarrear una importante morbilidad o mortalidad si no las sospechamos y las evaluamos de manera oportuna, (Durán et al., 2018).

En el manejo del trauma abdominal cerrado, se presentan dos escenarios distintos. Un paciente inestable con trauma abdominal en el que mediante la revisión primaria tenemos que descartar una hemorragia intraabdominal como posible causa de sangrado, o bien un paciente hemodinámicamente normal en el que durante una minuciosa revisión secundaria tenemos que descartar lesiones intraabdominales que pueden pasar desapercibidas, (Durán et al., 2018).

Las lesiones abdominales y pélvicas no reconocidas siguen siendo una causa de muerte prevenible después de un trauma del tronco. La cavidad abdominal puede alojar cantidades importantes de sangre sin que se adviertan cambios evidentes en el aspecto o las dimensiones del abdomen o signos obvios de irritación peritoneal, (Sharon et al., 2018).

En la práctica civil aproximadamente el 20% de las lesiones de trauma que requieren cirugía implica el abdomen. El traumatismo abdominal puede ser cerrado o penetrante, pero por lo general, en la práctica civil, traumatismo cerrado es más común que la penetración y por lo general a consecuencia de accidente de tráfico. Sin embargo, en la

práctica urbana civil los traumatismos penetrantes son más comunes bien sea por heridas de bala o heridas por apuñalamiento, (Pinela et al., 2019).

4.3.2. Etiología. La etiología más frecuente de trauma abdominal y pélvico son los accidentes automovilísticos, seguidos de heridas por armas de fuego y armas blancas, en tercer lugar, caídas y cuarto lugar los atropellamientos. Estos distintos mecanismos de producir daño en el individuo desencadenan en las dos presentaciones de trauma que son cerrado o contuso y penetrante o abierto, (Pacheco, 2017).

4.3.3. Fisiopatología y clasificación. Las principales consecuencias de un traumatismo abdominal son las hemorragias y sepsis. Las muertes tempranas después de un traumatismo abdominal son generalmente atribuibles a la hemorragia. La sangre puede ser sorprendentemente no irritante y grandes volúmenes pueden ser secuestrados dentro de la cavidad abdominal y los signos clínicos se hacen evidentes, (Pinela et al., 2019).

El traumatismo abdominal se clasifica en cerrado y penetrante.

3.1.3.1. Trauma cerrado o contuso. Se produce como consecuencia de una combinación de fuerzas de compresión, deformación, estiramiento y corte. La magnitud de estas fuerzas está en relación directa con la masa de los objetos involucrados, su aceleración y desaceleración y su dirección relativa durante el impacto. Se produce entonces una constelación de contusiones, abrasiones, fracturas y rupturas de tejidos y órganos. El impacto directo y las fuerzas compresivas son probablemente las causas más comunes de trauma significativo, (Jimémez et al., 2019).

En el trauma contuso en general, los órganos más lesionados son hígado, bazo, mesenterio y riñón. Si el paciente queda atrapado en el vehículo y tiene “huella del cinturón de seguridad”, debe sospecharse lesión de víscera hueca, (Pacheco, 2017).

Las lesiones cerradas abdominales tienen una relativa mayor tasa de mortalidad de entre 10 y 30%, esto debido a la frecuencia de lesiones acompañantes en la cabeza, tórax o extremidades, hasta en un 70% de los pacientes involucrados en accidentes de vehículos a motor, (Colombia, 2016).

Un impacto directo, como un golpe contra el borde inferior del volante o una puerta que se deforma por el impacto y golpea fuertemente a los pasajeros en una colisión vehicular

lateral, puede causar compresión y lesión por aplastamiento de las vísceras abdominales y los huesos pélvicos. Tales fuerzas deforman órganos sólidos y vísceras huecas y pueden causar ruptura con hemorragia secundaria y contaminación por contenido visceral, que conlleva a peritonitis, (Sharon et al., 2018).

El paciente puede no tener dolor ni mostrar evidencia externa de lesión, o puede estar enmascarado por otro dolor más fuerte pero que no provoque tantas complicaciones como lo puede llegar a producir una lesión de abdomen, (Colombia, 2016).

Las lesiones retroperitoneales (de páncreas, duodeno, uretral, colon ascendente y descendente) a menudo son diagnosticadas tarde como estas lesiones pueden tomar días para convertirse en clínicamente aparente. Así, un paciente que ha sido apuñalado por la espalda debe ser observado durante al menos 48 horas para excluir signos de sepsis, (Pinela et al., 2019).

Las lesiones por cizallamiento son una forma de lesión por aplastamiento que puede ocurrir cuando un cinturón de seguridad es utilizado incorrectamente. Los pacientes involucrados en colisiones vehiculares y los que caen de gran altura pueden sufrir lesiones por desaceleración, en las que ocurre un movimiento diferencial entre las partes fijas y móviles del cuerpo. Ejemplo de ello son las laceraciones del hígado y del bazo, ambos órganos móviles que están fijos a nivel de sus ligamentos de soporte. Lesiones del mesenterio del intestino delgado son otros ejemplos de lesiones por desaceleración, (Sharon et al., 2018).

Las lesiones más frecuentes se dividen en 2 categorías: lesión de órgano sólido (hígado, bazo, páncreas y riñones) y lesión de órgano hueco (estómago, intestino delgado y grueso, vesícula biliar y vejiga urinaria). Las lesiones de órganos sólidos como hígado, bazo o riñón varían entre lesiones menores, como laceraciones pequeñas sin compromiso hemodinámico significativo, o lesiones que requieren observación constante por el riesgo de presentar compromiso hemodinámico. La lesión diafragmática representa menos del 10% de los traumatismos abdominales cerrados y la lesión esplénica es más frecuente en los traumatismos cerrados que en los traumatismos abdominales penetrantes, (Rojas & Marinkovic, 2020).

Los órganos más frecuentemente afectados en el trauma cerrado del abdomen incluyen el bazo: 40-55%; hígado: 35-45%; intestino delgado: 5-10%. Además, hay una incidencia del 15% de hematoma retroperitoneal en los pacientes que por un trauma cerrado se someten a una laparotomía, (Colombia, 2016).

Las lesiones rectales de traumatismos penetrantes o fracturas pélvicas asociadas se pueden perder de manera similar, con sepsis pélvica y sistémica resultante. Es muy importante revisar la parte posterior del paciente ya que una herida penetrante en la región glútea, es decir, la zona que va desde las crestas ilíacas hasta los pliegues glúteos, incluyendo el recto, se asocia hasta con un 50% de incidencia de lesiones abdominales significativas, (Pinela et al., 2019).

Las complicaciones del trauma abdominal cerrado incluyen peritonitis, shock hemorrágico y muerte, (Rojas & Marinkovic, 2020). En el trauma contuso de abdomen y pelvis también puede resultar en la ruptura intraabdominal, retroperitoneal y vísceras huecas pélvicas. Así, un paciente que ha sido apuñalado por la espalda debe ser observado durante al menos 48 horas para excluir signos de sepsis, (Pinela et al., 2019).

En la cavidad pélvica del abdomen retroperitoneal, rodeada de los huesos pélvicos, se encuentran los vasos ilíacos, que pueden verse afectados y comprometidos en las lesiones del abdomen o en las fracturas pélvicas. La lesión de estos, puede ocasionar una hemorragia exsanguinante con pocos síntomas tempranos. La pélvis contiene el recto, la vejiga y los órganos reproductores femeninos, (Colombia, 2016).

Además, en el trauma contuso pélvico las lesiones vesicales pueden tener un retraso en el diagnóstico como la orina es no irritante para el peritoneo, cuando se pierde el diagnóstico de rotura de vejiga. El diagnóstico se considera si hay un aumento en los niveles de urea y creatinina, una ausencia de micción normal y sensibilidad abdominal mal definida. Las lesiones rectales de traumatismos penetrantes o fracturas pélvicas asociadas se pueden perder de manera similar, con sepsis pélvica y sistémica resultante, (Pinela et al., 2019). Visualizar todas las “huellas” sugerentes de lesión, equimosis en el abdomen o periné, que puedan sugerir fractura pélvica, (Pacheco, 2017).

3.1.3.2. Trauma penetrante. Las lesiones abdominales penetrantes se producen cuando un objeto externo perfora la fascia transversal. Los principales agentes causantes de este tipo de trauma son las armas blancas y las armas de fuego. La apariencia externa de la herida penetrante no determina la extensión de las lesiones internas, en especial en heridas por arma de fuego que, además de la lesión penetrante, se produce una cavitación alrededor del proyectil que aumenta el compromiso, (Rojas & Marinkovic, 2020).

La mortalidad asociada a un trauma abdominal penetrante depende de los órganos intraabdominales lesionados, correspondiendo al shock hemorrágico refractario la causa principal de muerte, (Rojas & Marinkovic, 2020). Las lesiones por arma blanca y las de arma de fuego por proyectiles a baja velocidad causan daño a los tejidos lacerándolos y cortándolos, (Sharon et al., 2018). En víctimas de disparos, la velocidad, calibre, presunta trayectoria de la bala, y la distancia desde donde se efectúa el disparo, y fragmentación de la bala pueden proporcionar pistas importantes sobre la extensión de la lesión, (Rojas & Marinkovic, 2020).

El traumatismo penetrante del apuñalamiento, balas y fragmentos provoca hemorragias de órganos sólidos, así como las principales arterias y venas en el abdomen. La sepsis es la causa de muerte más común que ocurre después de 48 horas de la lesión. La lesión de víscera hueca con la fuga del contenido intestinal es la causa usual de la sepsis intraabdominal y se producirá con frecuencia con traumatismo penetrante, (Pinela et al., 2019).

Las heridas por proyectiles a alta velocidad transfieren más energía cinética, causando mayor daño alrededor del trayecto del misil por la cavitación temporal. Las lesiones por arma blanca atraviesan las estructuras abdominales adyacentes, más comúnmente el hígado (40%), el intestino delgado (30%), el diafragma (20%) y el colon (15%), y las heridas por arma de fuego frecuentemente lesionan el intestino delgado (50%), el colon (40%), el hígado (30%) y las estructuras vasculares abdominales (25%), (Sharon et al., 2018). Estas últimas por regla deben tratarse en quirófano. Estos pacientes tienen una tasa de mortalidad del 5 – 15%, (Colombia, 2016). La lesión pancreática es más frecuente en el traumatismo abdominal penetrante que en el cerrado al igual que la lesión diafragmática, (Rojas & Marinkovic, 2020).

3.1.4. Examen físico, evaluación y manejo. Antes de reconocer la existencia o no de lesión intraabdominal, el enfoque del paciente traumatizado, sea por trauma contuso o penetrante, debe ser detectar y tratar en forma rápida las situaciones que de inmediato ponen en peligro la vida. Para lo anterior se deben poner en práctica los principios de revisión primaria, resucitación y restauración de funciones vitales, revisión secundaria y tratamiento, (Jimémez et al., 2019) (Colegio Americano de Cirujanos, 2018).

Si se detecta un estado de shock y no existe una causa aparente debida a otra lesión, se debe considerar la posibilidad de un trauma abdominal. Se debe hacer una rápida inspección y palpación. Busque la presencia de heridas, distensiones o evisceraciones. Debe ser conducido de manera sistemática y meticulosa, con una secuencia estándar de inspección, auscultación, palpación y percusión. Seguido por evaluación de la estabilidad pélvica, examen uretral, perineal, rectal, vaginal y la zona glútea, (Colombia, 2016).

Durante la inspección, examine el abdomen anterior y posterior, al igual que el tórax bajo y el periné en busca de abrasiones y contusiones producidas por los sistemas de seguridad, laceraciones, heridas penetrantes, empalamiento por cuerpos extraños, evisceración de epiplón o intestino delgado y signos de embarazo. Inspeccione el flanco, el escroto, el meato uretral y el área perineal en búsqueda de sangre, hinchazón y moretones. La laceración del periné, la vagina, el recto o las nalgas puede estar asociada con una fractura pélvica abierta en pacientes con traumatismo contuso. Los pliegues cutáneos en pacientes obesos pueden enmascarar lesiones penetrantes y aumentar la dificultad de evaluar el abdomen y la pelvis. Para un examen completo de la espalda, realice una cuidadosa rotación en bloque del paciente, (Sharon et al., 2018).

La presencia de sangre en el meato uretral sugiere una alta posibilidad de una lesión uretral. La equimosis o hematoma del escroto y el periné también sugiere lesión uretral, aunque estos signos pueden estar ausentes inmediatamente después de la lesión. En los pacientes que han sufrido un traumatismo cerrado, los objetivos del examen rectal son evaluar el tono del esfínter y la integridad de la mucosa rectal e identificar cualquier fractura palpable de la pelvis. La palpación de la glándula prostática no es un signo confiable de lesión uretral. En los pacientes con heridas penetrantes, el examen rectal se utiliza para evaluar el tono del esfínter y buscar sangre evidente, lo que puede indicar una perforación intestinal, (Sharon et al., 2018).

Los fragmentos óseos de fractura pélvica o heridas penetrantes pueden lacerar la vagina. Se debe realizar un examen vaginal cuando se sospecha una lesión, como en presencia de laceración perineal compleja, fractura pélvica o una herida trans - pélvica por arma de fuego. En las mujeres inconscientes que estén menstruando, se debe examinar la vagina para descartar la presencia de tampones, si se dejan en su lugar, pueden causar sepsis tardía. La región glútea se extiende desde las crestas iliacas hasta los pliegues glúteos. Las lesiones penetrantes en esta zona están asociadas con una incidencia de hasta 50% de lesiones intraabdominales significativas, incluyendo lesiones rectales por debajo de la reflexión peritoneal. Estas heridas requieren una evaluación para tales lesiones, (Sharon et al., 2018).

La evaluación inicial y la reanimación del paciente lesionado debe seguir la secuencia de las vías respiratorias ATLS, respiración y la circulación ya que el compromiso de las vías respiratorias causa la muerte en cuestión de segundos, desarreglo de la respiración causa la muerte en cuestión de minutos y el deterioro circulatorio causa la muerte en horas, (Pinela et al., 2019).

Se debe desnudar por completo al paciente, mirando las zonas anteriores, posterior, y la zona del periné. Se debe observar el torso en busca de Deformidad, Contusión, Abrasión y Penetración (**DCAP**). Se debe anotar si hay dolor al tacto o rigidez. Puede haber lesión del bazo manifestada por dolor en el hombro izquierdo o del hígado, refiriendo dolor en el hombro derecho. La distensión del abdomen debe interpretarse como un signo de hemorragia severa al igual que el dolor al tacto o la rigidez sobre la pared del abdomen. La palpación suave de las crestas ilíacas y el pubis sobre la pelvis, pueden revelar dolor o crepitación asociado a fracturas. Las fracturas pélvicas usualmente producen shock hemorrágico. La defensa muscular involuntaria puede ser un signo confiable de irritación del peritoneo. Asegúrese de detectar un posible útero grávido y a qué altura se encuentra para el manejo que usted le dará a su paciente, (Colombia, 2016).

Los hallazgos del examen físico que sugieren fractura de pelvis incluyen: evidencia de ruptura de uretra (hematoma escrotal o sangre en el meato uretral), diferencia en el largo de las extremidades inferiores y deformidad rotacional de la pierna en ausencia obvia de fracturas. En estos pacientes, se debe evitar la manipulación manual de la pelvis, ya que hacerlo puede desplazar los coágulos que se hayan formado provocando mayor

hemorragia. Las maniobras de distracción de la pelvis no son recomendadas durante la evaluación temprana de lesiones debido a que puede empeorar o causar sangrado pélvico recurrente. La hemipelvis mecánicamente inestable se desplaza en sentido cefálico a causa de las fuerzas musculares y gira hacia afuera debido al efecto de la gravedad sobre ella. La rotación externa de la pelvis inestable acarrea un aumento del volumen pélvico que puede contener un mayor volumen de sangre, (Sharon et al., 2018).

Las hemorragias pélvicas graves pueden ocurrir rápidamente, y los médicos deben hacer el diagnóstico sin demora para poder iniciar la reanimación apropiada. Una hipotensión inexplicada puede ser la única manifestación inicial de una disrupción pelviana mayor. Se debe presuponer inestabilidad del anillo pelviano en los pacientes con fracturas de pelvis que presentan hipotensión y que no tienen otra fuente de sangrado. La colocación de un dispositivo pélvico de estabilización es una prioridad que puede salvar vidas en estas circunstancias, (Sharon et al., 2018).

Visualizar todas las “huellas” sugerentes de lesión, equimosis en el abdomen o periné, que puedan sugerir fractura pélvica, (Rojas & Marinkovic, 2020).

La pélvis se puede estabilizar con un dispositivo o sábana para limitar esta expansión. El estabilizador pélvico debe estar centrado sobre los trocánteres mayores en vez de sobre las crestas iliacas. La presencia de anomalías neurológicas de las extremidades inferiores o heridas abiertas en el flanco, el perineo, la vagina o el recto puede ser evidencia de inestabilidad del anillo pélvico, (Sharon et al., 2018).

Un examen completo del abdomen es parte de la evaluación secundaria y debe incluir rectal, pene y el examen vaginal, (Pinela et al., 2019). Así como no se debe olvidar registrar los pulsos periféricos, el tacto rectal y el examen genital, (Rojas & Marinkovic, 2020).

La evaluación del paciente traumatizado después de la reanimación incluye la obtención de una historia detallada del evento por parte del personal de pre - hospitalarias. El conocimiento de los detalles del accidente (por ejemplo, uso del cinturón de seguridad, velocidades estimadas, lesiones a otros pasajeros o ninguna muerte) pueden permitir el clínico para construir una imagen de los patrones de lesiones probables. Un examen

completo del abdomen es parte de la evaluación secundaria y debe incluir rectal, pene y el examen vaginal. (Pinela et al., 2019).

Al finalizar el examen físico rápido, el paciente debe ser cubierto con mantas térmicas para ayudar a prevenir la hipotermia. Aunque la auscultación es necesaria, la presencia o ausencia de sonidos intestinales no necesariamente se correlaciona con la lesión, y la capacidad de escuchar sonidos intestinales puede verse comprometida en un departamento de urgencias ruidoso. La percusión provoca un ligero movimiento del peritoneo y puede provocar signos de irritación peritoneal. Cuando la sensibilidad al rebote esté presente, no busque evidencia adicional de irritación, ya que puede causar dolor innecesario, (Sharon et al., 2018).

En la evaluación de un paciente lesionado en una colisión vehicular, la información pertinente a obtener incluye: la velocidad del vehículo, el tipo de colisión (impacto frontal, impacto lateral, roce lateral, impacto trasero y/o vuelco), la deformación de partes del vehículo dentro de la cabina de pasajeros, los dispositivos de seguridad utilizados, el despliegue de las bolsas de aire, la posición del paciente en el vehículo y el estado de los otros pasajeros. Para pacientes con lesiones por caída, es importante saber la altura de la caída debido al aumento del riesgo potencial de una lesión por desaceleración mientras mayor la altura. Estos datos del evento pueden ser proporcionados por el paciente, por otros pasajeros, por la policía o por el personal paramédico, (Sharon et al., 2018).

En pacientes hipotensos, el objetivo es identificar rápidamente una lesión abdominal o pélvica y determinar si esta es la causa de la hipotensión. Los antecedentes del accidente, el examen físico y las herramientas de diagnóstico complementario pueden establecer la presencia de lesiones abdominales y pélvicas que requieren de control hemorrágico urgente, (Sharon et al., 2018). Conmoción, en presencia de lesiones abdominales obvias, debe impulsar una laparotomía para el control de la hemorragia (resucitación laparotomía) durante la etapa de la circulación de la evaluación primaria, (Pinela et al., 2019).

Los pacientes con antecedentes de hipotensión inexplicada, daño neurológico, alteración sensorial secundaria al alcohol u otras drogas, y resultados equívocos abdominales, deben ser considerados candidatos para el Lavado Peritoneal Diagnóstico (LPD) si es que el contexto clínico permite su realización, (Rojas & Marinkovic, 2020). Los pacientes hemodinámicamente normales sin signos de peritonitis pueden someterse a una evaluación

más detallada para determinar la presencia de lesiones que pueden causar morbilidad y mortalidad tardías. Esta evaluación debe incluir exámenes físicos repetidos para identificar cualquier signo de sangrado o peritonitis que pueda desarrollarse con el tiempo, (Sharon et al., 2018).

La revisión periódica y documentar los resultados son por lo tanto esenciales como los hallazgos físicos pueden sufrir cambios sutiles con el tiempo. Muchas lesiones no son una amenaza inmediata para la vida, pero se convertirá en mortal si no se diagnostica y se trata con prontitud. Así, el papel de la evaluación secundaria, la decisión sobre qué lesiones obligan a una operación de urgencia, aparte de sangrado evidente y exanguinante es con frecuencia difícil y mejor hecha por un cirujano experimentado, (Pinela et al., 2019).

Cuando se evalúa a un paciente que ha sufrido un traumatismo penetrante, la información pertinente a obtener incluye: el tiempo transcurrido desde la lesión, el tipo del arma (por ejemplo, cuchillo, pistola, rifle o escopeta), la distancia del atacante (en particular en las heridas causadas por escopeta, ya que la probabilidad de lesiones viscerales mayores disminuye cuando la distancia supera los 3 metros), el número de heridas de arma blanca o de proyectiles de arma de fuego recibidos, y la cantidad de sangre en el lugar del incidente. Información importante adicional para obtener del paciente incluye la magnitud y la ubicación del dolor abdominal, (Sharon M. Henry, MD et al., 2018).

La evaluación primaria abarca el ABCDE de la atención del trauma e identifica las condiciones que amenazan la vida mediante la adhesión a esta secuencia: A *(airway)*: Asegurar la vía aérea; B *(breathing)*: Conservar una ventilación adecuada; C *(circulación)*: Mantener circulación y control hemorragias; D *(neurological deficit)*: Valorar el estado neurológico; E *(exposition)*: Exposición y Control Ambiental; Prevenir hipotermia. Luego de descartar las lesiones que potencialmente comprometen la vida del paciente (neumotórax a tensión, hemotórax masivo, tórax volante, taponamiento cardiaco, síndrome coronario agudo, entre otros), se procede a un examen dirigido, (Rojas & Marinkovic, 2020).

Vigilancia de la presión arterial y si esta cae por debajo de 90 mmHg, o no palpamos fácilmente un pulso radial, el paciente se ha descompensado en su estado de shock y requiere resucitación con líquidos endovenosos idealmente Lactato de Ringer o Solución

salina isotónica. Si está capacitado y autorizado para su uso, usted podría colocarle al paciente un pantalón neumático antishock, pues este estará indicado para un paciente en shock en estado crítico. Se deben cubrir de manera cuidadosa y con gasas humedecidas en solución salina o agua, cualquier órgano o víscera que protruye por una herida. Si se espera un tiempo largo de transporte, se puede aplicar un material plástico no adherente o papel aluminio para evitar que se sequen tanto las gasas como los intestinos. Nunca empuje hacia adentro algún órgano que protruye por una herida. Los objetos empalados, se inmovilizan como y donde se encontraron y solo se retirarán en un quirófano, (Colombia, 2016).

Los objetivos terapéuticos de colocar tempranamente una sonda gástrica durante la revisión primaria incluyen aliviar una dilatación gástrica aguda y descomprimir el estómago antes de efectuar un LPD (si es necesario). La colocación de una sonda gástrica puede disminuir el riesgo de broncoaspiración, (Sharon et al., 2018). La presencia de sangre en el contenido gástrico sugiere lesión del esófago o del tracto gastrointestinal superior. Recuerde que ante una fractura facial severa o sospecha de fractura de la base del cráneo, la sonda se debe introducir de manera orogástrica, (Colombia, 2016).

La sonda vesical alivia la retención de orina, descomprime la vejiga si se va a realizar un lavado peritoneal diagnóstico, y permite el monitoreo del gasto urinario como índice de perfusión tisular. La hematuria, constituye una señal de lesión del tracto genitourinario y de los órganos intraabdominales no renales, (Colombia, 2016).

Una vejiga llena mejora las imágenes pélvicas del FAST. Por lo tanto, si se está considerando realizar FAST, se debe retrasar la colocación de un catéter urinario hasta que se complete la prueba. La hematuria evidente indica traumatismo en el tracto genitourinario, incluyendo los riñones, los uréteres y la vejiga. La ausencia de hematuria no excluye una lesión del tracto genitourinario. Una uretrocistografía retrógrada es imprescindible cuando el paciente no puede orinar, requiere un estabilizador pélvico o tiene sangre en el meato, hematoma escrotal o equimosis perineal. Una uretra lesionada detectada durante la revisión primaria o secundaria puede requerir la inserción de una sonda suprapúbica por un médico calificado, (Sharon et al., 2018).

En pacientes con un estado hemodinámico alterado, la exclusión rápida de hemorragia intra-abdominal es necesario y puede ser realizado con un FAST o LPD. La única contraindicación para hacer estos estudios es la existencia de una indicación de

laparotomía. Los pacientes con los siguientes hallazgos requieren una evaluación abdominal adicional para identificar o excluir la lesión intraabdominal: sensorio alterado; sensibilidad alterada; lesión a estructuras adyacentes, como las costillas inferiores, la pelvis y la columna lumbar; examen físico equivoco; anticipación de pérdida prolongada de contacto con el paciente, como anestesia general para lesiones extraabdominales o estudios radiográficos prolongados y signo del cinturón de seguridad con sospecha de lesión intestinal, (Sharon et al., 2018).

3.1.5. Diagnóstico. Si bien la sospecha diagnóstica es eminentemente clínica, se pueden realizar algunos exámenes de laboratorio que permitirán tener una idea del estado del paciente al momento del trauma, con el objetivo de realizar las precauciones necesarias. Así mismo, orienta respecto a los elementos que se deben corregir para obtener el mejor resultado posible en el manejo del paciente, ya sea quirúrgico o no quirúrgico, (Rojas & Marinkovic, 2020). Las principales investigaciones de primera línea son el ultrasonido, el diagnóstico por lavado peritoneal, y la tomografía computarizada. Estas pruebas son complementarias y no intercambiables, y su utilidad depende del contexto clínico, (Pinela et al., 2019).

3.1.5.1. Radiografías simples. Es recomendable la realización de una placa de tórax y de abdomen anteroposterior, pero la inestabilidad hemodinámica no requerirá ser comprobada por ningún método, (Colombia, 2016). En trauma cerrado, las radiografías de pie o acostado (manteniendo la estabilidad de la columna) pueden ser útiles en pacientes hemodinámicamente estables, para detectar aire extraluminal en el retroperitoneo o subdiafragmático, los cuales son indicadores de una laparotomía inmediata. En casos de trauma abdominal penetrante con inestabilidad hemodinámica, no debe realizarse ningún estudio radiológico en el departamento de urgencias. Si la herida penetrante está por encima del ombligo o hay lesión toracoabdominal sospechosa y hay estabilidad hemodinámica es de utilidad tomar una radiografía de tórax para excluir un hemo o neumotórax y buscar la presencia de neumoperitoneo, (Vera C, 2019).

Es poco útil, poca información. Se utiliza si no se dispone de TC. Dentro de lo que podría pesquisar esta, por ejemplo: fracturas costales (desde novena costilla en adelante), hernia diafragmática traumática, neumoperitoneo, etc. Proyecciones habitualmente usadas son la de abdomen simple, anteroposterior y de pie, junto con radiografía de tórax

anteroposterior y lateral de pie. En caso de que el paciente no logre la bipedestación, se puede usar una proyección de abdomen en decúbito lateral con rayo horizontal en búsqueda de neumoperitoneo, (Rojas & Marinkovic, 2020).

En los pacientes con trauma penetrante hemodinámicamente normales, se puede obtener una radiografía abdominal supina para demostrar la trayectoria del proyectil y determinar la presencia de aire retroperitoneal, previa marcación de todas las heridas de entrada y salida con marcadores radiopacos o clips. La obtención de dos proyecciones (es decir, AP y lateral) puede permitir la orientación espacial de cuerpos extraños. Una radiografía pélvica AP puede ayudar a establecer la fuente de pérdida sanguínea en pacientes hemodinámicamente descompensados y en pacientes con dolor pélvico o dolor a la palpación. Un paciente alerta y despierto sin dolor espontáneo o dolor a la palpación en la pelvis no requiere una radiografía pélvica, (Sharon et al., 2018).

3.1.5.2. La ecografía focalizada en trauma (FAST). Cuando lo realizan individuos debidamente capacitados, el FAST es un estudio aceptado, rápido y confiable para identificar el fluido intraperitoneal Tiene la ventaja de ser repetible y también puede detectar el taponamiento cardíaco, una de las causas no hipovolémicas de hipotensión. El FAST incluye el examen de cuatro regiones: el saco pericárdico, la fosa hepatorrenal (Fosa de Morrison), la fosa esplenorrenal y la pelvis o saco de Douglas. El FAST se puede realizar a la cabecera del paciente en la sala de reanimación al mismo tiempo que se realizan otros procedimientos diagnósticos o terapéuticos, (Sharon et al., 2018).

Además, es un estudio para la detección de hemorragia o la posibilidad de lesión de una víscera hueca. La obesidad puede entorpecer un poco los resultados, al igual que la presencia de aire subcutáneo y operaciones abdominales previas. Además, sirve para detectar un taponamiento cardíaco. Después de realizar el primer estudio, es recomendable repetir un segundo estudio o ecografía de control 30 minutos después del primero y poder detectar un hemoperitoneo progresivo, (Colombia, 2016). Se puede agregar también una ventana torácica en el seno costofrénico en búsqueda de hemotórax, (Rojas & Marinkovic, 2020).

3.1.5.3. Lavado peritoneal diagnóstico. El diagnóstico por lavado peritoneal (DLP) descrito por primera vez en 1965 se convirtió rápidamente en el estándar de cuidado hasta el advenimiento de evaluación se centró con Sonografía para Trauma (FAST) en la sala de

reanimación. DLP detecta sangre en la cavidad peritoneal con una sensibilidad del 90% y una precisión del 97%, (Pinela et al., 2019). Es un procedimiento rápido y preciso para diagnosticar lesiones intraabdominales en pacientes con trauma contuso o pacientes con trauma penetrante con múltiples trayectorias que involucran múltiples cavidades o trayectorias tangenciales aparentes, (Jimémez et al., 2019) (Sharon et al., 2018).

Es el segundo de los estudios más rápidos para la identificación de hemorragia o la posibilidad de lesión de una víscera hueca. Debe ser realizado por un equipo quirúrgico y en situaciones como, por ejemplo: alteración del estado de conciencia, uso de alcohol, drogas o lesión cerebral; lesiones de médula espinal; lesiones de estructuras adyacentes, como lo son costillas, columna y pelvis; examen físico dudoso; anticipación de una pérdida prolongada del contacto clínico con el paciente y signo del cinturón de seguridad con la sospecha de lesión intestinal. Se podría hacer también en caso de no disponer una ecografía o una tomografía, (Pinela et al., 2019).

Se puede realizar en pacientes hemodinámicamente inestables o estables, (Vera C, 2019). Tenga en cuenta que el LPD requiere descompresión gástrica y urinaria para prevenir sus complicaciones, (Sharon et al., 2018). Su uso precoz ayuda a realizar la laparotomía más pronto, más expedita, con menos pérdida de sangre, método invasivo, con una baja especificidad. Sigue siendo útil cuando el paciente no responde adecuadamente a la resucitación y el ultrasonido es negativo. No detecta lesiones de diafragma y retroperitoneales, (Jimémez et al., 2019).

Se introduce un catéter en la cavidad peritoneal para aspirar sangre o líquidos. Este se puede realizar con técnica abierta, semiabierta o cerrada. Si no se extrae nada, se infunde un litro de solución salina normal tibia (o 10 mL/Kg en los niños). Después de asegurar que los líquidos fueron mezclados, comprimiendo el abdomen y rotando al paciente, se deja que escurra por gravedad y se envía una muestra al laboratorio, para ser analizado, (Jimémez et al., 2019).

Una técnica infra - umbilical abierta, semi - abierta o cerrada (Seldinger) es aceptable en manos de médicos capacitados. En pacientes con fracturas de pelvis, se prefiere un abordaje supraumbilical abierto para evitar entrar en un hematoma pélvico pre - peritoneal anterior. En los pacientes con embarazo avanzado, use un método abierto supra - umbilical para no lesionar el útero gestante. La aspiración del contenido gastrointestinal, de fibras

vegetales o de bilis a través del catéter del lavado es indicación de laparotomía. La aspiración de 10 cc o más de sangre en pacientes hemodinámicamente descompensados es indicación de laparotomía, (Sharon et al., 2018).

Son contraindicaciones relativas: la presencia de laparotomía previa, obesidad mórbida, embarazo avanzado, cirrosis avanzada o una coagulopatía y fracturas de pelvis de horas de evolución; es contraindicación absoluta la necesidad de laparotomía, (Vera C, 2019).

3.1.5.4. Tomografía computarizada. Es una herramienta importante en el manejo del trauma abdominal y abdominopélvico cerrado. Se encuentra reservada y es el gold standard para los pacientes hemodinámicamente estables o compensados y que puedan ser trasladados al tomógrafo, y tolerar el estudio. Se debe utilizar medio de contraste oral e IV (contraste yodado intravenoso). La TAC puede determinar la presencia de lesiones en órganos sólidos, líquido intraabdominal, sangre, aire y lesiones en los órganos retroperitoneales, pélvicas y óseas, los cuales pueden haber sufrido con el trauma y no provocan hemoperitoneo, por lo que no son detectados con el ultrasonido, como también mostrar la extensión de la lesión en estructuras como el bazo e hígado, así como determinar la extravasación de contraste, que implica sangrado activo, (Pacheco, 2017).

En ausencia de lesiones hepáticas o esplénicas, la presencia de líquido libre en la cavidad abdominal sugiere una lesión en el tracto gastrointestinal y/o en su mesenterio, y muchos cirujanos de trauma consideran que este hallazgo es una indicación para una intervención quirúrgica temprana, (Sharon et al., 2018).

De todas maneras, el valor de la administración de contraste oral para el diagnóstico de perforación de víscera hueca es dudoso, y se encuentra asociado al riesgo de broncoaspiración, por lo que no debe realizarse de rutina. No detecta lesiones de diafragma, intestino y algunas de páncreas. Debe tomarse en cuenta la experiencia del radiólogo que interpreta el examen, (Jimémez et al., 2019). Mayor especificidad para órganos sólidos, permitiendo clasificar el grado de lesión mediante la Organ Injury Scaling (del I al VI si las lesiones son leves hasta irreparables), (Vera C, 2019).

La AngioTAC es de gran ayuda para identificar lesiones vasculares, especialmente ante sospecha de lesión de grandes vasos en contexto de un paciente estable. Ayuda a identificar de mejor manera la presencia de sangrado activo, (Rojas & Marinkovic, 2020).

Las contraindicaciones relativas para el uso de TAC incluyen demora en la disponibilidad del tomógrafo, un paciente que no coopera y que no puede ser sedado de forma segura y alergia al medio de contraste, (Sharon M. Henry, MD et al., 2018).

3.1.5.5. Laparoscopía diagnóstica o toracoscopia. La laparoscopia diagnóstica es un método aceptado para evaluar un paciente hemodinámicamente normal con trauma penetrante y potencialmente con una lesión tangencial y sin indicación de laparotomía. La laparoscopia es útil para diagnosticar la lesión diafragmática y la penetración peritoneal. La necesidad de anestesia general limita su utilidad, (Sharon M. Henry, MD et al., 2018).

Su aplicación en el trauma abdominal cerrado es limitada, debido al alto costo, revela utilidad en disminuir el número de laparotomías no terapéuticas y evitar las laparotomías tardías y útil cuando el estudio inicial del paciente revela lesiones, pero no tan severas como para justificar laparotomía rutinaria, (Pacheco, 2017).

Capítulo IV

4.4.Trauma musculoesquelético

4.4.1. Introducción. El trauma que compromete a las extremidades se presenta cada vez con mayor frecuencia y predomina en las edades productivas del individuo, es decir, entre los 20 y los 40 años. Las lesiones en las extremidades pocas veces ponen en peligro la vida, pero pueden provocar invalidez permanente si no se tratan en forma correcta; el diagnóstico precoz y el tratamiento oportuno del paciente con trauma de las extremidades reducen de manera significativa los riesgos de muerte e invalidez. Es común que la lesión en la extremidad no se presente aislada y que otros órganos y regiones anatómicas también muestran signos del trauma; por lo tanto, puede considerarse que la gravedad del paciente y el pronóstico están directamente relacionados con la extensión del daño, (Martínez, 2015).

Muchos pacientes que sufren trauma cerrado tienen también lesiones del sistema musculoesquelético. Estas lesiones a menudo parecen dramáticas. Sin embargo, las lesiones musculoesqueléticas tienen la posibilidad de distraer a los miembros del equipo de las prioridades urgentes de la reanimación. Primero, el médico debe reconocer durante la revisión primaria la presencia de lesiones de extremidades que amenazan la vida y comprender su asociación con lesiones torácicas y abdominales severas. Las lesiones musculoesqueléticas graves sugieren que el cuerpo ha recibido un traumatismo de alta energía. Las fracturas inestables de pelvis y las fracturas abiertas de fémur pueden acompañarse de sangrado abundante. Las lesiones severas por aplastamiento causan liberación de mioglobina muscular, que puede precipitarse en los túbulos renales y causar falla renal. El edema dentro de un espacio aponeurótico intacto puede causar un síndrome compartimental agudo que, si no se diagnostica y trata, puede llevar a la discapacidad y pérdida de la extremidad. La embolia grasa, una complicación infrecuente pero altamente letal de las fracturas de huesos largos, puede llevar a falla pulmonar y deterioro de la función cerebral, (Sharon et al., 2018).

Los traumas que mayores daños provocan son en los que hay hemorragia no controlada, que puede ser evidente por una herida sangrante pero también puede ser ocultada, como en las fracturas de la pelvis (hasta 5 L de sangre en cavidad) o de los

fémures con una pérdida aproximadamente de 2 L en el hematoma fracturario, (Pardo et al., 2019).

En muchas ocasiones no se le concede la debida importancia a la evaluación primaria del paciente con una extremidad lesionada, a menos que se requiera controlar alguna hemorragia. Aun en el caso de que sólo tenga una lesión, el sujeto traumatizado ha de tratarse de igual manera que un paciente con trauma múltiple y aplicar en él los criterios antes referidos que comprenden el rescate inmediato según las normas ABCDE, que son trascendentales durante la primera hora que sigue al accidente, (Martínez, 2015).

Cuando se brinda atención a pacientes víctimas de trauma musculoesquelético debemos tener presente los objetivos siguientes: reconocer aquellos traumatismos de las extremidades que pueden ser una amenaza para la vida; conocer aquellas otras lesiones que pueden poner en peligro la supervivencia de la extremidad; aprender a actuar de la manera más adecuada para evitar en lo posible, deformidades y déficits funcionales graves y determinar su prioridad en la asistencia del paciente traumático grave, (Alcázar et al., 2019).

En el trauma de las extremidades es necesario considerar dos aspectos: las lesiones que ponen en peligro la vida, que son en las que se presenta una hemorragia sin control y el trauma que pone en riesgo la viabilidad de la extremidad afectada, que por lo general incluye lesiones vasculares con isquemia distal, el síndrome compartimental, lesión por abrasión extensa de tejidos y fracturas expuestas, (Martínez, 2015).

Las laceraciones profundas de tejidos blandos pueden involucrar grandes vasos y causar hemorragia exanguinante. El control de la hemorragia se logra mejor aplicando presión directa. La hemorragia por fractura de huesos largos puede ser importante, en particular, las fracturas femorales pueden provocar pérdida significativa de sangre dentro del muslo. La inmovilización apropiada de las fracturas puede disminuir significativamente el sangrado reduciendo el movimiento y aumentando el efecto de taponamiento del músculo y la fascia. Si la fractura es abierta, la aplicación de vendaje estéril compresivo controla generalmente la hemorragia, (Sharon et al., 2018).

4.4.2. Anamnesis y examen físico. Es importante tener presente el mecanismo de la lesión: accidente automovilístico (si permaneció dentro del vehículo o fue arrojado hacia el

exterior, fue sobre un peatón, hubo colisión con otro vehículo o iba en moto), caída (de altura o de su propia altura), calor o frío, sustancias químicas, heridas por instrumentos punzocortantes o por proyectil de arma de fuego (de alta o baja velocidad, tamaño del proyectil, distancia a la que se produjo), contusión, compresión (tipo de objeto contundente y tiempo que estuvo comprimido), tiempo de evolución del traumatismo, antecedentes respecto de la atención recibida previamente (aplicación de sustancias tópicas o soluciones, medicamentos sistémicos o locales) y lesiones por explosión de onda expansiva, (Martínez, 2015; Pardo et al., 2019).

En el examen físico completo, el paciente debe encontrarse desnudo y comparando la extremidad lesionada con la sana. Se han de retirar los vendajes e inmovilizaciones colocadas previamente por los sistemas de rescate en el lugar del accidente y/o durante la valoración primaria "C", y se procederá a la valoración de las cuatro extremidades mediante la inspección: permite ver y valorar la coloración y perfusión de la piel, zonas de contusión, hematomas, hinchazón, edema, presencia de heridas, deformidades de la extremidad, angulaciones, acortamientos, temperatura de la piel, movilidad activa y sangrado externo. En la palpación se deben valorar las cuatro extremidades palpando pulsos proximales y distales, relleno capilar, temperatura de la piel y llenado capilar, presencia o no de crepitación cuando hay fractura, la presencia de crepitación es muy dolorosa, zonas más tensas o blandas, movilidad pasiva de las articulaciones y alteración de la sensibilidad, (Alcázar et al., 2019; Pardo et al., 2019).

Pruebas como Doppler o imagenología vascular completan el diagnóstico y marcan el tiempo de tratamiento, (Pardo et al., 2019).

Con esta exploración podemos valorar la integridad y el estado de la piel y la función vascular, por la presencia o ausencia de pulsos y coloración de la piel (pálida o cianótica), puede orientar a una falta de flujo en la extremidad (isquemia). La palidez y frialdad son sugestivas de hipoperfusión tisular. Un relleno capilar > 2 segundos también es sugestivo de hipoperfusión. Se debe valorar la función nerviosa pidiendo al paciente que movilice las extremidades o contraiga grupos musculares determinados, detectando la presencia de debilidad motora o zonas de alteración de la sensibilidad, hipoestesias, anestesias, hiperestesias o parestesias. También se debe valorar la lesión ligamentosa observando la posible deformidad y/o movilidad anormal de una articulación determinada. Y la

integridad esquelética evidencia que una deformidad de la extremidad es un signo de lesión ósea, (Alcázar et al., 2019).

Para valorar la movilidad de las extremidades afectada y la posibilidad de realizarla por el propio paciente (actividad voluntaria) señala integridad musculoesquelética, aunque se pueden producir algunos movimientos que confundan al médico; por esto es que debe realizar los movimientos (pasivos) para en especial encontrar movilidad donde no debe existir (por ejemplo en una diáfisis), inestabilidad en lesiones de los ligamentos articulares, esto es importante sobre todo en lesiones pélvicas que pueden pasar inadvertidas, (Pardo et al., 2019).

La presencia de heridas en una extremidad es siempre una amenaza para el paciente. Cuando estas se encuentran cerca de una articulación o de una fractura, se debe pensar que están comunicadas hasta que no se demuestre lo contrario, lo que es sinónimo de gravedad de la lesión, (Pardo et al., 2019).

Dentro de las afecciones de las afecciones traumáticas musculoesqueléticas se clasifican en contusión, esguince, luxación y fractura.

La contusión **o**curre cuando un objeto duro y romo golpea a la persona, o cuando un movimiento brusco hace que se proyecte sobre esta ocurrió el golpe. Se clasifican en superficiales producidas por un trauma menor que produce algo de dolor y evoluciona favorablemente sin complicaciones y profundas que son lesiones severas ya sea por la intensidad del trauma, estado de los tejidos o por el sitio donde actúa el trauma por lo que existen dos afecciones de gran importancia en este tipo de lesión: la formación de hematomas por hemorragia en distintos planos de profundidad y la ruptura muscular o el desgarro de las fibras musculares traumatizadas (contusiones óseas que lleva a la formación de un hematoma subperióstico que puede evolucionar hacia la osificación y contusión articular que actúa sobre las estructuras articulares en especial la membrana sinovial y las bursas, las que pueden inflamarse y aumentar en su secreción de líquido sinovial y producir sinovitis o bursitis, (Martínez, 2015; Pardo et al., 2019).

Los esguinces articulares se producen, cuando un impacto o un movimiento forzado hace que el ángulo de movilidad articular sea mayor que lo normal y se originen lesiones en las estructuras capsulares o de los ligamentos de estas. Según la Asociación Americana

del Deporte se clasifican: primer grado que es un esguince o torcedura, con mínima ruptura ligamentaria sin inestabilidad, los de segundo grado con ruptura de uno o varios ligamentos, severa reacción inflamatoria y sinovial, pérdida de la función, pero la articulación es estable y tercer grado: severa avulsión por arrancamiento de ligamentos o de la cápsula, con inestabilidad articular y posible subluxación. Si han pasado varias horas, es visible la presencia de equimosis y de hematomas, este síntoma hace pensar en un esguince de tercer grado, con lesión vascular o avulsión ósea en el sitio de inserción del ligamento. A la palpación hay dolor exacto en el sitio de ruptura ligamentaria o capsular, donde a veces se palpa un vacío. Toda la articulación está sensible. Al examinar la movilidad, hay limitación del movimiento activo voluntario, las maniobras que se ejecuten para movilizar la articulación (movilidad pasiva) provocan intenso dolor, cuando se realiza en sentido contrario a la inserción del ligamento, con lo que aumenta su lesión. En los de segundo y tercer grados, es posible que se encuentre alguna inestabilidad (segundo grado) y manifiesta (tercer grado) llegando la articulación a subluxarse, (Alcázar et al., 2019).

La luxación se produce cuando los extremos óseos que forman una articulación se encuentran totalmente separados, se está frente a una luxación. Cuando estas superficies mantienen algún tipo de contacto, se le denomina subluxación. Si los extremos están separados y las superficies óseas presentan algún tipo de fractura, se denomina luxofractura. Dentro de la clasificación de luxaciones tenemos: Congénitas: presentes en el momento del nacimiento o bien, cuando los elementos que forman la articulación están displásicos y crean las condiciones para que la luxación ocurra. Traumática: ocasionada por un trauma violento que, de manera abrupta, separa las superficies óseas. Espontánea: debido a la existencia previa de lesiones óseas capsulares o neuromusculares. Recidivante: es aquella o aquellas que subsigue a una luxación inicial, que fue mal tratada o lesionó estructuras articulares que permite la luxación frente a determinados movimientos. Es necesario palpar los pulsos distales y explorar el estado de los nervios periféricos, como se señaló para descartar estas lesiones, (Martínez, 2015; Pardo et al., 2019).

Las fracturas se definen como la pérdida de la solución de continuidad en el hueso o la ruptura de la estructura ósea encierra la categoría de fractura. En muchas ocasiones se hace el diagnóstico solo mirando la deformidad del miembro. La actitud del paciente con dolor, sufrimiento y palidez, da una idea general de la lesión. Siempre hay dolor exacto y agudo en el foco de fractura, siendo posible localizarlo cuando faltan datos precisos a la

inspección. Es necesario palpar los pulsos arteriales distales y explorar la sensibilidad de los troncos nerviosos, (De Gracia & Reilly, 2017; Pardo et al., 2019).

4.4.3. Diagnóstico y manejo. Durante la revisión primaria, es imperativo reconocer y controlar la hemorragia proveniente de las lesiones musculoesqueléticas. Las lesiones de extremidades que pueden comprometer potencialmente la vida son: hemorragia arterial grave, fracturas femorales bilaterales y síndrome por aplastamiento, (Sharon et al., 2018).

En las contusiones el diagnóstico investigar por el dolor, aumento del volumen, tumefacción y formación de hematomas y de exudación linfática con edema hístico; junto a impotencia funcional, de mayor o menor intensidad. Descartar el hematoma pulsátil por aneurisma o fístula arteriovenosa. En los compartimientos cerrados de los miembros, los hematomas pueden ejercer fenómenos compresivos severos, (Pardo et al., 2019).

El abordaje sistemático para controlar el sangrado arterial comienza con la presión manual sobre la herida, luego se aplica un vendaje compresivo con gasa, usando una pila de gasas sujetadas sobre la herida por una venda elástica circunferencial para concentrar la presión sobre esta. Si el sangrado persiste se debe aplicar presión manual sobre la arteria, proximal al lugar de la herida. Si el sangrado continúa considere la aplicación de un torniquete manual (dispositivo windlass) o un torniquete neumático directamente sobre la piel Ajuste el torniquete hasta detener el sangrado. Aplicado adecuadamente, debe ocluir el flujo arterial; si ocluye solo el sistema venoso puede incrementar la hemorragia y causar una extremidad edematizada y cianótica. El torniquete neumático puede requerir en la extremidad superior una presión tan elevada como 250 mmHg y 400 mmHg en la extremidad inferior, (Sharon et al., 2018).

Los pacientes que presentan lesiones osteoarticulares por esguinces para el diagnóstico es importante la realización de examen de rayos X anteroposterior y lateral para descartar cualquier tipo de fractura. En algunos esguinces severos se puede realizar una artrografía de la articulación, (Alcázar et al., 2019; Pardo et al., 2019).

Las luxaciones se deben manejar con mucho cuidado debido a las condiciones en las que llega el paciente y el dolor exquisito que siente y para su diagnóstico se necesita realizar una anamnesis, mecanismo de lesión, el examen físico completo con una inspección detallada posiciones antiálgicas o reacciones de defensa del paciente frente a la

lesión, cuando se palpa el paciente debe referir un dolor continuo y constante, se debe realizar movimientos pasivos y activos y valorar la limitación funcional de la o las articulaciones. Cuando el paciente no puede realizar ningún movimiento y acompañado de dolor intenso podemos estar seguros que estamos frente a una luxación. Aquí es importante palpar pulsos distales o proximales a sitios de la luxación y valorar de paso la función nerviosa, todo esto con el objetivo de reconocer un compromiso arterial y nervioso, y de ser así valorar la temperatura de la piel, palidez, cianosis, llenado capilar, sensibilidad superficial y profunda, hipoestesia, parestesia o adormecimiento. Es importante realizar exámenes de imagen como Rx antero posterior y lateral de miembro afectado, y de ser necesario TAC para precisar cambios no visibles en la Rx, (Alcázar et al., 2019)

Para el diagnóstico de las fracturas, hacer hincapié en el mecanismo de producción de la lesión para tener una idea clara a lo que nos vamos a enfrentar. A la inspección podemos observar con facilidad la deformidad del miembro inferior y observar zonas con sangre que puede darnos una pauta de fractura abierta o complicada. Durante la palpación el paciente refiere mucho dolor y las posiciones de defensa y antiálgicas que tiene frente al miembro afectado. Cuando se pide al paciente que realice movimientos pasivos y activos, vamos a observar dificultad e incluso incapacidad limitada a los movimientos además de referir dolor moderado o intenso. Para confirmar el diagnóstico de la fractura y para analizar la complejidad de las fracturas y clasificarlas y tomar la decisión de un manejo urgente o conservador y de observación se requiere de exámenes de imagen como la Rx anteroposterior y lateral de miembro afectado, (Pardo et al., 2019).

El uso de la arteriografía y otras herramientas diagnósticas están indicadas solo en pacientes reanimados sin anormalidades hemodinámicas; los pacientes con lesión vascular evidente requieren cirugía urgente. La aplicación de pinzas hemostáticas en heridas abiertas sangrantes no está indicada, mientras el paciente está en el departamento de urgencias, a menos que se identifique claramente un vaso superficial. Si se asocia una fractura con una herida abierta sangrante, alíneela e inmovilícela mientras una segunda persona aplica presión directa en la herida. La luxación articular debe ser reducida y, si no es posible, puede requerir la intervención urgente de un ortopedista. La amputación, una forma severa de fractura abierta que genera la pérdida de una extremidad, es un evento traumático para el paciente, tanto en lo físico como en lo emocional, (Sharon et al., 2018).

En los pacientes con fracturas abiertas remueva la contaminación evidente de la herida y administre antibióticos adecuando la dosis al peso tan pronto como sea posible, (Sharon et al., 2018).

Los pacientes que sufren fractura bilateral de fémur tienen un riesgo mayor de complicaciones y muerte. Tales fracturas indican que estuvo expuesto a fuerzas significativas y deben alertar al médico sobre la posibilidad de lesiones asociadas. aquellos con fractura bilateral de fémur tienen mayor riesgo de pérdidas significativas de sangre, lesiones severas asociadas, complicaciones pulmonares, síndrome de falla multiorgánica y muerte.

La prolongada compresión de los miembros superiores, inferiores y del tronco proporciona el ambiente para el desarrollo de lesión tisular masiva. Este tipo de lesión puede resultar en rabdomiólisis y en la liberación del contenido de las células musculares hacia la circulación, lo cual conduce a acidosis metabólica, mioglobinemia, mioglobinuria, hiperkalemia, hiperfosfatemia, hiperuricemia y coagulopatía. La lesión muscular en grado importante también conduce al secuestro de grandes cantidades de líquido en los tejidos machacados con un rápido desarrollo de edema muscular. La acumulación de líquidos en el tercer espacio en los lechos musculares lesionados puede además causar síndrome de compresión compartimental, con mayor lesión muscular y daño neural. La considerable cantidad de volumen secuestrado en los tejidos aplastados conlleva a la depleción del volumen intravascular con la resultante reducción en el gasto cardiaco, la presión arterial y el flujo sanguíneo renal. La consecuente reducción en la perfusión renal conduce a un incremento en la concentración urinaria, a la vez que la mioglobina y los elevados niveles de ácido úrico liberados desde los músculos lesionados son excretados a través de la orina. Todos estos factores contribuyen a la precipitación de mioglobina dentro de los túbulos renales, dando como resultado la Insuficiencia Renal Aguda (IRA), (Granados, 2016).

Para proteger los riñones y prevenir la falla renal en pacientes con rabdomiólisis es crucial iniciar una terapia rápida y agresiva con líquidos durante la reanimación, (Sharon et al., 2018).

Las lesiones vasculares se deben sospechar ante la presencia de insuficiencia vascular asociada al antecedente de trauma contuso, por aplastamiento, por torsión, lesión penetrante o luxación de una extremidad, (Sharon et al., 2018).

Las lesiones vasculares se encuentran entre las entidades más desafiantes en el contexto de atención del trauma. El manejo exitoso de la lesión vascular requiere el diagnóstico oportuno y el control de las fuentes de sangrado. En la presentación del paciente con trauma vascular es importante la clasificación de signos duros y blandos de lesión vascular. Los signos duros de lesión vascular corresponden a: sangrado pulsátil activo, pulsos distales ausentes, hematoma pulsátil o en expansión, shock inexplicable, soplo o thrill en el sitio de la lesión o isquemia distal (dolor, palidez, parálisis, hipotermia, llenado capilar retardado), estos signos indican lesión vascular. Los signos blandos como: hematoma estable, déficit nervioso periférico, hipotensión inexplicable, trayecto vascular comprometido y antecedente de sangrado sugieren lesión vascular, (Borráez et al., 2020).

La lesión vascular puede ser de dos tipos: lesión hemorrágica: se produce una pérdida de la integridad del vaso con sangrado activo, que será más o menos profuso dependiendo del vaso afectado. La lesión isquémica: el desgarro de la íntima puede producir una trombosis del vaso, provocando una isquemia distal de la extremidad que si no se trata precozmente producirá necrosis y pérdida de la extremidad. Estas lesiones pueden no ser evidentes desde el principio, por presentar un relleno capilar normal y pulsos con mínimas alteraciones al inicio, (Alcázar et al., 2019).

Es crucial reconocer y tratar de emergencia una extremidad avascular aguda. Se requiere una revascularización temprana para restaurar el flujo arterial de una extremidad isquémica. La necrosis muscular comienza cuando hay pérdida de flujo arterial sanguíneo por más de 6 horas. Los nervios son aún más sensibles a la anoxia. Ante una lesión arterial asociada con luxación articular, el médico puede intentar reducirla con maniobras delicadas. De otra manera, el médico debe inmovilizar la articulación luxada y obtener una consulta quirúrgica urgente. La angio TAC puede ser útil para evaluar la lesión vascular de la extremidad, pero ello no debe demorar el restablecimiento del flujo sanguíneo arterial, y está indicada únicamente después de consultar con el cirujano, (Sharon et al., 2018).

El síndrome compartimental ocurre cuando el aumento de la presión dentro del compartimento músculo aponeurótico causa isquemia y necrosis subsecuente. El aumento de presión puede ser causado por un incremento del contenido compartimental (sangrado dentro del compartimento o edema luego de revascularizar una extremidad isquémica) o la disminución del tamaño del compartimento (un vendaje constrictivo). El síndrome

compartimental puede ocurrir en cualquier músculo contenido dentro de un espacio aponeurótico cerrado. Recuerde en ciertas circunstancias la piel actúa como una capa restrictiva, (Sharon et al., 2018).

La causa más frecuente del síndrome compartimental son las fracturas, representan un 69% de la totalidad de los casos. Un 36% corresponden a fracturas de la diáfisis de la tibia, seguidas por las fracturas de radio distal en un 9.8% de los casos. La vasodilatación precapilar en el sistema arteriolar, en conjunto con las vénulas colapsadas, aumenta la permeabilidad capilar, incrementando la tasa de filtración y la presión del líquido intersticial. La presión normal del líquido intersticial es de 10mmHg, conforme esta aumenta, la perfusión de los tejidos va descendiendo, (Arroyo et al., 2018).

La hipoxia incrementa el estrés oxidativo y se desarrolla hipoglicemia en el tejido, causado por el edema de las células, esto secundado al cierre de las bombas de sodio-potasio ATPasa, que mantienen el equilibrio osmótico de las células. La consiguiente pérdida de la membrana celular resulta en un influjo de iones de cloro que culmina en inflamación y necrosis celular. La isquemia muscular que se produce ocasiona la liberación de mioglobina, que es propiamente liberada en la circulación, con otros metabolitos inflamatorios y tóxicos. La mioglubinuria, la acidosis metabólica y la hipercalemia que se desarrolla, puede conducir a un fallo renal, shock, hipotermia y fallas o arritmias cardíacas, (Arroyo et al., 2018; Sharon et al., 2018).

Dolor mayor al esperado y desproporcionado al estímulo o lesión, olor al estiramiento pasivo del musculo afectado edema tenso del compartimento afectado y parestesias o sensación alterada distal al compartimento afectado, (Sharon et al., 2018).

La ausencia de pulsos y un llenado capilar lento por lo general está relacionado con lesiones vasculares más que con síndrome compartimental. Cuando valoramos a un paciente con dolor, palidez, ausencia de pulso, parestesias y parálisis sospechemos y tengamos la certeza de que estamos frente a un síndrome compartimental, (Arroyo et al., 2018).

La resonancia magnética nuclear (RMN) se utiliza para detectar alteraciones de tejido blando y edema de los compartimentos. Sin embargo, la RMN no puede diferenciar el edema de los músculos afectados en un síndrome compartimental. La flujometría con

doppler/láser es una técnica bien desarrollada que mide la presión de perfusión de los tejidos. Está basado en el efecto doppler, que describe el cambio de la frecuencia de un sonido o bien la onda de luz, cuando la fuente de la onda y/o el receptor está moviéndose. Este método trabaja iluminando el tejido con un láser de bajo poder, basado en la circulación de células sanguíneas, mientras otra fibra óptica recoge la luz retrodispersada, (Arroyo et al., 2018).

Si sospecha un síndrome compartimental, retire rápidamente todo vendaje constrictivo, yesos y férulas aplicadas sobre la extremidad afectada y realice la consulta quirúrgica inmediatamente. El único tratamiento para el síndrome compartimental es la fasciotomía. La demora en realizar la fasciotomía puede provocar mioglobinuria y causar deterioro de la función renal, (Sharon et al., 2018).

Capítulo V

4.5.Traumatismo raquimedular

4.5.1. Introducción. El traumatismo raquimedular incluye todas las lesiones traumáticas que afectan las diferentes estructuras (osteoligamentosas, cartilaginosas, musculares, vasculares, meníngeas, radiculares y medulares) de la columna vertebral a cualquiera de sus niveles. Entre un 25 y 60% de los casos se asocian con traumatismos múltiples, fundamentalmente craneal, torácico, pélvico y de huesos largos, lo que puede dificultar su diagnóstico temprano, por lo que es esencial un firme diagnóstico de sospecha para no pasar por alto esta patología, (Martínez, 2015).

El traumatismo raquimedular (TRM) es la lesión traumática del raquis y de la médula espinal (ME) que produce algún grado de compromiso, transitorio o permanente, de las funciones neurológicas. La lesión medular (LM) puede ser inmediata al traumatismo o posterior como consecuencia de una lesión de la columna vertebral que, por su movilidad, daña secundariamente a la ME; de ahí la importancia de la inmovilización adecuada, (Alcázar et al., 2019).

Además, hace referencia a las lesiones que comprometen la columna vertebral y/o la médula espinal causadas por un trauma directo o indirecto, (Moscote, 2015).

Aproximadamente el 5% de los pacientes con lesión cerebral presentan compromiso de la columna vertebral, y un 25% de los pacientes con lesión de la columna vertebral tiene un compromiso cerebral leve a moderado. Aproximadamente 55% de las lesiones de la columna vertebral ocurren en la región cervical, 15% en la región torácica, 15% en la unión toracolumbar y 15% en la región lumbosacra. Hasta el 10% de los casos de fractura de columna cervical tienen una segunda fractura, no contigua, de la columna vertebral, (Sharon et al., 2018).

Al menos un 5% de los pacientes con lesión de la columna vertebral desarrollan síntomas o deterioro del estado neurológico luego del ingreso al departamento de urgencias. Estas complicaciones suelen deberse a la isquemia o progresión del edema medular, pero también pueden ocurrir debido a una excesiva movilización de la columna vertebral. Si la columna vertebral del paciente está protegida, la evaluación y la exclusión

de lesión de la columna vertebral pueden diferirse de manera segura, en especial cuando exista inestabilidad sistémica, como hipotensión o compromiso respiratorio, (Sharon et al., 2018).

4.5.2. Fisiología y Anatomía. La columna vertebral tiene dos funciones principales: soportar el peso del individuo en posición erecta, para lo cual el cuerpo vertebral es progresivamente más grueso y robusto a medida que desciende, y está fijado por ligamentos y pequeños y potentes músculos que permiten movimientos de rotación y flexión del cuerpo. La segunda función consiste en contener y proteger la médula espinal que pasa por el canal medular de las vértebras, envuelta por las meninges e inmersa en el líquido cefalorraquídeo que la baña, (Martínez, 2015).

A cada lado de la médula aparecen fibras nerviosas, dorsales y ventrales, las que se unen formando las raíces raquídeas emergiendo por los agujeros intervertebrales que inervan cada segmento o metámera del cuerpo. La sustancia gris (células nerviosas) se encuentra en la parte central de la médula y en un corte transversal se observa como una figura con forma de “H”, rodeada de la sustancia blanca (cordones y vías nerviosas). Esquemáticamente, en la parte anterior se encuentran las vías motoras eferentes y en la posterior las vías sensitivas aferentes; por tanto, puede deducirse que la médula tiene dos grandes funciones: recoger la sensibilidad periférica para conducirla hasta el cerebro y el cerebelo, y conducir las órdenes motoras desde el encéfalo hasta los músculos periféricos. Otras funciones propias serían el arco reflejo, los núcleos funcionales como el de la micción a nivel lumbar, (Martínez, 2015).

Consta de 7 vértebras cervicales, 12 torácicas, 5 lumbares, 5 sacras, que forman el hueso sacro, y 4 coccígeas que forman el cóccix. Todas las vértebras, excepto las dos primeras, están formadas por 1 cuerpo, 1 apófisis espinosa, 2 apófisis transversas, 4 apófisis articulares, 2 láminas y 2 pedículos. La parte posterior del cuerpo vertebral, las láminas y los pedículos forman el canal raquídeo. Los cuerpos vertebrales están unidos en la parte anterior por el ligamento longitudinal anterior común, en la parte posterior del cuerpo vertebral por el ligamento longitudinal posterior común; entre los cuerpos vertebrales se encuentran los discos intervertebrales, (Alcázar et al., 2019).

Es muy importante conocer la vascularización de la médula, dado el papel fundamental que desempeña en la LMA (lesión medular aguda). La vascularización de la región

cervical se realiza mediante las arterias medulares, que se originan en las arterias vertebrales, ramas de la arteria subclavia; en la región torácica se originan de las intercostales, y en la región lumbar y sacra se originan a partir de las arterias lumbares. Cada rama arterial penetra en el conducto raquídeo por el correspondiente agujero de conjunción y se divide en una rama anterior y una posterior; las dos ramas de la cara anterior se anastomosan entre sí formando la arteria espinal ventral, que a lo largo de su recorrido nutre la parte anterior de la médula espinal; las dos ramas posteriores se anastomosan entre sí formando las arterias espinales dorsales, que nutren la parte posterior de la médula espinal, (Martínez, 2015).

La médula espinal (ME) se origina en la parte final del bulbo raquídeo en el agujero magno y termina normalmente a nivel de L1 como cono medular. Después de este nivel, el canal espinal contiene las raíces nerviosas lumbares, sacras y coccígeas que componen la cauda equina. La ME ocupa los 2/3 superiores del conducto raquídeo y se halla rodeada de las meninges. El líquido cefalorraquídeo (LCR), junto con las paredes óseas y ligamentosas del conducto vertebral, proporciona protección adicional a la ME. La ME tiene forma cilíndrica y en corte transversal se observa que está formada por una sustancia gris central en forma de H compuesta por grupos de neuronas y una capa de sustancia blanca (que rodea a la sustancia gris) formada por fascículos de fibras mielínicas. Los fascículos ascendentes o aferentes son los encargados de conducir la información sensitiva consciente o inconsciente hacia los centros superiores. Los fascículos descendentes o eferentes que bajan desde el cerebro hacia la ME transportan las señales motoras, (Alcázar et al., 2019).

Las raíces nerviosas son numeradas y denominadas de acuerdo al foramen por el cual entran o salen de la columna vertebral, (Martínez, 2015).

A cada lado de la médula aparecen raíces nerviosas anteriores o motoras y posteriores o sensitivas, que se unen formando 31 nervios raquídeos o espinales que, emergiendo por los agujeros intervertebrales, inervan cada segmento o metámera del cuerpo. De todos los haces de la médula, sólo tres pueden ser evaluados clínicamente de forma rápida: el haz corticoespinal lateral, el haz espinotalámico lateral y el haz dorsal (fascículo grácil y fascículo cuneiforme). Cada uno es par y pueden ser dañados de forma unilateral o bilateralmente, (Alcázar et al., 2019).

Las raíces sensitivas reciben información procedente de zonas de la piel llamadas dermatomas. Del mismo modo, cada raíz motora inerva a un grupo muscular denominado miotoma. Mientras que un dermatoma representa una discreta y continua área de la piel, la mayoría de las raíces motoras inervan a más de un músculo y a su vez la mayoría de los músculos están inervados por más de una raíz motora, (Martínez, 2015).

Un dermatoma es el área de la piel inervada por los axones sensitivos de una raíz nerviosa particular. El nivel sensitivo es el dermatoma más inferior con sensibilidad normal y a veces puede ser diferente a cada lado del cuerpo. Los nervios supraclaviculares (C2 hasta C4) proveen información sensitiva de la región del pectoral mayor, (Sharon et al., 2018)

Cada segmento de la raíz nerviosa inerva más de un músculo y la mayoría de los músculos están inervados por más de una raíz (por lo general, dos). La fuerza muscular debe ser evaluada en ambos lados en una escala de 6 puntos (0-5) desde la fuerza normal a la parálisis. Además, debe ser evaluada la contracción voluntaria del esfínter externo del ano a través del tacto rectal, (Sharon M. Henry, MD et al., 2018).

Cuando un paciente no tiene una función sensorial o motora demostrable por debajo de cierto nivel, se dice que tiene una lesión completa de la médula espinal. Una lesión incompleta de la médula espinal es aquella en la que permanece cierto grado de función motora o sensorial; en este caso, el pronóstico de recuperación es significativamente mejor que el de la lesión completa de la médula espinal. Signos propios de una lesión incompleta: sensación o movimientos voluntarios de miembros inferiores; signos de preservación sacra: sensibilidad perianal conservada, contracción voluntaria del esfínter anal, flexión voluntaria del dedo gordo del pie, (San Ramon et al., 2014; Sharon M. Henry, MD et al., 2018).

Los términos “conmoción” y “contusión” medular se refieren a un trastorno funcional de origen traumático con disfunción neurológica transitoria y reversible en un plazo de 24 horas. La lesión de la médula espinal afecta a la conducción sensorial y motora desde el sitio de la conmoción o contusión y deberá ser colocado, invariablemente, un collar ortopédico o cualquier estructura rígida capaz de contener la movilización del cuello fundamentalmente, o en su caso, en el nivel vertebral afectado, (Martínez Dubois, 2015).

La vascularización de la región cervical se realiza mediante las arterias medulares, que se originan en las arterias vertebrales, ramas de la arteria subclavia; en la región torácica se originan de las intercostales, y en la región lumbar y sacra se originan a partir de las arterias lumbares, (Martínez Dubois, 2015).

La ME recibe su irrigación a través de tres arterias: una arteria espinal anterior y dos arterias espinales posteriores. La arteria espinal anterior nace de la unión de las dos ramas de la arteria vertebral, recorre la cara posterior de la ME y vasculariza los dos tercios anteriores de la ME. Las dos arterias espinales posteriores nacen directamente de las arterias vertebrales o indirectamente de las arterias cerebelosas inferiores posteriores descienden por la cara posterior de la ME e irrigan el tercio posterior de la ME. La circulación de la ME es relativamente escasa si se compara con su importancia, por lo que puede producirse con facilidad una lesión isquémica de la ME, (Alcázar et al., 2019).

4.5.3. Shock neurogénico y shock medular. El shock neurogénico provoca la pérdida del tono vasomotor y la inervación simpática del corazón. La lesión cervical o de la médula torácica superior (T6 o superior). La pérdida del tono vasomotor provoca vasodilatación visceral y periférica, redistribución sanguínea y consecuente hipotensión. La pérdida de la estimulación simpática del corazón causa bradicardia o por lo menos la incapacidad de respuesta a la hipovolemia con taquicardia. Sin embargo, cuando el paciente está en shock, es necesario descartar otras causas de shock como el hipovolémico (hemorrágico), que es el más frecuente en trauma y puede coexistir con el shock neurogénico. Un juicioso uso de vasopresores puede ser requerido después de un aporte moderado de líquidos, y puede administrarse atropina para contrarrestar la bradicardia significativa. Se asocia con las lesiones de médula cervical o torácica alta. Clínicamente se combina hipotensión con bradicardia y piel seca.

El concepto de shock medular se refiere a la flacidez (ausencia del tono muscular) y la pérdida de los reflejos que ocurren luego de la lesión medular. Luego de ese periodo, se presenta la espasticidad. Dura días o semanas y la aparición de reflejo bulbocavernoso marca la finalización. Se extiende más de 24 h (suele prolongarse hasta 3 y 6 semanas), esta extensión está influida por el estado de desnutrición, la hipoxia medular y el desarrollo de sepsis. Clínicamente el shock medular corresponde a un estado de flaccidez motora, flaccidez vesical, atonía gástrica, anestesia infralesional, y pérdida de todos los reflejos

infralesionales osteotendinosos, cutáneos y viscerales con integración medular. Al recuperarse del shock medular, estado de hipovolemia funcional, la médula pasa a un estado de hiperfuncionalidad, estado de hiperreflexia autonómica y somática que se expresa por: incremento de la actividad refleja, espasticidad, respiración profusa, piloerección e inestabilidad hemodinámica con hipertensión arterial en las lesiones sobre D7 (en esta etapa hay riesgo de IAM, HSA o AC y hemorrágico), (San Ramon et al., 2014; Sharon et al., 2018).

Cuando un paciente sufre una lesión medular, la primera preocupación debe ser la potencial falla respiratoria. La hipoventilación puede ocurrir por parálisis de los músculos intercostales (por ejemplo, compromiso cervical inferior o torácico superior de la médula) o del diafragma (por ejemplo, lesión de C3 a C5), (Sharon et al., 2018).

4.5.4. Clasificación y síndromes (según la American Spinal Injury Association – ASIA) en lesiones de médula espinal. Para la clasificación tenemos lo siguiente a considerar: **Ver figura 1. Ver figura 2.**

4.5.4.1. ***Nivel*** El nivel óseo de la lesión se refiere al nivel específico de la vértebra dañada. El nivel neurológico de lesión describe el segmento medular más caudal que presenta funcionalidad sensitiva y motora normal a ambos lados del cuerpo, este se determina primariamente por la exploración clínica. El nivel sensitivo se usa cuando se refiere al segmento más caudal de la médula espinal con función sensitiva normal. El nivel motor se define como la función motora muscular más caudal, con evaluación de la escala de fuerza de al menos 3 puntos en una escala de 6 puntos, (Sharon et al., 2018). **Ver figura 1. Ver figura 2.**

4.5.4.2. ***Severidad del déficit neurológico*** La lesión de la medula espinal puede ser categorizada como: paraplejia incompleta o completa (lesión torácica) y cuadriplejia/tetraplejia incompleta o completa (lesión cervical) Los signos de esta incluyen cualquier sensación (incluso propioceptiva) o movimiento voluntario en las extremidades inferiores, contracción del esfínter anal y flexión voluntaria del dedo gordo. Los reflejos sacros, como el bulbo cavernoso o el espasmo anal, no califican como sensibilidad perianal, (Sharon et al., 2018).

4.5.4.3. ***Síndromes medulares*** Los patrones característicos de lesión neurológica hallados en pacientes con compromiso de la médula espinal son el síndrome medular

central, el síndrome medular anterior y el síndrome de Brown-Sequard, (Sharon et al., 2018).

El síndrome medular central o síndrome de Schneider es el tipo de lesión más frecuente de LM incompleta y es casi exclusivo de la región cervical. Cursa con destrucción de la materia gris central con preservación de los haces espinotalámicos y corticoespinales sacros y el paciente presenta tetraparesia disociada con mayor debilidad en los miembros superiores que en los inferiores, en cuanto a la sensibilidad, el paciente se queja de sensación de manos quemantes (hiperpatía) y distinta intensidad de trastornos hipoestésicos infralesionales, disfunción de vejiga (con retención urinaria) y distintos grados de pérdida de sensibilidad debajo del nivel de lesión. El pronóstico es reservado. Alrededor del 50 % de los pacientes recuperan fuerza y sensibilidad suficientes de los miembros inferiores para movilizarse por sus propios medios, aunque con marcha espástica. La recuperación de los miembros superiores no es tan favorable. La mayoría de los pacientes suelen recuperar la continencia urinaria y fecal, (Alcázar et al., 2019; San Ramon et al., 2014).

Este síndrome típicamente ocurre después de una lesión por hiperextensión en pacientes con estenosis preexistente del canal cervical. El mecanismo de la lesión es por caída frontal que causa un impacto facial. puede ocurrir con fractura o dislocación de la columna cervical o sin ella. el pronóstico para la recuperación es mejor. Estas lesiones son halladas en pacientes adultos mayores con canal medular estrecho y que sufren caídas de su propia altura, (Sharon et al., 2018).

El síndrome medular anterior es el resultado de una lesión de los tractos motores y sensitivos en la parte anterior de la médula. Se caracteriza por paraplejia y pérdida bilateral de la sensación de dolor y temperatura. Sin embargo, la sensación proveniente de la columna dorsal intacta es decir la propiocepción por debajo de la lesión (por ejemplo, posición, vibración y sensibilidad a la presión) está preservada con pérdida disociada de la sensibilidad. Tiene el peor pronóstico de las lesiones incompletas porque sólo el 10-20% recupera una función motora efectiva y ocurre más comúnmente debido a la isquemia medular por oclusión de la arteria espinal anterior o por compresión anterior de la médula espinal debida a esquirla ósea o a restos discales, (Alcázar et al., 2019; San Ramon et al., 2014; Sharon et al., 2018).

El síndrome de Brown-Séquard es consecuencia de la sección parcial de la médula, generalmente a causa de un trauma penetrante en particular herida por arma blanca, pero puede originarse por compresiones epidurales, sobre todo hernias discales traumáticas, o por esquirlas óseas. En su forma pura, consiste en la pérdida de la función motora ipsilateral (tracto corticoespinal) y pérdida de la sensación de posición (columna dorsal) asociado con pérdida contralateral de dolor y sensación de temperatura que comienza en dos niveles por debajo del nivel de la lesión (tracto espinotalámico), así como la sensibilidad superficial conservada (preservación de tractos espinotalámicos anteriores) y del *homolateral* hay déficit motor por debajo de la lesión (lesión corticoespinal) y déficit propioceptivo (cordón posterior). Es la de mejor pronóstico de todas las LM incompletas, dado que alrededor del 90 % de los pacientes recupera la capacidad de caminar por sus propios medios y la continencia urinaria y fecal, (Alcázar et al., 2019; San Ramon et al., 2014; Sharon et al., 2018).

Los síndromes medulares anteriormente revisados son los principales de las lesiones medulares incompletas, sin embargo, hay otras bibliografías que describen dos síndromes medulares más que son:

El síndrome medular posterior que afecta a los cordones de la parte posterior de la médula y produce alteración de la sensibilidad propioceptiva y vibratoria, ocasionando una marcha atáxica que empeora con ojos cerrados o en la oscuridad, con signo de Romberg positivo. Es infrecuente, (Alcázar et al., 2019; San Ramon et al., 2014).

El síndrome de cono medular: es consecuencia de una lesión en el nivel de las vértebras D12 y L1. El déficit sensitivo suele ser de tipo simétrico y bilateral, el déficit motor es más simétrico y menos extendido, en cambio los signos autonómicos son prominentes y tempranos (esfínteres, función sexual); es evidenciable un signo de Babinski bilateral discreto, (San Ramon et al., 2014).

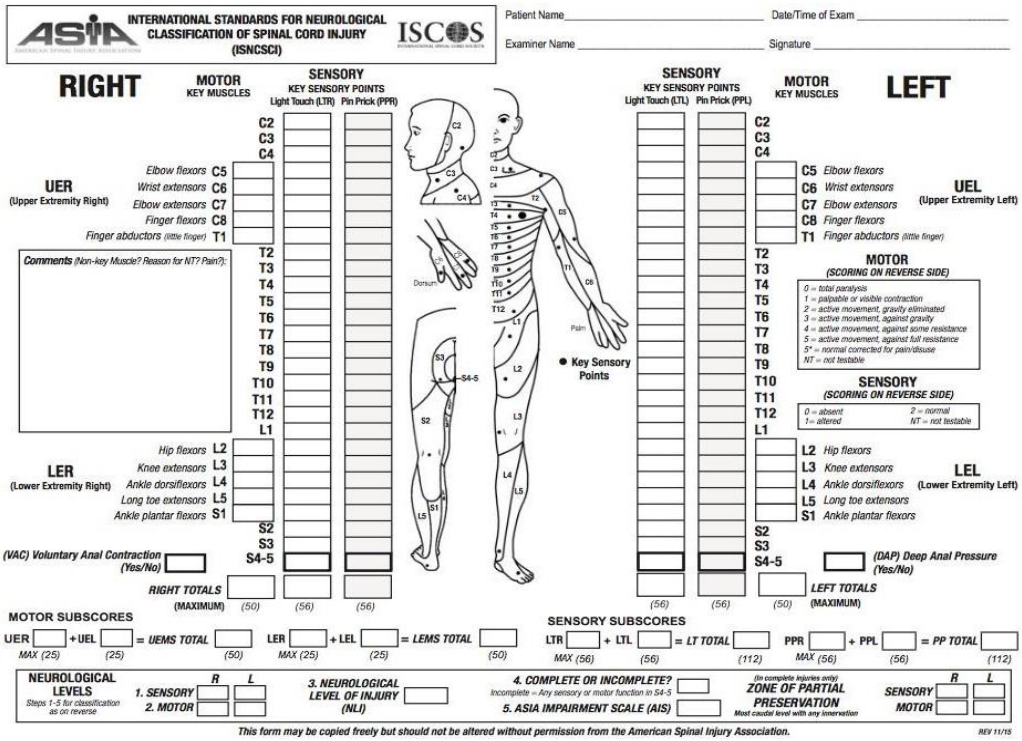

Figura 1. *Estándares Internacionales para la Clasificación Neurológica de Lesión de la Médula Espinal. Evaluación clínica y motora*
Fuente: *ATLS 10ma. Edición, 2018*

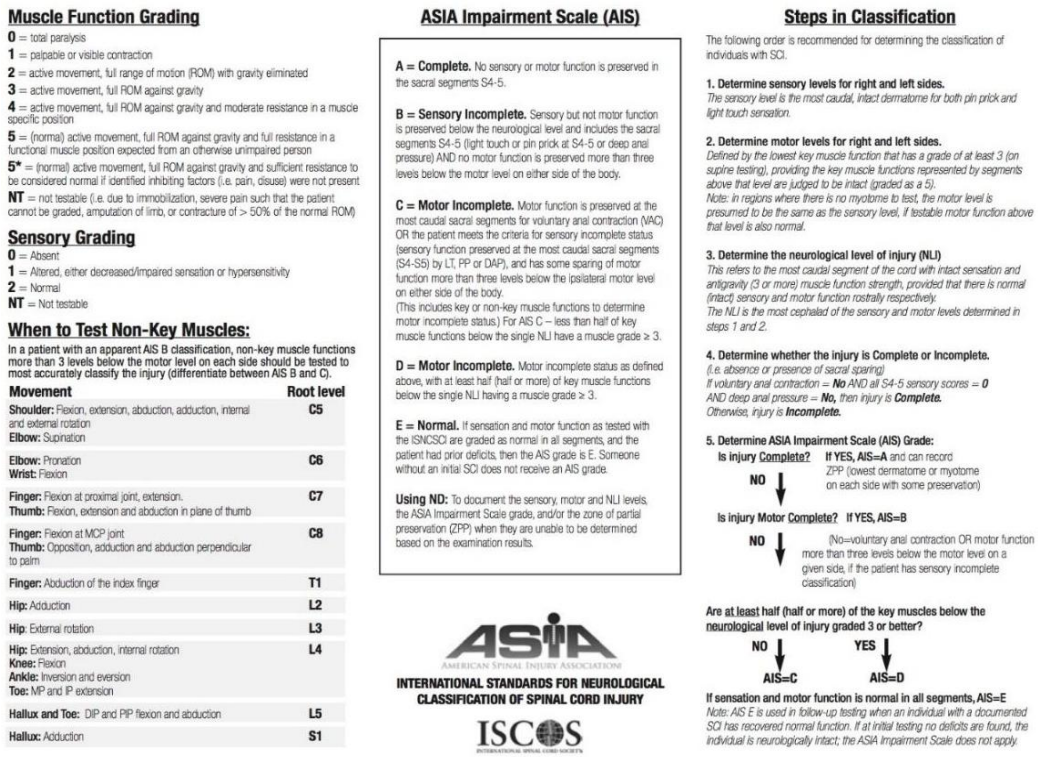

Muscle Function Grading

0 = total paralysis
1 = palpable or visible contraction
2 = active movement, full range of motion (ROM) with gravity eliminated
3 = active movement, full ROM against gravity
4 = active movement, full ROM against gravity and moderate resistance in a muscle specific position
5 = (normal) active movement, full ROM against gravity and full resistance in a functional muscle position expected from an otherwise unimpaired person
5* = (normal) active movement, full ROM against gravity and sufficient resistance to be considered normal if identified inhibiting factors (i.e. pain, disuse) were not present
NT = not testable (i.e. due to immobilization, severe pain such that the patient cannot be graded, amputation of limb, or contracture of > 50% of the normal ROM)

Sensory Grading

0 = Absent
1 = Altered, either decreased/impaired sensation or hypersensitivity
2 = Normal
NT = Not testable

When to Test Non-Key Muscles:

In a patient with an apparent AIS B classification, non-key muscle functions more than 3 levels below the motor level on each side should be tested to most accurately classify the injury (differentiate between AIS B and C).

Movement	Root level
Shoulder: Flexion, extension, abduction, adduction, internal and external rotation **Elbow:** Supination	C5
Elbow: Pronation **Wrist:** Flexion	C6
Finger: Flexion at proximal joint, extension. **Thumb:** Flexion, extension and abduction in plane of thumb	C7
Finger: Flexion at MCP joint **Thumb:** Opposition, adduction and abduction perpendicular to palm	C8
Finger: Abduction of the index finger	T1
Hip: Adduction	L2
Hip: External rotation	L3
Hip: Extension, abduction, internal rotation **Knee:** Flexion **Ankle:** Inversion and eversion **Toe:** MP and IP extension	L4
Hallux and Toe: DIP and PIP flexion and abduction	L5
Hallux: Adduction	S1

ASIA Impairment Scale (AIS)

A = Complete. No sensory or motor function is preserved in the sacral segments S4-5.

B = Sensory Incomplete. Sensory but not motor function is preserved below the neurological level and includes the sacral segments S4-5 (light touch or pin prick at S4-5 or deep anal pressure) AND no motor function is preserved more than three levels below the motor level on either side of the body.

C = Motor Incomplete. Motor function is preserved at the most caudal sacral segments for voluntary anal contraction (VAC) OR the patient meets the criteria for sensory incomplete status (sensory function preserved at the most caudal sacral segments (S4-S5) by LT, PP or DAP), and has some sparing of motor function more than three levels below the ipsilateral motor level on either side of the body.
(This includes key or non-key muscle functions to determine motor incomplete status.) For AIS C – less than half of key muscle functions below the single NLI have a muscle grade ≥ 3.

D = Motor Incomplete. Motor incomplete status as defined above, with at least half (half or more) of key muscle functions below the single NLI having a muscle grade ≥ 3.

E = Normal. If sensation and motor function as tested with the ISNCSCI are graded as normal in all segments, and the patient had prior deficits, then the AIS grade is E. Someone without an initial SCI does not receive an AIS grade.

Using ND: To document the sensory, motor and NLI levels, the ASIA Impairment Scale grade, and/or the zone of partial preservation (ZPP) when they are unable to be determined based on the examination results.

AMERICAN SPINAL INJURY ASSOCIATION
INTERNATIONAL STANDARDS FOR NEUROLOGICAL CLASSIFICATION OF SPINAL CORD INJURY
ISCOS

Steps in Classification

The following order is recommended for determining the classification of individuals with SCI.

1. Determine sensory levels for right and left sides.
The sensory level is the most caudal, intact dermatome for both pin prick and light touch sensation.

2. Determine motor levels for right and left sides.
Defined by the lowest key muscle function that has a grade of at least 3 (on supine testing), providing the key muscle functions represented by segments above that level are judged to be intact (graded as a 5).
Note: In regions where there is no myotome to test, the motor level is presumed to be the same as the sensory level, if testable motor function above that level is also normal.

3. Determine the neurological level of injury (NLI)
This refers to the most caudal segment of the cord with intact sensation and antigravity (3 or more) muscle function strength, provided that there is normal (intact) sensory and motor function rostrally respectively.
The NLI is the most cephalad of the sensory and motor levels determined in steps 1 and 2.

4. Determine whether the injury is Complete or Incomplete.
(i.e. absence or presence of sacral sparing)
*If voluntary anal contraction = **No** AND all S4-5 sensory scores = **0** AND deep anal pressure = **No,** then injury is **Complete.***
*Otherwise, injury is **Incomplete.***

5. Determine ASIA Impairment Scale (AIS) Grade:

Is injury Complete? **If YES, AIS=A** and can record ZPP (lowest dermatome or myotome on each side with some preservation)
NO ↓
Is injury Motor Complete? **If YES, AIS=B**
NO ↓ (No=voluntary anal contraction OR motor function more than three levels below the motor level on a given side, if the patient has sensory incomplete classification)

Are at least half (half or more) of the key muscles below the neurological level of injury graded 3 or better?
NO ↓ **AIS=C**
YES ↓ **AIS=D**

If sensation and motor function is normal in all segments, AIS=E
Note: AIS E is used in follow-up testing when an individual with a documented SCI has recovered normal function. If at initial testing no deficits are found, the individual is neurologically intact; the ASIA Impairment Scale does not apply.

Figura 2. *Clasificación clínica de las lesiones de la médula espinal, American Spinal Injury Association (ASIA)*
Fuente: *ATLS 10ma. Edición, 2018*

4.5.5. Clasificación de las lesiones vertebrales. Según la teoría de Denis, puede dividirse en tres pilares o columnas:

La columna anterior, formada por la parte anterior de los cuerpos vertebrales unidos por el ligamento longitudinal anterior común y por la parte anterior del disco intervertebral. La columna media, formada por la parte posterior de los cuerpos vertebrales unidos por el ligamento longitudinal posterior común y la parte posterior del disco intervertebral. La columna posterior, formada por los pedículos, láminas, apófisis transversas articulares y espinosas y además del complejo ligamentario posterior, (Alcázar et al., 2019; San Ramon et al., 2014).

Según esta clasificación, Denis establece la teoría según la cual existe inestabilidad si están afectadas más de dos columnas: lesión estable es cuando hay daño vertebral se reduce a la lesión de uno solo de los tres pilares, generalmente el pilar anterior, como ocurre en las fracturas por flexión compresión. No hay daño neurológico. Lesión inestable mecánica donde por lo menos hay dos pilares comprometidos, como en las fracturas por estallido, pudiendo aparecer dolor, pero sin afectación neurológica, se afecta a la columna media y posterior. En la lesión inestable neurológica aparece cuando existe estallido en la porción anterior somática y afectación con desplazamiento de la columna media que lo haría hacia atrás invadiendo el canal raquídeo y amenazando la ME. Habría lesión grave de las columnas, anterior y media. Lesiones combinadas son las lesiones mecánicas y neurológicas que se presentan en fracturas-luxaciones con afectación de las tres columnas y con posible daño en la ME y raíces, (Alcázar et al., 2019).

4.5.6. Lesiones específicas de la columna vertebral. Los tipos específicos de lesiones de la columna vertebral por Trauma para los clínicos son fracturas de columna cervical, las fracturas de columna torácica, las de la unión toracolumbar, las fracturas lumbares, las heridas penetrantes y la potencial asociación de traumatismo cerrado de carótida y lesiones vasculares vertebrales, (Sharon et al., 2018).

Las fracturas de columna cervical presentan características particulares que determinan un desafío para el cirujano de trauma. La importante densidad de estructuras vitales (viscerales, vasculares y nerviosas) en un espacio anatómico reducido y el potencial letal de sus lesiones requiere la selección de la estrategia basada en el juicio clínico y las características de cada paciente. Desde el punto de vista de la cinemática, la modalidad de

trauma puede ser cerrada o penetrante, basada en la disrupción del plano del músculo platisma. Las causas más comunes del trauma cerrado son las colisiones vehiculares, seguido por la violencia interpersonal (ahorcamiento) y la autoagresión. Las lesiones penetrantes, con mayor frecuencia son producidas por heridas de arma blanca y armas de fuego, (De Gracia & Reilly, 2017)

Pueden ser el resultado de uno o la combinación de los siguientes mecanismos de lesión: carga axial, flexión, extensión, rotación, flexión lateral y distracción. Tipos específicos de lesiones de la columna cervical de importancia clínica en el ambiente de trauma son la dislocación atlanto-occipital, las fracturas del atlas (C1), la subluxación rotatoria de C1 y las fracturas del axis (C2), (Sharon et al., 2018).

4.5.6.1. La luxación atlanto – occipital es el resultado de un traumatismo grave con flexión y distracción. La mayoría de los pacientes mueren por destrucción del tronco cerebral por apnea o presentan una profunda discapacidad neurológica (por ejemplo, dependencia de ventilación asistida, cuadriplejia/tetraplejia). La dislocación atlanto-occipital es la causa de muerte en el síndrome del bebe sacudido, (Sharon et al., 2018). **Ver figura 1. Ver figura 2.**

En la fractura del atlas la más común de C1 es la fractura por estallido (fractura de Jefferson). El típico mecanismo de lesión es la carga axial que se produce cuando una carga pesada golpea verticalmente la cabeza o el paciente cae sobre su cabeza en posición relativamente neutral. involucra la disrupción del anillo anterior y posterior de C1 con desplazamiento de las masas laterales. Se ve mejor con una proyección con la boca abierta de la región C1 a C2 y a través de una tomografía axial computarizada (TAC), (Colegio Americano de Cirujanos, 2018).

La lesión por subluxación rotatoria de C1 suele verse más a menudo en niños. Puede ocurrir luego de un trauma mayor o menor, con una infección respiratoria o con artritis reumatoide. El paciente se presenta con una rotación persistente de la cabeza (tortícolis), (Sharon et al., 2018).

En la fractura del axis representan un 18% de todas las lesiones cervicales e incluyen las que comprometen a las apófisis odontoides y las que involucran el fragmento posterior. Cuando hablamos de Fracturas de la odontoides la porción de la vértebra que se proyecta

hacia arriba en contacto con el arco de C1. se encuentra fijada principalmente por el ligamento transversal. Las fracturas tipo I involucra la punta de la odontoides y son relativamente poco frecuentes. Las fracturas de odontoides de tipo II se producen a través de la base de la apófisis odontoides y son las fracturas de odontoides más comunes Las fracturas tipo III ocurren en la base de la apófisis odontoides y se extienden oblicuamente al cuerpo del axis, (Moscote, 2015; Sharon et al., 2018).

La fractura del segmento posterior es la "fractura del ahorcado" (Hangman's fracture) e involucra el segmento posterior de C2 en su parte interarticular. Suele estar causada por una lesión por extensión, (Sharon et al., 2018).

En las fracturas y dislocaciones de C3 a C7, donde el nivel de mayor flexión y extensión de la columna cervical ocurre a nivel C5-C6; por lo tanto, es el área más vulnerable para lesionarse. En los adultos, el nivel más frecuente es C5 y el nivel de subluxación más común es de C5 sobre C6. Otras lesiones incluyen la subluxación de los procesos articulares y fracturas de la lámina, los procesos espinosos, los pedículos o los cuerpos laterales, (Moscote, 2015; Sharon et al., 2018).

Las fracturas de la columna torácica pueden ser clasificadas en cuatro grandes categorías: lesión en cuña por compresión anterior, lesiones por estallido, fractura de Chance y fracturas-luxaciones, (Colegio Americano de Cirujanos, 2018).

La lesión en cuña o carga axial con flexión produce lesiones anteriores en cuña por compresión. suele ocasionar un grado menor de desplazamiento en los grados más leves; en los aplastamientos severos, hay acuñamiento y listesis, con alta probabilidad de daño neurológico. Debido a la rigidez de la caja torácica, la mayoría de estas fracturas son estables, (Sharon et al., 2018).

Las lesiones por estallido son causadas por compresión vertical-axial. son fracturas de riesgo porque si desplazan fragmentos óseos o discales pueden comprimir o lacerar la médula o las raíces, (Alcázar et al., 2019; Colegio Americano de Cirujanos, 2018).

Las fracturas de Chance son fracturas que atraviesan el cuerpo vertebral están causadas por flexión en el eje anteroposterior de la columna y son las más frecuentemente observadas como consecuencia de colisiones vehiculares donde el paciente se encontraba

sujetado inadecuadamente por el cinturón de seguridad. Las fracturas de Chance se asocian a lesiones viscerales y retroperitoneales, (Colegio Americano de Cirujanos, 2018).

En la Fractura-luxación la articulación intervertebral se luxa y se pueden romper los pedículos. El desplazamiento vertebral es máximo en el momento del impacto y puede reducirse espontáneamente de forma total o parcial. Casi todos tienen LM graves de forma frecuente. son el resultado de una flexión extrema o un trauma cerrado severo sobre la columna. El canal medular torácico es estrecho en relación con la médula espinal, por lo que las fracturas-subluxaciones en la columna torácica suelen dar lugar a déficits neurológicos completos, (Alcázar et al., 2019; Colegio Americano de Cirujanos, 2018; Moscote, 2015).

4.5.6.2. Las fracturas toracolumbares (T12 – L1) se deben a la inmovilidad de la columna torácica comparada con la de la columna lumbar. suelen ser inestables debido a que generalmente son el resultado de una combinación de hiperflexión aguda y rotación. La gente que cae de cierta altura o los conductores que soportan una flexión severa con transferencia de alta energía cinética son los más afectados por este tipo de fracturas. Las lesiones a este nivel presentan compromiso vesical y disfunción intestinal, como también disminución de la sensibilidad y fuerza de las extremidades inferiores. debe ser cuidadosa durante la maniobra de rotación en bloque, (Sharon et al., 2018). **Ver figura 1. Ver figura 2.**

En las fracturas lumbares los signos radiográficos asociados son similares a los de fracturas torácicas y toracolumbares. En vista de que aquí encontramos que la cola de caballo está involucrada, la probabilidad de un déficit completo es mucho menor en estas lesiones, (Colegio Americano de Cirujanos, 2018).

Las lesiones penetrantes poseen connotaciones distintas de las de los traumatismos cerrados, porque poseen una incidencia elevada de fístulas de LCR, complicaciones infecciosas, como meningitis, abscesos epidurales, espondilitis e infección del trayecto, así como por la eventual presencia de cuerpos extraños. Las heridas pueden originarse por un proyectil de arma de fuego o por un objeto penetrante (arma blanca, destornillador, tijera, etc.). las heridas por arma de fuego se extienden y generalizan en forma dramática en la vida civil y en particular en los conglomerados urbanos. Son más frecuentes en sujetos varones y jóvenes, y la mitad de las heridas se verifican en el segmento medular dorsal, de ahí que la secuela predominante sea la paraplejia. El mecanismo de la lesión aguda de la

médula puede ser consecuencia del trauma por: a) efecto directo, donde el proyectil secciona, provoca contusión o comprime o b) efecto indirecto, donde la médula se lesiona por efecto de la inestabilidad creada al romperse las estructuras óseas, discales o ligamentarias, o por la fractura y luxación de fragmentos óseos. Las lesiones medulares por proyectil suelen ser de tipo completa. Las lesiones por arma blanca son más frecuentes en la médula dorsal y luego en la cervical. Es muy frecuente que produzcan una lesión neurológica de carácter incompleto y de tipo hemisección medular, (Colegio Americano de Cirujanos, 2018; San Ramon et al., 2014).

El trauma cerrado de cuello puede causar una lesión de carótida o de la arteria vertebral; su reconocimiento y tratamiento temprano de estas lesiones reduce la probabilidad de un accidente cerebrovascular. En estos casos deben incluir la evaluación de fracturas de C1 a C3, fracturas cervicales con subluxaciones y fracturas que involucren el agujero transverso, (Sharon et al., 2018).

4.5.7. Evaluación o diagnóstico. Se deben sospechar lesiones de la columna vertebral en aquellos pacientes que presentan excoriaciones en el cuello, tórax o abdomen por el cinturón de seguridad, caídas de considerable altura, lesiones en la región glútea, fractura del calcáneo o fracturas severas de tobillo que sugieren fracturas por compresión de columna accidentes que originan fuerzas de aceleración, desaceleración o torsión lateral, bruscas sobre el cuello y el tronco; proyección o caída desde un vehículo de motor o de un dispositivo de transporte motorizado de cualquier tipo, (Alcázar et al., 2019).

Evaluar a la persona para la lesión espinal, teniendo en cuenta inicialmente los siguientes factores. Compruebe si la persona: tiene lesiones importantes distrayentes, está bajo la influencia de drogas o alcohol, está confuso o no coopera, tiene un nivel de consciencia disminuido, tiene cualquier dolor a nivel espinal, tiene alguna debilidad en manos o pies (evaluación motora), tiene alterada o presenta ausencia de sensibilidad en manos o pies (evaluación sensitiva), tiene priapismo y refiere problemas de columna vertebral previos o condiciones que predisponen a la inestabilidad de la columna vertebral. Llevar a cabo inmovilización espinal completa en línea si alguno de los factores anteriores está presente o si la evaluación no se puede realizar, (NICE guideline, 2016).

En la evaluación de lesiones de la columna cervical valorar si la persona tiene un alto/bajo o ningún riesgo de lesión cervical utilizando la Regla Canadiense de valoración espinal de la siguiente manera: **Ver cuadro 1.**

Hay dos opciones para los pacientes que requieren evaluación radiográfica de la columna cervical. Si el recurso está disponible, la primera evaluación es una TAC multicorte desde el occipucio a T1 con reconstrucción sagital y coronal. Si esta tecnología no está disponible, deben obtenerse radiografías simples desde el occipucio a T1, con una proyección lateral, anteroposterior y con la boca abierta para evaluar la apófisis odontoides. La radiografía lateral debe visualizar la base de cráneo, las siete vértebras cervicales y la primera vértebra torácica. **Ver cuadro 1.**

Si no es posible identificar las 7 vértebras cervicales, es necesario obtener una radiografía en posición de nadador para evaluar el área cervical inferior y torácica superior. La radiografía de la odontoides con la boca abierta debe incluir toda la apófisis y las articulaciones derecha e izquierda de C1 y C2. La vista AP de la columna cervical ayuda a identificar una dislocación unilateral de la faceta en los casos en que esas lesiones sean pequeñas o no sean visualizadas en la radiografía lateral. Las radiografías en flexión extensión de la columna cervical pueden detectar inestabilidad oculta o determinar la estabilidad de una fractura ya detectada. En presencia de déficit neurológico, se recomienda realizar una RMN para detectar cualquier compresión de tejidos blandos que no pueda ser diagnosticada con una radiografía simple o TAC-MC, como el hematoma epidural espinal o hernia discal traumática. La RMN también detecta contusiones o disrupciones de la médula espinal, así como lesiones de ligamentos paraespinales y de tejidos blandos, (Colegio Americano de Cirujanos, 2018).

Las indicaciones para evaluación de la columna torácica y lumbar son esencialmente las mismas que para la columna cervical. Cuando esté disponible, la TAC-MC toracolumbar puede ser usada como la primera opción de evaluación. Valore a la persona con sospecha de lesión en columna torácica o lumbosacra teniendo en cuenta los siguientes factores, (Colegio Americano de Cirujanos, 2018; NICE guideline, 2016):

Cuadro 1. Criterios para rx de columna torácica y lumbar
Edad de 65 años o más y refiere dolor en la región vertebral torácica o lumbosacra
Mecanismo de lesión peligroso (caer desde una altura de más de 3 metros, carga axial en la cabeza o base de la columna (por ejemplo, caídas de aterrizaje en los pies o las nalgas), accidente de tráfico a alta velocidad, vuelco, sujeción con cinturones de cintura solamente, expulsión de un vehículo de motor, accidente que implica vehículos motorizados de recreo, colisión de bicicleta, accidentes de equitación)
Patología vertebral preexistente, osteoporosis conocida o en riesgo (por ejemplo, si toma corticoides)
Sospecha de fractura vertebral en otra región de la columna vertebral
Síntomas neurológicos anormales (parestesia, debilidad o entumecimiento)
En el examen:
Signos neurológicos anormales (déficit sensorial o motor)
Nueva deformidad ósea o sensibilidad en la línea media (a la palpación)
Sensibilidad ósea en la línea media (en la percusión)
Dolor de columna o en la línea media (al toser)
En la movilización (sentado, de pie, paso, caminando): dolor o síntomas neurológicos anormales (parar si esto ocurre).

Fuente: *(NICE guideline, 2016).*

4.5.8. Manifestaciones clínicas. El nivel neurológico de la lesión es el segmento más caudal que se valora como normal, tanto para la función motora como para la sensitiva.

Los pilares básicos de una correcta exploración neurológica son:

La fuerza muscular, la lesión del tracto corticoespinal produce déficit ipsilateral que se valora mediante la escala de graduación motora, (Alcázar et al., 2019).

La sensibilidad, el haz espinotalámico lateral transmite la sensibilidad superficial (táctil fina, dolor y temperatura). Los cordones posteriores transmiten ipsilateralmente la sensibilidad profunda (táctil profunda, propioceptiva y vibratoria) que examinaremos con estímulos dolorosos groseros. La sensibilidad se explora mediante la evaluación de los dermatomas, (Alcázar et al., 2019).

Los reflejos, desaparecen en el shock medular y tras la reversión de este se produce una fase de recuperación con hiperreflexia. El reflejo bulbocavernoso o contracción brusca del esfínter anal está presente, aunque exista una LM completa únicamente desaparece durante el período de shock medular. La reaparición del reflejo indica que este ha finalizado y el grado de lesión es prácticamente definitivo, (Alcázar et al., 2019).

5. Materiales y métodos

La presente investigación se realizó con los pacientes que fueron admitidos el área de shock y trauma del servicio de Emergencia del Hospital General IESS Machala, localizado en la Av. Alejandro Castro Benítez y vía al Pajonal, Machala - El Oro.

5.1. Enfoque

Es de enfoque cuantitativo.

5.2. Tipo de estudio

La presente investigación es de nivel descriptivo, de prevalencia de corte transversal.

5.3. Unidad de estudio

El presente estudio se realizó con los pacientes que fueron admitidos en el área de shock y trauma del servicio de Emergencia del "Hospital General IESS Machala" de Machala.

5.4. Universo y muestra

Participaron 119 pacientes que fueron atendido en el servicio de emergencia en el área de Shock y Trauma del Hospital IESS General Machala en el período noviembre 2019 a abril 2020.

5.5. Criterios de Inclusión

- Usuarios que presentaron cualquier tipo de trauma.
- Edad mayor a 18 años

5.6. Criterios de Exclusión

- Pacientes sin diagnóstico de trauma.
- Tener información incompleta
- Mujeres en estado de gestación
- Pacientes politraumatizados

5.7.Técnicas

Elaboración de la historia clínica de cada paciente, complementada con la información con los informes escritos de los médicos especialistas e informes de imagenología.

5.8.Instrumentos

La historia clínica es un documento médico – legal que tiene como objetivo recoger información necesaria para el médico, la cual sirve para orientar el cuadro clínico y la sospecha diagnóstica. Además, en ella se reúne datos clínicos que nos indican el historial clínico – quirúrgico del paciente. Consta de 2 partes: Interrogatorio y Examen físico. El interrogatorio consiste en realizar una serie de preguntas ordenadas, estructuradas, objetivas y secuenciales, consta de: datos de filiación (nombres completos, edad, sexo, etnia, cedula de identidad, lugar de nacimiento, lugar de procedencia, fecha, hora) antecedentes patológicos personales, quirúrgicos y familiares, grupo sanguíneo, menarquia, fecha de última menstruación, antecedentes gineco – obstétricos, motivo de consulta, enfermedad actual. El examen físico es un procedimiento ordenado, el cual sirve para reconocer alteraciones estructurales en un paciente que presenta una patología. Consta de 4 tiempos que son: inspección, palpación, percusión y auscultación, (Guarderas, 1987).

La ficha técnica personal semiestructurada, la cual fue elaborada por los autores, consiste en una tabla diseñada con el objetivo de ordenar y clasificar la información recolectada en la historia clínica de cada paciente. Consta de: número de historia clínica, edad, sexo, tipo de trauma, morbilidad (complicaciones), mortalidad (complicaciones), cinemática del trauma. **Anexo 2.**

5.9.Procedimiento

Se inició con la estructuración del tema de investigación, el análisis del impacto en la comunidad científica, importancia del tema, elaboración, diseño del proyecto, búsqueda de bases bibliográficas y presentación, luego de realizadas las correcciones correspondientes se procedió a solicitar mediante oficio dirigido a la autoridad académica de la carrera de Medicina Humana, la aprobación del tema de proyecto de tesis, informe de pertinencia del proyecto y asignación del director de tesis.

A continuación, se realizó el oficio con la petición de autorización para la recolección de datos, el mismo que fue dirigido al Director Médico del Hospital General IESS Machala, Dr. Richard Chiriboga Vivanco. Esp.

Una vez autorizado para la recolección de datos se procedió a realizar las actividades necesarias para obtener la información completa de cada paciente.

Los datos obtenidos, fueron ingresados al sistema operativo Microsoft Excel, donde se ordenó dicha información con el fin de que la tabulación sea más sencilla, lo que facilitó la elaboración de tablas, las mismas que sirvieron para realizar la correspondiente discusión seguido de las conclusiones y recomendaciones pertinentes, y posteriormente la elaboración del informe final.

5.10. Equipos y materiales

- Material de oficina
- Ordenador
- Impresora
- Asesoría personalizada

5.11. Análisis estadístico

Los datos obtenidos se ingresaron a la plataforma Excel, identificando la frecuencia de morbilidad y mortalidad de los tipos de trauma en relación a la edad, sexo y hallazgos traumáticos. Con los resultados obtenidos se estableció la existencia de la relación entre las variables planteadas, los cuales fueron discutidas de acuerdo a los diferentes estudios encontrados para estructurar la respectiva discusión.

Los resultados se presentan por medio de tablas, con información de frecuencia y porcentajes de acuerdo a los objetivos planteados.

6. Resultados

Tabla 1.

Morbilidad y mortalidad del tipo de lesión de pacientes con trauma en relación con la edad y sexo masculino, en la ciudad de Machala en el período noviembre 2019 a abril 2020

Edad	Tipo de Lesión											
	TEC		T. Torácico		T. Abdominal		T. Pélvico		T M E		T R M	
	Mb	M	Mb	M	Mb	M	Mb	M	Mb	M	Mb	M
15 – 19 años	0%	0%	0%	0%	0%	0%	0%	0%	0%	0%	0%	0%
20 – 39 años	5.88%	2.52%	3.36%	0%	9.24%	0%	0.84%	0%	14.28%	0%	1.68%	0%
40 – 64 años	5.88%	0.84%	4.20%	0%	9.24%	0%	0.84%	0%	13.44%	0%	0.84%	0%
> 65 años	4.20%	0.84%	0%	0%	0.84%	0%	0%	0%	5.04%	0%	0%	0%

Fuente: ficha técnica de recolección de información.
Elaborado por: César David Tinoco Romero (2020)
Mb: Morbilidad
M: Mortalidad
TEC: Trauma craneoencefálico
TME: Trauma Musculoesquelético
TRM: Trauma Raquimedular

Luego del análisis de 119 pacientes, del cual al género masculino corresponden el 84.04% (n=100), en donde el traumatismo con mayor tasa de morbilidad fue el trauma musculoesquelético afectando a los grupos etarios: adulto joven (20 – 39 años) con el 14.28% (n=17) y adultos (40 – 64 años) con el 13.44% (n=16). El trauma craneoencefálico (TEC) fue el único traumatismo que reportó tasas de mortalidad afectando mayormente al grupo etario adulto joven (20 – 39 años) con el 2.52% (n=3).

Tabla 2

Morbilidad y mortalidad del tipo de lesión de pacientes con trauma en relación con la edad y sexo femenino, en la ciudad de Machala en el período noviembre 2019 a abril 2020

Edad	Tipo de Lesión											
	TEC		T. Torácico		T. Abdominal		T. Pélvico		T M E		T R M	
	Mb	M	Mb	M	Mb	M	Mb	M	Mb	M	Mb	M
15 – 19 años	0%	0%	0%	0%	0%	0%	0%	0%	0%	0%	0%	0%
20 – 39 años	0%	0%	0%	0%	0%	0%	0%	0%	1.68%	0%	0%	0%
40 – 64 años	3.36 %	0%	0.84 %	0%	0.84%	0%	0.84%	0%	8.40%	0%	0%	0%
> 65 años	0%	0%	0%	0%	0%	0%	0%	0%	0%	0%	0%	0%

Fuente: ficha técnica de recolección de información.
Elaborado por: César David Tinoco Romero (2020)
Mb: Morbilidad
M: Mortalidad
TEC: Trauma craneoencefálico
TME: Trauma Musculoesquelético
TRM: Trauma Raquimedular

Este estudio tiene una población de 119 pacientes, del cual al género femenino corresponden el 15.96% (n=19), donde el traumatismo con mayor tasa de morbilidad fue el trauma musculoesquelético afectando al grupo etario: adultos (40 – 64 años) con el 8.40% (n=10).

Tabla 3

Tipo de trauma que sufren las víctimas y su relación con la morbilidad y mortalidad en la ciudad de Machala en el período noviembre 2019 a abril 2020

Tipo De Trauma	Morbilidad	Mortalidad
T. Musculoesquelético	42.86%	0%
T. Craneoencefálico	19.32%	4.20%
T. Abdominal	20.17%	0%
T. Torácico	8.40%	0%
T. Pélvico	2.52%	0%
T. Raquimedular	2.52%	0%

Fuente: ficha técnica de recolección de información.
Elaborado por: César David Tinoco Romero (2020)

En orden decreciente, tenemos los tres traumatismos con mayor prevalencia de morbilidad: musculoesquelético con el 42.85% (n=51), trauma craneoencefálico (TEC) con el 19.32% (n=23) y traumatismo abdominal con el 20.17% (n=24). El TEC, el único que reporta tasas de mortalidad con el 4.20% (n=5).

Tabla 4

Trauma craneoencefálico, hallazgo traumático en hombre y mujer en la ciudad de Machala en el período noviembre 2019 a abril 2020

Morbilidad: hallazgo	Frecuencia
Hematoma epidural	6
Hematoma subdural	8
Edema cerebral	2
Anisocoria	4
Hematoma subgaleal	12

Fuente: ficha técnica de recolección de información.
Elaborado por: César David Tinoco Romero (2020)

Las complicaciones o hallazgos más frecuentes del TEC fueron: hematoma subgaleal (n=12), alteración de la memoria anterógrada (n=11), dislalia y disartria (n=10), hematoma subdural (n=8) y epidural (n=6).

Tabla 5

Trauma torácico, hallazgo traumático en hombre y mujer en la ciudad de Machala en el período noviembre 2019 a abril 2020

Morbilidad: hallazgo	Frecuencia
Contusión pulmonar	1
Hemotórax	4
Fracturas costales	8
Hemo - Neumotórax	2
Neumotórax	3

Fuente: ficha técnica de recolección de información.
Elaborado por: César David Tinoco Romero (2020)

Las complicaciones o secuelas más frecuentes del trauma torácico fueron, de mayor a menor frecuencia: fracturas costales (n=8), hemotórax (n=4), neumotórax (n=3).

Tabla 6

Trauma abdominal, hallazgo traumático en hombre y mujer en la ciudad de Machala en el período noviembre 2019 a abril 2020

Morbilidad: hallazgo	Frecuencia
Trauma hepático grado IV	6
Shock hipovolémico	6
Trauma de colon	5
Hemoperitoneo	11
Trauma renal grado V	1
Trauma esplénico grado V	5
Trauma renal grado II	1
Trauma renal grado IV	1
Trauma esplénico grado III	2
Trauma hepático grado III	1

Fuente: ficha técnica de recolección de información.
Elaborado por: César David Tinoco Romero (2020)

En orden decreciente, los hallazgos traumáticos fueron: hemoperitoneo (n=11), trauma hepático grado IV (n=6) y shock hipovolémico (n=6), esplenectomía (n=5), trauma de colon (n=5) y trauma esplénico grado V (n=5).

Tabla 7

Trauma pélvico, hallazgo traumático en hombre y mujer en la ciudad de Machala en el período noviembre 2019 a abril 2020

MORBILIDAD: hallazgo	Frecuencia
Fractura de cadera derecha	1
Fractura de cadera izquierda	2
Discapacidad	1

Fuente: ficha técnica de recolección de información.
Elaborado por: César David Tinoco Romero (2020)

La principal complicación del trauma pélvico fue: fractura de cadera izquierda (n=2).

Tabla 8

Trauma musculoesquelético, hallazgo traumático en hombre y mujer en la ciudad de Machala en el período noviembre 2019 a abril 2020

MORBILIDAD: hallazgo	Frecuencia
Fractura de fémur	18
Fractura de tibia	16
Luxación radio cubito carpiana	3
Fractura de cubito	3
Fractura de cadera	4
Fractura de clavícula	3
Luxación del manguito rotador	3
Fractura de húmero	3
Fractura de peroné	6
Fractura del carpo	4
Fractura capital	2

Fuente: ficha técnica de recolección de información.
Elaborado por: César David Tinoco Romero (2020)

Las fracturas en orden decreciente más frecuentes fueron: fémur (n=18), tibia (n=16) y peroné (n=6).

Tabla 9

Trauma raquimedular (TRM), hallazgo traumático en hombre y mujer en la ciudad de Machala en el período noviembre 2019 a abril 2020

MORBILIDAD: hallazgo, complicación	**Frecuencia**
Tetraplejía	2
Paraplejía	1
Parestesias	1

Fuente: ficha técnica de recolección de información.
Elaborado por: César David Tinoco Romero

Las lesiones traumáticas en el traumatismo raquimedular estuvieron dadas por: tetraplejía (n=2) y paraplejia (n=1).

7. Discusión

En todo el mundo, los traumatismos causados por el tránsito se cobran la vida de más de 1,2 millones de personas al año y son la principal causa de muerte en la población joven de 15 a 29 años de edad. Además de las muertes causadas por el tránsito, todos los años más de 50 millones de personas sufren traumatismos no mortales como resultado de las colisiones.

Más del 90% de las muertes por traumatismo se producen en países con ingresos bajos y medios, en los que no suelen aplicarse medidas de prevención y cuyos sistemas de salud están menos preparados para afrontar el reto. Como tales, los traumatismos contribuyen claramente al círculo vicioso de la pobreza y producen consecuencias económicas y sociales que afectan a las personas, las comunidades y las sociedades. El efecto socioeconómico de las incapacidades por traumatismo se multiplica en los países con ingresos bajos, que suelen contar con sistemas poco desarrollados de cuidados y rehabilitación postraumáticos, y con una infraestructura de bienestar social deficiente o inexistente.

Al determinar la morbilidad y mortalidad del tipo de lesión de pacientes con trauma en una población de 119 pacientes, se obtuvo que el trauma craneoencefálico tuvo una morbilidad del 19.32% (n=23) y una mortalidad del 4.20% (n=5), presentándose en hombres y mujeres; en los hombres adultos jóvenes (20 – 39 años) con el 5.88% (n=7) y adultos (40 – 64 años) con el 5.88% (n=7), adultos mayores de 65 años con el 4.20% (n=5), y las mujeres adultas (40 – 64 años) con el 3.36% (n=4); siendo el único traumatismo que registró tasas de mortalidad afectando en mayor número al sexo masculino adultos jóvenes (20 – 39 años) con el 2.52%, lo cual se relaciona con un estudio realizado en Medellín y publicado por la Revista Colombiana de Anestesiología en 2019 donde estudió a 187 pacientes con diagnóstico de trauma craneoencefálico mostrando una morbilidad del 84%, afectando a la población masculina joven en el 83.9% con una mortalidad perioperatoria del 16% (Guerra et al., 2019). Además, en este estudio los hallazgos traumáticos como: hematoma subdural se presentó en el 28.57% y hematoma epidural en el 21.42% en cambio en el mencionado estudio colombiano el hematoma subdural se presentó en el 24.1% y hematoma epidural 28.9% (Guerra et al., 2019), lo que concuerda con este estudio y se confirma la alta frecuencia de dichas lesiones en pacientes

víctimas de este traumatismo, así como las tasas de mortalidad que son debidas a las lesiones cerebrales graves que sufren los pacientes , lo cual conlleva a un deterioro neurológico rápido por las lesiones vasculares, hemorrágicas y sobre todo por la activación de la cascada inflamatoria y estrés oxidativo desencadenando en edema, herniación y muerte cerebral.

En lo referente a trauma torácico hubo una morbilidad del 8.40% (n=10), afectando a los hombres adultos jóvenes (20 – 39 años) con el 3.36% (n=4), adultos (40 – 64 años) con el 4.20% (n=5) y mujeres adultas (40 – 64 años) con el 0.84% (n=1), mientras que en un estudio realizado por la Universidad de Concepción de Chile en 2019, donde incluyeron a 4.163 pacientes con diagnóstico de trauma torácico, reportó una morbilidad de 98.6% y una mortalidad de 1.4% (González L. et al., 2020), lo cual no concuerda con este estudio que no registró cifras de mortalidad, pero en lo que se refiere a tasas de morbilidad ambos estudios revelaron un gran porcentaje. Ahora, en los hallazgos traumáticos que tuvieron mayor prevalencia en los pacientes de este estudio fueron fracturas costales en el 80%, hemotórax en el 40% y neumotórax en el 30%, en cambio en el estudio desarrollado en Chile las lesiones más frecuentes fueron neumotórax en el 64.4%, hemotórax no masivo 57.4% y enfisema subcutáneo en el 21.2%, (González L. et al., 2020); teniendo como resultado, que cada estudio reportó distintas lesiones. La razón para que los resultados de estos estudios no coincidan esta dado por un sin número de condiciones entre las que cabe destacar las siguientes: mecanismos del trauma penetrante o contuso, la severidad del tipo de lesión que varía en función de la magnitud del trauma y la edad del paciente. En el trauma torácico las tasas de mortalidad están dadas sobre todo por la presencia de lesiones torácicas graves como neumotórax a tensión y hemotórax masivo que llevan al paciente al shock obstructivo. Además, cuando el trauma torácico es contuso, el compromiso del parénquima pulmonar, la tráquea, bronquios principales, vasos hiliares, aorta, arterias y venas intercostales y arterias mamarias internas pueden llegar a provocar hemotórax masivo (> a 1500 ml de sangre) o producirse un neumotórax a tensión, el cual si no es evacuado de manera rápida con la colocación del tubo torácico puede cobrar la vida en cuestión de minutos. Considerando esto podemos decir que un manejo intra – hospitalario adecuado y una evaluación primaria correcta pueden salvar la vida del paciente, siendo importante también la experiencia y el entrenamiento del personal médico que asiste a estos pacientes.

En el análisis del trauma abdominal se obtuvo que la morbilidad fue del 20.16% (n=24), afectando a los hombres adultos jóvenes y adultos con el 9.24% (n=11) respectivamente, adultos mayores con el 0.84% (n=1) y a las mujeres adultas con el 0.84% (n=1). En cambio en un estudio realizado por el Hospital Miguel Zervet de Zaragoza publicado en 2019 donde se consideró a 153 pacientes con trauma abdominal reportó una mortalidad de 13.1% y una morbilidad del 86.9%, (González et al., 2019), encontrando discrepancia en los resultados entre ambos estudios, debido a que esta investigación no registro datos relacionados con mortalidad por trauma abdominal. Ahora bien, en este estudio, los hallazgos traumáticos encontrados con más frecuencia fueron: hemoperitoneo en el 45.83%, trauma hepático grado IV en el 25% y shock hipovolémico en el 25%, a diferencia del estudio español, donde las lesiones más frecuentes fueron trauma esplénico con el 44.4%, trauma hepático con el 36.6% y trauma renal con el 24.8%, (González et al., 2019), dejando clara la diferencia en los resultados de ambos estudios, tanto en morbilidad como mortalidad, lo que se debe, sin duda, a que son poblaciones distintas en condiciones diversas (mecanismo del trauma, edad de los pacientes) e incluso por la gravedad de las lesiones, algunas de ellas provocando hemorragia masiva mayor al 30% de la volemia corporal o complicaciones post- traumáticas como sepsis de foco abdominal y trastornos metabólicos o hemodinámicos, hacen que los resultados de morbilidad y mortalidad varíen entre estudios, dejando claro que ambos estudios presentaron tasas altas de morbilidad en las poblaciones estudiadas.

En cuanto al trauma pélvico, se registró una morbilidad del 2.52% (n=3) siendo los afectados hombres adultos jóvenes y adultos con el 0.84% (n=1) respectivamente, y mujeres con el 0.84% (n=1), frente a un estudio publicado en 2018 por el servicio de Ortopedia y Traumatología del centenario hospital Miguel Hidalgo de México donde se estudiaron a 28 pacientes con trauma pélvico reportando datos de morbilidad del 100% sin registros de mortalidad, (Martínez & Soto, 2018) lo que coincide con los resultados de este estudio, en particular porque cuando se realiza un manejo adecuado pre e intrahospitalario con estabilización de la pelvis con una faja pélvica, hay riesgo bajo de que produzca mayor daño en órganos pélvicos y sobre todo lesión en vasos ilíacos que suelen romperse cuando estamos frente a una pélvis inestable y no hay una estabilización adecuada, lo cual conlleva un deterioro hemodinámico progresivo, que si no se hace el estudio a detalle puede tener resultados devastadores. En este sentido, los hallazgos traumáticos encontrados: fractura de

cadera izquierda con el 66.67% y fractura de cadera derecha con el 33.33% (fracturas estables), sin embargo, en el estudio realizado en México, reportaron fracturas de cadera estables en el 32.1% e inestables en el 35.7%, por lo que se intuye que con un adecuado manejo de lesiones pélvicas las posibilidades de daños mayores son mínimos, sobre todo en mortalidad. Es importante recalcar la necesidad de hacer una correcta evaluación secundaria, de ser necesario seriadas para diagnosticar lesiones ocultas de uréteres y vejiga, las cuales podemos diagnosticarlas cuando el gasto urinario es bajo o ausente, pese a la cateterización con sonda vesical y en el examen físico la presencia de dolor abdominal discreto y difuso, debido al escape de orina y acumulación en la cavidad pélvica.

En este estudio los datos de trauma musculoesquelético reportaron que la morbilidad está dada en el sexo masculino en los adultos jóvenes en el 14.28% (n=17), adultos en el 13.44% (n=16) y adulto mayor en el 5.04% (n=6), en las mujeres adultas jóvenes en el 1.68% (n=2) y adultas en el 8.40% (n=10), coincidiendo con el trabajo realizado por la Universidad Estatal de Guayaquil y publicado en 2018 donde incluyó a 171 pacientes reportando una morbilidad del 100%, (Basantes & Sánchez, 2019) sin datos de mortalidad, por lo que dichos resultados de ambos estudios concuerdan. En cuanto a los hallazgos musculoesqueléticos encontrados en este grupo de estudio están: fractura de fémur en el 36%, fractura de tibia en el 32% y fractura de peroné en el 11.76% mientras que en el estudio ejecutado en Guayaquil reporto fractura de tibia en el 41%, fractura de peroné en el 19% y fractura de fémur en el 9%, llegando a coincidir estos estudios en que las fracturas de huesos largos de miembros inferiores son las que más se presentan en las víctimas de traumatismo osteomuscular, recalcando que este traumatismo es el que más tasas de morbilidad registra en las casas de salud del país, afectando a la población joven económicamente activa, preferentemente masculina, esto debido a diferentes factores sociales particulares de cada población. Si bien es cierto el manejo adecuado ha hecho que las cifras de mortalidad disminuyan, lo cual es un resultado positivo que indica que la preparación y entrenamiento del personal médico para la atención oportuna de estas víctimas cumple los estándares exigidos evitándose así las complicaciones vasculares y nerviosas en los miembros inferiores, incluso con la discapacidad física por amputación, esto apoyado por herramientas radio - diagnósticas y exámenes complementarios que son necesarios para un diagnóstico y manejo idóneo y no llegar a la amputación, garantizando así, la integridad de los pacientes.

Por otra parte, en el análisis de los resultados del trauma raquimedular (TRM) se reportó datos de morbilidad solamente en el sexo masculino, adultos jóvenes con el 1.68% (n=2) y adultos con el 0.84% (n=1), mientras que los resultados del trabajo investigativo realizado por la Universidad de Guayaquil en el Hospital Teodoro Maldonado Carbo publicado en 2018 que incluyó a 42 pacientes, 28 hombres (66.67%) y 12 mujeres (33.33%), revelaron una morbilidad del 100%, (Moyon & Mora, 2019), por lo que estos resultados concuerdan con el presente estudio al no registrar datos de mortalidad, pero discrepan en vista de que nuestro estudio no reportó cifras de morbilidad en víctimas de sexo femenino. Del mismo modo, al analizar los hallazgos raquimedulares que presentaron las víctimas de este traumatismo tenemos que hubo tetraplejía en el 66.67%, y paraplejía en el 33.33% en concordancia con el estudio realizado en Guayaquil donde reportó tetraplejía en el 55% y paraplejía en el 19%, por lo que ambos estudios coinciden en la presencia de lesiones raquimedulares producto del traumatismo. Por las lesiones reportadas en estos pacientes, es importante mencionar que según la bibliografía revisada en este estudio aproximadamente 55% de las lesiones de la columna vertebral ocurren en la región cervical, 15% en la región torácica, 15% en la unión toracolumbar y 15% en la región lumbosacra, además, cuando un paciente no tiene una función sensorial o motora demostrable por debajo de cierto nivel, se dice que tiene una lesión completa de la médula espinal, tomando en cuenta el nivel medular y daño vertebral (columna anterior, media o posterior) será la severidad del déficit neurológico y por consiguiente la tetraplejía y paraplejía evidenciada en estos pacientes.

Finalmente, después de haber analizado y estudiado la base de datos obtenida en esta investigación podemos decir que los hombres en edades comprendidas entre 20 y 64 años son los más afectados por los distintos traumatismos registrando mayor porcentaje de morbilidad y los únicos en reportar datos de mortalidad, siendo el traumatismo craneoencefálico la causa de muerte. Los tres traumatismos más frecuentes en orden decreciente fueron: trauma musculoesquelético, trauma craneoencefálico y trauma abdominal. También, con los resultados obtenidos de este estudio se comparte el criterio con otras investigaciones analizadas en este trabajo en el sentido de que el sexo femenino es el menos afectado por traumatismos de distinta clase y al escaso o nulo registro de datos de mortalidad. Por último, es de destacar al área de Shock y Trauma del servicio de Emergencia del Hospital IESS General Machala que se encuentra equipado y preparado

para recibir a todos los pacientes politraumatizados y a la gran preparación y entrenamiento del personal de salud, lo cual contribuye a la disminución de las tasas de mortalidad de los usuarios que acuden por trauma a dicha casa asistencial de la ciudad de Machala.

8. Conclusiones

Al finalizar con este estudio investigativo y luego de haber realizado un análisis exhaustivo de la base de datos arrojada de la misma, se plantea las siguientes conclusiones:

La morbilidad producida por los distintos tipos de trauma en el presente trabajo investigativo en orden de mayor a menor frecuencia fue: trauma musculoesquelético (12 mujeres, 39 hombres), trauma abdominal (1 mujer, 23 hombres), trauma craneoencefálico (4 mujeres, 19 hombres), trauma torácico (1 mujer, 9 hombres), trauma pélvico (1 mujer, 2 hombres) y trauma raquimedular (TRM), (3 hombres). La edad media de los hombres fue 43.4 años y de las mujeres 55.9 años

El trauma craneoencefálico (TEC) es el único traumatismo que reportó cifras de mortalidad, siendo todos los fallecidos de sexo masculino (5 pacientes) con una edad media de 38.2 años

En este trabajo investigativo el sexo femenino, es el que menores datos tanto de morbilidad y mortalidad reportó, siendo el traumatismo musculoesquelético el que mayores cifras de morbilidad registra, cifras similares presentaron los traumas torácico, abdominal y pélvico con una paciente respectivamente. Lo que se concluye y se confirma con estos resultados, que este grupo poblacional es el menos afectado por traumatismos de diferente clase, así como las tasas relativamente bajas de morbilidad y sin registrar tasas de mortalidad.

Dentro de los hallazgos traumáticos más frecuentes que presentaron los pacientes estudiados víctimas de trauma en la ciudad de Machala fueron: en trauma craneoencefálico el hematoma subgaleal, alteración de la memoria anterógrada, hematoma subdural y epidural. En el trauma torácico las fracturas costales, hemotórax y neumotórax. En el trauma abdominal hemoperitoneo, trauma esplénico, de colon, hepático y renal. En el trauma pélvico fractura de cadera derecha e izquierda. En el trauma musculo esquelético: fractura de fémur, tibia y peroné. En el trauma raquimedular (TRM) tetraplejía y paraplejía.

9. Recomendaciones

Se recomienda se incentive a todo el personal médico a la formación, preparación y actualización continua en Soporte Vital Avanzado en Trauma (ATLS).

Recomendar al Ministerio de Salud Pública del Ecuador, Agencia Nacional de Tránsito y demás instituciones afines a realizar campañas de educación vial y charlas en instituciones secundarias públicas y privadas.

Sugerir al Ministerio de Salud Pública del Ecuador (MSP) la elaboración de protocolos para atención pre – hospitalaria e intra – hospitalaria del paciente politraumatizado.

Motivar a las Instituciones de Educación Superior (IES) de la zona 7, a mantener esta línea de investigación dentro de las prioridades de investigación de sus centros de estudio con el fin de tener una base de datos actualizada y así disponer de datos estadísticos de la realidad local y zonal de trauma.

10. Bibliografía

Alcázar, J. ., Alonso, C., Aranda, J. ., Arcelus, J. ., Ashkenazi, I., Badenes, R., Caba, P., Carabias, A., Del Castillo F, T., Ceballos, J., Costa, D., Diez, L., Fernandez, C., & et.al. (2019). Cirugía del Paciente Politraumatizado. In J. Ceballos E & M. D. Pérez D (Eds.), *Journal of Chemical Information and Modeling* (Segunda Ed, Vol. 53, Issue 9). ARAN Editoriales SJ. https://doi.org/10.1017/CBO9781107415324.004

Arroyo, A., Solano, H., & Rojas, V. (2018). Síndrome Compartimental , generalidades , consenso diagnóstico y técnica quirúrgica ISSN. *Revista Clinica de La Escuela de Medicina UCR*, *8*(Ii). https://revistas.ucr.ac.cr/index.php/clinica/article/view/33023/32476

Basantes, C., & Sánchez, X. (2019). *Lesiones músculo esqueléticas a causa de accidentes de tránsito en pacientes ingresados en el Hospital de la Policía desde Enero del 2018 hasta Diciembre del 2018 "* [Universidad Estatal de Guayaquil]. http://repositorio.ug.edu.ec/bitstream/redug/43153/1/CD 2817- BASANTES ALCIVAR CARLOS VICTOR.pdf

Borráez, B., Días, M., & Ramírez, C. (2020). Fundamentos de Cirugía General. In B. Borráez S, M. Días R, & C. Ramírez I (Eds.), *Journal of Chemical Information and Modeling* (Primera Ed, Vol. 1, Issue 9). Editorial UTP. https://doi.org/10.1017/CBO9781107415324.004

Colegio Americano de Cirujanos. (2018). *Soporte vital avanzado en trauma (ATLS). Manual del curso para estudiantes* (A. C. of S. T. C. on Trauma (ed.); Décima Edi). Colegio Americano de Cirujanos. Capítulo Trauma. https://viaaerearcp.files.wordpress.com/2017/02/atls_9a_ed-librosmedicospdf-net1.pdf

De Gracia, A., & Reilly, J. (2017). *Manual de cirugía Trauma* (Primera). Asociacion Argentina de Cirujanos.

Durán, V., Pareja, F., & Peñuela, J. (2018). Manual de algoritmos para el manejo del paciente politraumatizado. In *Manual de algoritmos para el manejo del paciente politraumatizado* (Primera Ed). QU24 Publicitat Estratègica.

González L., R., Riquelme, A., Toloza, C., Reyes, R., Seguel, E., Stockins, A., Jadue, A., Ávalos, M., Barra, S., Alarcón, F., & Alarcón, E. (2020). Traumatismo torácico por arma blanca. *Revista Chilena de Cirugía*, *72*(2), 137–143. https://doi.org/http://dx.doi.org/10.35687/s2452-45492020002522 Traumatismo

González, M. T., Trébol, N., Tierra R, J., & Miguelena B, J. (2019). *Traumatismo abdominal en un hospital de tercer nivel. Análisis de resultados, consideraciones terapéuticas y evaluación con índices pronóstico*. 15–20. https://dialnet.unirioja.es/servlet/articulo?codigo=6737633

Gosselin, R. A., Spiegel, D. A., Coughlin, R., & Zirkle, L. G. (2009). Injuries: The neglected burden in developing countries. *Bulletin of the World Health Organization*, *87*(4), 246. https://doi.org/10.2471/BLT.08.052290

Guerra, L., Ortiz, L., & Casas, F. (2019). *Colombian Journal of Anesthesiology Manejo y desenlaces perioperatorios del traumatismo craneoencefálico : estudio retrospectivo Management and perioperative outcomes of traumatic brain injury : retrospective Study*. *47*(2), 100–106. https://doi.org/10.1097/cj9.0000000000000112

Jimémez, F., Gómez, A., Ruíz, V., Ramiro, A., Martínez, I., & Capitán, J. (2019). *Rol del abordaje laparoscópico en el politrauma* (Vol. 30, Issue 3). https://www.asacirujanos.com/admin/upfiles/revista/2019/Cir_Andal_vol30_n3_05.pdf

Krug, E. G., Dahlberg, L. L., Mercy, J. A., Zwi, A. B., & Lozano, R. (2003). Informe mundial sobre la violencia y la salud. *Revista Do Instituto de Medicina Tropical de São Paulo*, *45*(3), 130–130. https://doi.org/10.1590/s0036-46652003000300014

Martínez, S. (2015). *Cirugía. Bases del conocimiento quirúrgico y apoyo en trauma* (J. Aguilar S, L. Cote E, M. Chávez V, J. Christe y F, R. Gálves T, A. González M, & et.al (eds.); Quinta Edi). McGrawHill Educación.

Martínez, & Soto, I. (2018). Epidemiología y manejo de fracturas de pelvis en el servicio de Traumatología y Ortopedia del Centenario Hospital Miguel Hidalgo. *Lux Médica*, *13*(38), 3. https://doi.org/10.33064/38lm2018826

Morales, M., & García, E. (2012). Traumatismo Cráneoencefálico. *Revista de La Sociedad Española de Neurocirugía*, *14*, 38–45. http://www.cancer.gov.co/documentos/Sistema de Desempeño Intitucional/Sogc/Gaica/TCE.pdf

Moscote, L. (2015). *Traumatismo raquimedular : Abordaje clínico inicial*. *1*(1), 103–111. https://www.researchgate.net/profile/Luis_Moscote-Salazar/publication/289536378_Traumatismo_raquimedular_Abordaje_clinico_inicial/links/568fbe0d08aeaa1481b3c2d5.pdf

Moyon, S., & Mora, H. D. (2019). *Trauma Raquimedular: Incidencia Y Factor Pronóstico De Las Complicaciones* [Universidad Estatal de Guayaquil]. http://repositorio.ug.edu.ec/bitstream/redug/31163/1/CD 2480- MOYON URIÑA STEPHANIE JANETH.pdf

Pardo, G., García, A., Abraham, J., Barreto, J., Brito, E., Calzado, E., Casals, A., Casas, J., Cassola, J., Ceballos, A., Feal, M., & Delgado, G. (2019). *Temas de Cirugía 1* (Primera Ed, Vol. 53, Issue 9). Ecimed. Editorial Ciencias Médicas. https://doi.org/10.1017/CBO9781107415324.004

Pino, R., Perez, J., Guachún, M., Verdugo, J., Rodas, E., Reinoso, J., Fernández de Córdova Rubio, L., Salamea, J., Serrano, B., & Sánchez, G. (2015, March). Manejo Del Trauma Vascular, Experiencia De Un Servicio Regional De Trauma Y Emergencias. *Revista Médica Del Hospital José Carrasco Arteaga*, *7*(1), 48–50. https://doi.org/10.14410/2016.7.1.ao.10

Rojas, M., & Marinkovic, B. (2020). *Cirugía en Medicina General* (M. Rojas Duarte & B. Marinkovic Gómez (eds.); Primera Ed). Centro de Enseñazas y Aprendizaje, Facultad de Medicina, Universidad de Chile.

Salud, O. P. de la. (2016, May). La seguridad vial en la región de las Américas. *Seguridad Vial En Las Américas. Oficina Regional Para Las Américas. OPS/OMS*, 3–32. www.paho.org

San Ramon, E., Neira, J., Tisminetzky, G., Acuña, J., Alejandre, S., Angarola, J., Angelini, G., Arenillas, Al., Arrozagaray, M., Asensio, J., Babio, G., Ballesteros, M., Boix, M., Bolgiani, A., & et.al. (2014). *Trauma. Prioridades* (E. San Ramon, J. Neira, G.

Tisminetzky, J. Acuña, S. Alejandre, J. Angarola, G. Angelini, Al. Arenillas, M. Arrozagaray, J. Asensio, G. Babio, M. Ballesteros, M. Boix, A. Bolgiani, & Et.al (eds.); Primera ed). Editorial Medica Panamericana.

Sharon, H., Saud, A. T., Bowyer, M., Davis, K., Dunn, J., & Et.al. (2018). *Soporte Vital Avanzado en Trauma (ATLS)* (Décima Edi). www.booksmedical.org

Alcázar, J. ., Alonso, C., Aranda, J. ., Arcelus, J. ., Ashkenazi, I., Badenes, R., Caba, P., Carabias, A., Del Castillo F, T., Ceballos, J., Costa, D., Diez, L., Fernandez, C., & et.al. (2019). Cirugía del Paciente Politraumatizado. In J. Ceballos E & M. D. Pérez D (Eds.), *Journal of Chemical Information and Modeling* (Segunda Ed, Vol. 53, Issue 9). ARAN Editoriales SJ. https://doi.org/10.1017/CBO9781107415324.004

Arroyo, A., Solano, H., & Rojas, V. (2018). Síndrome Compartimental , generalidades , consenso diagnóstico y técnica quirúrgica ISSN. *Revista Clinica de La Escuela de Medicina UCR*, *8*(Ii). https://revistas.ucr.ac.cr/index.php/clinica/article/view/33023/32476

Basantes, C., & Sánchez, X. (2019). *Lesiones músculo esqueléticas a causa de accidentes de tránsito en pacientes ingresados en el Hospital de la Policía desde Enero del 2018 hasta Diciembre del 2018 "* [Universidad Estatal de Guayaquil]. http://repositorio.ug.edu.ec/bitstream/redug/43153/1/CD 2817- BASANTES ALCIVAR CARLOS VICTOR.pdf

Borráez, B., Días, M., & Ramírez, C. (2020). Fundamentos de Cirugía General. In B. Borráez S, M. Días R, & C. Ramírez I (Eds.), *Journal of Chemical Information and Modeling* (Primera Ed, Vol. 1, Issue 9). Editorial UTP. https://doi.org/10.1017/CBO9781107415324.004

Colegio Americano de Cirujanos. (2018). *Soporte vital avanzado en trauma (ATLS). Manual del curso para estudiantes* (A. C. of S. T. C. on Trauma (ed.); Décima Edi). Colegio Americano de Cirujanos. Capítulo Trauma. https://viaaerearcp.files.wordpress.com/2017/02/atls_9a_ed-librosmedicospdf-net1.pdf

De Gracia, A., & Reilly, J. (2017). *Manual de cirugía Trauma* (Primera). Asociacion

Argentina de Cirujanos.

Durán, V., Pareja, F., & Peñuela, J. (2018). Manual de algoritmos para el manejo del paciente politraumatizado. In *Manual de algoritmos para el manejo del paciente politraumatizado* (Primera Ed). QU24 Publicitat Estratègica.

González L., R., Riquelme, A., Toloza, C., Reyes, R., Seguel, E., Stockins, A., Jadue, A., Ávalos, M., Barra, S., Alarcón, F., & Alarcón, E. (2020). Traumatismo torácico por arma blanca. *Revista Chilena de Cirugía*, *72*(2), 137–143. https://doi.org/http://dx.doi.org/10.35687/s2452-45492020002522 Traumatismo

González, M. T., Trébol, N., Tierra R, J., & Miguelena B, J. (2019). *Traumatismo abdominal en un hospital de tercer nivel. Análisis de resultados, consideraciones terapéuticas y evaluación con índices pronóstico*. 15–20. https://dialnet.unirioja.es/servlet/articulo?codigo=6737633

Gosselin, R. A., Spiegel, D. A., Coughlin, R., & Zirkle, L. G. (2009). Injuries: The neglected burden in developing countries. *Bulletin of the World Health Organization*, *87*(4), 246. https://doi.org/10.2471/BLT.08.052290

Guerra, L., Ortiz, L., & Casas, F. (2019). *Colombian Journal of Anesthesiology Manejo y desenlaces perioperatorios del traumatismo craneoencefálico : estudio retrospectivo Management and perioperative outcomes of traumatic brain injury : retrospective Study*. *47*(2), 100–106. https://doi.org/10.1097/cj9.0000000000000112

Jimémez, F., Gómez, A., Ruíz, V., Ramiro, A., Martínez, I., & Capitán, J. (2019). *Rol del abordaje laparoscópico en el politrauma* (Vol. 30, Issue 3). https://www.asacirujanos.com/admin/upfiles/revista/2019/Cir_Andal_vol30_n3_05.pdf

Krug, E. G., Dahlberg, L. L., Mercy, J. A., Zwi, A. B., & Lozano, R. (2003). Informe mundial sobre la violencia y la salud. *Revista Do Instituto de Medicina Tropical de São Paulo*, *45*(3), 130–130. https://doi.org/10.1590/s0036-46652003000300014

Martínez, S. (2015). *Cirugía. Bases del conocimiento quirúrgico y apoyo en trauma* (J. Aguilar S, L. Cote E, M. Chávez V, J. Christe y F, R. Gálves T, A. González M, &

et.al (eds.); Quinta Edi). McGrawHill Educación.

Martínez, & Soto, I. (2018). Epidemiología y manejo de fracturas de pelvis en el servicio de Traumatología y Ortopedia del Centenario Hospital Miguel Hidalgo. *Lux Médica*, *13*(38), 3. https://doi.org/10.33064/38lm2018826

Morales, M., & García, E. (2012). Traumatismo Cráneoencefálico. *Revista de La Sociedad Española de Neurocirugía*, *14*, 38–45. http://www.cancer.gov.co/documentos/Sistema de Desempeño Intitucional/Sogc/Gaica/TCE.pdf

Moscote, L. (2015). *Traumatismo raquimedular : Abordaje clínico inicial*. *1*(1), 103–111. https://www.researchgate.net/profile/Luis_Moscote-Salazar/publication/289536378_Traumatismo_raquimedular_Abordaje_clinico_inicial/links/568fbe0d08aeaa1481b3c2d5.pdf

Moyon, S., & Mora, H. D. (2019). *Trauma Raquimedular: Incidencia Y Factor Pronóstico De Las Complicaciones* [Universidad Estatal de Guayaquil]. http://repositorio.ug.edu.ec/bitstream/redug/31163/1/CD 2480- MOYON URIÑA STEPHANIE JANETH.pdf

Pardo, G., García, A., Abraham, J., Barreto, J., Brito, E., Calzado, E., Casals, A., Casas, J., Cassola, J., Ceballos, A., Feal, M., & Delgado, G. (2019). *Temas de Cirugía 1* (Primera Ed, Vol. 53, Issue 9). Ecimed. Editorial Ciencias Médicas. https://doi.org/10.1017/CBO9781107415324.004

Pino, R., Perez, J., Guachún, M., Verdugo, J., Rodas, E., Reinoso, J., Fernández de Córdova Rubio, L., Salamea, J., Serrano, B., & Sánchez, G. (2015, March). Manejo Del Trauma Vascular, Experiencia De Un Servicio Regional De Trauma Y Emergencias. *Revista Médica Del Hospital José Carrasco Arteaga*, *7*(1), 48–50. https://doi.org/10.14410/2016.7.1.ao.10

Rojas, M., & Marinkovic, B. (2020). *Cirugía en Medicina General* (M. Rojas Duarte & B. Marinkovic Gómez (eds.); Primera Ed). Centro de Enseñazas y Aprendizaje, Facultad de Medicina, Universidad de Chile.

Salud, O. P. de la. (2016, May). La seguridad vial en la región de las Américas. *Seguridad*

Vial En Las Américas. Oficina Regional Para Las Américas. OPS/OMS, 3–32. www.paho.org

San Ramon, E., Neira, J., Tisminetzky, G., Acuña, J., Alejandre, S., Angarola, J., Angelini, G., Arenillas, Al., Arrozagaray, M., Asensio, J., Babio, G., Ballesteros, M., Boix, M., Bolgiani, A., & et.al. (2014). *Trauma. Prioridades* (E. San Ramon, J. Neira, G. Tisminetzky, J. Acuña, S. Alejandre, J. Angarola, G. Angelini, Al. Arenillas, M. Arrozagaray, J. Asensio, G. Babio, M. Ballesteros, M. Boix, A. Bolgiani, & Et.al (eds.); Primera ed). Editorial Medica Panamericana.

Sharon, H., Saud, A. T., Bowyer, M., Davis, K., Dunn, J., & Et.al. (2018). *Soporte Vital Avanzado en Trauma (ATLS)* (Décima Edi). www.booksmedical.org

11. Anexos

Anexo 1.

Autorización para el desarrollo del trabajo de investigación

Universidad Nacional de Loja — CARRERA DE MEDICINA — Facultad de la Salud Humana

MEMORÁNDUM Nro.0139 DCM-FSH-UNL

PARA: **Dr. Richard Chiriboga**
DIRECTOR MEDICO DEL HOSPITAL IESS GENERAL DE MACHALA

DE: Dra. Tania Cabrera
GESTORA ACADÉMICA DE LA CARRERA DE MEDICINA

FECHA: 28 de Febrero de 2020

ASUNTO: **SOLICITAR AUTORIZACIÓN PARA DESARROLLO DE TRABAJO DE INVESTIGACIÓN**

Por medio del presente, me dirijo a usted con la finalidad de expresarle un cordial y respetuoso saludo, deseándole éxito en el desarrollo de sus delicadas funciones.

Aprovecho la oportunidad para solicitarle de la manera más respetuosa, se digne conceder su autorización para el **Sr. César David Tinoco Romero,** estudiante de la Carrera de Medicina Humana de la Universidad Nacional de Loja, para poder acceder a las historias clínicas de los pacientes; información que servirá para cumplir con el trabajo de investigación: "**Morbilidad y Mortalidad ocasionada por el tipo de lesión que sufren las victimas de trauma en el Hospital IESS General de Machala",** trabajo que lo realizará bajo la supervisión de la **Dra. Claudia Jaramillo**, Catedrática de esta Institución.

Por la atención que se digne dar al presente, le expreso mi agradecimiento personal e institucional.

Atentamente,

Universidad Nacional de Loja — Dirección Carrera de Medicina

Dra. Tania Cabrera
GESTORA ACADÉMICA DE LA CARRERA DE MEDICINA
C.c.- Archivo.
NOT

IESS
DIRECCIÓN MÉDICA
Recibido por: Dolly Maldonado
Fecha 05/03/2020
Hora: 15:31

Calle Manuel Monteros
tras el Hospital Isidro Ayora · Loja - Ecuador
072 -57 1379 Ext. 102

Anexo 2.

Ficha de recolección de datos

EDAD	SEXO		TIPO DE TRAUMA	CINEMÁTICA TRAUMA	HISTORIA CLINICA	MORBILIDAD	MORTALIDAD
	M	H					

Anexo 3.

Certificado de traducción del resumen

CERTIFICACIÓN

Licenciada.

Yanina Elizabeth Guamán Camacho.

LICENCIADA EN CIENCIAS DE LA EDUCACIÓN MENCIÓN INGLÉS

CERTIFICA:

HABER REALIZADO LA TRADUCCIÓN DEL RESUMEN DE LA TESIS DENOMINADA: **"MORBILIDAD Y MORTALIDAD OCASIONADA POR EL TIPO DE LESIÓN QUE SUFREN LAS VÍCTIMAS DE TRAUMA EN LA CIUDAD DE MACHALA"** DE LA AUTORÍA DE CÉSAR DAVID TINOCO ROMERO, DE NACIONALIDAD ECUATORIANA, CON CÉDULA DE CIUDADANÍA: 1104489263.

ES TODO CUANTO PUEDO CERTIFICAR EN HONOR A LA VERDAD, FACULTANDO AL INTERESADO HACER USO DEL MISMO EN LO QUE ESTIME CONVENIENTE.

LOJA, 30 DE JULIO 2020.

Lic. Yanina Guamán
English Teacher
SENESCYT: 1031-2018-1948697

LICENCIADA EN CIENCIAS DE LA EDUCACIÓN
MENCIÓN INGLÉS

CI: 1900489434
Correo: yanelizabeth@hotmail.com
Cel.: 0991615933
Registro Senescyt: 1031-2018-1948697