UNIVERSIDAD NACIONAL DE LOJA

FACULTAD DE LA SALUD HUMANA

CARRERA DE MEDICINA

TITULO:

"FONDO DE OJO Y GRADOS DE RETINOPATÍA HIPERTENSIVA EN LOS PACIENTES DEL SERVICIO DE OFTAMOLOGÍA EN EL HOSPITAL GENERAL ISIDRO AYORA, PERIODO ENERO – JUNIO 2016"

Tesis previa a obtención de Título de Médico General

AUTORA:

Thalía Fernanda Gualán Torres

DIRECTORA:

Dra. Rosemary Isabel Guamán Gualpa, Mg. Sc

Loja, Ecuador 2017

CERTIFICACIÓN

Loja, 01 de julio de 2016

Dra. Rosemary Guamán Gualpa

DIRECTORA DE TESIS

CERTIFICA:

Que el presente trabajo investigativo, previo a optar el grado de médico titulado **"FONDO DE OJO Y GRADOS DE RETINOPATÍA HIPERTENSIVA EN LOS PACIENTES DEL SERVICIO DE OFTALMOLOGÍA DEL HOSPITAL GENERAL ISIDRO AYORA, PERIODO ENERO – JUNIO 2016"** presentado por la estudiante Thalía Fernanda Gualán Torres; ha sido dirigido, asesorado, realizado bajo mi dirección y revisado detenidamente y minuciosamente durante todo su desarrollo. Por lo tanto, autorizo proseguir los trámites legales pertinentes para su presentación y defensa ante el respectivo Tribunal de Grado.

Dra. Rosemary Guamán Gualpa

DIRECTORA DE TESIS

AUTORÍA

Yo, Thalía Fernanda Gualán Torres, declaró ser la autora por medio del el análisis, procedimientos y criterios expuestos en el presente trabajo investigativo, y eximo expresamente a la Universidad Nacional de Loja y sus representantes jurídicos de posibles reclamos jurídicos o acciones legales, por el contrario de las mismas.

Adicionalmente acepto y autorizo a la Universidad Nacional de Loja, la publicación de mi tesis en el Repositorio Institucional-Biblioteca Virtual.

Firma:

Autora: Thalía Fernanda Gualán Torres

C.I. 1104872963

Fecha: 03 de octubre de 2017

CARTA DE AUTORIZACIÓN DE TESIS

Yo, Thalía Fernanda Gualán Torres, declaro ser autora de la tesis titulada: **"FONDO DE OJO Y GRADOS DE RETINOPATÍA HIPERTENSIVA EN LOS PACIENTES DEL SERVICIO DE OFTALMOLOGÍA DEL HOSPITAL GENERAL ISIDRO AYORA, PERIODO ENERO – JUNIO 2016**, autorizo al sistema bibliotecario de la Universidad Nacional de Loja para que con fines académicos muestre al mundo la producción intelectual de la Universidad, a través de la visibilidad de su contenido de la siguiente manera en el repositorio digital institucional.

Los usuarios pueden consultar el contenido de este trabajo en el Repositorio Institucional – Biblioteca Virtual, en las redes de información del país y del exterior, con las cuales tenga convenio la Universidad.

La Universidad Nacional de Loja se responsabiliza por el plagio o copia dela tesis que realice un tercero. Para constancia de esta autorización, en la ciudad de Loja, al tercer día del mes de octubre del dos mil diecisiete, firma el autor.

Firma:

Autora: Thalía Fernanda Gualán Torres

Cédula: 1104872963

Dirección: Ciudadela "Julio Ordoñez"

E-mail: Thaliagualan93@gmail.com

Teléfono: 2547133 Celular: 0986325585

Datos complementarios

Director de Tesis: Dra. Rosemary Guamán Gualpa, Mg. Sc.

Tribunal de Grado:

Dra. Elvia Raquel Ruiz Bustan, Mg. Sc. PRESIDENTA Dr.

Richard Orlando Jiménez, Mg. Sc. VOCAL

Dr. Fernando Patricio Aguirre Aguirre, Mg. Sc. VOCAL

DEDICATORÍA

"No hay medicina que no cure la felicidad" Gabriel García Márquez

Dedico el proyecto de tesis a mis padres, quienes con enseñanza, paciencia y amor han sabido guiarme, siendo así el pilar fundamental en mi vida, a mis hermanos por su apoyo incondicional.

A mi novio que con su paciencia formó parte en la realización de esta investigación.

Dedicada con el más respeto y admiración a mi gran amigo el Dr. Henrry Aguirre por impartir su conocimiento, hacer que cada día mejore en mis conocimientos. De igual manera a mis maestros de formación, quienes con sus sabios conocimientos y valores han sabido instruirme y guiarme en la bellísima y más noble de las artes como es, Medicina.

Thalía Gualán Torres

ÍNDICE GENERAL

TITULO……..…….I

CERTIFICACION II
AUTORIA.....III
CARTA DE AUTORIZACION DE TESIS.....IV
DEDICATORIA V
AGRADECIMIENTO VI

ÍNDICE GENERAL 7
1. TÍTULO 11
2. RESUMEN..... 12
SUMMARY..... 14

3. INTRODUCCIÓN 15
4. REVISIÓN DE LITERATURA..... 17

4.1. HIPERTENSIÓN ARTERIAL 17

4.1.1. DEFINICIÓN..... 17
4.1.1. TIPOS DE HIPERTENSIÓN ARTERIAL 17

4.2 CLASIFICACIÓN DE JNC8 DE HIPERTENSIÓN ARTERIAL..... 19
4.3. RETINOPATÍA HIPERTENSIVA..... 19

4.3.1. DEFINICIÓN..... 19
4.3.1. EPIDEMIOLOGÍA 20
4.3.2. FISIOPATOLOGÍA..... 20
4.3.3. MANIFESTACIONES OFTALMOSCÓPICAS 21

4.3.4. EXPLORACIÓN CLÍNICA 22
4.3.5. ESCALA DE KEITH WAGENER BARKER 23
4.3.6. CLASIFICACIÓN DE LA ESCALA DE KEITH WAGENER BAKER 23
4.3.7. MORTALIDAD 24
4.3.8. GRADOS DE RETINOPATÍA Y RELACIÓN CON APARICIÓN DE EVENTOS 24
4.4. FONDO DE OJO 25
4.4.1. DEFINICIÓN 25
4.4.2. METODOLOGÍA PARA EL ESTUDIO DE FONDO DE OJO NORMAL 25
4.4.3. HALLAZGOS EXUDATIVOS EN FONDO DE OJO 25
4.5 PROCEDIMIENTO 26
5. MATERIALES Y MÉTODOS 28
6. RESULTADOS 30
7. DISCUSIÓN 37
8. CONCLUSIONES 39
9. RECOMENDACIONES 40
10. BIBLIOGRAFÍA 41
11. ANEXO 44

ÍNDICE DE CUADROS

TABLA N.- 1 30

TABLA N.- 2 31

TABLA N.- 3 32

TABLA N.- 4 33

TABLA N.-5 34

TABLA N.-6 35

TABLA N.-7 36

ÍNDICE DE FIGURAS

GRÁFICA N.- 1 30

GRÁFICA N.- 2 31

GRÁFICA N.- 3 32

GRÁFICA N.- 4 33

GRÁFICA N.-5 34

GRÁFICA N.-6 35

1. TÍTULO

FONDO DE OJO Y GRADOS DE RETINOPATÍA HIPERTENSIVA EN LOS PACIENTES DEL SERVICIO DE OFTAMOLOGÍA EN EL HOSPITAL GENERAL ISIDRO AYORA, PERIODO ENERO – JUNIO 2016

2. RESUMEN

La complicación oftálmica más frecuente de Hipertensión Arterial, por su afectación a la retina, es la Retinopatía Hipertensiva, se considera un serio problema en la Salud Pública en el Ecuador. Se la clasifica mediante la escala de Keith Wagener Barker, que se emplea desde 1939, a través de la oftalmoscopia directa. El objetivo principal del presente trabajo de investigación es determinar la relación entre los grados de retinopatía hipertensiva y los años de evolución de hipertensión arterial, estudio que se llevó a cabo en la consulta externa del servicio de oftalmología en el Hospital General Isidro Ayora. Se hizo un estudio descriptivo, prospectivo y transversal, a una población que se constituyo de 41 pacientes que fueron diagnosticados con retinopatía hipertensiva, durante el periodo de enero a junio del 2016, que participaron de manera voluntaria mediante su consentimiento informado, porque cumplieron con los criterios de inclusión y exclusión. La información fue registrada en una base de datos de Microsoft Excel 2010 y analizados mediante estadística simple. Se realizó fondo de ojo utilizando tropicamida al 1%. Al aplicar el estudio encontramos predominio del género femenino de 65, 85% con una relación de 2 a 1 con el género masculino, con grado II que presenta esclerosis arteriolar y cruces arteriovenosos en la escala de Keith Wagener Barker, y con evolución 6 a 8 años de hipertensión arterial de 34, 15%, que se incrementa con la edad a partir de los 58 años de 41, 46%. Con la información recopilada se propuso el proyecto de promover al personal médico, que realice anualmente el examen de fondo de ojo a paciente diagnosticados de Hipertensión Arterial, y concientizar a mantener el tratamiento continuo para la enfermedad de base, así mismo; orientación de una vida saludable para evitar las complicaciones a órganos blancos.

PALABRAS CLAVES: Retinopatía Hipertensiva; fondo de ojo; escala de Keith Wagener Barker.

ABSTRAC

The most common eye complication of Hypertension, for their involvement in target organs, such as the retina causes Hypertensive Retinopathy, it is considered a serious public health problem in Ecuador; it is classified by Keith Wagener Barker scale, and it is used since 1939, through direct ophthalmoscopy. The main objective of this research is to determine the relationship between the degree of hypertensive retinopathy and years of evolution of hypertension, conducted the study outpatient service ophthalmology at the General Hospital Isidro Ayora. A descriptive, prospective and cross-sectional study was conducted, and the population constituted 41 patients who were diagnosed with hypertensive retinopathy, during the period January to June 2016, participating voluntarily with informed consent, which met inclusion criteria. The information was recorded in a database of Microsoft Excel 2010 and analyzed by simple statistics. Fundus was performed using tropic amide, in applying the study found predominance of female of 65, 85% with a ratio of 2 to 1 with male gender, Grade II presents arteriolar sclerosis, and arteriovenous crossings on the scale of Keith Wagener Barker, and 6 to 8 years evolution of hypertension of 34, 15%, which increases with age from 58 years to 41, 46%. With the information gathered proposed the project to promote medical personnel who perform annually the examination of fundus, and to inform patients who must maintain ongoing treatment for the underlying disease, also targeting healthy living; and encouraging create a club of patients diagnosed with hypertensive retinopathy so they can answer questions on the topic.

KEYWORDS: Hypertensive Retinopathy; Fundus; Wagener Barker Keith scale.

3. INTRODUCCIÓN

La Retinopatía Hipertensiva se considera la principal complicación oftálmica de la Hipertensión Arterial, determinado como un problema de Salud Pública en el Ecuador. A partir de los 55 años de edad se incrementa la prevalencia de Retinopatía Hipertensiva en pacientes mal controlados farmacológicamente de su enfermedad de base, ocasionando cambios en los vasos retinianos, que se hacen visibles a partir de 5 a 10 años de evolución de la hipertensión arterial.

Se logra identificar las modificaciones de los vasos retinianos, clasificando mediante la escala de Keith Wagener Barker que se emplea desde 1939 a través de fondo de ojo u oftalmoscopia directa, que consiste en la visualización a través de la pupila y de los medios transparentes del globo ocular, la retina y el nervio óptico.

En un estudio en Perú, la prevalencia es de 56.4% de Retinopatía Hipertensiva (22.1% de grado I y 34.29% de grado II), y el tiempo de enfermedad fue en promedio de 7.3 años. (Trujillo Muñoz, 2000). De acuerdo con cifras del Instituto Nacional de Estadísticas y Censos (INEC 2013), se presentan 326 casos de hipertensión arterial en el cantón Loja, de los cuales 291 son a partir de los 50 años de edad; predominando con más frecuencia en las mujeres. Los trastornos relacionados con la retina se han presentado en 330 casos a nivel nacional en el año 2013, por lo que se debe controlar las complicaciones oftálmicas de la hipertensión arterial; para evitar la afectación de la coroides y con ello el daño irreversible del nervio óptico llevando de tal forma a la ceguera. (Instituto Nacional de Estadística y Censos, 2013).

En el contexto de la investigación se planteó los siguientes objetivos identificar los grados de Retinopatía Hipertensiva con la escala de Keith Wagener Barker mediante fondo de ojo y relacionado con los años de evolución de la enfermedad en los pacientes de oftalmología del Hospital General Isidro Ayora, determinar la incidencia de retinopatía hipertensiva de acuerdo al género, e identificar el grupo etario predominante de Retinopatía Hipertensiva, y finalmente relacionar los grados de Retinopatía y años de evolución de la hipertensión.

De los 41 pacientes que participaron en la investigación de estudio descriptivo, y de corte transversal, se obtuvo que la Retinopatía Hipertensiva es más frecuente en grupo etario de 58 a 77 años de edad, siendo predominante a los 6 a 8 años de evolución de la enfermedad en un porcentaje de 34,15%, predominando el grado II con esclerosis arteriolar y cruces arteriovenosos, en un 65, 85%, teniendo en cuenta que prevalece en el sexo femenino, en un 65, 85%.

Debemos tomar en cuenta que el personal de salud está encaminado en referir a los pacientes que consultan en medicina general a oftalmología para realizarles un chequeo anual, como medida de atención primaria, además concientizar a los pacientes de mantener un control de su enfermedad de base para evitar complicaciones oftálmicas en órgano diana como es la retina.

4. REVISIÓN DE LITERATURA

4.1.HIPERTENSIÓN ARTERIAL

4.1.1 DEFINICIÓN

Es un trastorno de los vasos sanguíneos que constantemente tienen una elevada tensión sobre sus paredes, y tienen a provocarles daño, así el corazón tienen que incrementar su gasto cardiaco y resistencia periférica. (OMS-Organización Mundial de la Salud, 2016) La hipertensión es una enfermedad actualmente muy común a nivel mundial en los seres humanos, provoca anualmente 7.6 millones de muertes, en términos clínicos se puede definir como el incremento de la presión arterial, las clasificaciones permiten reconocer si, se trata de una hipertensión en etapa I o II, frecuente en ancianos pero sí precisamos en caso de hipertensión por encima de 95 del percentil 97 referente a talla, edad, género que ocurre en niños y adolescentes. (Harrison T.R, 2012)

4.1.2. TIPOS DE HIPERTENSIÓN ARTERIAL

HIPERTENSIÓN ESENCIAL

Es de carácter familiar, probablemente intervienen factores familiares y genéticos; aumenta con la edad y a personas que cuando fueron jóvenes manejaban presiones altas sin ningún control y más adelante estén expuestos a desarrollar hipertensión. (Harrison T.R, 2012)

La enfermedad vascular hipertensiva se caracteriza por un aumento sostenido de la presión arterial igual o mayor de 140 mmHg para la presión sistólica y/o igual o mayor de 90 mmHg para la presión arterial diastólica.

En general en hipertensos, el riesgo de padecer de un accidente vascular encefálico es 10 veces mayor, de una insuficiencia coronaria 5 veces, de una insuficiencia cardíaca

congestiva 2ó4 veces y de una insuficiencia renal crónica 1,7 veces mayor. (Zhender Carlos, 2000)

HIPERTENSIÓN SISTÓLICA ASILADA

Se define como presión arterial sistólica mayor o igual a 140 mmHg y presión arterial diastólica menor a 90 mmHg a partir de los 60 años. (Sociedad Española de Hipertensión Liga para la lucha contra la Hipertensión Arterial, 1996)

HIPERTENSIÓN DE LA BATA BLANCA

La elevación de la tensión arterial inmediatamente antes o durante la consulta médica en quienes se detecta tensión arterial mayor o igual a 140 o 90 mmHg, y además se puede demostrar ambulatoriamente que son normotensos menor o igual a 135 sobre 85 mmHg.

Es más frecuente en mujeres y se puede descubrir en todos los grupos etarios, desde la etapa preescolar. Sin embargo, se encuentra con mayor frecuencia en la población adulta joven, y especialmente durante la cuarta década de la vida (Alcalá, 2007)

HIPERTENSIÓN ARTERIAL ESMASCARADA

Presenta en el consultorio una presión arterial normal pero presenta presiones arteriales de menos de 140 sobre 90 mm Hg al momento de realizar el monitoreo ambulatorio o manejo domiciliario de la presión arterial. Se presenta en una de cada siete a ocho personas. (Roberto Ingaramo, 2014)

HIPERTENSIÓN RESISTENTE AL TRATAMIENTO

Representa una elevación de presión arterial que se mantiene por encima de los valores fijados como objetivo a pesar de la institución de tratamiento no farmacológico y farmacológico incluyendo dosis plenas de tres o más medicamentos, uno de los cuales un diurético. Estos pacientes deben ser remitidos a un especialista o a un centro de hipertensión porque este tipo de hipertensión frecuentemente está asociado con daño

subclínico de órganos blanco, y tiene un mayor riesgo cardiovascular. (Sánchez, Ayala, & Baglivo, 2010)

4.2. CLASIFICACIÓN DE JNC8 DE HIPERTENSIÓN ARTERIAL

JNC clasifica a las personas cuyos valores de presión arterial están en 120-139 y 80-89 mmHg como prehipertensos, determina como hipertensión grado uno valores entre 140- 159 y 90-99 mmHg, hipertensión de grado dos la tensión arterial oscila entre mayor de 160-179 y mayor de 100-109 mmHg. (Bertumeu, 2003

FASES DE LA HIPERTENSIÓN ARTERIAL

- Fase I: No existen patologías orgánicas en presencia de algún signo
- Fase II: Empiezan con la presencia de un signo por lo menos de hipertrofia del ventrículo izquierdo detectada con electrocardiograma, radiografía de tórax, o ecocardiografía. Y proteinuria con aumento leve de creatinina en el plasma.
- Fase III: Aparecen signos y síntomas con afectaciones locales como insuficiencia del ventrículo izquierdo, hemorragia cerebral, cerebelar o de tallo encefálico y encefalopatía hipertensiva.
- Al realizar fondo de ojo se visualiza hemorragias y edemas retinianos con o sin edema papilar; son signos patognomónicos de fase maligna acelerada. (Organización Mundial de la Salud, 1990).

4.3. RETINOPATÍA HIPERTENSIVA

4.3.1. DEFINICIÓN

La retina es el único lugar del organismo donde podemos observar directamente los vasos sanguíneos mediante una técnica sencilla no invasiva como la oftalmoscopia

La retinopatía hipertensiva es una afección caracterizada por diversos signos vasculares retinianos en personas con hipertensión arterial, su detección se realiza mediante la

Oftalmoscopia ha sido siempre considerada estándar de una persona hipertensa. (Papponetti, Wong, & Mitchell, 2004)

Puede manifestarse con hipertensión arterial no controlada y causar daños en el tejido fotosensible de la parte posterior de la retina. Con esta condición, los vasos sanguíneos de la parte posterior del ojo se vuelven gruesos y duros, lo que dificulta que la sangre y los nutrientes lleguen a la retina. Estos vasos sanguíneos debilitados pueden además inflamarse o exudar, ocasionando sangrado en el ojo, inflamación del nervio óptico, visión borrosa y pérdida de la visión. Cuanto más alta sea la presión sanguínea y más prolongado sea el tiempo en que se mantenga elevada, mayor será el daño que ocasione. Muchas personas con retinopatía hipertensiva precoz no tienen ningún síntoma, y podrían incluso no darse cuenta de que tienen hipertensión arterial. Es por eso que todas las personas deben hacerse exámenes oculares con regularidad. (Transations Opticals, 2010)

4.3.2. EPIDEMIOLOGÍA

Desde 1990 se hicieron siete estudios epidemiológicos, con 26, 447 pacientes de varios signos de retinopatía hipertensiva. En todos ellos se utilizaron fotografías de la retina para definir los signos específicos de retinopatía, sin tener en cuenta el sistema de estadificación. En general se presenta en personas mayores de 40 años o más, aun sin antecedentes de hipertensión. Es más prevalentes en las mujeres y en personas de raza negra. Pueden aparecer los signos de retinopatía durante un período de 5 a 7 años de evolución de la hipertensión arterial del 6 al 10 por ciento. (Papponetti, Wong, & Mitchell, 2004).

4.3.3. FISIOPATOLOGÍA

En la Retinopatía hipertensiva cuando la arteria central de la retina pasa a través de la lámina cribosa, el grosor de la pared disminuye, se pierde la lámina elástica interna y la capa muscular media se hace incompleta. Las ramas de la arteria retiniana en el ojo son, por tanto, grandes arteriolas. Hay que tener en cuenta las propiedades especiales de las

arteriolas retinianas como ausencia de fibras del sistema nervioso autónomo, y la presencia de un sistema de autorregulación. Existencia de una barrera hematorretiniana En la hipertensión hay una pérdida de la autorregulación, con dilatación de las arteriolas precapilares. Se produce la separación de las uniones de las células endoteliales y por tanto una disrupción focal de la barrera hematorretiniana, lo que genera un incremento de la permeabilidad a las macromoléculas plasmáticas y trasudados periarteriolares focales, que es la lesión más precoz. Los infiltrados algodonosos, o mejor llamadas manchas isquémicas retinianas profundas, se deben a isquemia focal aguda de la retina profunda por oclusión de las arteriolas terminales. Parece que a este nivel pueden actuar también las sustancias vasopresoras aumentadas en la hipertensión y presentes en la retina por la disfunción de la barrera hematorretiniana. (Papponetti, Wong, & Mitchell, 2004)

Se produce por dos vías, como la hipertonía que da lugar a vasoconstricción, hiperplasia muscular y necrosis fibrinoide como respuesta automática y generalizada ante la HTA, y la otra vía es de la esclerosis Por acumulación de material hialino en la íntima y en la elástica interna que se extiende hacia la túnica media asociándose a atrofia de la capa muscular que es sustituida por material hialino en un proceso denominado arterioesclerosis con lo que la arteria se vuelve rígida dejando de ser contráctil. (Rodriguez & Zurutuza, 2008)

4.3.4. MANIFESTACIONES OFTALMOSCOPICAS

ALTERACIONES ARTERIOLARES

En la hipertensión crónica se produce esclerosis arteriolar por el efecto mantenido de la presión sanguínea aumentada sobre las paredes vasculares. La esclerosis arteriolar no sólo se debe a la hipertensión, también puede deberse a la edad. Se genera un estrechamiento generalizado o localizado. Se ha descrito como arterias en hilo de cobre por aumento del reflejo oftalmoscópico de la pared de las arteriolas retinianas esclerosadas Las arteriolas muy esclerosadas se ven blancas, arterias en hilo de plata Se

observa aumento de la tortuosidad de las arteriolas esclerosadas. Se produce oclusión de arteriolas finas y generación de manchas isquémicas retinianas profundas denominadas, infiltrados algodonosos. (Rodriguez & Zurutuza, 2008)

TRASUDADOS PERIARTERIOLARES FOCALES INTRARRETINIANOS

Son muy precoces y específicos de la hipertensión maligna. Tienen forma redondeada u oval y el tamaño es variable: desde puntiformes hasta la mitad del tamaño del disco óptico.

MANCHAS ISQUÉMICAS RETINIANAS PROFUNDAS

Son áreas focales, blancas, esponjosas, opacas. Tienen formas muy irregulares. Están principalmente en la capa nerviosa de la retina, generalmente en el polo posterior, básicamente en la distribución de los capilares retinales radiales peripapilares

CAMBIOS CAPILARES RETINIANOS

Se encuentran en las mismas localizaciones que las manchas isquémicas. Se producen anormalidades microvasculares como microaneurismas y shunts arteriovenosos. Se observan como vasos retorcidos y colaterales venosos. (Rodriguez & Zurutuza, 2008)

CAMBIOS EN EL REFLEJO LUMINOSO

Al incrementarse el grosor de las paredes vasculares el reflejo es más difuso; al progresar la hialinización y esclerosis, las arteriolas retinianas presentan coloración rojo cobre (hilos de cobre). En estadios posteriores, la esclerosis contribuye a incrementar la densidad óptica de la pared vascular, siendo visible oftalmoscopicamente como fenómeno de envainamiento de los vasos, opacificando todo el vaso (hilos de plata). (Jaramillo, Buces, & Orozco, 2009)

4.3.5. EXPLORACIÓN CLÍNICA

En la hipertensión arterial aparecen los signos clínicos de manera lenta que depende de la

vascularización y la intensidad.

Las arteriolas se encuentran estrechadas o acompañado con una baja transparencia de la pared del vaso y envainamiento perivascular.

En la hipertensión de larga evolución puede encontrarse obstrucciones venosas de ramas y central, macroaneurismas, hemorragias aisladas y obstrucciones arteriales.

Además puede ocasionar una alteración en las paredes vasculares tipo fibrinoide de las que ocasiones ruptura de la barrera hematoretiniana consigo con la exudación difusa lipoide, edema retiniano difuso.

Dentro de un vaso, sí aumenta su tensión progresivamente se dañan sus mecanismos protectores ocasionan necrosis vascular, considerado un signo típico de hipertensión arterial maligna; que favorece la oclusión total de los vasos, tiene como resultado la aparición de isquemia y lesión tisular. (Pérez, 2003)

4.3.6. ESCALA DE KEITH WAGENER BARKER

Se la viene utilizando desde el año1939.El grado de lesión en la retina se clasifica en la escala del I al IV. El grado I no suele presentar síntomas, mientras que el grado IV puede implicar inflamación del nervio óptico y del centro de la retina, la mácula con consecuencias severas sobre la visión. Los estadios I y II de la normalidad son difíciles distinguirlos. La segunda es que los estadios III y IV no son progresivos de los dos primeros (Anónimo, 2007)

4.3.7. CLASIFICACIÓN DE LA ESCALA DE KEITH WAGENER BAKER

El grupo primer se produce una mínima vasoconstricción arteriolar retinal con algo de tortuosidad en pacientes con hipertensión moderada.

En el segundo grupo se produce anormalidades retinales incluyen a aquellas del grupo I, con estrechamiento focal más evidente y angostamiento venoso en los cruces AV, en pacientes sin o con mínimo compromiso sistémico.

En el tercer grupo ocurre Las anormalidades incluyen aquellas de los grupos I y II y también hemorragias, exudados, manchas algodonosas y constricción arteriolar focal. Muchos de estos pacientes presentan compromiso cardiaco, cerebral o renal

Y en el cuatro grupo se Incluye a las anormalidades de los grupos anteriores y usualmente son más severas. Existe además edema de papila, y algunos pacientes presentan manchas de Elchnig. El compromiso cardiaco, cerebral y renal es más severo. (Álvarez, 2011)

4.3.8. MORTALIDAD

En estudio que realizó Keith, Wagener y Barker expusieron que las personas que presentan retinopatía grado IV tienen la probabilidad del 79% de fallecer en año, y en tres años un riesgo de mortalidad del 94%. En un estudio realizado en Holanda en 2859 personas, tenían un ligero riesgo de mortalidad junto con anomalías microvasculares retinianas y adquiriendo un riesgo relativo de 1.4 a los 15 años de evolución en hombres y riesgo relativo de 1.4 a los 25 años en las mujeres. (Sabán, 2012)

4.3.9. GRADOS DE RETINOPATÍA Y RELACIÓN CON APARICIÓN DE EVENTOS

- Grado: Ninguno, no existen signos detectables ni alteraciones sistémicas.
- Grado: Leve, existe Adelgazamiento arteriolar generalizado y focal, cruces AV, arteriolas en “hilos de cobre con asociación leve con riesgo de Evento Cerebral Vascular tanto clínico como subclínico, enfermedad arterial coronaria y muerte.
- Grado: Moderado, con signos retinales de hemorragias, microaneurismas, exudados algodonosos, exudados duros. Con riesgo de Evento Cerebral Vascular tanto clínico como subclínico, deterioro cognitivo y muerte por causas cardiovasculares.
- Grado: Maligna, acompañado de edema de papila y tiene mayor riesgo de muerte. (Seguro Social Costa Rica, 2009)

4.4 FONDO DE OJO

4.4.1. DEFINICIÓN

Llamamos exploración del fondo de ojo a la visualización de la cara interna de la parte posterior del globo ocular, consiste en la visualización a través de la pupila y de los medios transparentes del globo ocular como córnea, humor acuoso, cristalino y humor vítreo de la retina y del disco óptico. Es un componente importante de la evaluación clínica de muchas enfermedades y es la única localización donde puede observarse in vivo el lecho vascular de forma incruenta. (Sociedad Española de Medicina de Familia y Comunitaria, 2013)

4.4.2. METODOLOGÍA PARA EL ESTUDIO DE FONDO DE OJO NORMAL

Se debe realizar en forma consecutiva la visualización de las diferentes estructuras como papila, disco o cabeza del nervio óptico; mácula lútea, vasos y retina.

En retina debemos valorar coloración transparente, la coloración del fondo de los vasos retinianos puede ser diferente de acuerdo a las características personales, rojo anaranjado en personas rubias, rojo ladrillo en personas morenas, albino en personas sin pigmento retiniano ni coroideo. (Alemañy & Villar, 2003)

4.4.3. HALLAZGOS EXUDATIVOS EN FONDO DE OJO

EXUDADOS DUROS DE APARICIÓN SECUNDARIA A ENFERMEDADES VASCULARES

Tienen límites definidos, son brillantes; se encuentran en el parénquima retiniano y se van a localizar por debajo de la lámina interna intacta limitante.

EXUDADOS BLANCOS

Sus límites no son definidos, son de color blanco mate, se localizan en el polo posterior y en los trayectos vasculares, se inician en las fibras nerviosas hinchados por el edema de la capa ganglionar de la retina como consecuencia de isquemia local en los capilares retinianos. (Reim, Kirchhof, & Wolf, 2005)

4.4.4. MÉTODOS

- Oftalmoscopia directa con luz blanca y con filtro de cobalto azul, buscando autofluorescencia.
- Oftalmoscopia indirecta mono o binocular.

4.5. PROCEDIMIENTO

1. Instilamos una gota de colirio tropicamida y esperar 10-15 minutos
2. Exploración en habitación oscura
3. Si no está dilatada la pupila, se utilizará el haz de luz de menor diámetro.
4. Observar la numeración del selector de lentes del cabezal y colocar el defecto refractivo resultante de la suma de los defectos refractivos de observador y paciente (dioptrías).
5. Para explorar el ojo derecho del paciente, tomaremos el oftalmoscopio con nuestra mano derecha y utilizaremos nuestro ojo derecho.
6. Para explorar el ojo izquierdo del paciente, tomaremos el oftalmoscopio con nuestra mano izquierda y utilizaremos nuestro ojo izquierdo.
7. Comenzaremos a unos 15 cm del paciente y nos iremos acercando hasta unos 2-3 cm. Simultáneamente intentaremos enfocar, moviendo con el dedo índice la rueda de selección de lentes hasta que se observe el reflejo anaranjado de fondo y se aprecie algún vaso. Una vez que encontremos un vaso, podemos seguir su trayecto para observar el resto del fondo de ojo. (Muñoz, 2004)

4.5.1. INDICACIONES

Se lo puede emplear cuando existe disminución de agudeza visual, diabetes mellitus, hipertensión arterial, cefaleas, síntomas neurológicos agudos para descartar edema de papila, degeneración macular asociada a la edad. (Sociedad Española de Medicina de Familia y Comunitaria, 2013)

4.5.2. PRECAUCIONES

Tener mucho cuidado con la cámara anterior estrecha puede desencadenar un ataque agudo de glaucoma.

Antecedentes de glaucoma de ángulo estrecho sin iridotomía profiláctica. (Sociedad Española de Familia y Comunitaria, 2013)

5. MATERIALES Y MÉTODOS

TIPO DE ESTUDIO

El tipo de estudio fue descriptivo porque describió los datos y características de la población fenómeno en estudio, transversal porque se trató de un tipo de estudio observacional que tuvo como función recoger los datos.

UNIVERSO

Se realizó en 41 pacientes diagnosticados de Retinopatía Hipertensiva atendidos en el servicio de oftalmología del Hospital General Isidro Ayora en el periodo enero – junio 2016

MUESTRA

La constituyeron 41 pacientes que cumplieron con los criterios de inclusión y que acudieron a la consulta externa del Servicio de Oftalmología del Hospital General Isidro Ayora.

MÉTODO DE INVESTIGACIÓN

El método de la investigación fue de campo explorando el fondo de ojo, además mediante la realización de las historias clínicas de los pacientes atendidos en el Servicio de Oftalmología del Hospital Regional "Isidro Ayora" de la ciudad de Loja. La investigación bibliográfica fue en base a libros, revistas, libros estadísticos e historias clínicas.

CRITERIOS

Para la selección de la muestra se tomó los siguientes criterios de inclusión:

CRITERIOS DE INCLUSIÓN:

- Dentro de este grupo entraron pacientes diagnosticado de Hipertensión Arterial.
- Pacientes que firmaron el consentimiento Informado

CRITERIOS DE EXCLUSIÓN:

- No ingresaron en este grupo los pacientes con otro tipo de patologías.

Pacientes que no aceptaron participar en la investigación.

CONSENTIMIENTO INFORMADO

En donde queda constancia de que el paciente ha sido informado del fin y las características del estudio, y que su participación es voluntaria. (**Anexo N°1)**

TECNICAS DE RECOLECCIÓN DE DATOS

Para el presente estudio se utilizó técnicas que permitieron obtener información sobre experiencias, vivencias y discernimientos de los pacientes, dentro de ellas se utilizó:

Para registrar los datos de la ficha elaborada **(Anexo N°2),** que está compuesta por los grados de Retinopatía Hipertensiva, escala que se utilizó de Keith Wagener Barker que clasifica en grado I, esclerosis leve arteriolar, grado II moderada esclerosis arteriolar con estrechamiento localizado arteriolar, el grado III es evidente las hemorragias retinianas, exudados algodonosos y exudados lipídicos intraretinianos, finalmente el grado IV se caracteriza por edema de la papila.

Además se añadió años de evolución de la hipertensión arterial, también identificamos según el sexo, masculino y femenino; y los clasificaciones según grupo etario de 17 a 37 años de edad, 38 a 57 años, de 58 a 77 años y mayor e igual a 78 años de edad.

TECNICAS PARA LA TABULACIÓN:

Una vez recolectadas la información, se procedió a la tabulación, en base a las variables y objetivos planteados, los resultados se presentaron en tabla de frecuencia acorde con su gráfica en barras, se utilizó programas Microsoft Excel 2010.

6. RESULTADOS

TABLA N.- 1

RELACIÓN ENTRE GRADO I DE LA ESCALA DE KEITH WAGENNER BARKER Y EVOLUCIÓN DE 1 A 5 AÑOS DE HIPERTENSION ARTERIAL, EN PACIENTES ATENDIDOS EN EL SERVICIO DE OFTALMOLOGIA DEL PERIODO ENERO – JUNIO 2016.

VARIABLES	EDAD DE EVOLUCIÓN	PORCENTAJE	TOTAL	PORCENTAJE
GRADOS DE ESCALA DE KEITH WAGENER	1 a 5 años	%	(f)	%
Grado I	7	17,07	7	17,
Grado II	12	29,27	27	65,
Grado III	0	0	6	14,
Grado IV	0	0	0	0
Total	19	46,34	41	100

Fuente: Historias Clínicas del Hospital General Isidro Ayora y ficha recolectora de información.

Autora: Thalía Fernanda Gualán Torres

GRÁFICA N.-1

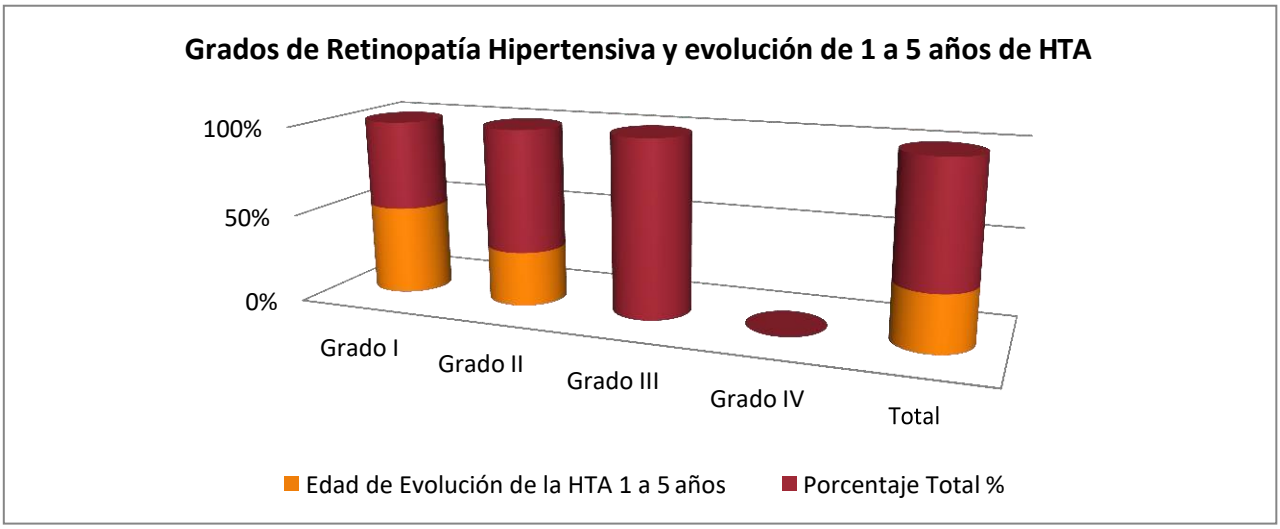

INTERPRETACIÓN

En pacientes de 1 a 5 años de Hipertensión Arterial, se encontró 29,27% con Retinopatía Hipertensiva grado II, seguidos con la frecuencia de Grado I correspondientes a 7 hallazgos, correspondiente al 17, 07%.

TABLA N.- 2

RELACIÓN ENTRE GRADOS DE LA ESCALA DE KEITH WAGENNER BARKER Y EVOLUCIÓN DE 6 A 8 AÑOS DE HIPERTENSION ARTERIAL, EN PACIENTES ATENDIDOS EN EL SERVICIO DE OFTALMOLOGIA DEL PERIODO ENERO – JUNIO 2016

VARIABLES	AÑOS DE EVOLUCIÓN	PORCENTAJE	TOTAL	PORCENTAJE
GRADOS DE ESCALA DE KEITH WAGENER	6 a 8 años	%	(f)	%
Grado I	0,00	0,00	7	17,
Grado II	14,00	34,15	27	65,
Grado III	0,00	0,00	6	14,
Grado IV	0,00	0,00	0	0
Total	14,00	34,15	41	100

Fuente: Historias Clínicas del Hospital General Isidro Ayora y ficha recolectora de información.

Autora: Thalía Fernanda Gualán Torres

GRÁFICA N.-2

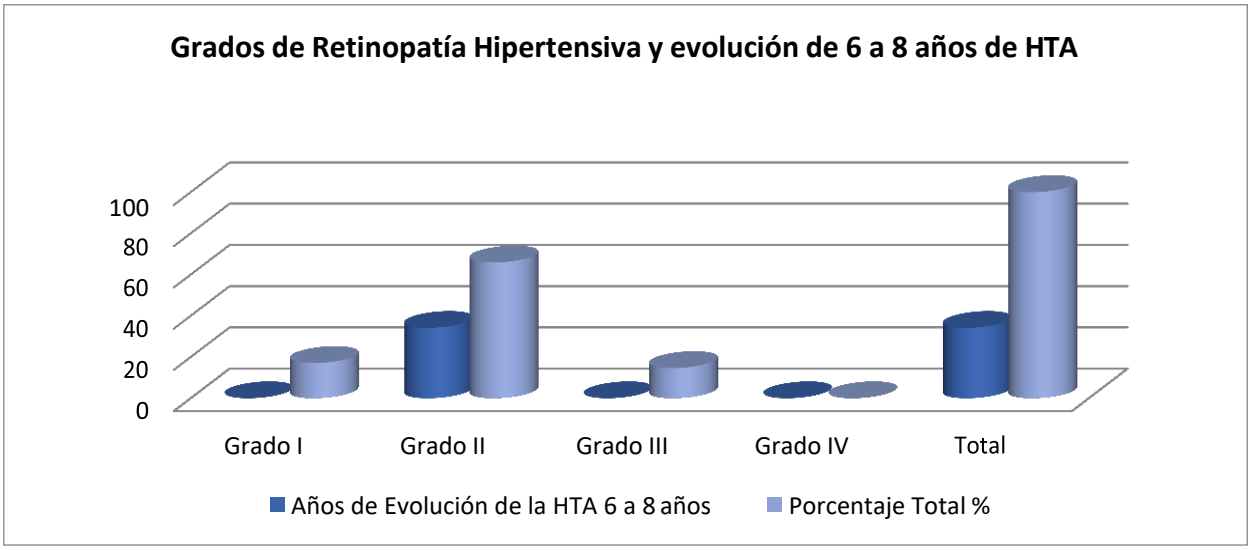

INTERPRETACIÓN

En los pacientes con evolución de 6 a 8 años de Hipertensión Arterial, es más frecuente el grado II de Retinopatía Hipertensiva con frecuencia de 14 casos que representan al 34, 15%.

TABLA N.- 3

RELACIÓN ENTRE GRADOS DE LA ESCALA DE KEITH WAGENNER BARKER Y EVOLUCIÓN DE 9 A 12 AÑOS DE HIPERTENSION ARTERIAL EN PACIENTES ATENDIDOS EN EL SERVICIO DE OFTALMOLOGIA DEL PERIODO ENERO – JUNIO 2016.

VARIABLES	AÑO DE EVOLUCIÓN DE LA HTA	PORCENTAJE	TOTAL	PORCENTAJE TOTAL
GRADOS DE ESCALA DE KEITH WAGENER	9 a 12 años	%	(f)	%
Grado I	0	0	7	17,
Grado II	1	2,44	27	65,
Grado III	5	12,20	6	14,
Grado IV	0	0	0	0
Total	6	14,63	41	100

Fuente: Historias Clínicas del Hospital General Isidro Ayora y ficha recolectora de información.

Autora: Thalía Fernanda Gualán Torres

GRÁFICA N.-3

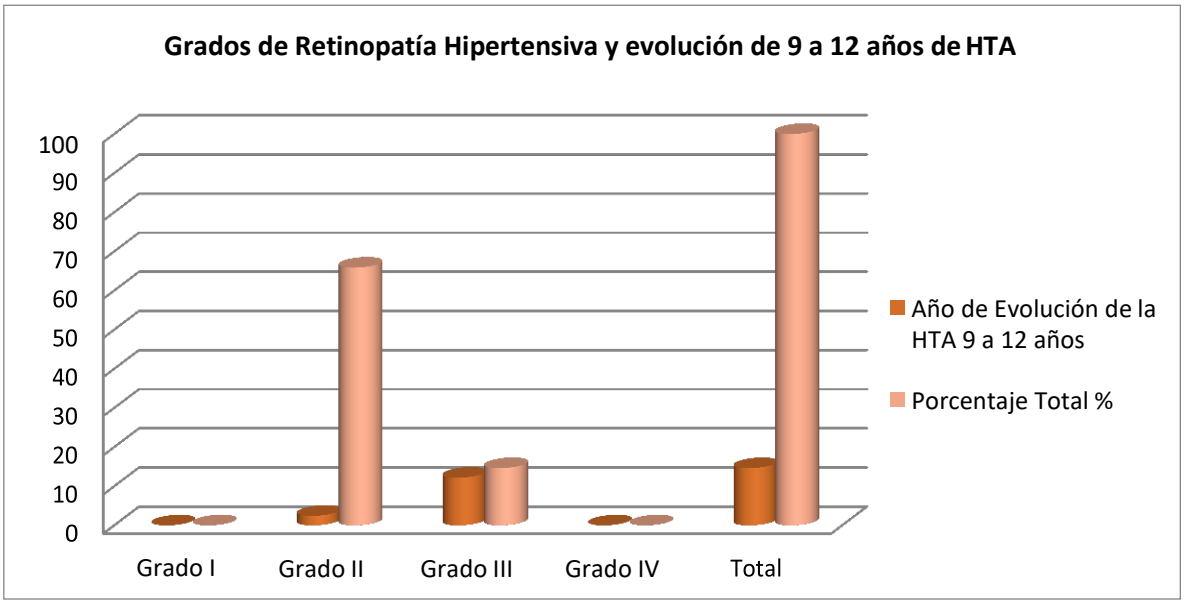

INTERPRETACIÓN

En los pacientes con evolución de 9 a 12 años de Hipertensión Arterial se la relaciona al grado III de Retinopatía Hipertensiva correspondiente al 12, 20%, seguido del Grado II representando el 2,44%.

TABLA N.- 4

RELACIÓN ENTRE GRADOS DE LA ESCALA DE KEITH WAGENNER BARKER Y EVOLUCIÓN DE 13 A 15 AÑOS DE HIPERTENSION ARTERIAL EN PACIENTES ATENDIDOS EN EL SERVICIO DE OFTALMOLOGIA DEL PERIODO ENERO – JUNIO 2016.

VARIABLES	AÑO DE EVOLUCIÓN DE LA	PORCENTAJE	TOTAL	PORCENTAJE TOTAL
GRADOS DE ESCALA DE KEITH WAGENER	13 a 15 años	%	(f)	%
Grado I	0	0	7	17,
Grado II	0	0	27	65,
Grado III	1	2,44	6	14,
Grado IV	0	0	0	0
Total	1	2,44	41	100

Fuente: Historias Clínicas del Hospital General Isidro Ayora y ficha recolectora de información.

Autora: Thalía Fernanda Gualán Torres

GRÁFICA N.- 4

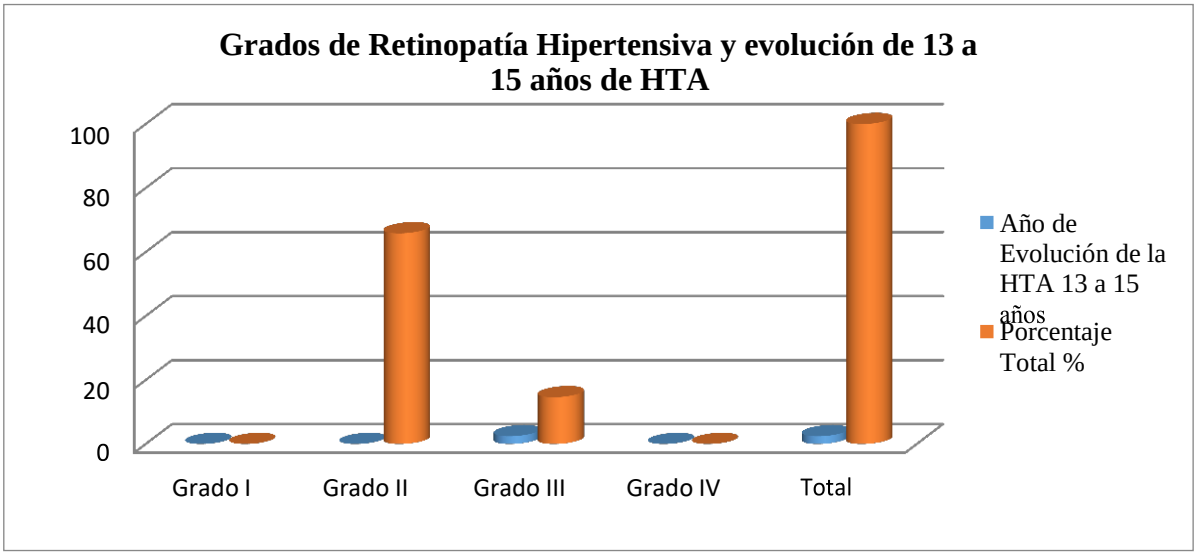

INTERPRETACIÓN

En los pacientes atendidos con evolución de 13 a 15 años de Hipertensión Arterial, se relaciona al grado III de Retinopatía Hipertensiva corresponde al 2,44%.

TABLA N.-5

RETINOPATIA HIPERTENSIVA SEGÚN EL GÉNERO INDENTIFICADO MEDIANTE EXAMEN DE FONDO DE OJO, EN PACIENTES ATENDIDOS EN EL SERVICIO DE OFTALMOLOGIA DEL HOSPITAL ISIDRO AYORA EN EL ENERO – JUNIO 2016.

Variable	Hombres	Porcentaje	Mujeres	Porcentaje	Total	Porcentaje
Retinopatía	14	34,15%	27	65,85%	41	100%

Fuente: Historias Clínicas del Hospital General Isidro Ayora y ficha recolectora de Información.

Autora: Thalía Fernanda Gualán Torres

GRÁFICO N.-5

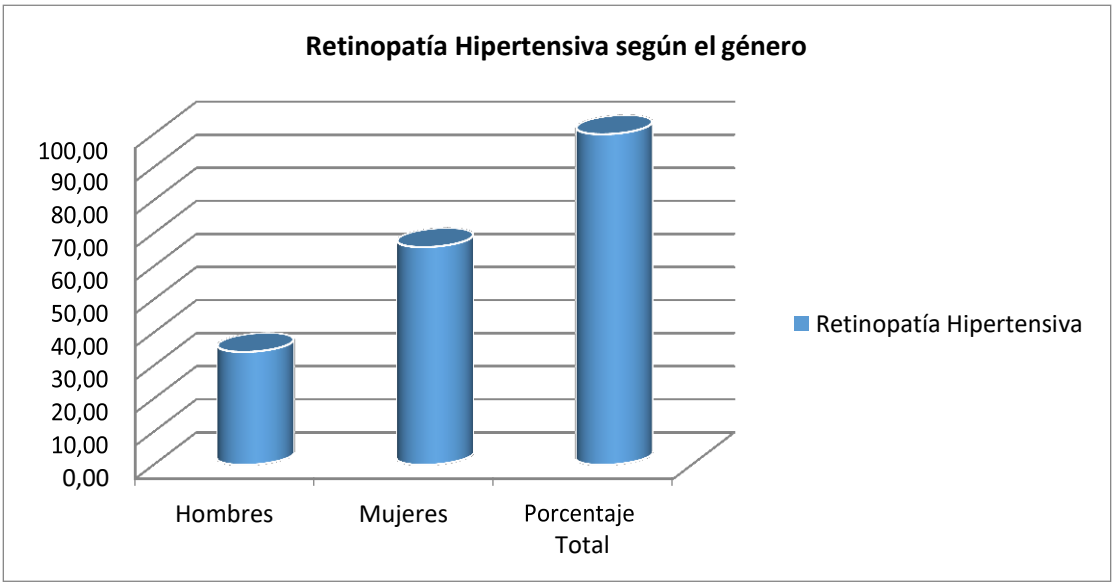

INTERPRETACION

En los/las pacientes que se les realizó el fondo de ojo, encontramos predominante la frecuencia de casos de Retinopatía Hipertensiva en mujeres correspondiente a 27 que representa al 65, 85%, en relación a los hombres con la presencia de 14 casos que representa al 34,1%, demostrando una relación de 2 a 1.

TABLA N.-6

RETINOPATÍA HIPERTENSIVA EN PACIENTES ATENDIDOS EN EL SERVICIO DE OFTALMOLOGIA DEL HOSPITAL GENERAL ISIDRO AYORA DE ACUERDO AL GRUPO ETARIO EN EL PERIODO ENERO – JUNIO 2016.

EDAD	TOT	PORCENTA
17 a 37 años	9	21,95
38 a 57 años	15	36,59
58 a 77 años	17	41,46
Mayor a 78	0	0
Total	41	100

Fuente: Historias Clínicas del Hospital General Isidro Ayora y ficha recolectora de información.

Autora: Thalía Fernanda Gualán Torres

GRÁFICA N.-6

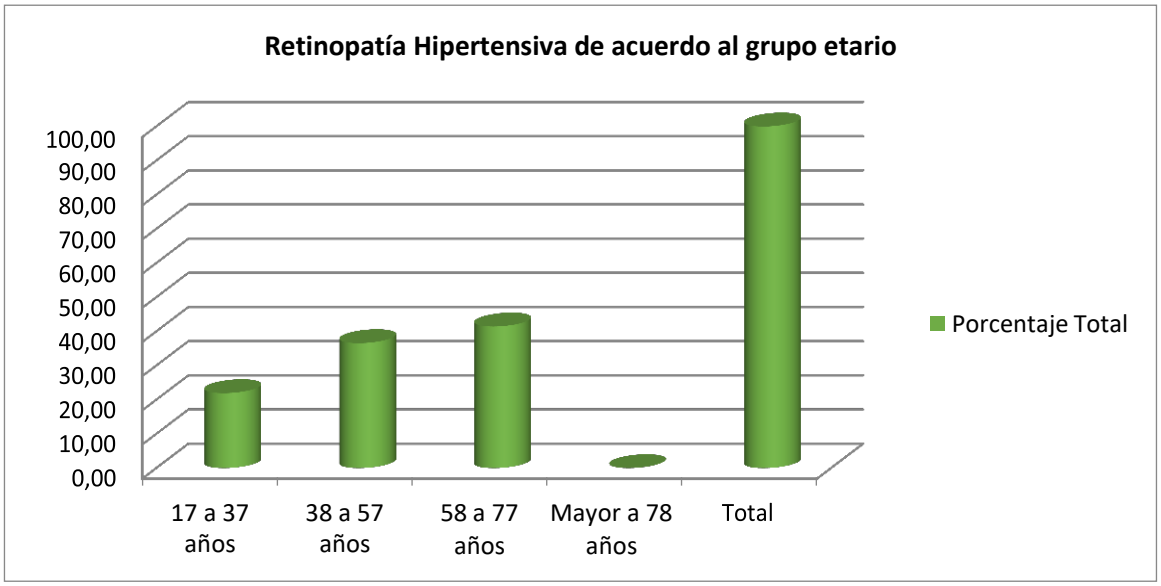

INTERPRETACIÓN

En los/las pacientes atendidos en consulta externa del servicio de oftalmología, encontramos con mayor frecuencia en los edades comprendidas entre 58 a 77 años con 17 casos, correspondientes a 41,46%, seguido de 38 a 57 años, con la presencia de 15 casos que representan el 36, 59%; y en edad de 17 a 37 años encontramos con frecuencia 9 casos, presentando al 21, 95%.

TABLA N.-7

RELACION ENTRE LOS GRADOS DE RETINOPATÍA HIPERTENSIVA Y GENERO EN PACIENTES ATENDIDOS EN EL SERVICIO DE OFTALMOLOGIA DEL HOSPITAL GENERAL ISIDRO AYORA EN EL PERIODO ENERO – JUNIO 2016.

VARIABLES	HOMBRE	PORCENTA	MUJER	PORCENTAJE	TOT	PORCENTAJE TOTAL
ESCALA DE KEITH WAGENN	(f)	%	(f)	%	(f)	%
Grado I	2	4,88	5	12,	7	17,
Grado II	10	24,39	1	41,	27	65,
Grado III	3	7,32	4	9,7	6	14,
Grado IV	0	0,00	0	0,0	0	0
Total	15	36,59	2	63,	41	10

Fuente: Historias Clínicas del Hospital General Isidro Ayora y ficha recolectora de información.

Autora: Thalía Fernanda Gualán Torres

GRÁFICA N.- 7

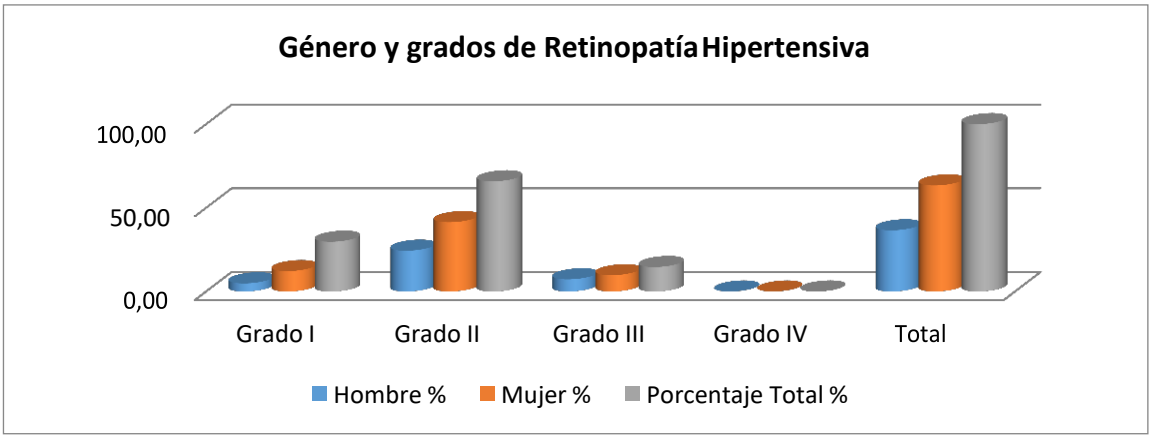

INTERPRETACIÓN

En los pacientes que se les realizó fondo de ojo y, presentan con mayor frecuencia Grado II en Mujeres con 17 casos correspondientes a 41,46%, y seguido de mayor frecuencia en Grado I en las mujeres con 5 casos , representando al 12,20%, y la presencia de Grado II es mayor en mujeres con 4 hallazgos, que corresponden al 9,76%.

7. DISCUSIÓN

El objetivo de la presente investigación consistió en identificar los grados de Retinopatía Hipertensiva mediante oftalmoscopia directa en pacientes diagnosticados de Hipertensión Arterial que fueron valorados en el servicio de oftalmología.

De los 41 pacientes atendidos se encontró con predominancia grado II de retinopatía hipertensiva de la escala de Keith Wagenner Barker con relación de 6 a 8 años de evolución de Hipertensión Arterial con frecuencia de 14 casos correspondiente a 34,15%, y de 1 a 5 años de evolución se presenta con una frecuencia de 12 pacientes correspondiente a 27,7%; estos casos tienen relación con otra investigación realizada por la Dra. María Cáceres y Dra. Odalis Cáseres en un estudio prospectivo en el Hospital Clínico Quirúrgico Hermanos Ameijeiras se estudió a 40 pacientes encontrando la mayor frecuencia en personas con mayor de 6 años de evolución de la hipertensión arterial con grado II de Retinopatía, 23 casos correspondientes a 57.5% y de 1 a 5 años con una frecuencia de 16 casos que presentan al 40%.

En valores, ambos estudios son similares identificando que las afecciones caracterizadas en las valoraciones fondoscópicas en los vasos retinianos son progresivas y se desarrollan a partir de los 6 años de evolución de la enfermedad, y de largo tiempo de la enfermedad crónica de base provoca vasoconstricción de árbol vascular retiniano y los cruces arteriovenosos.

Esta enfermedad es sobresaliente en personas de edad comprendida entre 58 a 77 años, predominando con 17 casos, equivalente a 41,46%, en un estudio descriptivo, retrospectivo realizada por la Dra. Lisis Osorio y Wendy Osorio, en la comunidad rural Pueblito de Venezuela se estudió a 58 pacientes, identificando que en mayor frecuencia la retinopatía hipertensiva, es en personas mayores de 60 años de edad, con frecuencia de 33 casos que representan al 56,89%, las investigaciones coinciden que se presenta esta patología en personas mayores de 58 años, se debe porque los vasos seniles declinan produciendo una esclerosis arteriolar, y es progresivo a medida que aumenta la edad.

En los pacientes valorados mediante fondo de ojo, la retinopatía hipertensiva se presentó mayoritariamente en mujeres, con la presencia de 27 casos correspondientes a 65,85 %; y con

predominio sobre el grado II en la escala de Keith Wagenner, con una frecuencia de 17 casos presentando al 41,46%, similar a la investigación realizada a 190 pacientes diagnosticados de Hipertensión Arterial por la Dra. Dania Melia y Dra. Ileana Casteñeda, en un estudio retrospectivo en el servicio de urgencia del Policlínico "28 de enero" en la Habana, Cuba. Se encontró la mayor frecuencia de 70 pacientes del sexo femenino, correspondientes a 36, 8%, con predominio del Grado II con frecuencia de 50 casos, que representan 26,31%, estos estudios son similares, la presencia de mujeres mayores de 58 años de edad, que incrementan la rigidez arteriolar a medida que progresa su edad, consiguiendo contricciones locales o difusas del calibre arteriolar acompaño del signo del cruce arteriovenoso. En cambio en menor frecuencia encontramos en el sexo masculino, con 14 casos que representa el 34,1% pero en un estudio prospectivo realizado a 232 pacientes hipertensos en Hospital Clínico Quirúrgico por el Dr. Benito Sainz y el Dr. Alfredo Vásquez; encontrando con frecuencia en 116 pacientes con retinopatía hipertensiva.

Estos valores reflejan que la Retinopatía hipertensiva está asociada a mujeres mayores de 40 años de edad según la literatura, mientras que en nuestra investigación limita los 58 años de edad con antecedentes de hipertensión arterial, demostrando una relación de 2 a 1 con los hombres. Además se incrementa la lesión en los vasos retinianos a medida de seis años de evolución de la patología de base porque las arteriolas retinianas pierden su barrera hematoretinianas ocasionando vasoconstricción frente a la hipertonia y esclerosis por acumulación de sustancia hialina en la capa muscular de los vasos.

8. CONCLUSIONES

Al término de la investigación se ha logrado concluir con:

- El presente trabajo investigativo fue realizado en un total de 41 pacientes diagnosticados de Retinopatía Hipertensiva, los cuales presenta predominio sobre el grado II con esclerosis arteriolar y cruces arteriovenosos, en un 65, 85%.

- De la totalidad de los pacientes valorados mayoritariamente, se presenta en aquellos con antecedentes de 6 a 8 años de Hipertensión Arterial con 34, 15%, se produce por la evolución crónica de la enfermedad de base que contribuye a cambios en el lecho vascular retiniano.

- El grupo etario más frecuente es de 58 a 77 años de edad, el cual la patología se incrementa progresivamente con la edad porque los vasos seniles producen esclerosis arteriolar por depósito de sustancia hialina en la capa muscular de los vasos y vasoconstricción frente a la hipertonia.

- La Retinopatía Hipertensiva predominó en el género femenino con un 65,85% con respecto a los hombres con un 34,1%, relación que se produce de 2 a 1.

9. RECOMENDACIONES

- Se recomienda al personal médico concientizar como medida de atención primaria que se realice exámenes anuales de fondo de ojo, en los pacientes diagnosticados con Hipertensión Arterial, así mismo incentivar para que mantengan un tratamiento continuo y dietas saludables para su enfermedad de base.

- Es importante que realice campañas el Ministerio de Salud Pública con el objetivo de identificar de manera temprana las complicaciones oftálmicas en las fases iniciales de hipertensión arterial.

- Realizar charlas en conjunto con los estudiantes de la carrera de Medicina del Área de la Salud Humana, con la finalidad de reforzar conceptos sobre la Retinopatía Hipertensiva.

10. BIBLIOGRAFÍA

1. Sociedad Española de Familia y Comunitaria. (2013). *Actualización de Medicina de Familia*. Recuperado el 02 de diciembre de 2015, de Actualización de Medicina de Familia: http://amf-semfyc.com/web/article_ver.php?id=1016

2. Instituto Nacional de Estadística y Censos. (2013). *Instituto Nacional de Estadística y Censos*. Recuperado el 05 de diciembre de 2015, de Instituto Nacional de Estadística y Censos: http://redatam.inec.gob.ec/cgibin/RpWebEngine.exe/PortalAction?&MODE=MAIN&BASE=VITAL2011&MAIN=WebServerMain.inl

3. Harrison T.R, R. W. (2012). Vasculopatía Hipertensiva. En H. T.R, *Principios de Medicina Interna* (págs. 2042 - 2047). Mexico D.F: Mc Graw Hill.
4. Organización Mundial de la Salud. (2016). *Organización Mundial de la Salud*. Recuperado el 2016 de enero de 05 , de Organización Mundial de la Salud: http://www.who.int/features/qa/82/es/
5. Zhender Carlos. (2000). Hipertensión Arterial Esencial . *Guía de Estudio y Tratamiento*, 1 .
6. Sociedad Española de Hipertensión Liga para la lucha contra la Hipertensión Arterial. (abril de 1996). *Sociedad Española de Hipertensión Liga para la lucha contra la Hipertensión Arterial*. Recuperado el 01 de enero de 2015, de Sociedad Española de Hipertensión Liga para la lucha contra la Hipertensión Arterial: http://www.seh-lelha.org/
7. Alcalá, G. (2007). Hipertensión de bata blanca. *Salud Uninorte*, 244.
8. Roberto Ingaramo. (mayo de 2014). *Guías de la Sociedad Argentina de Hipetensión Arterial*. Recuperado el 01 de diciembre de 2015, de Guías de la Sociedad Argentina de Hipetensión Arterial: http://isshp.org/wp-content/uploads/2014/05/Guia-SAHA-Full.pdf
9. Sánchez , R., Ayala, M., & Baglivo, H. (2010). Guías Latinoamericanas de Hipertensión Arterial. *Revista chilena de cardiología*, 117-144

10. Sánchez , R., Ayala, M., & Baglivo, H. (2010). Guías Latinoamericanas de Hipertensión Arterial. *Revista chilena de cardiología*, 117-144.
11. Bertumeu, V. (2003). Guías sobre el tratamiento de la hipertensión arterial 2003: ¿aclaran o confunden? *Revista Española de Cardiología*.
12. Organización Mundial de la Salud. (1990). La hipertensión arterial como problema de salud comunitario. Washington, D.C.: Organización Panamericana de Salud.
13. Transations Opticals. (2010). Transitions. Recuperado el 03 de enero de 2015, de Transitions : http://www.healthysightforlife.org/content/pdfs/es/Diagnosis_Guide_HyperRetinopathy.pdf
14. Papponetti, M., Wong, T., & Mitchell, p. (25 de noviembre de 2004). *Intramed* . Recuperado el 28 de noviembre de 2015, de Intramed: http://www.intramed.net/contenidover.asp?contenidoID=37613&pagina=1
15. Rodriguez , N., & Zurutuza, A. (2008). *Manifestaciones Oftalmológicas de la hipertensión Arterial*. Recuperado el 03 de enero de 2016, de Manifestaciones Oftalmológicas de la hipertensión Arterial: http://scielo.isciii.es/pdf/asisna/v31s3/original2.pdf
16. Jaramillo, R., Buces, A., & Orozco, L. (2009). Correlación de hipertensión arterial sistémica. Medigrafic, 152.
17. Pérez , S. E. (2003). Manifestaciones Oculares de la Hipertensión Arterial. En P. S. Eduardo, *Atlas de Urgencias de Oftalmología* (págs. 59- 60). Barcelona: Glosa.
18. Anónimo. (2007). *Retinopatías*. Recuperado el 04 de enero de 2016, de Retinopatías: http://webs.ono.com/esculapio1/Retinopatia.htm
19. Seguro Social Costa Rica. (2009). Guías para el diagnóstico y tratamiento de la Hipertensión Arterial. Guías para el diagnóstico y tratamiento de la Hipertensión Arterial, 15.

20. Alvarez, R. (2011). *Escuela de Medicina Departamento de Oftalmología*. Recuperado el 20 de diciembre de 2015, de Escuela de Medicina Departamento de Oftalmología: http://escuela.med.puc.cl/paginas/cursos/quinto/especialidades/oftalmologia/retinopatiahipertensiva.html
21. Sabán, J. (2012). Control global del riesgo cardiometabólico. Madrid: Díaz de santos.
22. Muñoz, F. (09 de septiembre de 2004). *Instituto Alcon*. Recuperado el 04 de enero de 2016, de Instituto Alcon: http://alexanderospino.com/wp-content/uploads/2013/03/Pract.V_Explorac.fond_.ojo_esp.pdf
23. Sociedad Española de Medicina de Familia y Comunitaria. (2013). *Actualización de Medicina de Familia*. Recuperado el 18 de diciembre de 2015, de Actualización de Medicina de Familia: http://amf-semfyc.com/web/article_ver.php?id=1016
24. Alemañy, J., & Villar, R. (2003). Exploración del paciente en Oftalmología. En J. Alemañy, & R. Villar, Oftalmología (págs. 43- 45). Ciudad de la Habana: Ciencias Médicas.
25. Reim, M., Kirchhof, B., & Wolf, S. (2005). Fenomenología de las enfermedades de retina y de la coroides. En M. Reim, B. Kirchhof, & S. Wolf, Examen de Fondo de Ojo. Alemania: Panamericana

11. ANEXO N°1: CONSENTIMIENTO INFORMADO

UNIVERSIDAD NACIONAL DE LOJA

ÁREA DE LA SALUD HUMANA

CARRERA DE MEDICINA

CONSENTIMIENTO INFORMADO

Al firmar el siguiente documento, doy mi consentimiento a la Srta. Thalía Gualán Torres, estudiante de la carrera de medicina, para formar parte del estudio titulado **"FONDO DE OJO Y GRADOS DE RETINOPATÍA HIPERTENSIVA EN LOS PACIENTES DEL SERVICIO DE OFTALMOLOGÍA EN EL HOSPITAL GENERAL ISIDRO AYORA, PERIODO ENERO – JUNIO 2016",** para obtener título de médica, el cual ha sido coordinado por la Facultad de Medicina de la Universidad Nacional de Loja. Se llevará a cabo el examen de fondo de ojo, en el cual se colocará una gota de solución oftálmica de una fármaco (Tropicamida 1%) para dilatar su pupila, en unos pocos minutos su visión estará borrosa pero solo durará unos minutos después de realizado el examen, en ese la estudiante revisará sus ojos primero el ojo derecho y luego el izquierdo, con un oftalmoscopio, hasta observar una arteria o vaso para determinar el grado de afectación en nuestra escala de Keith Wagenner Barker.

Estoy satisfecho/a con la información que se me ha proporcionado, por ello doy mi consentimiento para que se me practique el fondo de ojo. Entiendo que este documento puede ser revocado por mí en cualquier momento, antes de la realización del procedimiento.

Y para que así conste mí consentimiento, firmo el presente como evidencia.

--- ---

Firma de la paciente Firma de la Investigadora: Thalía Gualán

ANEXO N°2: FICHA RECOLECTORA DE LA INFORMACIÓN

Fondo de ojo		Grados de Retinopatí		Años de evolución		Se xo		Edad	
		N° Casos		N° Casos		N° Casos		N° Casos	
Oftalmoscopia Directa	Nº Casos	Clasificaci ón		Intervalo		Masculino		17 a	
Si		Grado I		1 a 5 años		Femenino		38 a	
No		Grado II		6 a 8 años				58 a	
		Grado III		9 a 12 años				May or o igual a	
		Grado IV		13 a 15 años					
				Mayor de 16 años					
Total de Casos									

PROYECTO DE INVESTIGACION

TEMA

FONDO DE OJO Y GRADOS DE RETINOPATÍA HIPERTENSIVA EN LOS PACIENTES DEL SERVICIO DE OFTALMOLOGÍA DEL HOSPITAL GENERAL ISIDRO AYORA

PLANTEAMIENTO DEL PROBLEMA

La exploración del fondo de ojo u oftalmoscopia consiste en la visualización a través de la pupila y de los medios transparentes del globo ocular de la retina y del disco óptico. Es un componente importante de la evaluación clínica de Retinopatía Hipertensiva y es la única localización donde puede observarse in vivo el lecho vascular de forma incruenta. Para su realización en las consultas de Atención Primaria (AP) y en otras especialidades se dispone del oftalmoscopio directo.

Las estructuras del fondo de ojo que se examinan son el Parénquima retiniano nos permite visualizar como una membrana semitransparente. La coloración rojiza que presenta se debe a la tonalidad del epitelio pigmentario, y puede variar dependiendo de la raza, edad y color de la piel. Va perdiendo el brillo con los años Papila o disco óptico es la parte visible del nervio óptico y en su valoración debe incluirse Vasos retinianos

En el centro del disco óptico se sitúa el paquete vascular formado por la arteria y vena central de la retina, que se dividen en las arterias y venas temporales superior e inferior, y nasales superior e inferior. (Sociedad Española de Familia y Comunitaria, 2013)

El Presente trabajo de investigación se realizará con el propósito de dar a conocer la relación entre los grados de Retinopatía Hipertensiva y los años de evolución de la enfermedad que ocurre en nuestro medio, identificándolo mediante fondo de ojo. Es la principal complicación de la Hipertensión arterial mediante factores como en las personas de edad avanzada a partir de 50 años en adelante porque sus vasos seniles declinan produciendo una esclerosis arteriolar, además la evolución de largo tiempo de la enfermedad crónica provoca vasoconstricción de árbol vascular retiniano y los cruces arteriovenosos, también la rapidez con que aumenta la tensión arterial en paciente de sexo masculino y con hábitos patológicos como el uso de tabaco y el descontrol de la enfermedad. (Sociedad Española de Familia y Comunitaria, 2013)

La retinopatía se presenta después de 5 a 10 años de la hipertensión arterial, siendo posible identificarlo mediante fundos copia, el análisis se lleva a cabo por el oftalmoscopio para identificar los vasos y la retina

La hipertensión arterial es una enfermedad crónica degenerativa con una alta prevalencia alrededor del mundo, aproximadamente el 30% de la población mexicana padece hipertensión arterial alrededor de 15 millones de mexicanos.

En el 90% de los casos de hipertensión arterial la causa es desconocida y a esta forma se le denomina "hipertensión arterial esencial", que presentan complicaciones y dentro de ellas se encuentra la Retinopatía Hipertensiva.

En Perú, la prevalencia es de 56.4% (22.1% de grado I y 34.29% de grado II), y el tiempo de enfermedad fue en promedio de 7.3 años. (Trujillo Muñoz, 2000)
Se realizó un estudio descriptivo, retrospectivo en 114 pacientes dispensarizados como hipertensos pertenecientes a 2 consultorios médicos de la Misión Barrio Adentro, ubicados en la comunidad rural de Monterralo-Pueblito, perteneciente al municipio Piar, Estado de Bolívar, Venezuela, el predominio es más notable en el sexo femenino, sobre todo después de los 55 años de edad, los grupos de edades más afectados fueron los de más de 60 años con 33 pacientes (56,9 %), seguido del grupo de 46 a 60 años (36,2 %), el mayor número de alteraciones fondoscópicas, no obstante, se encontraron 26 pacientes con más de 10 años de evolución y se encontraron 13 que tenían entre 1 y 5 años de evolución. (Illias L., Paisán W., 2006)
De acuerdo con cifras del Instituto Nacional de Estadísticas y Censos (INEC), se presentan 326 casos de hipertensión arterial en el cantón Loja, de los cuales 291 son a partir de 50 años de edad; predominando con más frecuencia en las mujeres. Los trastornos relacionados con la retina se han presentado en 330 casos a nivel nacional en el año 2013, se precisa que no existe un tratamiento específico para la enfermedad, lo que debemos controlar es la enfermedad de base; para evitar una complicación aun mayor como es la afectación de la coroides y con ello el daño irreversible del nervio óptico llevando de tal forma a la ceguera. (Instituto Nacional de Estadística y Censos, 2013)

PREGUNTAS DE INVESTIGACIÓN

- ¿Cuál es la relación entre los grados de retinopatía hipertensiva y los grados de evolución de la enfermedad en el servicio de oftalmología del Hospital General Isidro Ayora en el periodo enero – julio 2016?

- ¿Cuál es la incidencia de retinopatía hipertensiva de acuerdo al género en el servicio de oftalmología del Hospital General Isidro Ayora en el periodo enero – julio 2016?

- ¿Cuál es la relación entre grados de Retinopatía y años de evolución de la hipertensión más clasificación de presión arterial de JNC8 en el servicio de oftalmología del Hospital General Isidro Ayora en el periodo enero – julio 2016?

OBJETIVOS

OBJETIVO GENERAL

- Identificar los grados de Retinopatía Hipertensiva con la escala de Keith Wagener Barker mediante fondo de ojo y relacionado con los años de evolución de la enfermedad en los pacientes de oftalmología del Hospital General Isidro Ayora en el periodo enero – julio 2016.

OBJETIVOS ESPECÍFICOS

- Determinar la incidencia de retinopatía hipertensiva de acuerdo al género.
- Identificar el grupo etario predominante de Retinopatía Hipertensiva.
- Relación entre grados de Retinopatía y años de evolución de la hipertensión.

JUSTIFICACIÓN

La Retinopatía Hipertensiva se considera la principal complicación oftálmica de la

Hipertensión Arterial, determinado como un problema de Salud Pública en el Ecuador, por la morbilidad provocado por el aumento de la tensión arterial pero a medida que avanza la edad y se acercan a los extremos de la vida, se considera más prevalente la patología, o también en un paciente que este mal controlado farmacológicamente de su hipertensión arterial o patología de base que ocasiona cambios en los vasos retinianos, otra causa es la evolución de la Hipertensión Arterial reflejada con cambios anatómicos en la retina.

Los beneficiarios de esta investigación, serán las personas con Hipertensión Arterial, sus familias, las instituciones de salud y su personal, la comunidad en general, pues al conocer los años de evolución de la hipertensión, y que grado desarrollarían la retinopatía Hipertensiva. Es por ello que justificamos nuestro trabajo que tiene el propósito de demostrar la instauración de la Retinopatía Hipertensiva a medida como vaya evolucionando la Hipertensión Arterial se obtendrá información sobre las variables en estudio. El trabajo se dará a conocer mediantes trípticos de prevención y conocimiento acerca de la Retinopatía Hipertensiva a los pacientes del servicio de oftalmología.

Puede involucrase a resolver un problema en la sociedad mediante el análisis de la asociación de los factores de riesgo es relevante en la medicina actual para la prevención de la Retinopatía Hipertensiva evolucione a coroidopatía hipertensiva y luego a ceguera irreversible. El demostrar asociación entre los factores estudiados, proveerá de una base de datos epidemiológicos que proyectaran estrategias preventivas útiles para detectar la Retinopatía Hipertensivas.

El personal de Salud está encaminado en referir a los pacientes que consultan en medicina interna a oftalmología para realizarles un chequeo por lo mínimo anual, como medida de atención primaria para prever que la Retinopatía Hipertensiva no modifique de forma radical los estilos de vida de las personas y solo podamos cuantificar los casos y no las complicaciones mayores, entre ellas la ceguera en las personas.

La propuesta planteada se basa en lograr identificar los grados de Retinopatía Hipertensiva con la escala de Keith Wagener Barker mediante fondo de ojo y relacionado con los años de evolución de la enfermedad en consulta externa en área

de oftalmología del Hospital General Isidro Ayora, y; además su incidencia según el género y grupo etario predominante. La información obtenida podrá darnos a conocer una respuesta que se relacione, esta escala con los años de evolución de la Hipertensión Arterial.

ESQUEMA DE MARCO TEÓRICO

1. HIPERTENSIÓN ARTERIAL

1.1. DEFINICIÓN

1.2. TIPOS DE HIPERTENSIÓN ARTERIAL

1.2.1. HIPERTENSIÓN ESENCIAL

1.2.2. HIPERTENSIÓN SISTÓLICA ASILADA

1.2.3. HIPERTENSIÓN DE LA BATA BLANCA

1.2.4. HIPERTENSIÓN ARTERIAL ESMASCARADA

1.2.5. HIPERTENSIÓN RESISTENTE AL TRATAMIENTO

1.2.6. HIPERTENSIÓN MALIGNA

1.2.7. DEFINICIÓN

1.3. CLASIFICACIÓN DE JNC7 DE HIPERTENSIÓN ARTERIAL

1.4. COMPLICACIONES DE LA HIPERTENSIÓN ARTERIAL

2. RETINOPATÍA HIPERTENSIVA

2.1. DEFINICIÓN

2.2. EPIDEMIOLOGÍA

2.3. MANIFESTACIONES OFTALMOSCÓPICAS

2.3.1. ALTERACIONES ARTERIOLARES

2.3.2. TRASUDADOS PERIARTERIOLARES FOCALES INTRARRETINIANOS

2.3.3. MANCHAS ISQUÉMICAS RETINIANAS PROFUNDAS

2.3.4. CAMBIOS CAPILARES RETINIANOS

2.3.5. CAMBIOS EN EL REFLEJO LUMINOSO

2.4. ESCALA DE KEITH WAGENER BAKER

2.5. CLASIFICACIÓN DE LA ESCALA DE KEITH WAGENER BAKER

2.6. MORTALIDAD SEGÚN ESCALA DE KEITH WAGENER BAKER

2.7. GRADOS DE RETINOPATÍA Y RELACIÓN CON APARICIÓN DE EVENTOS

3. FONDO DE OJO

3.1. DEFINICIÓN

3.2. METODOLOGÍA PARA EL ESTUDIO DE FONDO DE OJO NORMAL

3.3. MÉTODO

3.4. PROCEDIMIENTO

3.5. INDICACIONES

TIPO DE ESTUDIO: Descriptivo porque describe los datos y características de la población o un fenómeno en estudio, se mide, se evalúa y recolectan datos sobres diversas variables; transversal es un porque se trata de un tipo de estudio observacional que tiene como función recoger los datos, en un momento puntual del tiempo, teniendo en cuenta efecto en la población y magnitud de exposición.

ÁREA DE ESTUDIO: Servicio de Oftalmología del Hospital General Isidro Ayora de la ciudad de Loja.

UNIVERSO Y MUESTRA: Todos los pacientes diagnosticados de Retinopatía Hipertensiva atendidos en el servicio de oftalmología del Hospital General Isidro Ayora en el periodo enero – junio 2016

MUESTREO: No probabilístico, a conveniencia de los investigadores.

- **CRITERIOS DE INCLUSIÓN:**

  - Dentro de este grupo entrarán pacientes diagnosticado de Hipertensión Arterial.
  - Pacientes que firmen el consentimiento Informado

  CRITERIOS DE EXCLUSIÓN:

  - No entrarán en este grupo los pacientes con otro tipo de patologías.
  - Pacientes que no acepten participar

- **PROCEDIMIENTO:** Para la recolección de datos, primeramente se procederá a enviar un oficio a la dirección de docencia del Hospital General Isidro Ayora de la ciudad de Loja, pidiendo la autorización, para tener acceso a las historias clínicas de los pacientes a los que se diagnosticó Retinopatía Hipertensiva , durante el periodo enero – junio del 2016.

Una vez obtenida la información y datos correspondientes de cada paciente se procederá

a:

a) Identificar los grados de Retinopatía Hipertensiva con la escala de Keith Wagener Barker mediante fondo de ojo y relacionado con los años de evolución de la enfermedad.
b) Determinar la incidencia de retinopatía hipertensiva de acuerdo al género.
c) Identificar las edades predominantes de Retinopatía Hipertensiva.

TECNICA DE RECOLECCION DE DATOS: se utilizará una fuente secundaria como la Historia Clínica de las secciones de datos de filiación, antecedentes patológicos personales y examen físico oftalmológico, lo cual permite la recopilación de información necesaria para la investigación.

FONDO DE OJO

El fondo de ojo, consiste en instalar una gota de colirio de tropicamida al 1% y esperar 10 a 15 minutos, para realizar la exploración debe ser en una habitación oscura, luego, debemos esperar a que dilate la pupila, una vez dilatada procedemos a observar, si el médico utiliza una lámpara de hendidura, se le pedirá al paciente que apoyes la barbilla y la frente en una estructura de metal, para así fijar la mirada y utilizar las lupas y luces que permiten el examen ocular.

Si el oftalmoscopio es directo, exploraremos primero el ojo derecho y luego el izquierdo, para explorar el ojo derecho del paciente, se tomará el oftalmoscopio con la mano derecha y utilizaremos el ojo derecho a explorarse; así mismo para explorar el ojo izquierdo del paciente, se tomará el oftalmoscopio con la mano izquierda y utilizaremos el ojo izquierdo. Se comenzará a unos 15 cm del paciente y se irán acercando hasta unos 2-3 cm, se intentará enfocar, moviendo con el dedo índice la rueda de selección de lentes hasta que se observe el reflejo anaranjado de fondo del ojo y se aprecie algún vaso. Una vez que encontremos un vaso, podemos seguir su trayecto para determinar en qué grado permanece, la retinopatía hipertensiva según la escala de Keith Wagenner Barker.

Se tabulará primeramente por medio de apuntes y luego emplearemos el programa Microsoft Excel 2010, se analizarán los datos de forma estadísticas con valores de porcentajes y relación a los resultados de los datos, presentaremos los resultados por medio de gráficas en barras utilizando Microsoft Excel 2010, para poder trabajar con mayor facilidad.

ESCALA DE KEITH WAGENNER BARKER

Se utiliza desde 1939, no ha sido modificada hasta la actualidad. Determina los grados de lesión en la retina, clasificándolos como I existe estenosis de arterias retinianas, grado II produce esclerosis de arterias retinianas, grado III provoca edema retiniano, manchas algodonosas y hemorrágicas, y finalmente el grado IV, se le añade los grados anteriores más edema del nervio óptico.

INSTRUMENTOS DE RECOLECCION DE DATOS: Para poder registrar los datos utilizaremos una ficha elaborada por los investigadores que será necesaria para anotar la información de nuestro interés. (Anexo 2). Además empleará el Consentimiento Informado para obtener la aceptación o rechazo por parte de los pacientes para participar en la investigación. (Anexo 1)

CONSENTIMIENTO INFORMADO

El consentimiento informado se comprende como la aceptación por parte de una persona competente de un procedimiento diagnóstico o terapéutico después de tener la información adecuada para implicarse libremente en la decisión clínica. Tendría que favorecer la comprensión del procedimiento propuesto, decir en qué consiste, las alternativas posibles, la oportunidad y los resultados esperados con beneficios, secuelas y riesgos, con el fin de llegar a una decisión, ya sea de elección, de aceptación o de rechazo.

TECNICAS PARA LA TABULACIÓN Y ANÁLISIS DE LA INFORMACION: Una vez recolectadas los datos proporcionados por los instrumentos, se procederá al análisis estadístico respectivo. Para la tabulación y análisis de datos recolectados se utilizará el programa Microsoft Excel 2010, a través del cual se realizará tablas de frecuencia, se indicará susrespectivas gráficas en barras, y conjuntamente el Consentimiento Informado.

OPERALIZACIÓN DE LAS VARIABLES

VARIABLE	TIPO DE VARIABLE	DEFINICION	DIMENSION	INSTRUMENTO	NIVEL DE MEDICIÓN	INDICADORES	ESCALA
FONDO DE OJO	Dependiente	Exploración de la cara interna de la pared posterior del globo ocular	Biológico	Historia Clínica (Examen Físico)	Nominal	Oftalmoscopia Directo Lámina de Hendidura	SI No
GRADOS DE RETINOPATÍA HIPERTENSIVA	Independiente	Clasificación de retinopatía Hipertensiva	Biológico	Historia Clínica (Examen Físico)	Ordinal	Escala de Retinopatía Hipertensiva de Keith Wagenner Barker	Grado I: Estenosis o esclerosis de arterias retinianas Grado II: Esclerosis moderada de arterias retinianas Grado III:

							Edema retiniano, manchas algodonosas y hemorrágicas Grado IV: Todo lo anterior más edema del disco óptico.
AÑOS DE EVOLUCIÓN DE RETINOPATÍA HIPERTENSIVA	Independiente	Periodo de evolución patológico de los vasos retinianos	Biológico	Historia Clínica (Antecedentes patológicos personales)	Intervalo	Años de evolución	3a 5 años 6 a 8 años 10 a 12 años 13 a 15 años Mayor de 16 años

SEXO	Interviniente	Condición orgánica, biológica masculino o femenino	Biológico	Historia Clínica (Datos de filiación)	Nominal	Según género de pertenencia	Masculino Femenino
INCIDENCIA DE RETINOPATÍA HIPERTENSIVA	Independiente	Personas que desarrollan la enfermedad en un periodo determinado	Biológico	Historia Clínica	Nominal	Casos Nuevos	Tasa Números de casos nuevos / en un determinado periodo de tiempo del estudio.
EDAD	Interviniente	Edad de las personas clasificadas por grupos.	Biológico	Historia Clínica (Datos de filiación)	Intervalo	Según procesos biológicos	Edades 17 a 37 años 38 a 57 años 58 a 77 años Mayor o igual a 78 años

Actividades	2015								2016																			
	Noviembre				Diciembre				Enero				Febrero				Marzo				Abril				Mayo			
	1	2	3	4	1	2	3	4	1	2	3	4	1	2	3	4	1	2	3	4	1	2	3	4	1	2	3	4
Elección del tema de tesis		X																										
Aprobación del tema de tesis				X																								
Elaboración de la problemática						X	X																					
Elaboración de la justificación							X	X																				
Elaboración del esquema del Marco teórico								X	X																			
Elaboración de la metodología										X																		
Presentación del proyecto de tesis														X	X													
Desarrollo del Marco teórico																X	X											
Aplicación de la hoja de recopilación de datos									X	X	X	X	X	X	X	X	X	X	X	X	X	X	X	X	X	X	X	X
Aceptación de Consetimiento Informado									X	X	X	X	X	X	X	X	X	X	X	X	X	X	X	X	X	X	X	X
Tabulación y análisis																						X	X	X	X			
Elaboración del informe final																									X	X	X	

PRESUPUESTO Y FINANCIAMIENTO

Para la realización de este estudio se tomará lo siguiente

RECURSOS HUMANOS

- ✓ Investigadora: Estudiante Thalía Gualán

  Dr. o Dra. a cargo del área de oftalmología para realizar estudio

  De fondo de ojo

  Director o Directora de Tesis

RECURSOS MATERIALES

MATERIAL	COSTO	FINANCIAMIENTO
FOTOCOPIAS	$10.00	Autofinanciado
IMPRESIONES	$50.00	Autofinanciado
INTERNET	$10.00	Autofinanciado
ANILLADOS	$30.00	Autofinanciado
PROYECTOR	$10.00	Autofinanciado
PASAJES	$30.00	Autofinanciado
TOTAL	**$140.00**	

BIBLIOGRAFÍA

1. Sociedad Española de Familia y Comunitaria. (2013). *Actualización de Medicina de Familia*. Recuperado el 02 de diciembre de 2015, de Actualización de Medicina de Familia: http://amf-semfyc.com/web/article_ver.php?id=1016

2. Illias L., Paisán W. (enero - marzo de 2006). Caracterización de las alteraciones del fondo de ojo en pacientes hipertensos en una comunidad venezolana. *Revista Cubana de Medicina General Integral*, *22*(1).

3. Instituto Nacional de Estadística y Censos. (2013). *Instituto Nacional de Estadística y Censos*. Recuperado el 05 de diciembre de 2015, de Instituto Nacional de Estadística y Censos: http://redatam.inec.gob.ec/cgibin/RpWebEngine.exe/PortalAction?&MODE=MAIN&BASE=VITAL2011&MAIN=WebServerMain.inl

4. Harrison T.R, R. W. (2012). Vasculopatía Hipertensiva. En H. T.R, *Principios de Medicina Interna* (págs. 2042 - 2047). Mexico D.F: Mc Graw Hill.
5. Organización Mundial de la Salud. (2016). *Organización Mundial de la Salud*. Recuperado el 2016 de enero de 05 , de Organización Mundial de la Salud: http://www.who.int/features/qa/82/es/
6. Zhender Carlos. (2000). Hipertensión Arterial Esencial . *Guía de Estudio y Tratamiento*, 1 .
7. Sociedad Española de Hipertensión Liga para la lucha contra la Hipertensión Arterial. (abril de 1996). *Sociedad Española de Hipertensión Liga para la lucha contra la Hipertensión Arterial*. Recuperado el 01 de enero de 2015, de Sociedad Española de Hipertensión Liga para la lucha contra la Hipertensión Arterial: http://www.seh-lelha.org/
8. Alcalá, G. (2007). Hipertensión de bata blanca. *Salud Uninorte*, 244.
9. Roberto Ingaramo. (mayo de 2014). *Guías de la Sociedad Argentina de Hipetensión Arterial*. Recuperado el 01 de diciembre de 2015, de Guías de la Sociedad Argentina

de Hipetensión Arterial: http://isshp.org/wp-content/uploads/2014/05/Guia-SAHA-Full.pdf

10. Sánchez , R., Ayala, M., & Baglivo, H. (2010). Guías Latinoamericanas de Hipertensión Arterial. *Revista chilena de cardiología*, 117-144.
11. Bertumeu, V. (2003). Guías sobre el tratamiento de la hipertensión arterial 2003: ¿aclaran o confunden? *Revista Española de Cardiología*.
12. Organización Mundial de la Salud. (1990). La hipertensión arterial como problema de salud comunitario. Washington, D.C.: Organización Panamericana de Salud.
13. Transations Opticals. (2010). Transitions. Recuperado el 03 de enero de 2015, de Transitions : http://www.healthysightforlife.org/content/pdfs/es/Diagnosis_Guide_HyperRetinopathy.pdf
14. Papponetti, M., Wong, T., & Mitchell, p. (25 de noviembre de 2004). *Intramed* . Recuperado el 28 de noviembre de 2015, de Intramed: http://www.intramed.net/contenidover.asp?contenidoID=37613&pagina=1
15. Rodriguez , N., & Zurutuza, A. (2008). *Manifestaciones Oftalmológicas de la hipertensión Arterial*. Recuperado el 03 de enero de 2016, de Manifestaciones Oftalmológicas de la hipertensión Arterial: http://scielo.isciii.es/pdf/asisna/v31s3/original2.pdf
16. Jaramillo, R., Buces, A., & Orozco, L. (2009). Correlación de hipertensión arterial sistémica. Medigrafic, 152.
17. Pérez , S. E. (2003). Manifestaciones Oculares de la Hipertensión Arterial. En P. S. Eduardo, *Atlas de Urgencias de Oftalmología* (págs. 59- 60). Barcelona: Glosa.
18. Anónimo. (2007). *Retinopatías*. Recuperado el 04 de enero de 2016, de Retinopatías: http://webs.ono.com/esculapio1/Retinopatia.htm
19. Seguro Social Costa Rica. (2009). Guías para el diagnóstico y tratamiento de la Hipertensión Arterial. Guías para el diagnóstico y tratamiento de la Hipertensión Arterial, 15.

20. Alvarez, R. (2011). *Escuela de Medicina Departamento de Oftalmología*. Recuperado el 20 de diciembre de 2015, de Escuela de Medicina Departamento de Oftalmología: http://escuela.med.puc.cl/paginas/cursos/quinto/especialidades/oftalmologia/retinopatiahipertensiva.html
21. Sabán, J. (2012). Control global del riesgo cardiometabólico. Madrid: Díaz de santos.
22. Muñoz, F. (09 de septiembre de 2004). *Instituto Alcon*. Recuperado el 04 de enero de 2016, de Instituto Alcon: http://alexanderospino.com/wp-content/uploads/2013/03/Pract.V_Explorac.fond_.ojo_esp.pdf
23. Sociedad Española de Medicina de Familia y Comunitaria. (2013). *Actualización de Medicina de Familia*. Recuperado el 18 de diciembre de 2015, de Actualización de Medicina de Familia: http://amf-semfyc.com/web/article_ver.php?id=1016
24. Alemañy, J., & Villar, R. (2003). Exploración del paciente en Oftalmología. En J. Alemañy, & R. Villar, Oftalmología (págs. 43- 45). Ciudad de la Habana: Ciencias Médicas.
25. Reim, M., Kirchhof, B., & Wolf, S. (2005). Fenomenología de las enfermedades de retina y de la coroides. En M. Reim, B. Kirchhof, & S. Wolf, Examen de Fondo de Ojo. Alemania: Panamericana

ANEXO N°1: CONSENTIMIENTO INFORMADO

UNIVERSIDAD NACIONAL DE LOJA
ÁREA DE LA SALUD HUMANA
CARRERA DE MEDICINA

CONSENTIMIENTO INFORMADO

Al firmar el siguiente documento, doy mi consentimiento a la Srta. Thalía Gualán Torres, estudiante de la carrera de medicina, para formar parte del estudio titulado **"FONDO DE OJO Y GRADOS DE RETINOPATÍA HIPERTENSIVA EN LOS PACIENTES DEL SERVICIO DE OFTALMOLOGÍA EN EL HOSPITAL GENERAL ISIDRO AYORA",** para obtener título de médica, el cual ha sido coordinado por la Facultad de Medicina de la Universidad Nacional de Loja. Se llevará a cabo el examen de fondo de ojo, en el cual se colocará una gota de solución oftálmica de una fármaco (Tropicamida 1%) para dilatar su pupila, en unos pocos minutos su visión estará borrosa pero solo durará unos minutos después de realizado el examen, en ese momento el médico o la estudiante revisará sus ojos primero el ojo derecho y luego el izquierdo, con un oftalmoscopio, hasta observar una arteria o vaso para determinar el grado de afectación en nuestra escala de Keith Wagenner Barker.

Estoy satisfecho/a con la información que se me ha proporcionado, por ello doy mi consentimiento para que se me practique el fondo de ojo. Entiendo que este documento puede ser revocado por mí en cualquier momento, antes de la realización del procedimiento.

Y para que así conste mí consentimiento, firmo el presente como evidencia.

--- ---

Firma de la paciente Firma de la Investigadora: Thalía Gualán

ANEXO N°2: FICHA RECOLECTORA DE LA INFORMACIÓN

Fondo de ojo		Grados de Retinopatía Hipertensiva		Años de evolución		Sexo		Edad		Incidencia de Retinopatía Hipertensiva
Oftalmoscopia Indirecta	Nº Casos	Clasificación	Nº Casos	Intervalo	Nº Casos	Masculino	Nº Casos	Intervalo	Nº Casos	Nº Casos
Si		Grado I		3a 5 años		Femenino		17 a 37 años		
No		Grado II		6 a 8 años				38 a 57 años		
		Grado III		10 a 12 años				58 a 77 años		
		Grado IV		13 a 15 años				Mayor o igual a 78 años		
				Mayor de 16 años						
Total de Casos										