UNIVERSIDAD NACIONAL DE LOJA

ÁREA DE LA SALUD HUMANA

POSTGRADO DE RADIOLOGÍA E IMAGEN

TESIS DE GRADO

PREVIO A LA OBTENCIÓN DEL TÍTULO DE ESPECIALISTA EN RADIOLOGÍA E IMAGEN

"PATRONES DE DESARROLLO DE FONTANELAS Y SUTURAS EN NIÑOS NORMALES ENTRE 0 Y 18 MESES CON LA APLICACIÓN DE TOMOGRAFÍA MULTICORTE Y TÉCNICAS DE RECONSTRUCCIÓN 3D EN EL HOSPITAL DE NIÑOS BACA ORTIZ"

AUTORA:

Dra. Rocío Betzabé Paredes González

DIRECTORA DE TESIS:

Dra. Mg.Sc. Janeth Fidelina Remache Jaramillo

Loja- Ecuador

2015

Loja, 10 de Diciembre del 2014

Universidad Nacional de Loja
Área de Salud Humana
Nivel de Postgrado
Especialidad de Radiología e Imagen

CERTIFICACIÓN

Mediante la presente certifico que fue revisada y ejecutada las debidas correcciones de la tesis titulada **"PATRONES DE DESARROLLO DE FONTANELAS Y SUTURAS EN NIÑOS NORMALES ENTRE 0 Y 18 MESES CON LA APLICACIÓN DE TOMOGRAFÍA MULTICORTE Y TÉCNICAS DE RECONSTRUCCIÓN 3D EN EL HOSPITAL DE NIÑOS BACA ORTIZ",** realizada por la Dra. Rocío Betzabé Paredes González, la misma que puede ser presentada para los fines consiguientes.

Por la atención prestada a la presente, le anticipo mi agradecimiento.

AUTORÍA

Yo, **ROCÍO BETZABÉ PAREDES GONZÁLEZ**, declaro ser autora del presente trabajo de Tesis y eximo expresamente a la Universidad Nacional de Loja y a sus representantes jurídicos de posibles reclamos y /o acciones legales por el contenido de la misma.

Adicionalmente acepto y autorizo a la Universidad Nacional de Loja la publicación de mi Tesis en el Repositorio Institucional-Biblioteca Virtual.

Autora: Rocío Betzabé Paredes González

Firma:

Cedula: 1802717940

Fecha: 08 de diciembre de 2014.

CARTA DE AUTORIZACIÓN DE TESIS POR PARTE DEL AUTOR, PARA LA CONSULTA, REPRODUCCIÓN PARCIAL O TOTAL, Y PUBLICACIÓN ELECTRÓNICA DEL TEXTO COMPLETO

Yo, **ROCÍO BETZABÉ PAREDES GONZÁLEZ**, declaro ser autora de la tesis titulada "**PATRONES DE DESARROLLO DE FONTANELAS Y SUTURAS EN NIÑOS NORMALES ENTRE 0 Y 18 MESES CON LA APLICACIÓN DE TOMOGRAFÍA MULTICORTE Y TÉCNICAS DE RECONSTRUCCIÓN 3D EN EL HOSPITAL DE NIÑOS BACA ORTIZ**", como requisito para optar al grado de **ESPECIALISTA EN RADIOLOGÍA E IMAGEN**: autorizo al Sistema Bibliotecario de la Universidad Nacional de Loja para que con fines académicos, muestre al mundo la producción intelectual de la Universidad, a través de la visibilidad de su contenido de la siguiente manera en el Reposito Digital Institucional:

Los usuarios pueden consultar el contenido de este trabajo en el RDI, en las redes de información del país y del exterior, con los cuales tenga convenio la Universidad.

La Universidad Nacional de Loja no se responsabiliza por el plagio o copia de la tesis que realice un tercero.

Para constancia de esta autorización, en la ciudad de Loja, a los 05 días del mes de enero de dos mil quince, firma el autor.

Firma:

Autor: Rocío Betzabé Paredes González

Cédula: 1802717940

Dirección: Gustavo Lemos y José Peralta s/n, La Magdalena, Ambato.

Correo Electrónico: betzy_pa@yahoo.com

Teléfono: 032585466 **Celular:** 0995416461

DATOS COMPLEMENTARIOS

Directora de Tesis: Dra. Mg.Sc. Janeth Fidelina Remache Jaramillo

Tribunal de Grado: Dr. Alexander Sebastián Lozano Samaniego PRESIDENTE

Dr. Juan Arsenio Cuenca Apolo VOCAL

Dr. Claudio Hernán Torres Valdivieso VOCAL

DEDICATORIA

A: Dios:

Por sus infinitas bendiciones y por medio de el a mi Madre Santísima La Virgen del Cisne por sus innumerables milagros e infinita misericordia.

Mis Padres:
Néstor Paredes e Isabel González
Por ser mi ejemplo de sabiduría y virtudes y mi apoyo incondicional.

Sebastián y Dominique:

Mis más preciados tesoros por ser mi fuerza, mi alegría y lo más bello y puro de mi vida**.**

ROCÍO BETZABÉ PAREDES GONZÁLEZ

AGRADECIMIENTO

A:

Dios.
Por sus bendiciones y maravillas que cada día provee a nuestras vidas y su infinita misericordia.

Dra. Mg.Sc Janeth Fidelina Remache Jaramillo.
Tutora y Amiga

Mis maestros:
Cascada de sabiduría.

Néstor e Isabel:
Mis padres de los cuales estoy extremadamente orgullosa.

Milton, Daniel y Gabriela:
Mis preciados hermanos.

Todo el personal del Hospital Baca Ortiz.

Mis pacientes.

1. TÍTULO:

“PATRONES DE DESARROLLO DE FONTANELAS Y SUTURAS EN NIÑOS NORMALES ENTRE 0 Y 18 MESES CON LA APLICACIÓN DE TOMOGRAFÍA MULTICORTE Y TÉCNICAS DE RECONSTRUCCIÓN 3D EN EL HOSPITAL DE NIÑOS BACA ORTIZ”

2. RESUMEN

Durante los meses Julio del 2013 a Julio del 2014 en el Departamento de tomografía del Hospital de Niños Baca Ortiz de Quito, se realizó un estudio prospectivo, de cohorte transversal, con tomografía multicorte en reconstrucciones 3D y proyecciones en máximas intensidad (MIP) , motivada por la importancia de poder diagnosticar a tiempo la fusión prematura de las fontanelas y suturas para evitar daños cerebrales, oculares y otros, teniendo como objetivos establecer los principales patrones normales del desarrollo en la valoración de las de fontanelas y suturas en tomografía conociendo las proyecciones específicas y más sensibles del tomógrafo para evitar falsos positivos. Los principales resultados obtenidos son: de los 370 casos realizados encontramos que la fontanela anterior (Bregma) tuvo un diámetro transverso de 40mm en recién nacidos, hasta los 8mm a los 16 meses de edad y cerrándose totalmente a los 18 meses y un diámetro anteroposterior de 40 mm en recién nacidos hasta los 4mm a los 16 meses y cerrándose totalmente a los 18 meses de edad, en la fontanela posterior (Lambda) sus diámetros varían entre 5,9mm a 2,5mm, desde el nacimiento hasta los 5 meses de edad respectivamente, para el Pterion sus diámetros varían entre 7,8mm y 4,2mm desde el nacimiento hasta los 3 meses y para el Asterion varían entre 16,2 mm y 5,9mm desde el nacimiento hasta 6 meses respectivamente. Y que las suturas se encontraron juntas con sus bordes irregulares interdigitadas entre sí pero no fusionadas en todos los casos como so observo en las proyecciones de máxima intensidad teniendo una abertura entre 3mm y 1mm desde el nacimiento hasta los 3 meses. Se concluyó que gracias al tomógrafo multicorte en 3D y proyecciones en MIP en manos expertas, es un medio ideal, no muy costoso para el diagnóstico de fusiones tempranas conociendo los patrones de desarrollo normales de las fontanelas y suturas.

Palabras clave: Fontanela anterior (bregma), lambda, Tomografía 3D, suturas.

ABSTRACT

Since July 2013 to July 2014 in the Department of Tomography at Children's Hospital Baca Ortiz in Quito , a prospective study, with cross-sectional cohort, multislice CT with 3D reconstruction and maximum intensity projections (MIP) was performed, motivated the importance of being able to diagnose early premature fusion of the fontanelles and sutures to prevent brain, eye and other injuries, having as main objective to establish normal patterns of development in the valuation of fontanelles and sutures in tomography knowing the specific and more sensitive projections scanner to avoid false positives. The main results are: of the 370 cases performed found that the anterior fontanelle (Bregma) had a transverse diameter since 40mm to 8mm newborns to 16 months old and fully closing at 18 months and anteroposterior diameter since 40mm to 4mm newborns to 16 months and closed completely at 18 months of age, in the posterior fontanelle (Lambda) diameters ranging from 5,9mm to 2,5mm since the birth until five months, for the Pterion their diameters ranging from 7,8mm and 4,2mm, since the birth until 3 months, and for Asterion ranging from 16,2 mm and 5,9 mm since the birth until 6 months. And the sutures were found together with their jagged edges interdigitated with each other but unfused in all cases so as observed in the maximum intensity projections having an opening ranging from 3mm to 1mm from birth to 3 months. It was concluded that thanks to multislice CT scanner in 3D and MIP projections in expert hands, this is an ideal method, not too expensive for the early diagnosis of mergers knowing the patterns of normal development of the fontanelles and sutures.

Key Words: Anterior fontanelle (bregma) , lambda, 3D scan , sutures .

3. INTRODUCCIÓN

No cabe duda que la fusión prematura de una o varias suturas del cráneo, produce patrones bien reconocidos de deformidad, tanto craneana como facial en la cual, además de la deformidad del niño, algunas veces surgen complicaciones funcionales graves relacionadas con la respiración, la alimentación y la visión

Se trata de un defecto congénito relativamente común al nacimiento con una incidencia estimada de 1/2.100-1/2.500 niños, con predominio del sexo masculino. Las sinostosis se caracterizan por un cráneo morfológicamente anormal. En las fases iniciales del proceso el desarrollo cerebral no se altera ya que el cráneo puede crecer todavía en los diámetros no perpendiculares a la sutura afectada. Más adelante, cuando la consolidación es completa el crecimiento encefálico, puede originar hipertensión endocraneana. [15]

La dismorfia craneal es de aparición precoz, precediendo en algún tiempo a las manifestaciones neurológicas que pueden originar. Esta deformidad está relacionada con la sutura afectada y según la conformación que adopte recibirá diferentes denominaciones, puede resultar muy alto (oxicefalia o turricefalia), alargado y aplanado lateralmente (dolicocefalia o escafocefalia), triangular (trigonocefalia), aplastado oblicuamente (plagiocefalia) o excesivamente ancho y aplanado en su diámetro anteroposterior (braquicefalia o acrocefalia). [7, 15, 18,19]

Si bien, estudios realizados por Gault y Col., han mostrado que el volumen total de la cavidad craneana se encuentra dentro de límites normales en los pacientes con sinostosis, en las formas sindromicas o con compromiso múltiple de suturas puede observarse un síndrome de hipertensión endocraneana. [15]
Las sinostosis tienen implicancias variables en cuanto a la lesión neurológica secundaria a la deformidad. Estudios actuales han permitido demostrar la presencia de alteraciones en la corteza cerebral subyacente a la sutura fusionada mediante imágenes por resonancia magnética. Sin embargo, existen

discrepancias sobre si esto es la consecuencia de la fusión prematura de la sutura o, simplemente, la causa de la fusión. Algunos autores realizaron pruebas psicológicas a fin de conocer cómo era el desarrollo de los pacientes afectados por una sinostosis simple de cráneo y encontraron que el porcentaje de pacientes con un índice de desarrollo psicomotor por debajo del normal era más elevado en pacientes con sinostosis que en la población normal. (15)

Los médicos necesitan poder diferenciar las craneosinostosis verdaderas que requieren tratamiento quirúrgico de aquellas deformidades posicionales, como por ejemplo, la deformidad occipital observada en recién nacidos. Asimismo, deberá saber diferenciar las verdaderas sinostosis congénitas de aquellas adquiridas, como la que presentan los pacientes que poseen sistemas de derivación para la hidrocefalia. Para lograr ésto, es necesario saber cuáles son los estudios diagnósticos **(radiografías, tomografía multicorte, reconstrucciones 3D y resonancia magnética)**, el momento y la indicación precisa de cada uno, **así como el conocimiento de las suturas craneanas normales.** (19)

En el Ecuador no se tiene estudios previos que nos sirvan de referente en cuanto a la valoración de los patrones normales de fontanelas y suturas mediante tomografía multicorte con reconstrucciones 3D y MIP (proyecciones de máxima intensidad), por lo que el presente estudio será el primero en realizarse, para que nos sirva de guía para médicos generales, pediatras, cirujanos, neurólogos, neurocirujanos y sobre todo para nosotros los radiólogos, tratando de evitar complicaciones posteriores con un diagnóstico temprano y adecuado de ser posible en el periodo neonatal mediante estas técnicas de imagen y un tratamiento quirúrgico inmediato y necesario, ya que sin este el defecto craneal y facial aumentan con el tiempo al igual que las complicaciones.

El diagnóstico clínico requiere confirmación radiológica y de imagen. Las **radiografías simples de cráneo** de frente y perfil aún son importantes en la evaluación inicial de estos pacientes, la mayoría de los casos permiten hacer el

diagnóstico por la forma craneana, la ausencia de una sutura craneana o más, zonas de hiperostosis en el lugar correspondiente a las suturas o bien, la presencia de impresiones digitales, pero debida a la baja sensibilidad y especificidad de este método diagnóstico, actualmente ha sido reemplazada por la Tomografía que en general es diagnostica**, la Tomografía 3D** se considera la modalidad estándar más precisa hoy en día para el diagnóstico de craneosinostosis, pero esta puede sobrevalorar el grado de fusión y originar falsos positivos, por ello siempre se debe completarse con **reconstrucciones MIP (máximum intensity projection)** que dan mayor fiabilidad acerca de la textura ósea real**,** esta técnica permite evaluar correctamente falsas impresiones digitales de la radiografía convencional**, en general la Tomografía multicorte** permite el diagnostico de cualquier sutura fusionada en más del 90% de los casos y en sinostosis metópica en el 100%**,** además para establecer la asociación de una determinada asimetría craneana con lesiones cerebrales, conocer el estado del parénquima cerebral relacionado con la malformación craneana y la ausencia de espacios aracnoideos. La técnica de reconstrucciones computarizadas en tres dimensiones se utiliza también para planear la cirugía reconstructiva, al permitir tomar mediciones precisas y reproducibles sobre las estructuras óseas a remodelar. [15, 19]

La resonancia magnética fundamentalmente es útil en la búsqueda de alteraciones en la fosa posterior, unión bulbo medular y región cervical (malformación de Chiari tipo I, e impresión basilar). [7, 15, 18].

Por otro lado, el abordaje de este estudio requiere de la integración de pediatras, neurocirujanos, imagenólogos y genetistas, ya que muchas de ellas se transmiten por un defecto genético molecular y estas sinostosis sindromicas de causa genética representan el 10-20 % de los casos. Se han descrito más de 100 síndromes con craneosinostosis ya que son unas de las malformaciones humanas más comunes, por lo que el consejo genético es importante por las diferencias en riesgo para afección neurológica o sistémica. [15, 18, 19]

La prevalencia al nacimiento de todos los tipos de craneosinostosis aisladas y sindromicas es de 343 por un millón. [19]

La incidencia de craneosinostosis no sindromica es aproximadamente 0,6 por 1000 nacidos vivos. [19].

En general la bibliografía revisada coincide que los avances en la patogenia, el diagnóstico y tratamiento han mejorado el pronóstico de estos pacientes, por lo que justifican el abordaje de conocer los patrones de desarrolló de las fontanelas y suturas en niños normales en tomografía multicorte y reconstrucciones 3D.

4. REVISIÓN DE LITERATURA

4.1. *CAPÍTULO 1: SUTURAS Y FONTANELAS*

4.1.1: Generalidades:

La existencia transitoria de suturas y fontanelas tiene un claro sentido: el continente óseo que actúa como protección de un órgano tan vital y delicado como el cerebro tiene que permitir el crecimiento del mismo y, concluido éste, ser lo más hermético posible para incrementar su función protectora. Este proceso tiene una cronología relativamente fija.

La sutura es una delgada capa de tejido de tipo conjuntivo intermedio que se origina entre los huesos, y en el cráneo existen dos tipos: sindesmosis que ocurre en la bóveda y sincondrosis en la base.

Al nacimiento las suturas están separadas por tejido conjuntivo de tipo mesenquimatoso y entre los seis meses y el año se produce una identación, los bordes irregulares se interdigitan quedan yuxtapuestos pero no se fusionan. Evolutivamente el tejido conjuntivo se va sustituyendo y hacia los 10 a 13 años las suturas son ocupadas funcionalmente por tejido fibroso por lo que se dice que se han cerrado; pero la verdadera osificación no ocurre hasta la cuarta o quinta década de la vida. Cuando estas suturas se cierran u osifican en un período anterior al que fisiológicamente les corresponde aparecen las sinostosis.

En total existen 37 suturas craneales, algunas de ellas son inconstantes (la glabelar, metópica, cerebelosa y la parietal de Gerdy), y las que son clínicamente significativas se disponen de la siguiente forma:

Sutura Sagital: En línea media anteroposterior, entre los dos parietales.

Sutura Coronal: Entre el frontal y los parietales.

Sutura Metópica: Entre las dos mitades del hueso frontal.

Sutura Lambdoidea: Entre los parietales y el occipital. [15,20]

Los huesos wormianos o suturales son huesos aislados de tamaño y forma variable que ocasionalmente se encuentran en las suturas y en las fontanelas. Ellos son osificados desde centros independientes y son más frecuentes en las suturas lamboideas. El desarrollo de esos osículos puede tener un componente genético, pero ya que en los cráneos hidrocefálicos se encuentran huesos wormianos, aparece como si el estrés de la deformación fuera un factor contribuyente. [18,20]

El crecimiento de la calota es perpendicular a las líneas de suturas, puesto que la dirección es de menor resistencia. Cuando disminuye el crecimiento cerebral las suturas se cierran. Cuanto más precoz es el cese del desarrollo cerebral más precoz es el cierre de suturas.

Donde se encuentran más de dos huesos de osificación intramembranosa, la intersección entre las suturas es ocupada por una gran membrana, las llamadas fontanelas, que son seis, una en cada esquina de los huesos parietales; ellas dan la flexibilidad necesaria en los huesos laminares durante el nacimiento y el periodo de rápido crecimiento cerebral. Las más grandes son la fontanela anterior en la intersección de los dos huesos frontales y los dos huesos parietales, y la fontanela posterior en la intersección de los parietales con el hueso occipital. Las otras son pares de fontanelas antero-laterales o esfenoidales, y fontanelas postero-laterales o mastoideas que están situadas en las esquinas laterales e inferiores de los huesos parietales. Las fontanelas se reducen a dimensión de suturas muy rápido después del nacimiento, así: fontanela posterior a los 2 a 3 meses, fontanela antero-lateral a los 3 meses, fontanela postero-lateral al final del primer año y fontanela anterior durante el segundo año. [15]

En el adulto la fontanela anterior corresponde al punto craneométrico Bregma, la fontanela antero-lateral al punto Pterion, la fontanela postero-lateral al Asterion y la fontanela posterior al punto lambda. [15]

Las fontanelas son importantes para conocer mediante su palpación el estado de la presión intracraneal. Ellas permiten hacer una valoración del crecimiento del

cráneo y su cierre prematuro constituye uno de los signos a tener presente en el diagnóstico de las sinostosis.

El cierre prematuro de una, varias o todas las suturas (1 en 2.500 nacidos vivos) se denomina craneosinostosis (del griego sinostosis=cierre) y, su resultado, craneoestenosis (del griego estenosis=estrechez) y se comportan siempre con alteraciones en el volumen o en la morfología del cráneo y la cara y**,** sólo en algunas ocasiones, alteraciones clínicas y de la función cerebral (vómitos, cefaleas, déficits neurológicos tales como retraso mental, ceguera). [15, 18,19, 20]
El médico puede sospecharlas cuando, en un pequeño lactante, en vez de palpar las suturas como ligeras depresiones encuentra en su lugar elevaciones más o menos duras (crestas), así como cuando no palpa, o palpa de tamaño muy reducido, a las fontanelas.

La causa más frecuente de asistencia a consulta es la fontanela puntiforme o ausente. Es importante conocer que si bien este es uno de los elementos positivos no constituye la regla, ya que en un 2,7 % de los niños normales la fontanela puede cerrar antes de tiempo y cursar sin manifestaciones clínicas. Por otra parte, puede suceder que la fontanela esté presente en algunos casos con CS donde sólo se ha fusionado una parte de la sutura da como resultado la cesación del crecimiento sutural. La interrupción del crecimiento óseo ocurre en ángulo recto a las suturas fusionadas, de manera que resulta en un crecimiento anormal compensatorio en otras direcciones. [17,18]

La incidencia global de estas malformaciones es de un caso de cada 2000 nacimientos. Con mayor frecuencia afecta a los niños que a las niñas. Algunas de estas malformaciones son hereditarias y se asocian con otras malformaciones; pero lo más frecuente es que sean esporádicas y no hereditarias. La gravedad de las malformaciones craneofaciales dependerá: del número de suturas cerradas (a mayor número de suturas afectadas, mayor deformidad y mayor riesgo de

compresión cerebral) y de la presencia o no de anomalías cerebrales concomitantes.

Los factores que influyen en el riesgo de presentación de CS incluyen estilo de vida y medio ambiente, padres con empleos en agricultura y en bosques, lugares altos y en mujeres fumadoras. Dentro de otras posibles causas también se mencionan factores endocrinos, desórdenes hematológicos, crecimiento inadecuado del cerebro y presencia de fusión múltiple de suturas que sugieren fuertemente síndrome craneofacial que con frecuencia requiere del diagnóstico experto de genetistas y pediatras.

En los últimos años se han producido enormes avances tecnológicos muy importantes con una mejoría en la resolución de las imágenes, que nos han permitido un diagnóstico más refinado y aún mejorado su precisión. El diagnóstico positivo se basa en algunos elementos básicos como la presencia de un cráneo morfológicamente anormal, la ausencia a la palpación de determinada fontanela, por su osificación anticipada y el estudio radiológico que evidencia suturas cerradas.

El pediatra necesita poder diferenciar las sinostosis verdaderas que requieren tratamiento quirúrgico de aquellas deformidades posicionales, asimismo, deberá saber diferenciar las verdaderas sinostosis congénitas de aquellas adquiridas. Para lograr ésto, es necesario saber cuáles son los estudios diagnósticos específicos en imagen, y que gracias a técnicas actuales como tomografía multicorte con la aplicación del 3D la sensibilidad y especificidad para detectar las características normales de las fontanelas y suturas en la actualidad ha sido muy alta, además con el fin de identificar anomalías cerebrales asociadas.[15,18,19,20]

4.2 CAPÍTULO 2: DESARROLLO DEL CRÁNEO

Desde hace más de un siglo se sabe que el origen de la bóveda craneana es membranoso y la base del cráneo se origina de cartílago que posteriormente se osifica.

El cartílago de los vertebrados e invertebrados, deriva de la cresta neural mesencefálica, la cual tiene una función crítica en la determinación de los dos tipos diferentes de hueso craneano. En consecuencia, las suturas más basales como la escamosa y la lambdoidea son cartilaginosas mientras que la coronal con la sagital son fibrosas y por eso las uniones cartilaginosas en la base son menos distensibles que el tejido conectivo fibroso de las suturas de la bóveda craneana.

Normalmente al nacimiento, todas las suturas están separadas por varios milímetros, el hueso se deposita progresivamente a lo largo de los márgenes de las suturas. El cierre normal de las suturas varia, pero por lo general, la sagital, las coronales y lamboideas se cierran entre los 22 y 40 años de edad; la escamosa, occipitomastoidea y esfenotemporal pueden permanecer totalmente abiertas hasta los setenta años. La sutura metópica es la única que se cierra entre los dos primeros años de vida. (15, 18, 19,20)

El crecimiento más importante ocurre a lo largo de las suturas sagitales y coronales, en forma perpendicular a la sutura. Por lo tanto, la cabeza crece en diámetro lateral a través de las suturas coronales y sagitales determinando el crecimiento del cráneo en longitud o diámetro anteroposterior. Los términos dolicocefalia y braquicefalia describen variantes normales en la proporción de longitud y ancho del cráneo, respectivamente, pero implican suturas normales. En las sinostosis sagital, el cráneo es alargado y angosto y ya no se llama dolicocefalia sino escafocefalia. Las sinostosis de ambas coronales se llaman acrobraquicefalia, no braquicefalia. Aquí el cráneo es muy corto y ancho porque el diámetro AP está restringido y se expande a expensas de la sutura sagital.

4.3. CAPÍTULO 3: ESTRUCTURA Y FUNCIÓN DE LAS SUTURAS

Las suturas son encontradas solamente en el cráneo y tienen dos funciones principales:

a. Como un sitio secundario de crecimiento óseo.
b. Para dar una unión firme a los huesos adyacentes mientras permite un ligero movimiento como respuesta a la fuerza mecánica.

Las fibras y la organización celular de las suturas no es uniforme y varía dependiendo del sitio, la edad y dentro de la misma sutura en el tiempo, pero como una generalización cada una está formada por una continuación de fibras y periostio celular alrededor de los márgenes de los huesos adyacentes, unidos por una capa intermedia de tejido fibroso y vasos sanguíneos. La capa celular provee las células necesarias para la osteogénesis en los márgenes suturales; la capa intermedia permite el crecimiento continuo del tejido conectivo sutural y permite pequeños ajustes en los huesos. Esto también facilita probablemente una angulación progresiva entre los huesos a medida que estos alteran su forma durante el crecimiento, reduciendo la necesidad de superficies extensas de remodelado.

La morfología sutural está determinada por el sitio y la fuerza mecánica a la cual las suturas están sujetas. En el caso de la sutura coronal los huesos parietales traslapan los huesos frontales mientras la sutura sagital es una sutura borde a borde; en general las suturas de la línea media son borde a borde, mientras todas las demás son de traslape. Durante el periodo de crecimiento, las suturas tienen una configuración predominantemente lineal, pero con la edad se vuelven biseladas e interdigitadas.

4.4 CAPÍTULO 4: CRECIMIENTO Y REMODELACIÓN

La forma y tamaño final de la bóveda craneal son dependientes primariamente de las presiones internas ejercidas sobre la tabla interna de los huesos neurocraneales. El encéfalo en expansión ejerce fuerzas tensionales sobre las suturas óseas, con lo cual secundariamente se estimula el crecimiento óseo sutural de forma compensatoria. El encéfalo actúa en este contexto como una matriz funcional determinando la extensión y el grado de crecimiento de los huesos neurocraneales

Entonces, el crecimiento de los huesos de la bóveda será una combinación de: a) crecimiento sutural; b) aposición y reabsorción de superficie (modelación); y c) desplazamiento centrífugo por la expansión del encéfalo. [15, 18,19]

Las proporciones atribuibles a los varios tipos de mecanismos de crecimiento varían. La acreción de los huesos de la bóveda es predominante sutural hasta cerca de los cuatro años de vida, después la aposición superficial se vuelve un mecanismo más importante.

Dado que la circunferencia de la cabeza está relacionada con el volumen intracraneal, éste es un buen indicador de crecimiento del encéfalo**.** Entre el nacimiento y el estado adulto, el tamaño del encéfalo se incrementa cerca de unas 3 y 1/2 veces, de aproximadamente 400 cc a 1300-140 cc. La expansión rápida y temprana del encéfalo se convierte en un problema para el inmediato establecimiento de los vasos cerebrales: éste lo estira, debilitando sus paredes, predisponiéndolos para la formación de aneurismas en periodos tardíos de la vida.

El desarrollo precoz del encéfalo es reflejado en el agrandamiento rápido de la circunferencia de la cabeza, la cual dobla desde un promedio de 18 cm en el periodo medio gestacional (4-5 meses de VIU) a un promedio de 33 cm (aprox. 13 pulgadas) al nacimiento. Este rápido incremento de la cabeza continúa durante el primer año de vida alcanzando un promedio de 46 cm y luego disminuye; la circunferencia de la cabeza alcanza 49 cm a los dos años y solamente 50 cm a los tres años. El incremento entre los tres años y la edad adulta es solamente 6 cm.

Al nacimiento, el neurocráneo membranoso ha logrado 25% de su crecimiento; a los seis meses, 50%, y a los dos años, 75%. [11]

4.5 CAPÍTULO 5: MECANISMOS DE DESARROLLO Y FUSIÓN DE LAS SUTURAS

Todas las suturas tienen algún grado de fusión por uniones óseas o *sinostosis.*

La sinostosis sutural comienza a diferentes edades en varias suturas del cráneo, se inicia en la superficie endocraneal y termina en la ectocraneal.

Al nacimiento los huesos frontales están separados por la sutura interfrontal o metópica; la fusión sinostósica de esta sutura usualmente comienza alrededor del segundo año y unifica el hueso frontal en un solo hueso alrededor de los siete años de edad. La sutura metópica persiste en el adulto en un 10-15% de los cráneos. En tales casos, los senos frontales están ausentes o hipoplásicos.

El cierre de las suturas en el resto de la bóveda craneal comienza entre los 25 y 30 años, aunque hay una amplia variación, el orden usual es: sagital, coronal y lamboidea. Las suturas faciales en contraste, pueden permanecer latentes hasta muy tarde en la vida adulta. (véase **Tabla 1**). [11]

Sutura craneal	**Comienzo de cierre (años)**	**Sutura facial**	**Comienzo de cierre (años)**
Interfrontal	2	Intermaxilar (palatina)	30 a 35
Interparietal (sagital)	22	Frontomaxilar	68 a 71
Frontoparietal (coronal)	24	Frontonasal	68
Occipitoparietal (lamboidea)	26	Nasomaxilar Fronto-cigomatica	68 72
Temporoparietal	35-39	Cigomatico-maxilar	70 a 72

Tabla 1. Época de cierre de algunas suturas craneofaciales en humanos. [11]

Los mecanismos moleculares involucrados en la morfogénesis y fusión de las suturas han sido descubiertos a través de la patogénesis de la craneosinostosis. Las preguntas son: ¿Por qué durante la osteogénesis de la bóveda la osificación cesa y las suturas se forman cuando los huesos opuestos se encuentran? ¿Hay un mensaje osteoinhibitorio previniendo la osificación de las suturas? La evidencia de los datos sugiere papeles específicos para los factores de crecimiento así como para BMP (proteínas morfogenéticas óseas) rutas de señalización en el desarrollo de las suturas craneales, pero no es claro la cascada morfogenética. La señalización desde la duramadre parece regular el mantenimiento de la sutura prenatalmente, mientras señales en los frentes de osteogénesis parecen dominar después del nacimiento. El hueso escamoso del hueso temporal es independiente de la inducción del encéfalo y está presente en anencefalia. [19,20]

El desarrollo precoz del encéfalo determina la predominancia temprana del neurocráneo sobre la cara y el sistema masticatorio. Aunque el encéfalo y consecuentemente la bóveda ósea neurocraneal, se desarrolla muy rápida y tempranamente, su crecimiento cesa más rápido que los elementos faciales y masticatorios. La predominancia del neurocráneo sobre la cara es mayor en el feto, reduciendo a una proporción de 8 a 1 al nacimiento, 6 a 1 al segundo año, 4 a 1 a los cinco años, y 2 a 2.5 a 1 en el adulto. Al nacimiento, el neurocráneo ha alcanzado 25% de su total crecimiento; éste completa el 50% a los seis meses y 75% a los dos años. A los diez años el crecimiento neurocraneal es de 95%, pero el esqueleto facial ha alcanzado solamente un 65% de su crecimiento total. En la vida posnatal el neurocráneo incrementa 4-5 veces su volumen, mientras la porción facial lo incrementa de 8 a 10 veces. [11,14]

Opperman, Ogle y Longaker han demostrado recientemente anomalías del desarrollo y alteraciones biológicas en las suturas que se fusionan precozmente.

Los factores que influyen sobre las sinostosis precoces se clasifican en:

1. Factores mecánicos
2. Factores no mecánicos-matriz blastémica
3. Biología molecular

1. Factores mecánicos.- Constricción intrauterina debido a oligohidramnios, embarazos múltiples, presión craneana contra la pelvis materna.

Estas constricciones alteran los centros de osificación.

La sutura experimental en la matriz de ratones, para retardar el parto, produce constricción, los resultados son un 88 % con craneoestenosis en la camada.

Se ha descrito que la presión intraútero promueve la fusión de modo que la plagiocefalia se considera como un continuum con la sinostosis, lo que no es demostrado en experimentos de ovejas y conejos. El impacto de estas deformaciones es la presencia de huesos wormianos en la lambdoidea, también hay osículos coronales. (14)

2. Factores no mecánicos.- (Alteración primaria del Mesénquima) como la falla en la matriz blastémica, que normalmente separa las partes en osificación, permiten la craneoestenosis. Planteada inicialmente por Park y Powers, propone que la causa primaria es un crecimiento defectuoso del mesénquima en el cual se forma el hueso. Los huesos formados en este tejido son más pequeños que los normales y hacen contacto uno con el otro muy pronto. Como se conoce, los márgenes de los huesos del cráneo se mantienen separados por el crecimiento intersticial de tejido mesenquimatoso. Al existir un defecto en el plasma germinal, la capacidad de crecimiento normal del mesénquima está disminuida o abolida, sin desarrollarse el exudado que tiene la capacidad de resistir la osificación. Esto explica la sinostosis prematura, ya que tan pronto los huesos toman contacto se fusionan. Las lagunas de mesénquima han sido demostradas experimentalmente. (14)

3. La biología molecular.- Ha detectado fallas en los receptores del factor de crecimiento fibroblástico o factores en la transcripción que conduce a estenosis y diferentes síndromes tipo Crouzon, Apert Pfeiffer, Jackson Weiss, tipo Boston, Saethre-Chotzen y otros. (11,14)

Actualmente están identificados en el hombre cuatro factores de crecimiento fibroblástico con sus respectivos receptores relacionados con esta patología, los genes correspondientes están en los cromosomas 8p, 10q, 4p y 5p. Curiosamente mutaciones del mismo receptor, por ejemplo el número dos, que es el más frecuentemente estudiado, resulta en distintos fenotipos (Crouzon, Appert o Pfeiffer). Moss argumenta que las anormalidades de la base conducen a sinostosis craneanas debido a los tractos durales de tensión. Otros argumentan lo inverso. La sinostosis craneana influye sobre las de la base. Una craniectomía lineal exclusiva a la sutura sinostosada tiende a fallar, ya que las suturas basales modificadas no se trataron. Lo anterior sugiere que las suturas basales y craneales interactúan de una manera compleja y que de no atenderse las dos alteraciones, el fracaso es evidente, Ejemplo: Plagiocefalia coronal. [14]

4.6 *CAPÍTULO 6: FORMA DE LA CABEZA Y COMPROMISOS DE LAS SUTURAS*

Las sinostosis prematuras aisladas son raramente una anomalía familiar o genéticamente determinada, producen distorsiones craneales características como resultado del crecimiento continuo del cerebro y efecto en las suturas normales. La sinostosis de la sutura sagital limita el crecimiento lateral, aumentándolo en dirección anteroposterior, resultando en un cráneo en forma de bote, en la llamada *escalocefalia.* La sinostosis bilateral de las suturas coronales limita en crecimiento anteroposterior de la bóveda, produciendo un cráneo puntiagudo (*oxicefalia* y *turricefalia*) y corto (*braquicefalia*). La sinostosis prematura de un lado de las suturas lamboidea y coronal causa oblicuidad del cráneo (*plagiocefalia*). La *trigonocefalia*, describe una deformidad, donde el cráneo tiene forma aguda en los huesos frontales y está asociado con la fusión prematura de la sutura metópica con hipotelorismo. (Véase **Tabla 2)**. [10]

Cuando se observa sinostosis precoz o asimétrica de suturas craneales se aplica la Ley de Virchow en 1851: Según la cual, al soldarse precozmente una sutura

craneal, se altera el crecimiento óseo. Este crecimiento, que normalmente tiene lugar en sentido perpendicular a dicha sutura, pasa a realizarse en forma compensatoria en otros sentidos ocasionando una alteración en el volumen o en la morfología del cráneo y la cara. Un 10% a un 20% puede desarrollar hipertensión endocraneana y presentar alteraciones clínicas y de función cerebral (vómitos, cefaleas, déficit neurológicos tales como retraso mental, ceguera, etc. [19]

Forma de la cabeza	**Sutura fusionada o ausente**
Dolicocefalia (escafocefalia)	Sagital
Braquicefalia	Coronal bilateral
Plagiocefalia anterior	Coronal unilateral
Plagiocefalia posterior	Lamboidea unilateral
Trigonocefalia	Metópica

Tabla 2. Forma de la cabeza y compromiso de las sutura

4.7 CAPÍTULO 7: FISIOPATOGENIA

Embriológicamente, los huesos de la calota craneana y sus suturas (articulaciones fibrosas) son de origen mesodérmico. Inicialmente, el tubo neural se encuentra rodeado por una capa de mesodermo, denominada meninge primitiva; posteriormente ésta se dividirá en dos capas: una interna, la endomeninge, que dará origen a la aracnoides, y una más externa, la ectomeninge, que finalmente se convertirá en la duramadre y los huesos de la calota craneana. [11, 14,19]

Otro concepto muy importante que debemos tener en cuenta para entender el significado de craneosinostosis, es que embriológicamente el cráneo puede dividirse en un esqueleto facial o viscerocráneo y la caja craneana o neurocráneo. A su vez, el neurocráneo se divide en el condrocráneo que da origen a la base del cráneo y el neurocráneo membranoso que da origen a la calota.

Se han propuesto distintas hipótesis para explicar la producción de la sinostosis del cráneo.

Una de éstas postula que la anormalidad primaria ocurre en la base del cráneo y que la fusión prematura es, por ende, una situación secundaria; otros investigadores opinan lo contrario, o sea, que la alteración en la base craneana sería secundaria. Sin embargo, los que apoyan la primera hipótesis opinan que las alteraciones en la base craneana, fundamentalmente, en los sitios donde la duramadre se refleja, producirían alteraciones en las fuerzas y tensiones en el resto de la duramadre y que a nivel de las suturas esto llevaría a la formación de hueso y fusión ósea. [11,14]

Un hecho es cierto, en el feto y el recién nacido la duramadre se encuentra firmemente adherida a la base craneana y a las suturas, para permitir que fuerzas extrínsecas, como el pasaje del recién nacido a través del canal de parto, se realice sin la producción de despegamientos que lleven a la producción de colecciones hemáticas extradurales.

Burke y col., realizaron un interesante trabajo para explicar la causa de esta fusión prematura y en un modelo experimental en conejos demostraron la existencia de osteoblastos en los bordes de las suturas, periostio, endostio e incluso en la superficie dural, coexistiendo con osteoclastos. La homeostasia de estos dos grupos celulares es necesaria para la formación y remodelación constante de la calota en crecimiento. [14,19]

Un concepto nuevo es que la apostosis (muerte celular programada) tiene una función crítica en la patogenia de las craneosinostosis sindromicas, la apoptosis es regulada por los genes Bax y Bcl-2 que reducen la osteogénesis en el sitio donde ocurre el depósito óseo impidiendo la sinostosis prematura. La mutación en FGFR2, FGFR3, TWIST ocasiona una inhibición en la apoptosis de los osteoblastos ocasionando una fusión prematura de las suturas en varias craneosinostosis sindromicas, con excepción del Síndrome de Apert en donde existe un aumento en la apoptosis de los osteoblastos. [14,19]

Burke demostró la hipótesis de las microespículas óseas que es la teoría más reciente acerca de la patogénesis de la craneosinostosis. En condiciones normales las microespículas óseas crecen continuamente a lo largo de las

suturas y se fracturan por la expansión de la calota craneal durante su crecimiento. En caso de alteraciones óseas o falta de crecimiento cerebral, las microespículas no se fracturan y las suturas se fusionan provocando las sinostosis. [14,19]

Un hecho basta para respaldar los resultados de Burke: en el recién nacido con hidrocefalia la fuerza ejercida desde el interior craneano es tal, que separa definitivamente los huesos de la calota impidiendo su fusión (diastasis de suturas). Una vez tratada la hidrocefalia, por un juego de presiones en el cual se encuentran implicadas la presión del sistema valvular y la presión hidrostática, la presión negativa domina el panorama y no existe una fuerza capaz de mantener separados los huesos de la calota, produciéndose en primera instancia el cabalgamiento de los huesos del cráneo, inicialmente más grandes de lo normal y luego una sinostosis precoz de todas la suturas. Finalmente, debemos tener en cuenta que las mediciones realizadas indican un 50% de incremento en el peso del cerebro a los dos meses de edad, 100% a los seis meses y 200% a los 10 meses, con un crecimiento casi completo del cerebro cerca de los 2 años; esto habla de la rapidez con la que deberemos actuar en el caso de una craneosinostosis. [14 ,19]

4.8 CAPÍTULO 8: CLASIFICACIÓN DE LAS SINOSTOSIS DEL CRÁNEO

Inicialmente clasificadas descriptivamente según la forma del cráneo, en la actualidad e han propuesto varias clasificaciones y en la medida que se van describiendo nuevos síndromes se han ido modificando las antiguas divisiones (67 síndromes diferentes de acrocefalia descritos a la fecha). La más utilizada por ser considerada útil y práctica corresponde a la de los autores David y Poswillo que las divide en dos grandes grupos:

I. PRIMARIAS:

A. NO SINDROMÁTICAS O SIMPLES

1. Escafocefalia
2. Trigonocefalia
3. Plagiocefalia
4. Oxicefalia
4. Braquicefalia

B. SINDROMÁTICAS O COMPLEJAS

1. Crouzon
2. Apert
3. Carpenter
4. Chotzen
5. Pfeiffer
6. Otros síndromes

II. SECUNDARIAS:

Trastornos metabólicos: hipotiroidismo, talasemia, hipocalcemia,hipofosfatemia.

A. Meningitis u otros procesos osteoclásticos

B. Hidrocefalias [20]

4.8.1. Craneosinostosis Primarias.

4.8.1.1 No Sindromáticas o Simples.

Escafocefalia

1892 Lane describe la sinostectomía sagital como intento de prevenir el desarrollo de la imbecilidad.

El término dolicocefalia se refiere a la variedad antropológica normal de cráneo alargado como muchas tribus africanas y son normales.

El término escafocefalia si implica patología. La escafocefalia dentro de la clasificación general es una de las más frecuentes en todas las consultas especializadas. Suele confundir a quien los atiende, ya que la mayoría de estos casos poseen una evolución psicomotora normal lo que hace que la mayoría de los colegas desean esperar, antes de realizar la consulta con el especialista.

La definición es la siguiente: cierre precoz y exclusivo de la sutura sagital que separa a los huesos parietales, lleva al crecimiento del cráneo paralelo a la sutura cerrada y a la imposibilidad de crecimiento transversal. El resultado es una cabeza alargada en sentido anteroposterior que recuerda a un barco volcado (escafo: término griego que significa barco). Anteriormente se creía que no se acompañaba de morbilidad, sin embargo estudios recientes han demostrado que estos niños pueden desarrollar hipertensión intracraneana y trastornos de aprendizaje. Corresponde por sí sola prácticamente al 57% de las formas de CS ósea, con predominio del sexo masculino, su prevalencia es de 1 caso por 1000 nacidos vivos. [13, 14,18]

De acuerdo con la experiencia, se piensa que para aquellos pacientes con diagnóstico antes de los 6 meses de vida, la exéresis de la sutura comprometida es la cirugía de elección, mientras que para pacientes mayores hacen falta procedimientos como craniectomías biparietales, con liberación de ambos extremos de la sutura sagital. Es indudable que cada caso debe ser discutido y deberá tenerse en cuenta que en algunas oportunidades pueden existir diferencias en el diámetro transversal según éste se mida en la parte anterior o posterior del cráneo (con gran protrusión del frontal, por ejemplo); esto se debe a que la sutura sagital se ha fusionado primero en el sector anterior o posterior.

Trigonocefalia

Consiste en el cierre precoz de la sutura metópica. Es una craneoestenosis relativamente infrecuente. No obstante, la deformidad frontal (cráneo en quilla) con la prominencia en la línea media correspondiente a la sutura sinostósica permite identificarla fácilmente. En 159 lactantes se estudió su cierre fisiológico con

tomografía 3D encontrando que ocurre entre los 3 y 9 meses. La prevalencia de la sinostosis metópica se ha calculado en 1 de 15000 niños. La relación varón/niña es de 3.3:1. El grado de deformidad puede ser variable, desde un defecto puramente cosmético causado por la prominencia de la línea media hasta defectos acentuados con retrusión de los rebordes superior y externo de la órbita, hipotelorismo y eje de la órbita orientado de inferolateral a supero-medial y con rotación postero-lateral de la órbita. Los motivos de la indicación de tratamiento quirúrgico son fosa anterior disminuida de tamaño y órbitas con disposición espacial anómala, lo que llevará secundariamente a trastornos en la visión (estrabismo). De acuerdo con lo anterior, la cirugía consistirá en la remodelación de la calota frontal con eliminación de la prominencia de la sutura metópica y avance del reborde supero-externo de ambas órbitas con colocación de un injerto óseo a nivel de la base de cráneo a fin de eliminar el hipotelorismo.

Plagiocefalia.

Se refiere a la fusión unilateral de las suturas coronal o lambdoidea con predominio del diámetro diagonal (plagio+ oblicuo). Hay dos tipos de plagiocefalia, primaria o sinostósica y secundaria o deformativa por moldeamiento postural, la segunda es la más común. La plagiocefalica sinostósica puede ser frontal u occipital, en la frontal falta una sutura coronal, es la más común y siempre causa asimetría facial. En la occipital una sutura lambdoidea siempre está ausente. La plagiocefalia occipital es la menos frecuente, pero lo más controversial; corresponde al 3,3 % de todas las craneosinostosis, sin embargo hay una tendencia a sobre diagnosticarla, lo cual conduce a tratamiento innecesario.

La plagiocefalia postural se puede desarrollar in útero en el último trimestre del embarazo por la comprensión del cráneo fetal entre la pelvis y la columna materna, en oligohidramnios, en malformaciones uterinas, en embarazos múltiples o durante un parto complicado. La causa posnatal más común es la posición supina, sobre todo durante el sueño por la posición del occipital apoyado contra la cama. En la plagiocefalia posterior sinostósica o postural el occipital ipsilateral y

la región frontal contra lateral se comprimen lo cual puede tener un defecto dañino en la corteza cerebral subyacente manifestada como retraso psicomotor.[10]

Plagiocefalia occipital

Se caracteriza por aplanamiento occipital unilateral y prominencia del hueso frontal del mismo lado, con desplazamiento anterior del oído. Este último dato es definitivo en los aplanamientos occipitales posicionales y algo relativo en la sinostosis real de la sutura lambdoidea. Habitualmente, lo primero que llama la atención es la deformidad frontal, por lo que en algunos casos se plantea el diagnóstico diferencial con la plagiocefalia anterior, pero es en el análisis de la totalidad de la calota donde se encuentra el aplanamiento occipital.

Mulliken y Col., encontraron un predominio masculino de 3:1, esto se debería a que la cabeza de los varones es más grande y crece más rápidamente que la de la mujer ya que los fetos masculinos son menos flexibles que los femeninos, y por lo tanto, se encuentran más expuestos a las anomalías por deformación. En algunos pacientes, las radiografías simples de cráneo muestran algunos hallazgos que involucran a la sutura lambdoidea (cierre total o asimetría parcial con respecto a la del lado normal); en otras ocasiones lo único llamativo es la presencia de impresiones digitiformes en el hueso occipital. [14, 18, 19,20]

La mayor parte de las veces en su etiología intervienen fuerzas externas (deformidad posicional), comentadas anteriormente. Quizás sea la que más frecuentemente vemos en la consulta externa y en la cual no encontramos evidencia cierta de cierre de la sutura lambdoidea en las radiografías de cráneo.

Algunos pacientes presentan, además, tortícolis congénito, con acortamiento del esternocleidomastoideo; esto sugiere una posición anómala dentro del útero.

La mayoría de estos pacientes obtienen una mejoría sólo con el cambio de posición en el decúbito; el tratamiento quirúrgico se reserva para aquellos pacientes en quienes a pesar de esta medida persiste o progresa un importante defecto cosmético o bien para aquellos en los cuales se comprueba, a través de

las radiografías, un cierre parcial o total de la sutura lambdoidea o que la tomografía computada cerebral muestra ausencia de espacios aracnoideos en la zona deformada. Sin embargo, deberá tenerse en cuenta el estudio de Panchal y Col., cuyo análisis retrospectivo de pacientes con esta deformidad encontró un incremento en el número con retrasos madurativos leves con hipotonía muscular asociados a esta deformidad. [14]

En este punto existen controversias sobre si el tono muscular observado se debe a la posición en la cama o bien a cierto compromiso cerebral, por lo cual incluso se recomendó utilizar juegos que impliquen la posición en decúbito prono a fin de fortalecer el tono muscular.

Los tratamientos posibles para esta deformación varían desde el cambio de posición y la utilización de cascos modeladores, hasta la exéresis quirúrgica de la sutura comprometida, con remodelación de la calota circundante.

Plagiocefalia anterior

Consiste en el cierre unilateral de una de las suturas coronales. Bruneteau y Mulliken dividieron esta malformación en tres subtipos: deformacional, compensadora y sinostótica. La primera se debe a un trauma de parto o bien a fuerzas intrauterinas. La variante compensadora se debe al cierre de la sutura lambdoidea, que secundariamente produce una deformidad del cráneo anterior. Finalmente, el subtipo sinostótico corresponde al cierre de una de las suturas coronales. Se presenta clínicamente como una deformidad bifrontal, puesto que mientras en el lado de la sinostosis el desarrollo del hueso frontal sea impedido, en el lado opuesto se observa una prominencia por la redirección de los vectores de crecimiento hacia ese lado. Desde el punto de vista de las alteraciones en la base craneana, la sinostosis produce un levantamiento a nivel del ala del esfenoides, lo que junto al frontal poco desarrollado, lleva a alteraciones en la capacidad de la caja craneana. [10,14]

Por un lado hay falta de desarrollo de la fosa anterior y por otro, protrusión en la fosa temporal, ambos en el lado de la sutura fusionada.

Finalmente estas alteraciones, tanto las de la calota, como las de la base del cráneo, generan una asimetría facial por deformidad en la órbita ipsilateral, que se presenta más pequeña con desviación del tabique y la raíz de la nariz hacia el lado de la sutura con sinostosis.

El tratamiento consiste en la remodelación del frontal, que incluya la sutura comprometida y avance desde el reborde supero-externo orbitario ipsilateral hacia la sutura.

En el diagnóstico de la plagiocefalia postural: (Aplanamiento occipital, suturas lambdoideas permeables)

La actitud a seguir ante un niño con aplanamiento posterior se basa en el siguiente protocolo: [10,14]

–1.- Menores de 5 meses: tratamiento REHABILITADOR, cambios periódicos de posición. No son necesarios estudios radiológicos

–2.- 5 meses – 1 año: si no mejora y tras asegurar de seguir un tratamiento posicional correcto, plantear estudio radiológico: TCMD con reconstrucciones volumétricas.

Sólo se indicará tratamiento con órtesis craneal en casos de plagiocefalia postural grave si se acompaña de clara deformidad o asimetría facial

Si falla se planteará tratamiento QUIRÚRGICO con el objetivo de evitar deformidades estéticas importantes.

Oxicefalia

Cierre precoz de todas las suturas del cráneo. De diagnóstico tardío, con clínica florida hacia los 3 años de vida. Dos formas de presentación:

1) clásica o asimétrica característica del continente africano.

2) la forma simétrica de crecimiento “armónico” que predomina en nuestro medio entre los 2 y 3 años.

No tiene facioestenosis, ausencia del ángulo nasal. Los antecedentes son de un cierre prematuro de fontanelas, en los cuales existe un cráneo armónicamente

pequeño y cuyo diagnóstico diferencial se plantea con la microcefalia resolviéndose el problema al constatar impresiones digitiformes en las radiografías de cráneo y fundamentalmente conflicto de espacio en la TAC. [14]

Braquicefalia

Cierre precoz y bilateral del complejo suturario coronal, constituido a su vez por dos componentes; el primero fronto-temporal cuyo compromiso originará un cráneo corto y ancho, el segundo etmoido- esfenoidal del cual resulta al comprometerse la hipoplasia del tercio medio facial.

Si el cierre prematuro se limita a sólo una sutura coronal el resultado es la PLAGIOCEFALIA. Cuando el compromiso es bilateral y de ambos componentes ocasiona exoftalmos, hipertelorismo y retrusión del tercio medio facial. En el segundo, la deformidad es asimétrica con aplanamiento del lado afectado e hipo-plasia de la órbita correspondiente, más en algunos casos dismorfia facial evidente. [14]

Mixtas o Complejas

Resultan del cierre precoz de dos o más suturas y su combinación. La **TURRICEFALIA** se produce por el cierre completo de la sutura coronal con un crecimiento del cráneo hacia arriba recordando la forma final de una torre. La **ACROCEFALIA** Consiste en el cierre de ambas suturas coronales, lo que determina una característica forma redondeada de la cabeza, menos frecuente que la sinostosis sagital, su frecuencia se calcula entre 18 y 29 % y hay un ligero predominio en mujeres. La evaluación clínica muestra hiperostosis en ambas suturas coronales, con repercusión sobre ambas alas del esfenoides y, por ende, retrusión del arco orbitario, lo que lleva a un exorbitismo **c**uyo crecimiento es esférico. Ambas originan con frecuencia no despreciable hipertensión endocraneana y sus consecuencias como lo son: retraso mental con una frecuencia del 26 % mientras que en la sinostosis sagital es del 9%, además se

producen trastornos visuales producto del exorbitismo y por compresión del nervio óptico. [10,14]

4.8.1.2 Sindromáticas o Complejas.

Las Craneosinostosis sindromicas de causa genética representan el 10-20 % de los casos. Se han descrito más de 100 síndromes con craneosinostosis, que son unas de las malformaciones humanas más comunes, cuya incidencia global se ha calculado en 1 por 2000 a 2500 nacidos vivos. La prevalencia al nacimiento de todos los tipos de craneosinostosis, aisladas y sindromicas es de 343 por un millón. La incidencia de craneosinostosis no sindromica es aproximadamente 0.6 por 1000 nacidos vivos. [20]

Síndrome de Crouzon.

Es una sinostosis craneofacial, con una incidencia de 1/25.000, corresponde al 4,5 % de todas las craneosinostosis. Tiene un patrón de herencia autosómico dominante, aunque en algunos casos se producen en forma esporádica, sin historia familiar. Los hallazgos característicos son: exorbitismo, hipoplasia maxilar superior, nariz en gancho, sinostosis múltiple de las suturas de la calota, (las comprometidas con mayor frecuencia son las coronales en forma bilateral). Cuando esta sinostosis ocurre intraútero, el cráneo adopta una configuración braquicefálica. En cambio, si la sinostosis se produce o avanza en la infancia la configuración es oxicefálica. El maxilar inferior puede deformarse durante el crecimiento. [18, 19,20]

El examen oftalmológico puede revelar atrofia de papila, motivo por el cual entre los estudios deberán incluirse radiografías de agujeros ópticos y, en caso de encontrarse disminuidos de tamaño, durante el acto quirúrgico deberá realizarse una intervención descompresiva de los agujeros ópticos con el fin de preservar la visión. Es la craneoestenosis sindrómica asociada con mayor frecuencia con

herniación de las amígdalas cerebelosas por debajo del agujero occipital (malformación de Chiari I). Sin embargo, se ignora cuántos de estos pacientes presentarán sintomatología relativa a la malformación. Actualmente, se ha postulado que esta herniación podría ser un efecto secundario de la estenosis de la base craneana y no una verdadera malformación, por lo cual algunas de ellas podrían mejorar luego de la cirugía craneofacial.

Síndrome de Apert.

La prevalencia es de 1/100.000 a 1/ 160.000. Hallazgos de las autopsias y análisis de las tomografías computadas de cerebro de individuos con esta patología muestran un defecto en la maduración del cartílago de la base craneana que lleva a una hipoplasia medio-facial. Las suturas coronales frecuentemente están involucradas; las suturas lambdoideas no suelen estar comprometidas, lo que permite diferenciarlo del síndrome de Crouzon. Por otro lado, la cabeza suele ser alta y estar acortada en el sentido anteroposterior. Otros hallazgos clínicos incluyen sindactilia de pies y manos, malformaciones en la articulación del codo y malformaciones cerebrales como agenesia del cuerpo calloso y malformaciones en el septum pellucidum, por lo que se produce retraso mental. Por otro lado, los pacientes con este síndrome deben estudiarse por la posibilidad de malformaciones cardiológicas. [14, 18, 19,20]

Síndrome de Pfeifer.

Caracterizado por sinostosis bilateral de las suturas coronales, hipertelorismo, dedos de los pies cortos y amplios, y sindactilia parcial en las manos, fundamentalmente entre el segundo y el tercer dígito. De característica herencia autosómica dominante con completa penetrancia y expresión variable. Cohen describió tres subtipos clínicos de síndrome de Pfeifer. [14, 18, 19,20]

Tipo 1 o clásico, con inteligencia normal o casi normal, los pacientes sobreviven hasta la adultez.

Tipo 2 asociado a una configuración craneana de cráneo en trébol, los pacientes mueren tempranamente durante la infancia.

Tipo 3 de ocular acentuada, aunque sin la configuración craneana del tipo 2.

Cráneo en trébol (Kleeblattchädel).

Este término fue introducido en 1960 por Holtermuller y Wiedermann. Se denomina así por la forma característica del cráneo debido a la fusión prematura de algunas suturas, las cuales producen prominencia de ambas fosas medias (escama del temporal, la cual contrasta con una fosa anterior pequeña y de configuración turricéfala). La hidrocefalia en estos pacientes es casi una constante, puede existir proptosis ocular grave y los trastornos de la base del cráneo dan lugar a atresia de coanas, que en los recién nacidos con esta malformación dificulta la respiración. Los estudios de imágenes muestran una reducción significativa del tamaño de la fosa posterior, por lo que además puede observarse una malformación de Chiari tipo I. [13,14]

Síndrome de Carpenter.

Llamado acrocefalopolisindactilia. Tiene cierta semejanza con el Apert**.** Además de la Acrocefalia existe braquisindactilia de los dedos de la mano, polidactilia pre axial y sindactilia de los dedos de los pies. Se asocia en ocasiones con hipogenitalismo, obesidad, retraso mental. Se plantea transmisión autosómica recesiva. [14, 18, 19,20]

Síndrome de Chotzen.

Se considera la craneosinostosis sindromica de mayor prevalencia, es autosómica dominante, su gen causante es el TWIST que se descubrió en 1997, se han identificado más de 50 mutaciones diferentes en este gen. Existe una gran variabilidad en la expresión de este síndrome inter e intra familiar, puede haber CS coronal, lambdoidea y/o metópica, conocida también como Acrocefalosindactilia asociada con hipertelorismo, retraso mental, ptosis palpebral e hipoplasia maxilar. En general las manifestaciones son leves y las

craneosinostosis no es constante por lo general la inteligencia es normal. [14, 18, 19,20]

4.8.2. Craneosinostosis Secundarias.

Una pequeña porción de las craneoestenosis es producida por enfermedades sistémicas o relacionadas con el sistema nervioso central, como por ejemplo de causa hematológica: policitemia vera, talasemia; enfermedades metabólicas como desnutrición-raquitismo, hipertiroidismo. Otras, en cambio son la consecuencia de anomalías que ocurren a nivel del cerebro, como por ejemplo, el cierre de las suturas secundariamente al tratamiento de la hidrocefalia, malformaciones cerebrales complejas como la lisencefalia, o bien, la microcefalia secundaria a un episodio hipoxico-isquémico grave del recién nacido. [14, 18, 19,20]

Craneosinostosis Secundarias a malformaciones cerebrales complejas

Patologías como holoprosencefalia, lisencefalia o esquizoencefalia, en las cuales hay graves trastornos en la migración cerebral, resultan en una falta de desarrollo del cerebro, y por ende del impulso que éste puede dar para la expansión y crecimiento de la calota, con el consiguiente cierre prematuro de todas las suturas. En este caso, la sintomatología producida se relaciona con la malformación cerebral y no con el cierre precoz de las suturas. [14, 18, 19,20]

Craneosinostosis secundaria a la colocación de derivaciones para el tratamiento de la hidrocefalia

Como se mencionó en el párrafo anterior, al eliminar la fuerza que ejerce el cerebro en desarrollo, los huesos de la calota tienden a fusionarse prematuramente y es posible encontrar que en algunos de estos pacientes, que inicialmente tienen perímetros cefálicos por encima de lo normal, el crecimiento cefálico parece detenerse después de cierto tiempo y la curva de crecimiento cefálico se orienta a percentilos cada vez más bajos. [14, 18, 19,20]

Habitualmente, estos pacientes no requieren tratamiento quirúrgico de esta craneosinostosis.

Sin embargo, con el tiempo, un pequeño grupo desarrolla síntomas similares a los de disfunción valvular (cefaleas, vómitos, somnolencia) en forma de episodios esporádicos pero que con el paso del tiempo tienden a incrementar su frecuencia. Generalmente los estudios de imágenes (TC de cerebro y RMI) no demuestran aumento del tamaño ventricular. [14, 18, 19,20]

Distintas hipótesis se han planteado para explicar el origen de esta sintomatología. La más aceptada sería la que habla de episodios de obstrucción intermitente del catéter ventricular en ventrículos que, por gliosis periventricular, han perdido su distensibilidad, y que por otro lado, al tener un continente (caja craneana) más pequeño que lo normal produce este tipo de síntomas. Es por esto, que el tratamiento que parece más efectivo, en nuestra experiencia, es la craniectomía descompresiva bi-fronto-temporal, que permite el aumento del tamaño craneano. [14, 18, 19,20]

Craneosinostosis secundaria a episodios hipoxico-isquémicos cerebrales

Una de las principales consecuencias y quizás la más importante que enfrentan los recién nacidos prematuros es la lesión cerebral secundaria a episodios hipoxico-isquémicos.

Entre las semanas 24 y 32 el cerebro en formación se maneja con un sistema de circulación centrípeta-centrífuga, con estructuras vasculares histológicamente más parecidas a las venas y de ubicación periventricular, al igual que los precursores neuronales, de ahí que el nacimiento pretérmino, sumado a la inmadurez pulmonar, provoque inicialmente una dificultad respiratoria grave, cuya repercusión hemodinámica será una hipertensión venosa, con la consecuente ruptura de estas estructuras venosas periventriculares y el daño por hipoxia isquemia y acidosis de los precursores neuronales. [13,14]

El hecho es que este daño repercutirá permanentemente en el desarrollo futuro del cerebro, necesario para impulsar la expansión de la calota craneana. El resultado objetivable será el cierre temprano de las suturas craneanas.

4.9 *CAPÍTULO 9: DIAGNÓSTICO*

4.9.1 Diagnóstico Clínico

Es crucial hacer el diagnóstico temprano, de ser posible en el periodo neonatal. Sin tratamiento el defecto craneal y facial aumentan con el tiempo al igual que las complicaciones. El diagnóstico clínico requiere confirmación radiológica y de imagen. [2, 3, 4, 5,15]

Comúnmente las craneosinostosis están presentes en el nacimiento pero no todas son diagnosticadas si son moderadas, por lo que es usual diagnosticarlas en los primeros meses de la vida, por lo que es importante que la historia clínica incluya complicaciones del embarazo, duración de la gestación y peso al nacimiento. También es importante el antecedente de la posición del niño durante el sueño en la diferenciación de la craneosinostosis de la plagiocefalia sin sinostosis. Por lo anterior es crucial hacer el diagnóstico temprano, de ser posible en el periodo neonatal. Debido a lo anterior, la ultrasonografía fetal ha hecho posible la medicina prenatal un campo especializado que incluye el diagnóstico *in útero*, la epidemiología y la terapia fetal. Aproximadamente entre 4-5% de los recién nacidos tienen algún tipo de anomalía estructural como malformación, deformación o disrupción. La incidencia de anomalías es alta en el examen de los embriones abortados o mediante la evaluación de los fetos, los cuales son eliminados por selección natural.

Las craneosinostosis se caracterizan por un cráneo morfológicamente anormal, pero no presentan síntomas ni signos neurológicos sino hasta meses y años después de ser diagnosticados. En las fases iniciales del proceso el desarrollo

cerebral no se altera ya que el cráneo puede crecer todavía en los diámetros no perpendiculares a la sutura afectada. Más adelante, cuando la consolidación es completa el crecimiento encefálico, puede originar hipertensión endocraneana.

Por lo anterior, la dismorfia craneal es de aparición precoz, precediendo a las manifestaciones neurológicas que pueden presentarse. Esta alteración está relacionada con la sutura afectada y según la conformación que adopte recibirá diferentes denominaciones: escafocefalia, cierre de la sutura sagital, cráneo alargado en sentido anteroposterior y disminución del diámetro biparietal, etc.

El examen físico incluye la exploración neurológica y el tacto del cráneo para detectar los rebordes de la sutura y las fontanelas, y la comprobación de la posición del cuello y otras posibles deformidades. En general, la simple observación de la morfología del cráneo del lactante es suficiente para tener una alta certeza del diagnóstico. Un evento que ocurre con cierta frecuencia es el cierre precoz de la fontanela anterior, lo cual alerta al pediatra y /o los padres.

Las fontanelas son importantes para conocer mediante su palpación el estado de la presión intracraneal. Ellas permiten hacer una valoración del crecimiento del cráneo y su cierre prematuro constituye uno de los signos a tener presente en el diagnóstico de las sinostosis. En nuestro medio se le da mucha importancia al cierre de la fontanela anterior o bregmática y es frecuente la remisión al neurocirujano con el diagnóstico de craneosinostosis por el sólo hecho de que el lactante tiene una fontanela puntiforme o ausente. Es importante conocer que si bien este es uno de los elementos positivos no constituye la regla, ya que en un 2,7% de los niños normales la fontanela puede cerrar antes de tiempo y cursar sin manifestaciones clínicas.

Por otra parte puede suceder que la fontanela esté presente en algunos casos con craneosinostosis donde sólo se ha fusionado una parte de la sutura.

La forma correcta de examinarlas es con el niño en posición semisentada entre las piernas y los brazos de la madre, normalmente está deprimida y late. La anterior o bregmática debe cerrar entre los 14 y 22 meses, la posterior entre el segundo y

tercer mes de la vida; la ptérica o antero-lateral alrededor de los tres meses y la astérica o postero-lateral en el segundo año.

4.9.1.1 Índice Craneano Horizontal

Las dos medidas lineales más importantes en el cráneo son la longitud máxima anteroposterior, que se toma desde la glabela (punto más prominente entre las arcadas superciliares) al opistocráneo (punto más saliente del occipital hacia atrás), y la anchura máxima a la altura de los eurios, puntos más salientes del cráneo hacia los lados, localizados generalmente en los parietales. Multiplicando esta medida por 100 y dividiéndola entre la longitud máxima, se obtiene el índice cefálico, uno de los de mayor interés, por el cual se puede incluir al cráneo dentro de unos tipos ya establecidos: dolicocráneo (si la anchura es hasta un 74,9 % de la longitud), mesocráneo (si varía entre 75 % y 79,9 %) y braquicráneo (80 % o más). [21]

$$\frac{\text{Diámetro transverso máximo} \times 100}{\text{Diámetro anteroposterior máximo}}$$

Cráneo braquicéfalo y dolicocéfalo

Permite clasificar los cráneos en:

Dolicocráneo (cabezas alargadas) hasta 74,9

Mesocráneo (cabezas medianas) de 75,0 a 79,9

Braquicráneo (cabezas redondeadas) de 80,0 y más.

4.9.1.2 Los Potenciales Evocados.

Visuales y auditivos del tallo cerebral pueden mostrar alteraciones aun antes de que aparezcan manifestaciones clínicas las cuales mejoran o desaparecen si se realiza cirugía temprana.

En pacientes con sospecha de retardo mental como el síndrome de Apert se debe realizar pruebas psicométricas. En el pasado se creía que las complicaciones neurológicas solo se presentaban en las craneosinostosis complejas y severas; sin embargo se observaron trastornos de aprendizaje en el 47 % de niños escolares con sinostosis de una sutura. Es indispensable una evaluación oftalmológica para descartar compromiso visual.

El consejo genético es importante por las diferencias en riesgo para afección neurológica o sistémica. Existe una considerable heterogeneidad genética y similitud clínica en las craneosinostosis sindromicas. El fenotipo no siempre predice el genotipo y el genotipo no siempre predice al fenotipo. Incluso en paciente con mutaciones idénticas las manifestaciones clínicas pueden ser diferentes. Por lo tanto de ser posible se recomienda realizar estudios moleculares para FGFRs o TWIST o en los pacientes con craneosinostosis sindromicas y en algunos casos no sindromicos. [19]

4.9.2 Diagnóstico Radiológico.

4.9.2.1 Radiografía convencional

Aun son importantes en la evaluación inicial de estos pacientes.

- Un cambio temprano es la falta de interdigitaciones normales en el cráneo hasta que la sutura se vuelva una línea simple.
- Hiperostosis en el lugar de las suturas.
- Posteriormente hay un engrosamiento del hueso adyacente.
- En la sinostosis sagital la fontanela se oblitera.

- Sin embargo la longitud total de cada sutura no siempre es visible y algunos pacientes tiene solo un pequeño puente óseo que limita el crecimiento y que es difícilmente visible en Rx simple.

IMPRESIONES DIGITIFORMES:

El aspecto del cráneo, las impresiones digitiformes son signo de hipertensión endocraneana.

4.9.2.2 Ultrasonido

- Con Ultrasonido prenatal se puede diagnosticar fusiones de las suturas complejas y aisladas desde el segundo trimestre.
- Se recomienda Ultrasonido tridimensional (3D) para distinguir entre sinostosis verdadera y moldeamiento fetal severo. [2,3,4,5,15,19,20,21]

Imagen 3D observamos fontanelas y suturas

4.9.2.3 Tomografía

Se practican estudios de Neuroimagen para valoración de fontanelas y suturas con el fin de identificar si existen fusiones y anomalías cerebrales asociadas y para su evaluación pre y posoperatoria en caso de patología.

El estudio preoperatorio mediante tomografía debe evaluar todas las suturas para verificar fusiones de las mismas y extensión de dichas fusiones, además permite establecer la asociación de una determinada asimetría craneana con lesiones cerebrales, conocer el estado del parénquima cerebral relacionado con la malformación craneana: la ausencia de espacios aracnoideos.

Las suturas mayores deben visualizarse en su totalidad para localizar cualquier punto de fusión o puente óseo a lo largo de las mismas.

Aunque la TAC axial de cráneo es útil en este propósito la valoración más correcta se realiza mediante TC tridimensional.

La TC 3D se considera la modalidad más precisa para el diagnóstico de los patrones normales de fontanelas y suturas, pero a su vez la TC 3D de superficie puede sobrevalorar el grado de fusión y originar falsos positivo, por ello siempre debe completarse con reconstrucciones MIP (máximum intensity projection) que

dan mayor fiabilidad acerca de la textura ósea real. Esta técnica permite evaluar correctamente falsas impresiones de la radiografía convencional.

La TC 3D es la modalidad estándar hoy en día en la evaluación de los patrones normales de fontanelas y suturas y su sensibilidad combinada con la exploración física se aproxima al 100%.
La TAC helicoidal permite el diagnostico de cualquier sutura fusionada en más del 90% de los casos y sinostosis metópica en el 100%.[2,3,4,5,15,19,20,21]

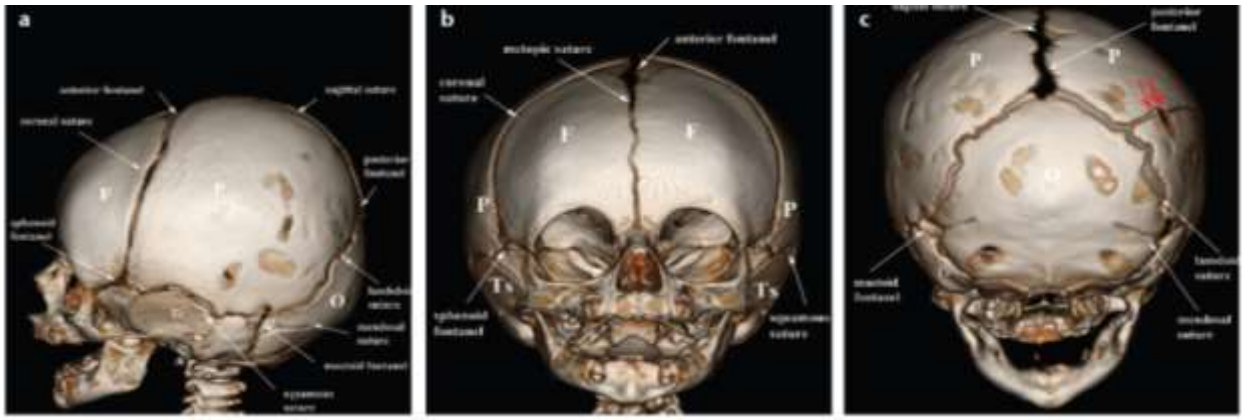

Sutura Coronal Normal **Sutura Coronal Fusionada.**

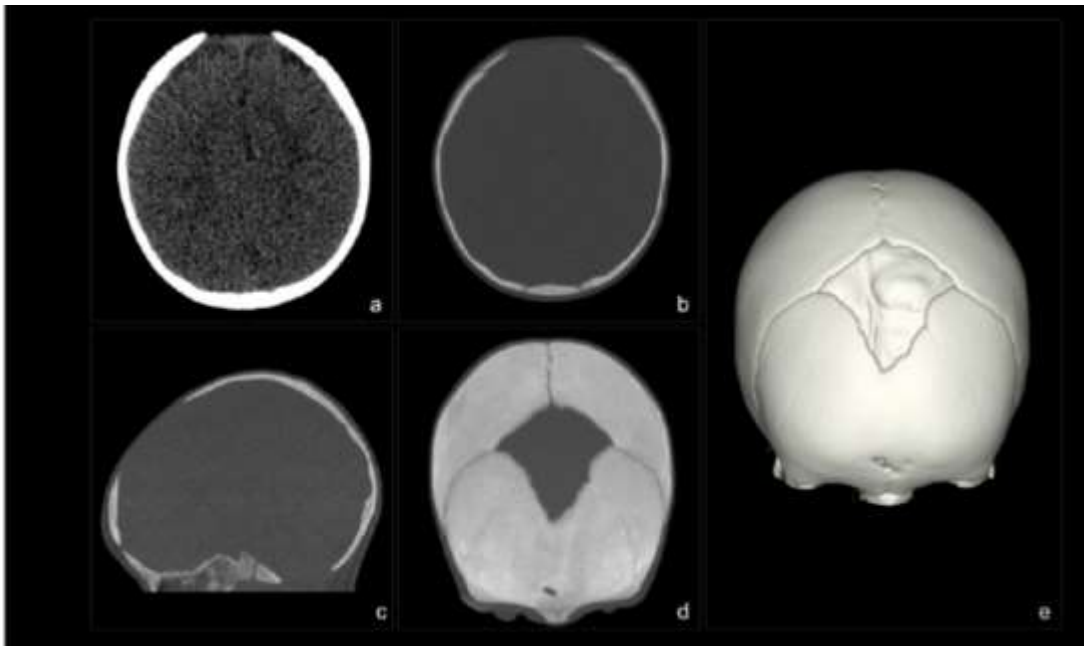

Revisión de imágenes a) MPR axial 5mm, ventana de cerebro, b) MPR axial 5mm, ventana de hueso, c) MIP sagital fina, d) MIP coronal gruesa, e) 3D anterior.

Craneosinostosis de la sutura coronal, bilateral y hueso bregmático a) TC craneal MIP coronal gruesa, b) MIP axial gruesa, c)3D anterior.

4.9.2.4 Resonancia Magnética.

Mediante IRM se valora las posibilidades de malformaciones cerebrales asociadas a las sinostosis (holoprosencefalia, agenesia de cuerpo calloso, agenesia de septum pellucidum, hidrocefalia, etc.) así como la permeabilidad del sistema venoso dural de cara a la cirugía, búsqueda de alteraciones en la fosa posterior. [2, 3, 4, 5, 15, 19, 20,21]

5. MATERIALES Y MÉTODOS

TIPO DE INVESTIGACIÓN

Se trató de un estudio prospectivo, de corte transversal, donde se determinó los patrones normales para la valoración de las fontanelas y suturas.

UNIVERSO

El universo estuvo constituido por pacientes que se hicieron una tomografía de cráneo en el servicio de Tomografía del Hospital de niños Baca Ortiz.

MUESTRA

La muestra lo constituyo 370 pacientes que fueron niños entre 0 y 18 meses y que cumplieran los criterios de inclusión, durante el periodo Julio del 2013 a Julio del 2014.

CRITERIOS DE INCLUSIÓN:

1. Pacientes sin diagnóstico previo de craneosinostosis, ni antecedentes patológicos familiares.
2. Recién nacidos sin antecedentes patológicos familiares.
3. Madres de los RN sin antecedentes Patológicos.
4. Edad de 0 a 18 meses.

CRITERIOS DE EXCLUSIÓN:

1. Pacientes con sufrimiento fetal, asfixias y con antecedentes patológicos de madres.
2. Recién nacido con complicaciones al momento del parto.
3. Madres de los RN hipertensas, diabéticas

DISEÑO DE LA INVESTIGACIÓN

Es un estudio descriptivo, durante un lapso comprendido entre Julio del 2013 a Julio del 2014, con una muestra no probabilística de niños normales en el servicio de Tomografía del Hospital de niños Baca Ortiz.

Se empleó un equipo de Tomografía multicorte Toshiba de 16 cortes, con la aplicación de Reconstrucciones 3D y de Máxima intensidad (MIP) en la estación de trabajo, examinándose de forma integral al hacer el diagnóstico de los patrones normales de fontanelas y suturas, fue preciso determinar también las características del parénquima cerebral, espacios aracnoideos, y la presencia de otras malformaciones genéticas o congénitas asociadas.

El protocolo que utilizamos, fue la mínima dosis de radiación con la máxima calidad de imagen siendo el siguiente:

PROTOCOLO DE TC 3D EN LA VALORACION DE FONTANELAS Y SUTURAS.

- Tomografía Computarizada Multicorte (TCM), equipo (Toshiba Medical Systems) de 16 cortes desde la base craneal (incluido orbitas) hasta vertex.

-Cortes de 3 mm colimados con pitch de 1.

-Reconstrucción solapada al 50% con intervalos de 1.5 mm.

-Parámetros de 90-120 KV y 30- 60 ma

-Protección gonadal.

-Sin protección ocular por las dificultades que supone en la obtención del modelo anatómico necesario para la simulación quirúrgica en caso de requerirla.

-Medidas conservadoras (sueño natural, música, padres). No sedación.

-Reconstrucciones 3D (en planos frontal anterior, lateral bilateral, posterior y superior), y MIP en la estación de trabajo.

-Reconstrucciones en MIP de cada sutura, para evitar superposiciones (Valoramos las imágenes por sub-volúmenes que nos permiten identificar cada sutura independientemente con el fin de evitar la superposición en la estación de trabajo.)

-Reconstrucción con algoritmo de parénquima cada 5mm.

Las suturas se visualizaron por completo con el fin de localizar puentes óseos o puntos de fusión, para que no se pasen por alto sinostosis y por ende las complicaciones posteriores que estas acarrean, además este estudio tomográfico nos permitió conocer el estado del parénquima cerebral.

La TC 3D es considera actualmente la modalidad más precisa para el diagnóstico de los patrones normales de fontanelas y suturas, pero a su vez es importante conocer que la TC 3D de superficie puede sobrevalorar el grado de fusión y originar falsos positivo, por ello siempre debe completarse con reconstrucciones MIP (máximum intensity projection) que dan mayor fiabilidad acerca de la textura ósea real. Esta técnica permite evaluar correctamente falsas impresiones de la radiografía convencional.

La TC 3D es la modalidad estándar hoy en día en la evaluación de los patrones normales de fontanelas y suturas y su sensibilidad combinada con la exploración física se aproxima al 100%, por lo tanto para fines pronósticos es indispensable determinar los siguientes parámetros:

— Edad materna y antecedentes patológicos de la madre y padre

Su investigación fue fundamental para registrar la presencia de antecedentes familiares de craneoestenosis. Asimismo, se valoró la presencia de la forma del cráneo en los padres.

— Antecedentes del paciente

Entre los antecedentes del paciente, se consideró la posibilidad de lesiones cerebrales o traumas perinatales, prematurez y enfermedades metabólicas que pudieran ser causantes de formas craneanas patológicas.

— Parénquima Cerebral.

La presencia de daño cerebral fue un indicador de futuras fusiones de algunas suturas.

— Sexo del paciente.

La importancia de conocer el sexo del paciente fue por la mayor incidencia de fusiones de las suturas en el sexo masculino.

TÉCNICAS DE RECOLECCIÓN DE INFORMACIÓN:

Se realizó un formulario conteniendo todas las variables en estudio, la información fue procesada en el sistema estadístico de Epi – info, y posteriormente se realizó la discusión respectiva de acuerdo a los objetivos planteados, las conclusiones se realizó en relación a los objetivos, identificando las fortalezas y debilidades del trabajo y ciertas recomendaciones para etapas futuras; finalmente se presentó los resultados en tablas y gráficos de Microsoft Excel, el texto fue procesado en el sistema de Microsoft Word.

ANALISIS ESTADISTICO

Se realizó un formulario que contiene todas las variables en estudio, la información se procesó en el sistema estadístico de EpiInfo y se realizó un análisis estadístico, los resultados se presentaron en tablas de frecuencia y gráficos de Microsoft Excel, el texto fue procesado en el sistema de Microsoft Word. Posteriormente se realizó la discusión respectiva de acuerdo a los objetivos planteados, las conclusiones se realizaron en relación a los objetivos, identificando las fortalezas y debilidades del trabajo y ciertas recomendaciones para etapas futuras.

VARIABLES

- Edad del paciente
- Edad de la madre
- Antecedentes patológicos personales de la madre
- Sexo del paciente
- Antecedentes del paciente

OPERACIONALIZACIÓN DE VARIABLES

VARIABLE	DEFINICIÓN	INDICADOR	RANGO
Edad	Años cumplidos desde el nacimiento a 18 meses	Meses	O a 3 meses 3 – 6 meses 6 a 12 meses 12 a 18
Edad de la madre	Años de la madre durante su embarazo	Años	20 -35 anos
Antecedentes patológicos personales de la madre	Patologías que presenta la madre previa al embarazo que constituye un factor de riesgo	Patología	-HTA -Diabetes mellitus -Antecedentes de Craneosinostosis -Ninguna
Sexo del Paciente	Genitales determinantes del género masculino y femenino.	Genero	Masculino Femenino
Antecedentes del paciente	Enfermedades del paciente desde el nacimiento o adquiridas	Patología	-Tumores cerebrales -Enfermedades metabólicas,TCE, -Antecedentes hipoxico-isquémicos.

6. RESULTADOS

Los resultados arrojados por los Instrumentos de Ejecución y Recolección de datos se analizaron cualitativamente y cuantitativamente, mediante técnicas de Estadística Descriptiva implementándose cuadros de distribución de frecuencia y porcentajes permitiendo una presentación ordenada y además se utilizan diagramas de barra visualizándose ampliamente los resultados obtenidos.

El presente estudio fue realizado en el Hospital de Niños Baca Ortiz de Quito en el periodo comprendido entre Julio del 2013 y Julio del 2014.

El Universo estuvo constituido por 370 niños edad comprendida entre 0 y 18 meses.

Se les realizo estudios tomográficos con un equipo de Tomografía Multicorte Toshiba de 16 cortes, con la aplicación de Reconstrucciones 3D y proyecciones de Máxima intensidad (MIP) en la estación de trabajo, examinándose de forma integral al hacer el diagnóstico de los patrones normales de fontanelas y suturas, fue preciso además determinar también las características del parénquima cerebral.

Gráfico No. 1

Edades de los Niños a los que se les realizó el estudio

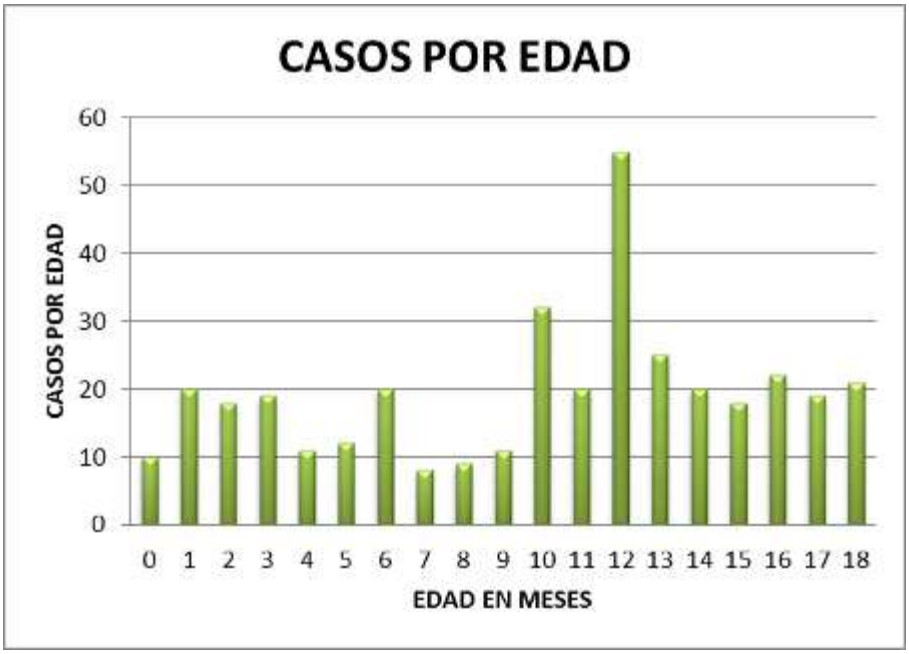

***Fuente**: Servicio de Radiología del Hospital de Niños Baca Ortiz, 2013 – 2014*
***Elaboración**: El Autor*

De los 370 estudios tomográficos realizados a niños normales, se demuestra que la mayoría de ellos en nuestro estudio fueron niños de 12 meses de edad (55 casos equivalente al 14.8 %) que acudieron a esta casa de salud.

Gráfico No. 2

Distribución de pacientes de acuerdo al sexo.

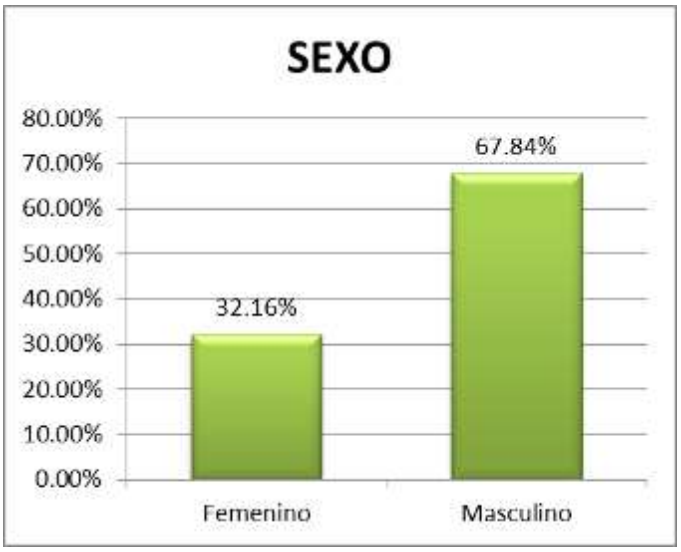

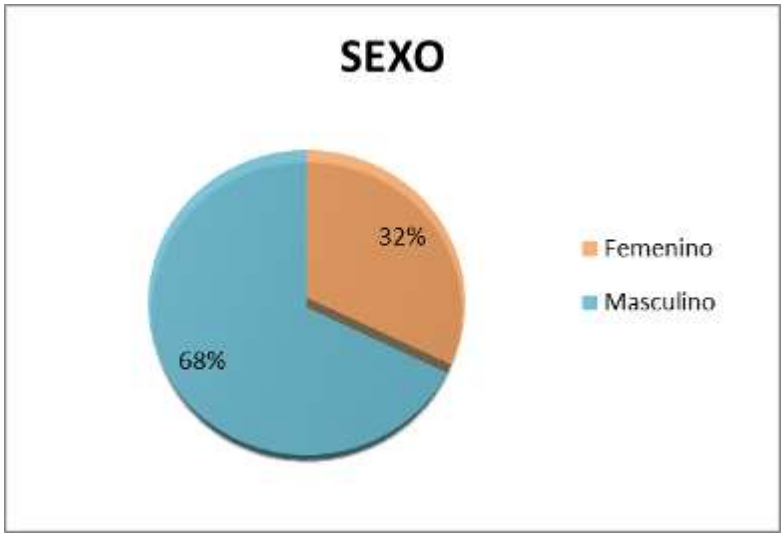

***Fuente**: Servicio de Radiología del Hospital de Niños Baca Ortiz, 2013 – 2014*
***Elaboración**: El Autor.*

De los 370 estudios tomográficos realizados a niños normales, se demuestra que la mayoría de pacientes en nuestro estudio fueron con niños (en un 67,84 %) y niñas (en un 32.16%) que acudieron a esta casa de salud.

Gráfico No. 3

Diámetro y cierre de la Fontanela Bregma en su diámetro Transverso de acuerdo a la edad

(Fontanela anterior)

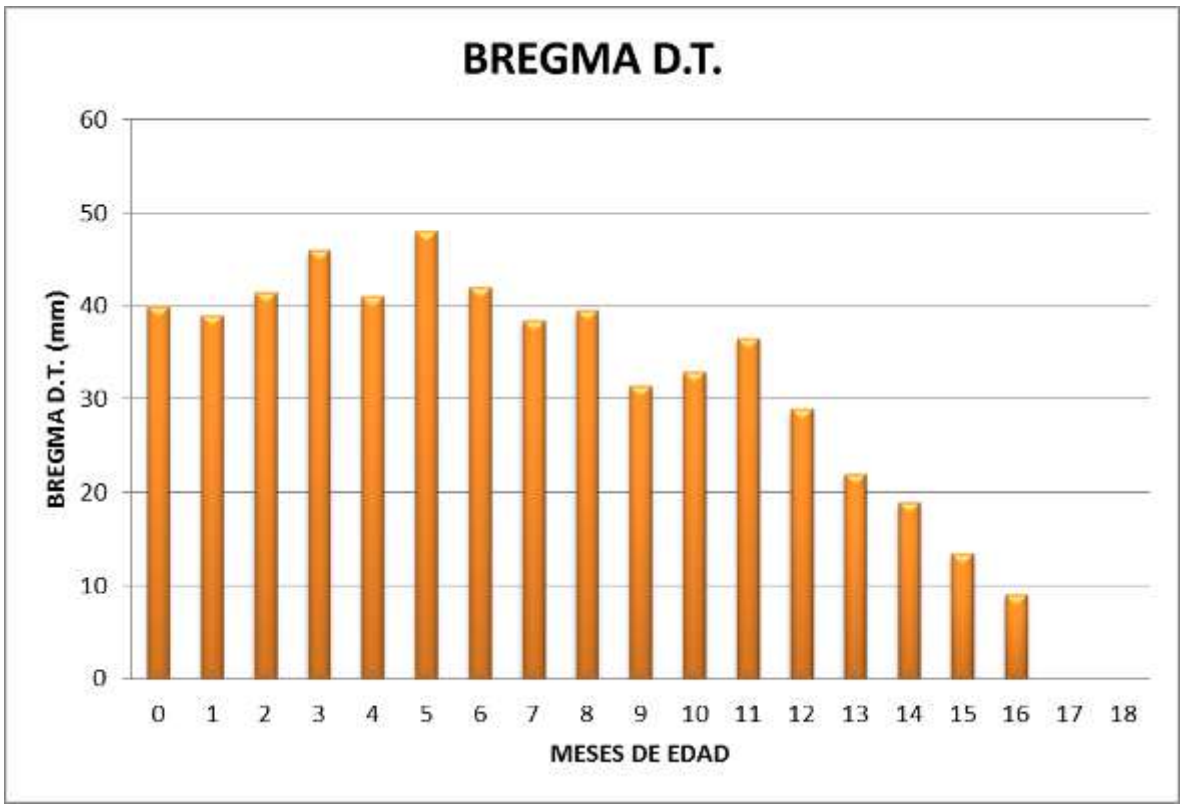

***Fuente**: Servicio de Radiología del Hospital de Niños Baca Ortiz, 2013 – 2014*
***Elaboración**: El Autor*

El diámetro normal transverso de la fontanela anterior abierta desde el nacimiento hasta los niños de 18 meses de edad (año y medio) varía entre 40mm en recién nacidos a 8 mm a los 16 meses de edad y cerrándose totalmente a los 18 meses.

Gráfico No. 4

Diámetro y cierre de la Fontanela Bregma en su diámetro AP de acuerdo a la edad

(Fontanela anterior)

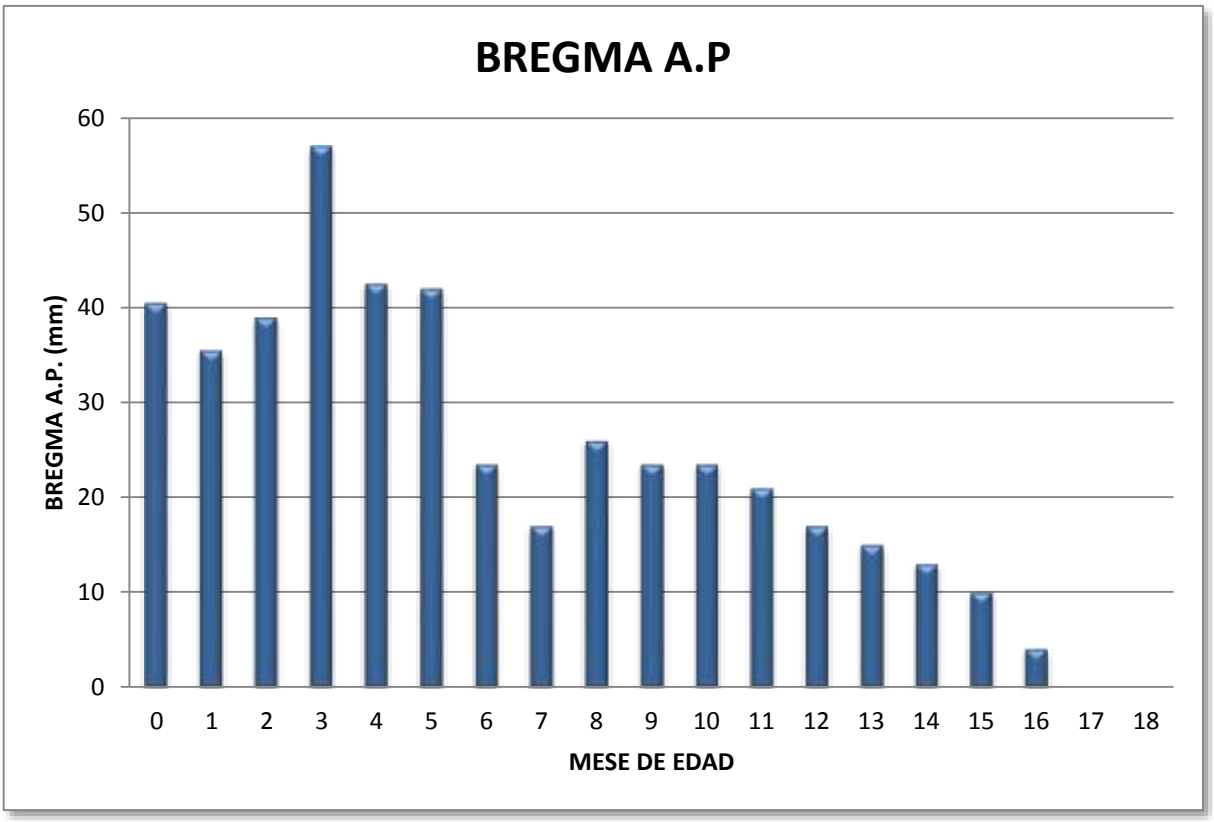

***Fuente**: Servicio de Radiología del Hospital de Niños Baca Ortiz, 2013 – 2014*
***Elaboración**: El Autor*

El diámetro normal antero-posterior de la fontanela anterior desde el nacimiento hasta los niños de 18 meses de edad (año y medio) varía entre 40mm en recién nacidos a 4 mm a los 16 meses y cerrándose totalmente a los 18 meses.

Gráfico No. 5

Diámetro y cierre de la Fontanela Lambda en su diámetro AP de acuerdo a la edad

(Fontanela posterior)

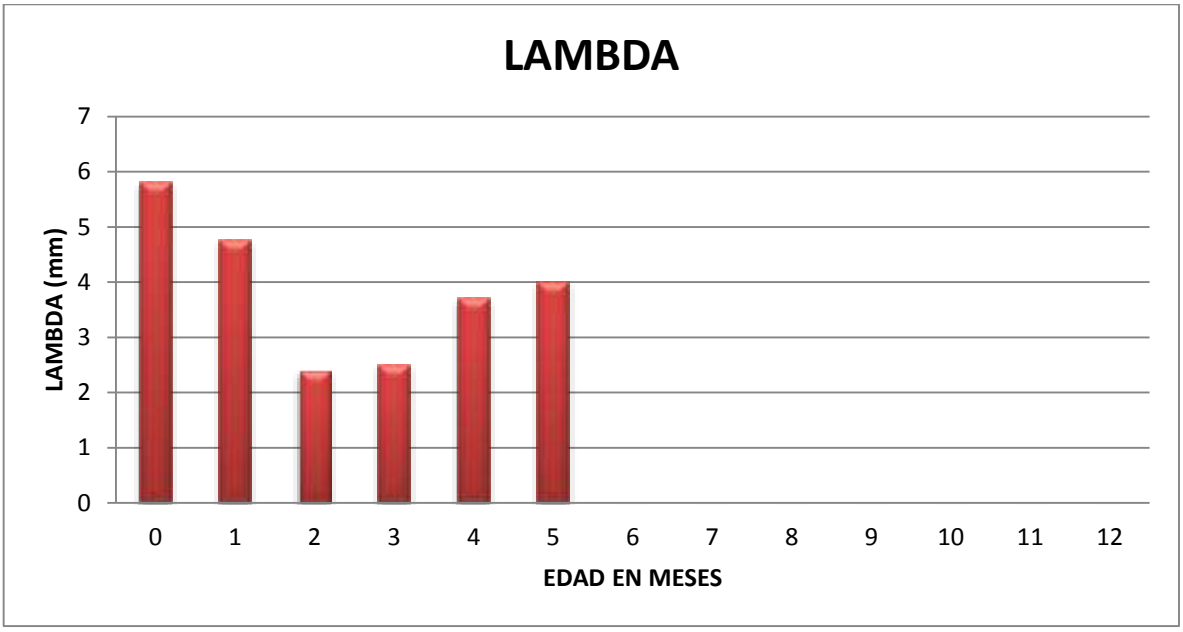

***Fuente**: Servicio de Radiología del Hospital de Niños Baca Ortiz, 2013 – 2014*
***Elaboración**: El Autor*

El diámetro normal de lambda desde el nacimiento hasta los niños de cinco meses de edad varía entre 5,9 mm hasta los 2,5 mm cerrándose desde los seis meses en adelante.

Gráfico No. 6

Diámetro y cierre de la Fontanela Pterion en su diámetro AP de acuerdo a la edad

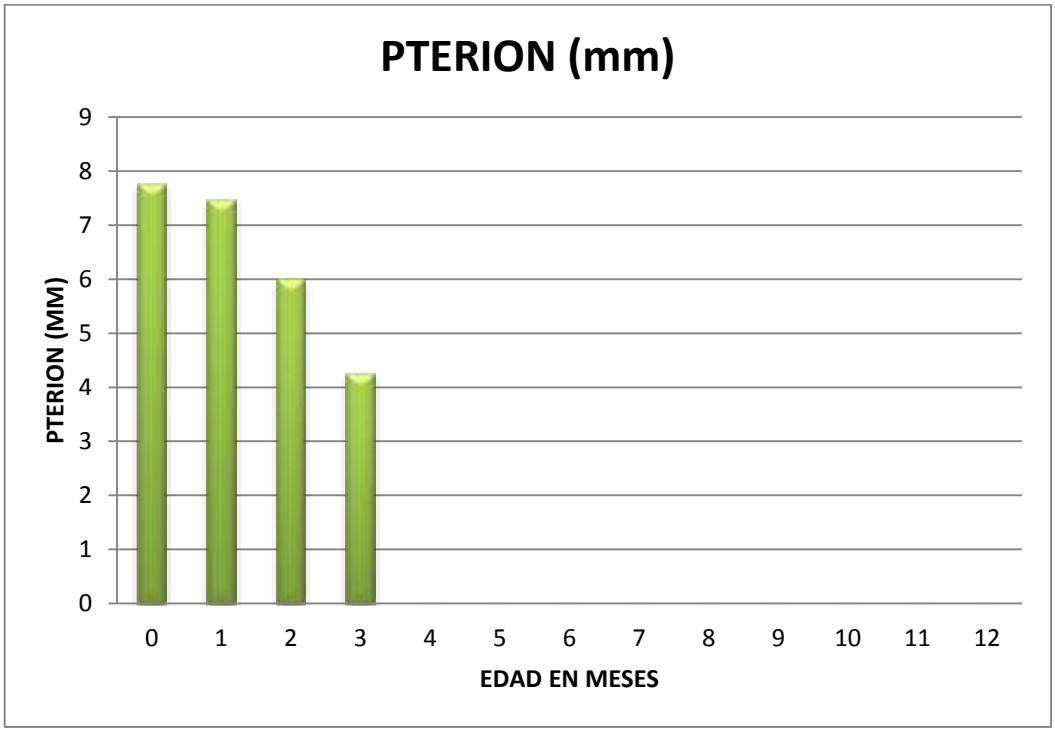

***Fuente**: Servicio de Radiología del Hospital de Niños Baca Ortiz, 2013 – 2014*
***Elaboración**: El Autor*

El diámetro normal del Pterion desde el nacimiento hasta los niños de tres meses de edad varía entre 7,8 mm hasta los 4,2 mm cerrándose desde los cuatro meses en adelante.

Gráfico No. 7

Diámetro y cierre de la Fontanela Asterion en su diámetro AP de acuerdo a la edad

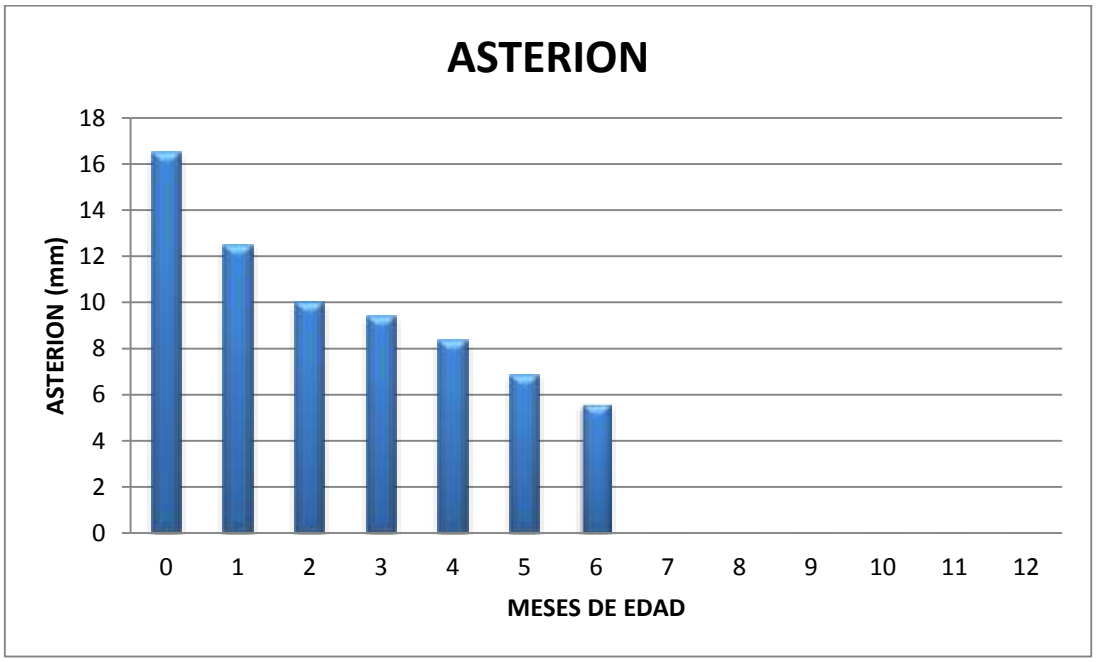

***Fuente**: Servicio de Radiología del Hospital de Niños Baca Ortiz, 2013 – 2014*
***Elaboración**: El Autor*

El diámetro normal del Asterion desde el nacimiento hasta los niños de seis meses de edad varía entre 16,2 mm hasta los 5,9 mm cerrándose desde los siete meses en adelante.

Gráfico No. 8

Sutura Metópica de acuerdo a la abertura y cierre

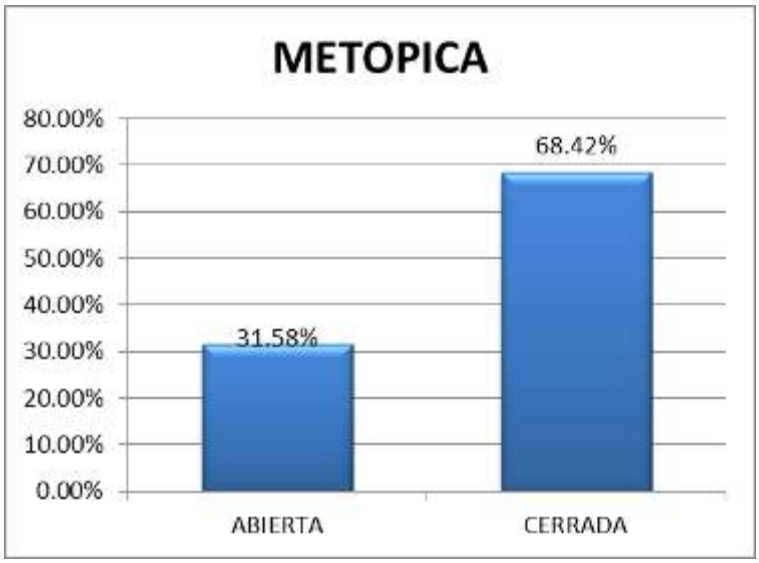

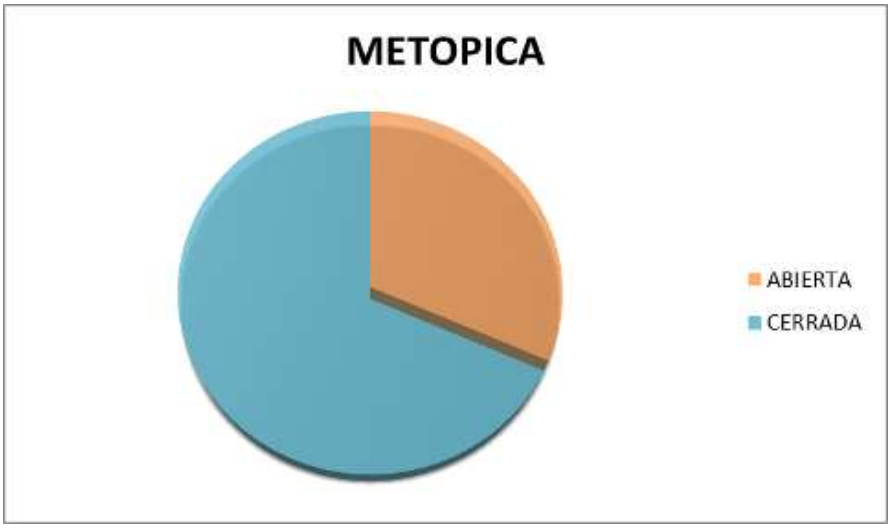

***Fuente**: Servicio de Radiología del Hospital de Niños Baca Ortiz, 2013 – 2014*
***Elaboración**: El Autor*

De los 370 estudios tomográfico realizados a niños normales, se demuestra que la mayoría de los pacientes en nuestro estudio tuvieron la sutura metópica cerrada en un 68,4 %y abierta un 31.5%.

7. DISCUSIÓN Y ANALISIS DE RESULTADOS

Según los resultados obtenidos en este estudio el grupo más estudiado fueron niños de 0 y 18 meses de edad sin antecedentes patológicos y familiares, cuyas madres comprendían una edad entre 20 y 35 años sin antecedentes patológicos previos. Siendo el diámetro promedio transverso del bregma de 40 mm en recién nacidos, llegando a 8mm de diámetro a los 16 meses de edad y cerrándose completamente a los 18 meses, el diámetro anteroposterior del bregma es de 40 mm en recién nacidos, llegando a 4 mm de diámetro promedio a los 16 meses de edad, y cerrándose totalmente a los 18 meses, y obteniéndose un diámetro mínimo del bregma de 30 mm en su diámetro transverso, siendo este (Bregma) el más estudiado ya que clínicamente es el más relevante para el diagnóstico clínico.
Las medidas se tomaron en sentido AP del cráneo con vista a la sutura sagital en la estación de trabajo valorando sub-volumétricamente cada fontanela y sutura y utilizando las proyecciones en MIP. Al respecto mencionamos a Bustamante y colaboradores quienes en el año 2010, analizaron 48 fontanelas anteriores de pacientes pediátricos con y sin patología asociada en el Hospital de Niños de La Plata "Sor María Ludovica"(La Plata. Buenos Aires. Argentina.) Encontrándose que la media de la fontanela anterior sagital fue de 31,42 mm estos resultados son muy cercanos y un poco más bajos a los encontrados a nuestra población tal vez debido a que se incluyeron pacientes de mayor edad que el de la población estudiada.[22]
Garduño en su artículo “Exploración neurológica de la cabeza en niños recién nacidos” (México), explica que la fontanela anterior se localiza en la unión del frontal y los parietales; es la más grande de las fontanelas. Tiene forma romboidea, o de diamante, su tamaño es variable: mide aproximadamente 40 mm. x 25 mm. estos datos se ajustan más a los encontrados en nuestra población, las variaciones son mínimas y se encuentran dentro del rango propuesto por este autor. [23]

La fontanela posterior o lambda tiene un promedio que varía entre 5,9 mm hasta los 2,5 mm desde el nacimiento hasta los niños de cinco meses de edad respectivamente, cerrándose desde los seis meses en adelante medidas que fueron tomadas en sentido AP y laterales. Garduño también menciona que la fontanela posterior es de forma triangular o puntiforme y que al nacimiento la fontanela posterior mide de 5 mm a 7 mm, y se cierra alrededor de los dos o tres meses de edad, observamos que la media de esta fontanela en nuestra población se ajusta moderadamente al rango mencionado por este autor pero el cierre de la misma en nuestro estudio en más tardíamente como refieren varias literaturas. [23]

En cuanto al Pterion el diámetro normal desde el nacimiento hasta los de tres meses de edad varía entre 7,8 mm hasta los 4,2 mm como medida promedio, cerrándose desde los cuatro meses en adelante.[22]

Y el diámetro normal del Asterion desde el nacimiento hasta niños de seis meses de edad varía entre 16,2 mm hasta los 5,9 mm como medida promedio, cerrándose desde los siete meses en adelante. [22]

Para el estudio de las suturas. Cuatro grandes suturas craneales (sagital, coronal, lamboidea y sutura metópica) fueron estudiadas utilizando en la estación de trabajo a más de reconstrucciones volumétricas en 3D, proyecciones de máxima intensidad (MIP) Con el fin de estimar con precisión el desarrollo del cráneo en los bebés, fue necesario establecer esta nueva herramienta de trabajo ya que otros estudios únicamente utilizan la TC 3D. [19]

Encontrándose que la sutura sagital, coronales y lamboidea tienen una abertura desde el nacimiento hasta los 3 meses de edad entre 3mm y 1mm. Y de allí en adelante sus bordes se encuentran irregulares interdigitadas entre sí pero no fusionadas en todos los casos como se observó en las proyecciones de máxima intensidad. Las suturas son ocupadas funcionalmente por tejido fibroso hasta los

13 años de edad por lo que se dice que se han cerrado; pero la verdadera osificación no ocurre hasta la cuarta o quinta década de la vida. [19]
La sutura metópica estuvo cerrado en un 68.4% de todos los casos y abierta en un 31.5 % desde el nacimiento hasta los 5 meses concordando con la literatura.

Se concluyó entonces que gracias al tomógrafo multicorte en 3D y proyecciones en MIP en manos expertas, es un medio útil para el diagnóstico de fusiones tempranas conociendo los patrones de desarrollo normales de las fontanelas y sutura para evitar complicaciones posteriores.

8. CONCLUSIONES

1. Se concluye que la tomografía multicorte en 3D y proyecciones en MIP en manos expertas, es un medio útil para el diagnóstico de fusiones tempranas una vez conocidos sus patrones de desarrollo normal, habiendo obtenido un diámetro promedio transverso del bregma de 40 mm en recién nacidos, llegando a 8mm de diámetro a los 16 meses de edad y cerrándose completamente a los 18 meses, el diámetro anteroposterior del bregma es de 40 mm en recién nacidos, llegando a 4 mm de diámetro promedio a los 16 meses de edad, y cerrándose totalmente a los 18 meses. La fontanela posterior o lambda tiene diámetro promedio de 5,9 mm en recién nacidos hasta los 2,5 mm a los cinco meses de edad, cerrándose desde los seis meses en adelante. En cuanto al Pterion el diámetro normal en el nacimiento es de 7,8mm hasta los 4,2mm a los 3 meses de edad, cerrándose desde los cuatro meses en adelante. Finalmente el diámetro normal del Asterion en el nacimiento es de 16,2mm hasta los de seis meses de edad donde se tiene un valor promedio de 5,9mm, cerrándose desde los siete meses en adelante.

2. Para valorar de mejor manera el cierre de las suturas y fontanelas se utilizan las proyecciones de máxima intensidad (MIP), que es una herramienta del tomógrafo dándonos una sensibilidad y especificidad aproximadamente del 100%.

3. En los resultados obtenidos en este estudio los 370 casos tomográficos pueden establecer un rango de normalidad al conocer los diferentes diámetros de fontanelas y suturas estudiadas con el fin de instaurar el tratamiento lo más rápido posible para evitar complicaciones posteriores.

9. RECOMENDACIONES

1. Es imprescindible conocer la anatomía normal del cerebro y el cráneo así como su desarrollo embriológico, para reconocer las diferentes patologías en la valoración tomográfica por fusiones tempranas.

2. Se recomienda el manejo adecuado del tomógrafo, en la estación de trabajo y utilizando protocolos para las reconstrucciones volumétricas, sub-volumétricas y reconstrucciones en MIP para mejores diagnósticos y beneficios para los pacientes.

3. Promover la interrelación entre las especialidades involucrados en el manejo de los pacientes con patología cerebral, evitando de esta manera un manejo tardío.

4. Recomendar el presente estudio para su utilización de valores normales de las fontanelas en la atención de rutina de los recién nacidos y lactantes.

5. Recomendar la Tomografía Multicorte con Reconstrucciones 3D y proyecciones de máxima intensidad MIP para el diagnóstico temprano de cierre de las suturas y de patologías cerebrales del RN y su tratamiento a corto tiempo.

10. BIBLIOGRAFÍA

1. SOOK Young Sim, M.D., SOO Han Yoon, M.D., Ph.D., and SUN Yong Kim, M.D., Ph.D (2012).Quantitative Analysis of Developmental Process of Cranial Suture in Korean Infants. (J Korean Neurosurg Soc. Jan 2012; 51(1): 31–36.) Published online Jan 31, 2012. doi: 10.3340/jkns.2012.51.1.31 .

2. SEGAL Norberto, LUSTGARTEN Leonardo, GÓMEZ Jesús, MEMORIAL Jackson, (2014). Equipo Neuroquirúrgico-Cráneo-facial Venezuela. Fontanela anterior tagged posts. 20/08/2014 Posted in Craneosinostosis.

3. PEKÇEVIK Yeliz, HASBAY Ebru, PEKÇEVIK Rıdvan (2013). Three-dimensional CT imaging in pediatric calvarial pathologies. Diagn Interv Radiol 2013; 19:488–494. Turkish Society of Radiology 2013.

4. VEGA Gutiérrez M.L., ALÍA Arroyo I. (2012) Craneosinostosis sagital. A propósito de un caso Sagittal craniosynostosis. A case report.Rev Pediatr Aten Primaria vol.14 no.54 Madrid jun. 2012. Hospital Clínico Universitario de Valladolid. España.

5. KHANNA Paritosh C ,THAPA Mahesh M, IYER Ramesh S, PRASAD Shashank S. (2011) The many faces of craniosynostosis. Neuroradiology, | Volumen : 21 | Issue : 1 | Page : 49-56. [1] Department of Radiology, Seattle Children's Hospital/University of Washington School of Medicine.

6. BLANCO Lobato P, CASTELO Vásquez J L, TABOADA Rodríguez V.(2014). Aplicación de un protocolo de TCMD baja dosis para el estudio de deformidades craneales en niños. Congreso Seram 2014 (Sociedad española de Radiología Medica).

7. FONTES Daniel, NATOLI Óscar, PINYOT Joan (2011). Estudio de la craneosinostosis por tomografía computarizad. En Imagen Diagnóstica. Vol. 02. Núm. 02. Julio - Diciembre 2011. Servicio de Diagnóstico por la Imagen, Instituto Universitario USP Dexeus, Barcelona, España. Departamento de Malformaciones Craneofaciales, Instituto Universitario USP Dexeus, Barcelona, España.

8. VINOCUR Daniel N and MEDINA L (2010) Imaging in the Evaluation of Children with Suspected Craniosynostosis.

9. PEÑA Segura JL, SANZ Aguareles J, OLLOQUI Marco M, CÁCERES Encinas A, CANTERO Antón J, LÓPEZ Pisón J.(2010) Revisión del protocolo de actuación ante las deformidades craneales en las consultas de Pediatría de Atención Primaria, Neuropediatría y Neurocirugía. Revista de Pediatría Integral 2010.

10. HINOJOSA MENA J. –BERNAL (2011) Jefe de la Sección de Neurocirugía Pediátrica. Trastornos del tamaño y forma del cráneo Plagiocefalia. Hospital Universitario Materno-Infantil. Unidad de Neurocirugía Pediátrica. Hospital Universitario Quirón Madrid. Pediatr Integral 2011; XV (9): 825-832.

11. INFANTE CONTRERAS Clementina (2009) Fundamentos para la evaluación del crecimiento, desarrollo y función craneofacial. Universidad Nacional de Colombia, Bogotá. ISBN 9789584442864

12. PINA PALLÍN, María; DUALDE BELTRÁN, Delfina; HERNANDORENA GONZÁLEZ, Martha; BÉRTOLO DOMÍNGUEZ, Martha; JOUDANIN SEIJO, Jonathan; PALMERO DA CRUZ, Julio (2010) Craneosinostosis: diagnóstico mediante TC con reconstrucciones 3D Sociedad española de Radiología Médica, Hospital Clínico Universitario de Valencia SERAM Mayo 2010.

13. RODRÍGUEZ NAVA Patricia, DENA ESPINOZA Ernesto Javier, HERNÁNDEZ GARDUÑO Adolfo, FUENTES GARCÍA Margarita, BASILE LENGE Roberto, AMEZCUA HERRERA Carmen y col. (2007) Craneosinostosis Multisutural del tipo cráneo en Trébol y otras craneosinostosis. Anales de Radiología México, 2007;3:219-231.

14. PORTILLO Santiago, KONSOLON y PICO (2004) Deformidad craneana: Su importancia en la pediatría general. Arch. Argent. Pediatr. Vc.102 n3 Bs. As jul/jun. 2004.

15. CORK .Alejandra Patricia (2010) Suturas y Fontanelas Anatomía Y Semiología Radiológica 16 de Marzo 2010 Cráneo en Pediatría.

16. KEESLER Joseph, MD., and RICER Rick, MD., (2003) University of Cincinnati College of Medicine, Cincinnati, Ohio The Abnormal Fontanel Am Fam Physician. .

17. SAAVEDRA Gloria M.D.; ROJAS Cristian M.D. Evaluación Neurológica del Recién Nacido .Revista Gastrohnup 2011 Volumen 13 Numero 1.

18. GUERRERO Fdez, GUERRERO Vásquez J.(2007) Craneosinostosis .Médico Adjunto de Pediatría , Hospital La Paz 2007 Madrid Pedíatra. Algeciras.

19. FLORES Laura, de Sarnath (2003) Avances en Craneosinostosis Revista Mex Neurocirugía 2003 ; 4 (2) : 63 74.

20. Guía de manejo de Neurocirugía. Craneosinostosis. 18 de Septiembre del 2013.PDF.

21 KRIVOY, Abraham (2009). Evolución en el manejo de las craneoestenosis. Colección Razetti. Volumen VII. Caracas: Editorial Ateproca; 2009.p.467-516.

22. BUSTAMANTE J.L.; MIQUELINI L.A.; D'AGUSTINI M. * y FONTANA A.M. (2010) Anatomía aplicada de las fontanelas. Cátedra de Anatomía "C". Facultad de Ciencias Médicas. Universidad Nacional de La Plata. La Plata. Buenos Aires. Argentina.
*Servicio de Neurocirugía. Hospital de Niños de La Plata "Sor María Ludovica". La Plata. Buenos Aires. Argentina. Neurocirugía v.21 n.3 Murcia jun. 2010.

23. GARDUÑO Hernández Florentino (2004). Exploración neurológica de la cabeza en niños recién nacidos) Revista Mexicana de Vol. 71, Núm. 6 • Nov.-Dic. 2004 pp. 292-296.

11. ANEXOS

IMÁGENES

CON LA JEFA DEL DEPARTAMENTO DE RADIOLOGÍA DEL HOSPITAL DE NIÑOS BACA ORTIZ.

HOSPITAL DE NIÑOS BACA ORTIZ.

HERRAMIENTAS DEL TOMOGRAFO.

EVOLUCIÓN DE LAS FONTANELAS DE 0 HASTA LOS 18 MESES

BREGMA

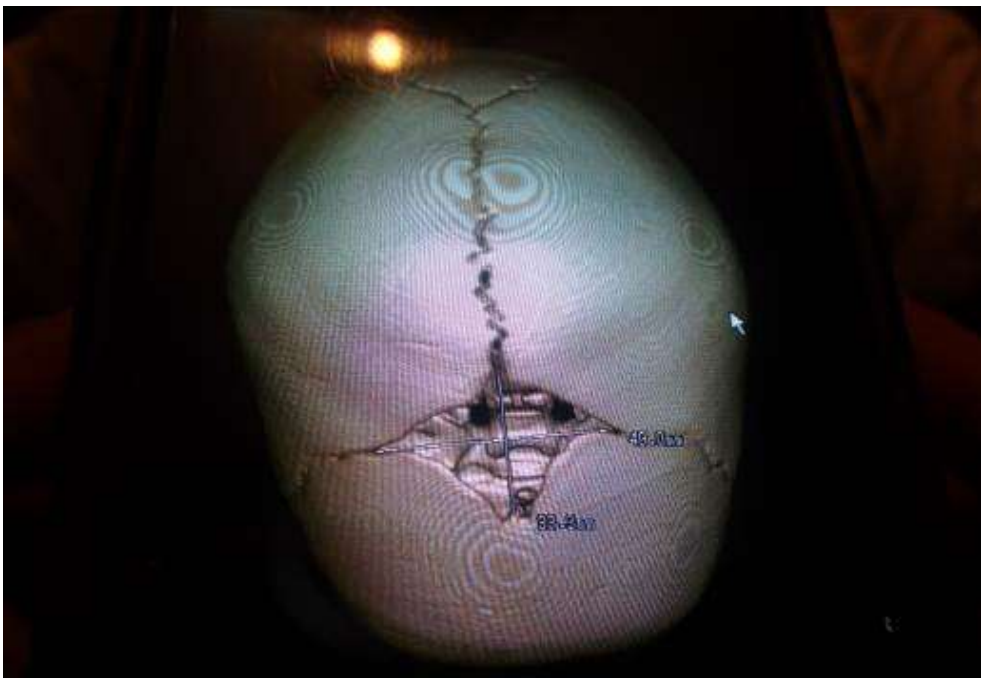

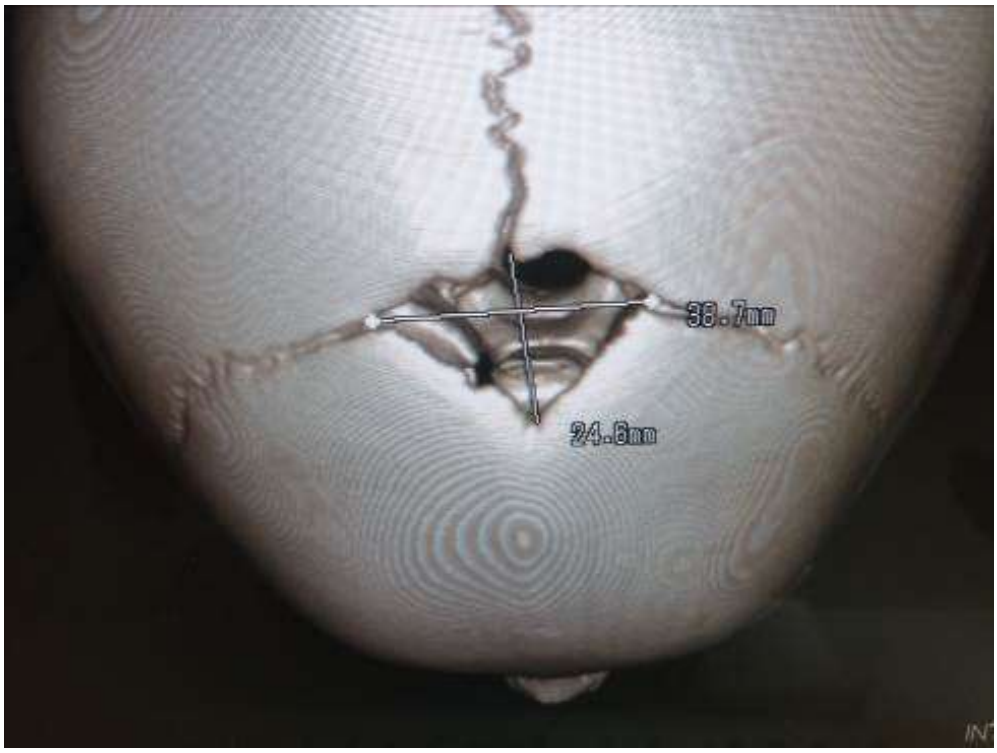

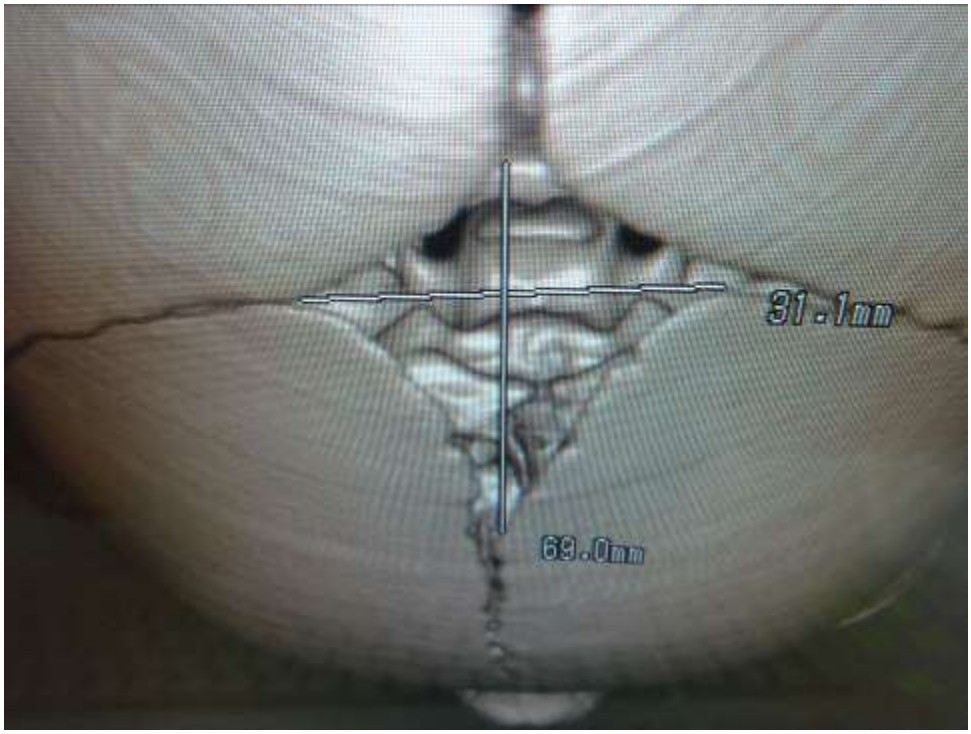
31.1mm
69.0mm

30.0mm
20.3mm

18.0mm

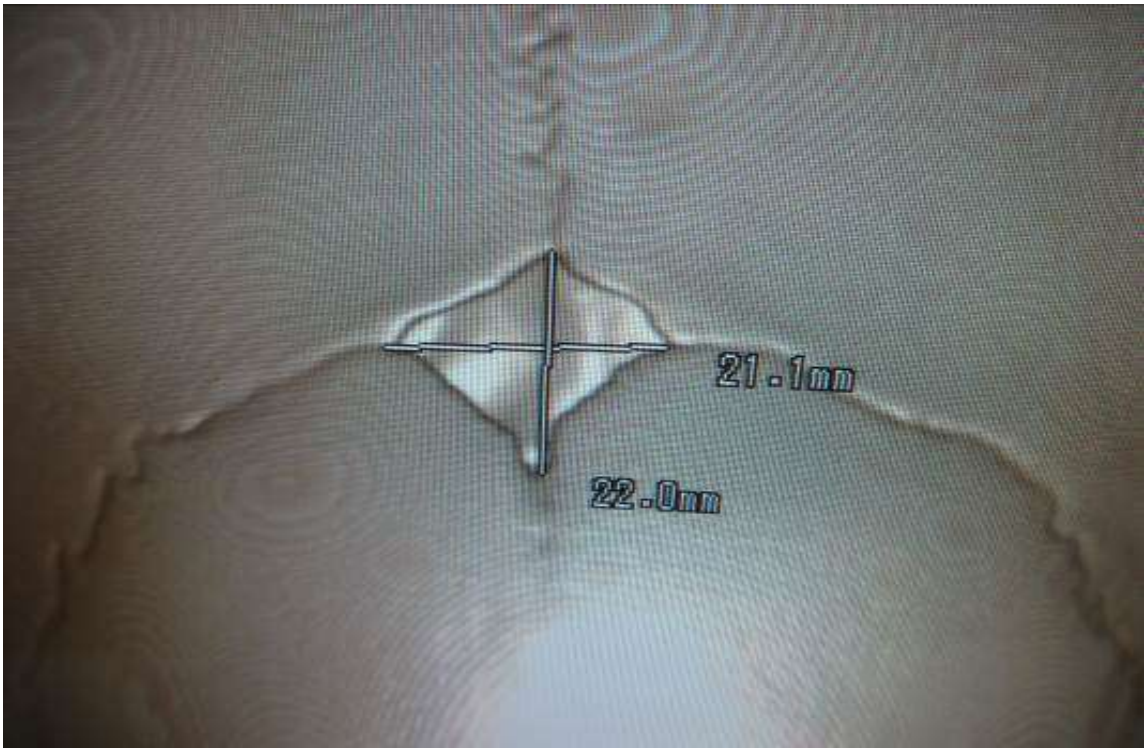
21.1mm
22.0mm

14.8mm
25.1mm

Raw-Data
Rotate
Zoom
Application
Clipping
R
Aquilion
A/F
Presets
Manual Adjust

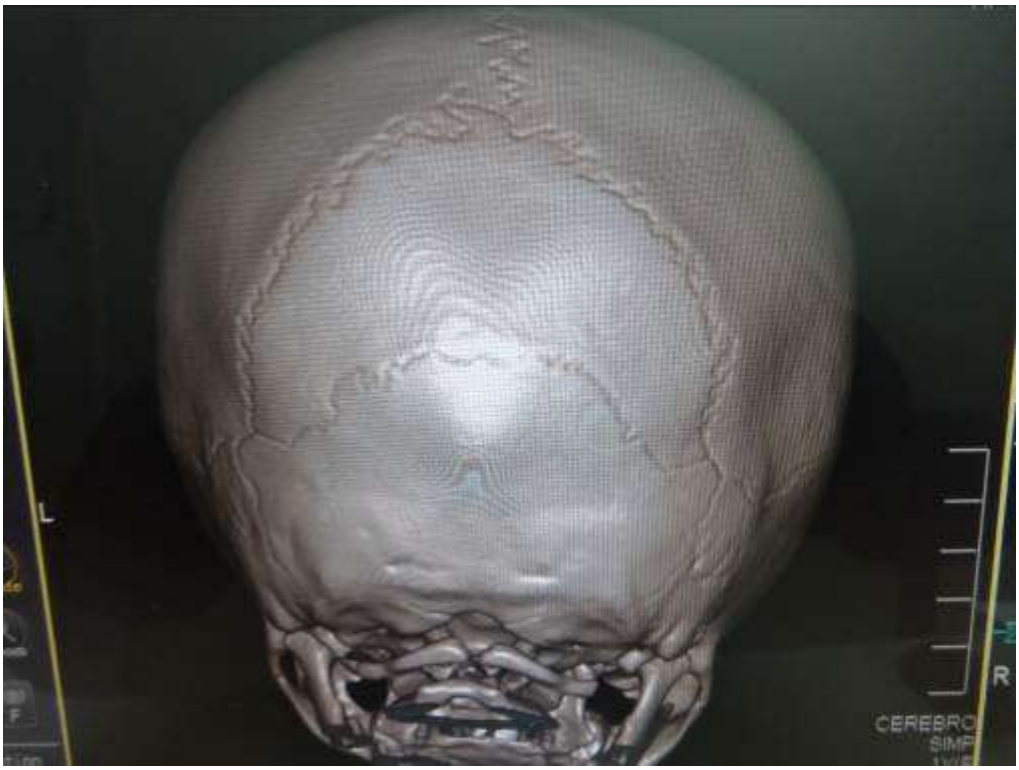
L
R

A
Aquilion

LAMBDA

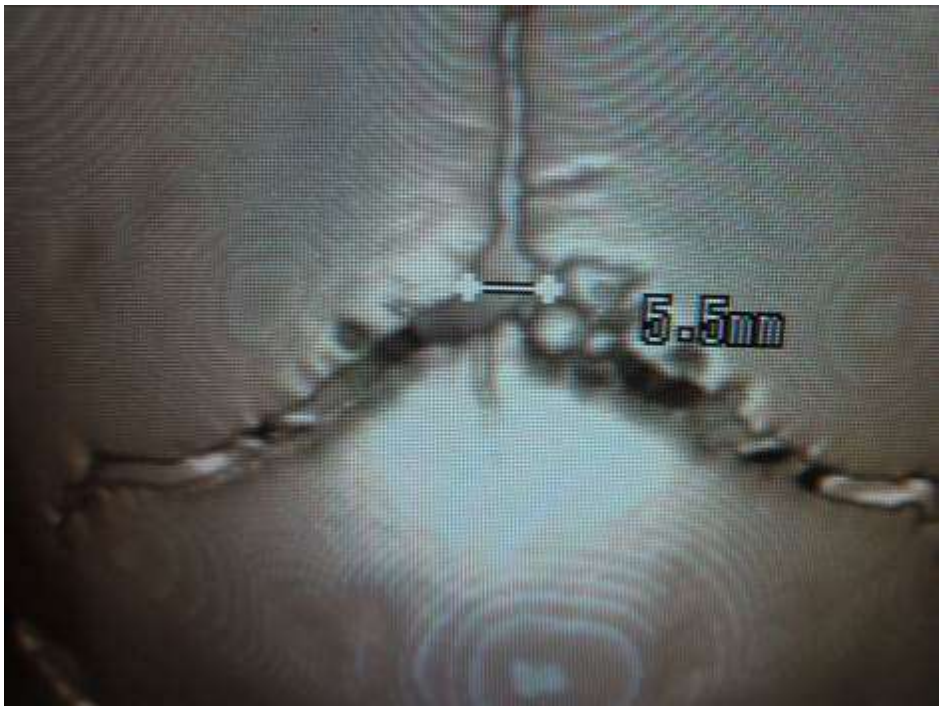

PTERION

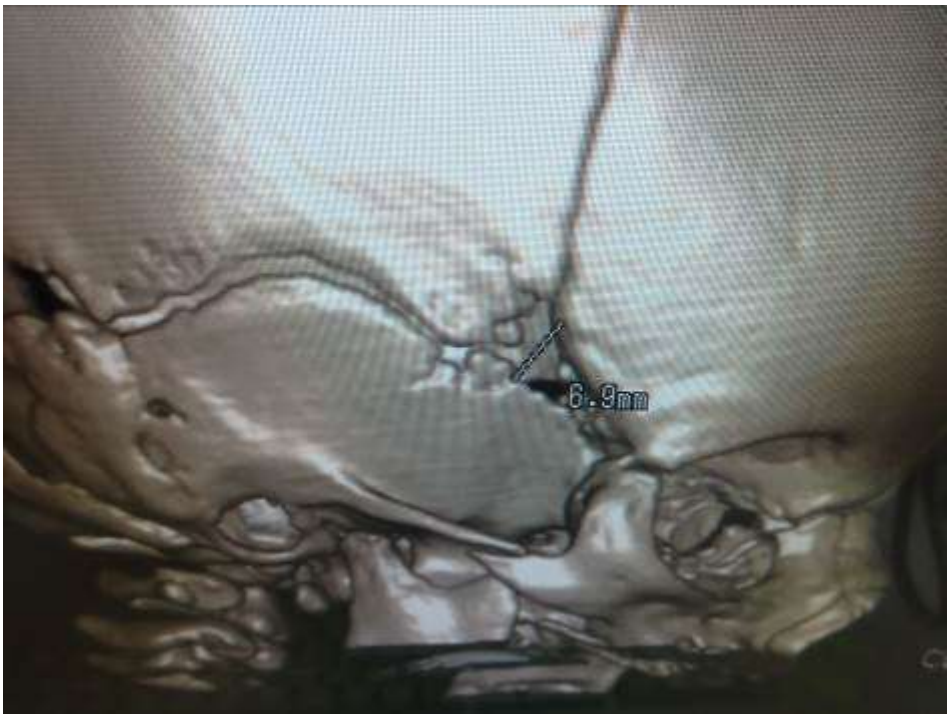

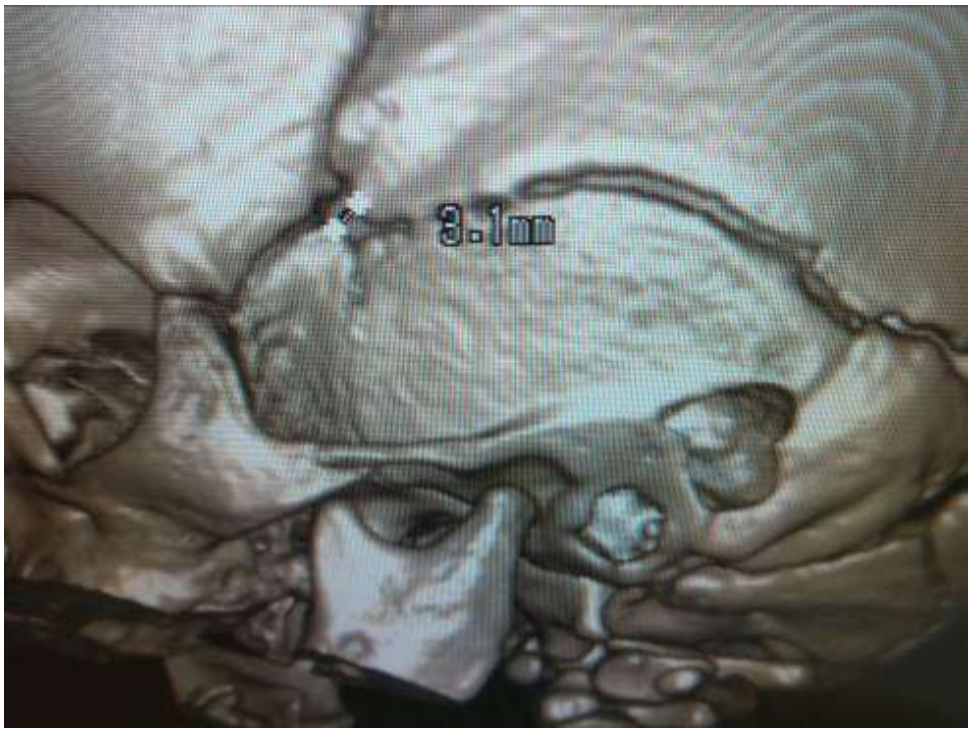

ARTERION

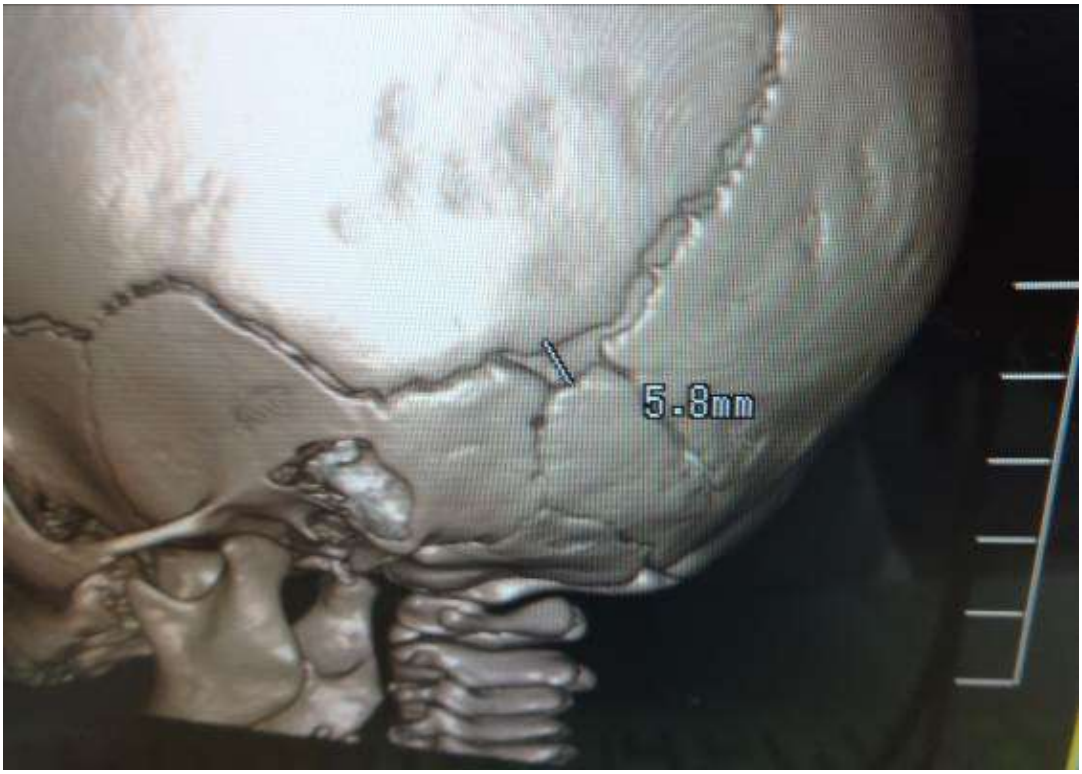
5.8mm

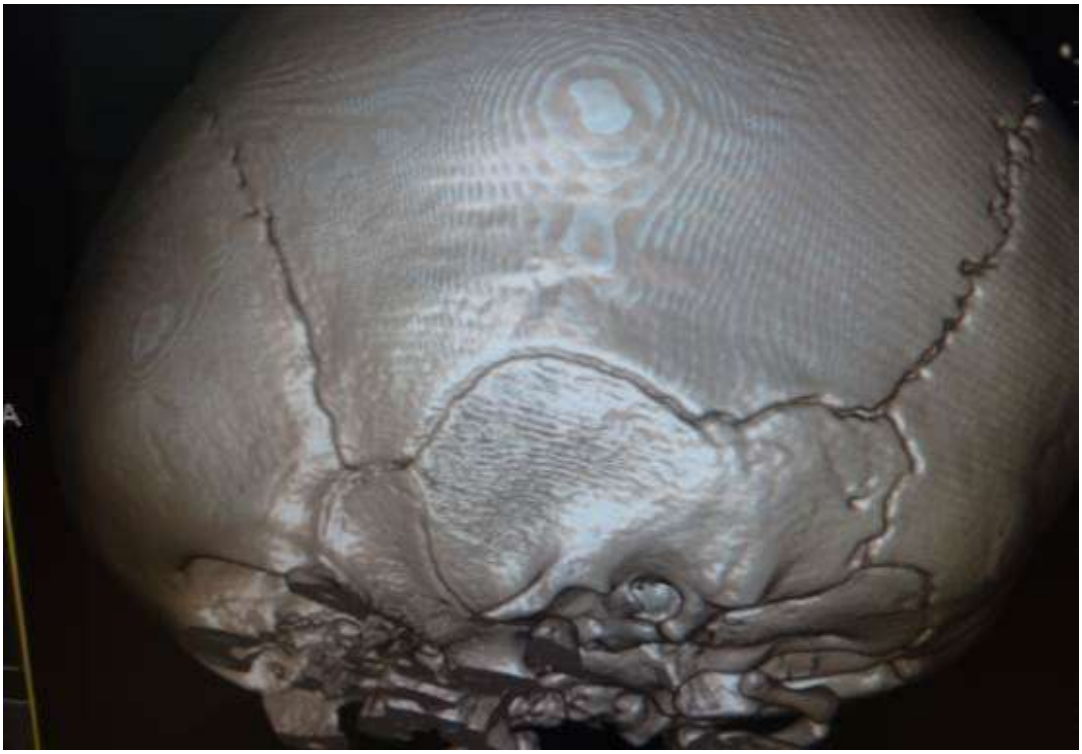

SUTURAS

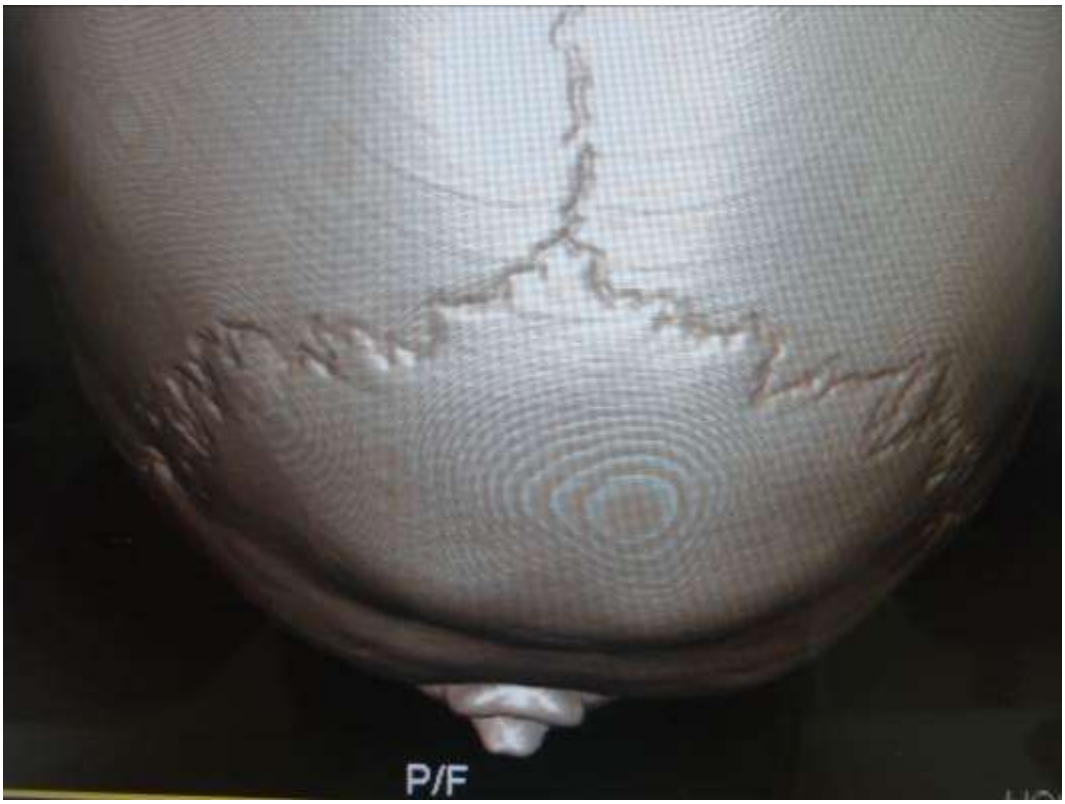
P/F

L
CRANEO

RECONSTRUCCIONES EN MIP.

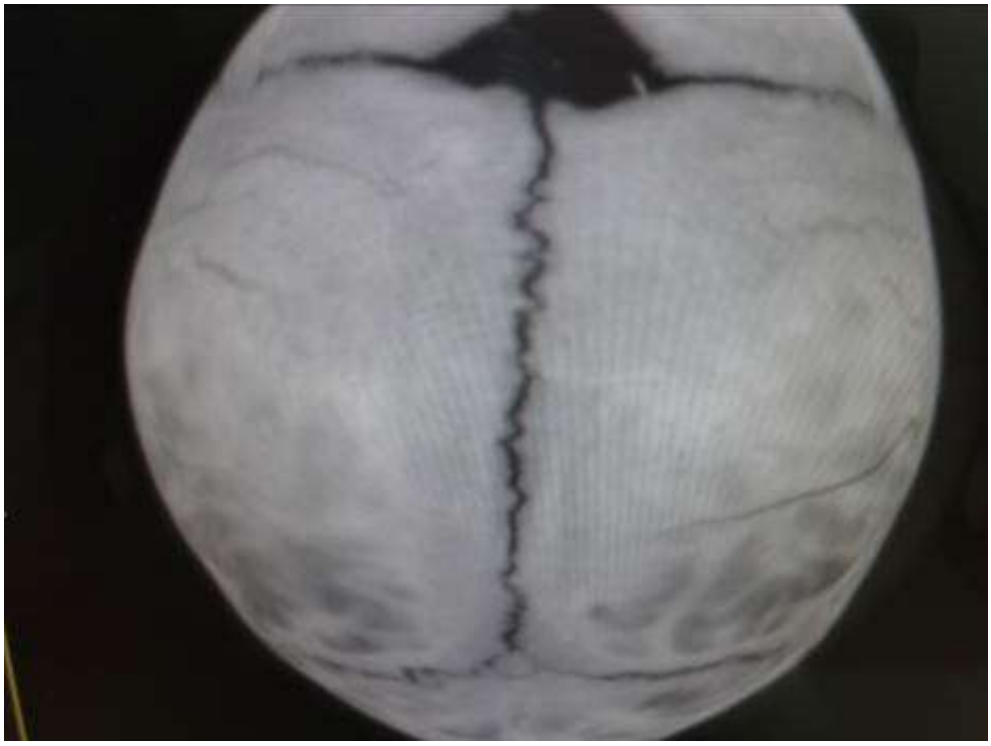

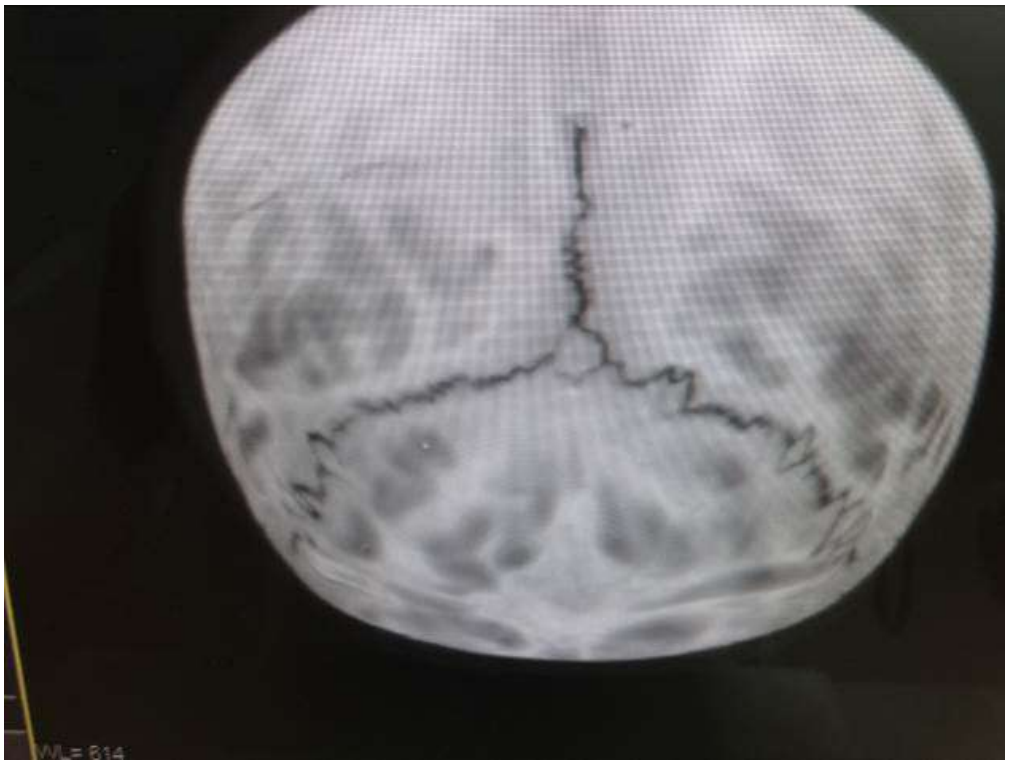

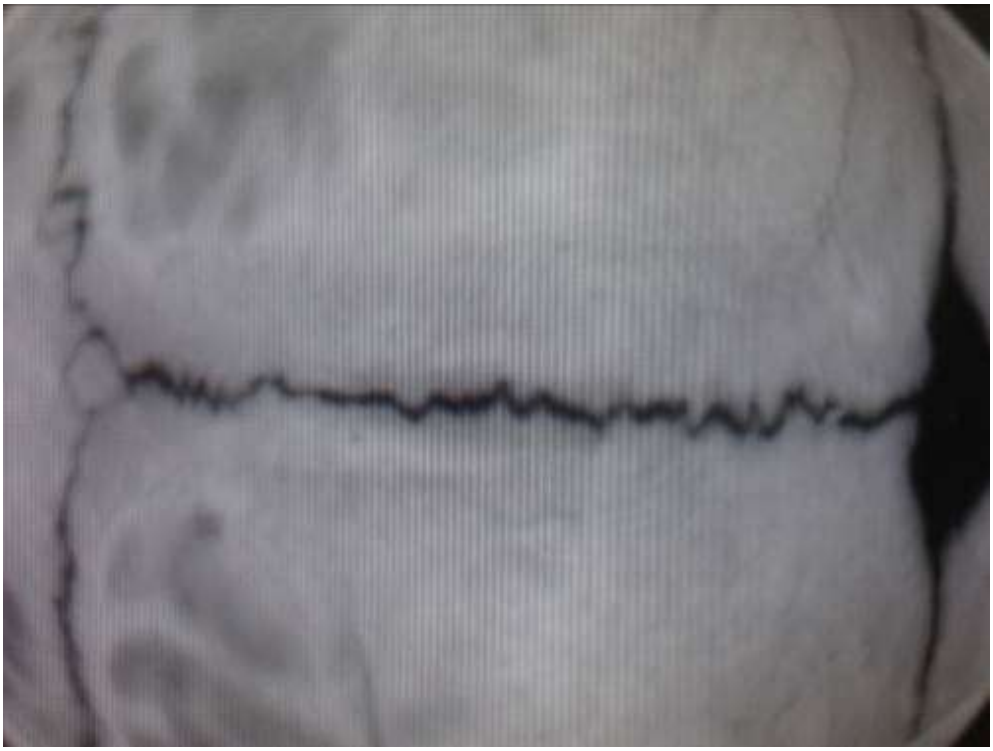

R/P
Acquision
CRANE

PARENQUIMA CEREBRAL

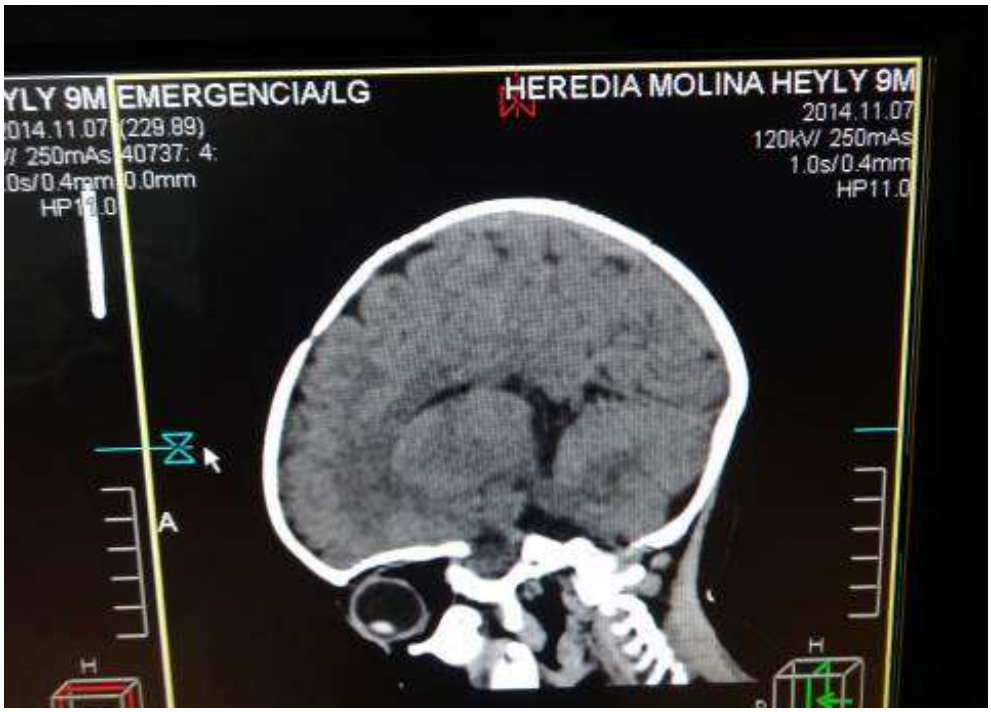

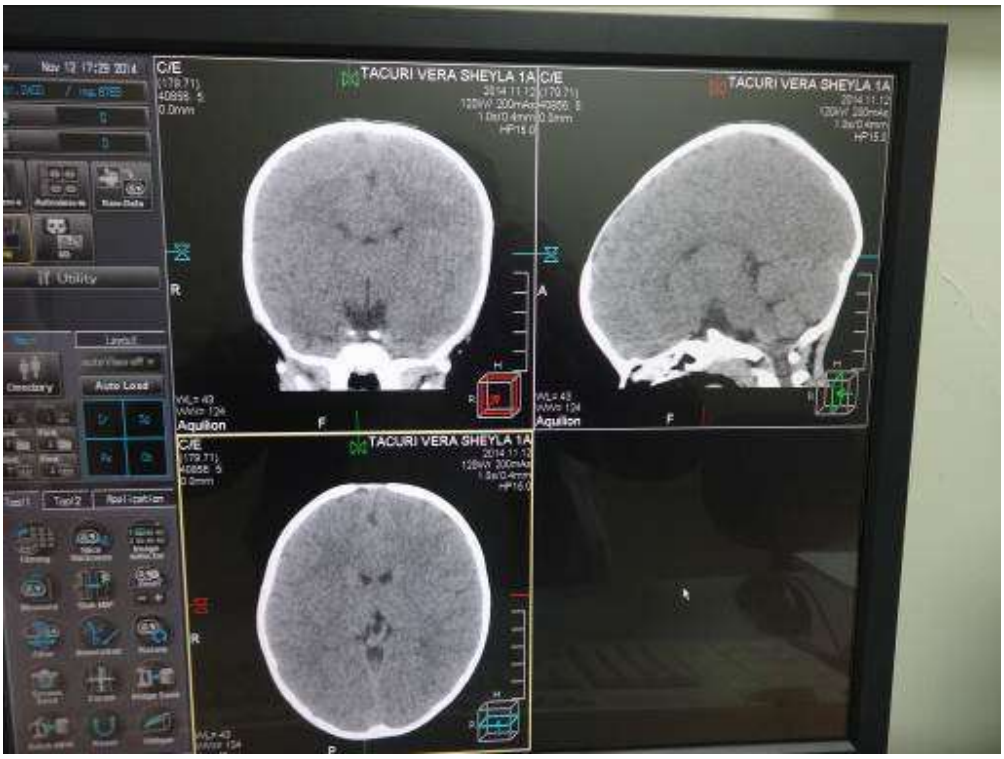

12. ÍNDICE.

CERTIFICACION DEL DIRECTOR DE TESIS……ii

AUTORÍA…….....iii

CARTA DE AUTORIZACIÓN DE TESIS POR PARTE DEL AUTOR, PARA LA CONSULTA, REPRODUCCIÓN PARCIAL O TOTAL, Y PUBLICACIÓN ELECTRÓNICA DEL TEXTO COMPLETO……..iv

DEDICATORIA……..……..vi

AGRADECIMIENTO……...vii

1. TITULO……..……..……..……....1

2. RESUMEN:……..……..……..……..……..……2

ABSTRACT……..3

3. INTRODUCCION:……..……..……..……..……..……..……..4

4. REVISION DE LITERATURA:……..…..……..…8

4. 1 CAPÍTULO 1: ……...……...……..……..…8

4. 1. 1. Suturas y Fontanelas……..……..…8

4. 2 CAPÍTULO 2: DESARROLLO DEL CRANEO:……...…….....12

4. 3 CAPÍTULO 3: ESTRUCTURA Y FUNCIÓN DE LAS SUTURAS……...13

4. 4 CAPÍTULO 4: CRECIMIENTO Y REMODELACIÓN……14

4.5 CAPITULO 5: MECANISMO DE DESARROLLO Y FUSION DE LAS SUTURAS……..……15

4.6 CAPITULO 6: FORMA DE LA CABEZA Y COMPROMISOS DE LAS SUTURAS……..……..……..……..……18

4.7 CAPITULO 7: FISIOPATOGENIA……..……...…….....19

4.8 CAPITULO 8: CLASIFICACIÓN DE LA SINOSTOSIS DEL CRÁNEO…..18

4.8.1 Craneosinostosis Primarias…….……..…..……22

4.8.1.1 No Sindromáticas o Simples…….....22

4.8.1.2 Sindromáticas o Complejas…..…….29

4.8.2 Craneosinostosis Secundarias……..…….....32

4.9 CAPITULO 9: DIAGNOSTICO …….……33

4.9.1 Diagnóstico Clínico …….…..……..…...33

4.9.1.1. Índice Craneano Horizontal……...…….….....36

4.9.1.2. Potenciales Evocados…….....……..……..37

4.9.2 Diagnóstico Radiológico….……..…..…….……..…37

4.9.2.1. Radiografía Convencional……..37

4.9.2.2. Ultrasonido……38

4.9.2.3 Tomografía…….....39

4.9.2.4. Resonancia Magnética …..……42

5. MATERIALES Y METODOS….…….……...…43

6. RESULTADOS …….….48

7. DISCUSIÓN Y ANALISIS DE RESULTADOS …….57

8. CONCLUSIONES …..……....60

9. RECOMENDACIONES.…….....61

10. BIBLIOGRAFIA……...62

11. ANEXOS E IMÁGENES……66