UNIVERSIDAD NACIONAL DE LOJA

ÁREA DE LA SALUD HUMANA

NIVEL DE POSTGRADO

PEDIATRIA

ALTERACIONES ANATOMICAS FRECUENTES DE LA CAVIDAD NASAL OBSERVADAS EN TOMOGRAFIA Y SU RELACION CON SINUSITIS EN NIÑOS ENTRE 2 Y 12 AÑOS ATENDIDOS EN EL HOSPITAL MANUEL YGNACIO MONTEROS.

Tesis previa a la obtención del título de especialista en Pediatría

AUTOR:

Dra. Nadia Krupscaya Tacuri Benavides

DIRECTOR:

Dra. Marcia Mendoza

Loja – Ecuador

2014

CERTIFICACIÓN

En mi condición de Director de Tesis, certifico que la Doctora Nadia Krupzcaya Tacuri Benavides, ha desarrollado el proyecto de Grado titulado "ALTERACIONES ANATOMICAS FRECUENTES DE LA CAVIDAD NASAL OBSERVADAS EN TOMOGRAFIA Y SU RELACION CON SINUSITIS EN NIÑOS ENTRE 2 Y 12 AÑOS ATENDIDOS EN EL HOSPITAL MANUEL YGNACIO MONTEROS", observando las disposiciones institucionales , metodológicas y técnicas, que regula esta actividad académica, por lo que autorizo a la mencionada señora estudiante que reproduzca el documento definitivo, presente a las autoridades del área de Salud Humana y proceda a la exposición de su contenido.

Dra. Marcia Mendoza

DIRECTOR DE TESIS

AUTORIA

Yo Nadia Krupzcaya Tacuri Benavides declaro ser autor del presente trabajo de tesis y eximo expresamente a la Universidad Nacional de Loja y a sus representantes jurídicos de posibles reclamos o acciones legales por el contenido de la misma.

Adicionalmente acepto y autorizo a la Universidad Nacional de Loja, la publicación de mi tesis en el Repositorio Institucional _Biblioteca Virtual

Autor; Nadia Krupzcaya Tacuri Benavides

Firma: …….

Cédula de ciudadanía 1103699136

Fecha: ……..

CARTA DE AUTORIZACION DE TESIS POR PARTE DEL AUTOR, PARA LA CONSULTA, REPRODUCCION PARCIAL O TOTAL, Y PUBLICACION ELECTRONICA DEL TEXTO COMPLETO.

Yo Nadia Krupzcaya Tacuri Benavides, declaro ser autor de la tesis titulada "ALTERACIONES ANATOMICAS FRECUENTES DE LA CAVIDAD NASAL OBSERVADAS EN TOMOGRAFIA Y SU RELACION CON SINUSITIS EN NIÑOS ENTRE 2 A 12 AÑOS ATENDIDOS EN EL HOSPITAL MANUEL YGNACIO MONTEROS" como requisito para optar al grado de PEDIATRA; autorizo al sistema Bibliotecario de la Universidad Nacional de Loja para que con fines académicos, muestre al mundo la producción intelectual de la Universidad, a través de la visibilidad de su contenido de la siguiente manera en el Repositorio Institucional:

Los usuarios pueden consultar el contenido de este trabajo en el RDI, en las redes de información del país y del exterior, con las cuales tengan convenio la Universidad

La Universidad Nacional de Loja, no se responsabiliza por el plagio o copia de la tesis que realice un tercero.

Para constancia de esta autorización, en la ciudad de Loja, a los treinta días del mes de julio del dos mil catorce, firma el autor.

Firma: .....

Autor: Dra. Nadia Krupzcaya Tacuri Benavides

Cedula: 1103699136

Dirección: Clotario paz y calle A

Correo: nadiatacuri@hotmail.com

Celular: 0990180648

AGRADECIMIENTO

Agradezco a.....

Dios, mi luz, guía y fortaleza, gracias por enseñarme que siempre hay un mañana.

A mi familia, por su comprensión y apoyo incondicional, por confiar en mí, por insistir, sin ustedes esto no hubiera sido posible.

A los docentes de la Universidad Nacional de Loja, postgrado de pediatría por los conocimientos impartidos en mi etapa de formación.

Al Hospital MANUEL YGNACIO MONTEROS, al personal médico y paramédico del departamento de imagen, que me brindaron la oportunidad de acceder a sus instalaciones, brindándome la orientación y guía de grandes médicos que allí laboran, de manera especial al Dr. Walter Samaniego por su aporte en la valoración de las imágenes, su gran colaboración y empeño para el desarrollo de esta investigación.

Los pequeños pacientes; y, a sus padres quienes han sido las piezas fundamentales de esta investigación, ya que sin su cooperación jamás habría podido realizarse.

A la Dra. Marcia Mendoza por la supervisión de este trabajo investigativo, y finalmente a mis amigos y compañeros de estudios, hemos compartido muchísimos momentos, para mí, su amistad vale mucho más de lo que puedo expresar con palabras.

A todos Uds. tengo mucho para estar agradecida...

Nadia Tacuri Benavides

DEDICATORIA

Este trabajo está dedicado a mi amado esposo, gracias por tu apoyo incondicional, todo esto fue posible con tu ayuda, a mis pequeños Gustavo José e Issabella Danahé por su sacrificio no consentido.

A mi padre con quién he tenido la suerte de compartir la pasión por la medicina.

A mi madre y hermanas por ser mi ejemplo de lucha constante.

A mis seres queridos.... que ya no están.... Gracias por formar parte de mi vida.

Nadia

ÍNDICE

CERTIFICACIÓN i
AUTORIA ii
AGRADECIMIENTO iii
DEDICATORIA v
ÍNDICE vi
RESUMEN 8
ABSTRACT 10
1. **INTRODUCCIÓN** 11
2. **REVISIÓN DE LITERATURA** 15
2.1. Sinusitis 15
2.1.1 Definición 15
2.1.2 Clasificación 16
2.1.3 Epidemiologia 18
2.1.4 Fisiopatología de la sinusitis 19
2.1.5 Etiopatogenia 23
2.1.6 Diagnóstico 25
2.1.6.1 Diagnóstico Clínico 25
2.1.6.2 Diagnóstico por imagen 28
2.1.6.3 Diagnóstico microbiológico (toma de muestras) 32
2.1.7 Diagnóstico diferencial
2.1.8 Tratamiento 34
2.1.8.1 Medicamentos para la rinosinusitis 35
2.1.8.2 Duración de la antibióticoterapia
2.1.8.3 Tratamientos coadyuvantes 37
2.1.8.4 Criterios de hospitalización
2.8.1.5 Tratamiento quirúrgico 38
2.2 Adenoides o Amígdalas faríngeas superiores 39
2.2.1 Ciclo biológico 39
2.2.2 Manifestaciones Clínicas 40
2.2.3 Formas clinicas 41

2.2.4 Diagnóstico 42
2.2.5 Diagnóstico diferencial 43
2.2.6 Tratamiento 43
2.3 Bases Anatómicas 43
2.3.1 Anatomía nasal y sinusal 43
2.3.1.1 Nariz 44
2.3.1.2 Fosas nasales 44
2.3.2 Senos paranasales
2.3.3 **Complejo Osteomeatal** 49
2.3.4 Receso esfeno etmoidal
2.3.5 Variantes Anatómicas Rinosinusales. 53
2.3.5.1 Variantes Anatómicas del Septum Nasal: 53
2.3.5.2 Neumatización De Los Senos Paranasales: 54
2.3.5.3 Variantes Anatómicas Del Complejo Osteomeatal 54
2.3.5.4 Otras Variantes Anatómicas: 56
3 MATERIALES Y METODOS 58
4 RESULTADOS 61
5 DISCUSIÓN 81
6 CONCLUSIONES 86
7 RECOMENDACIONES 88
8 REFERENCIAS BIBLIOGRÁFICAS 90
9 ANEXOS 95

RESUMEN

Las ALTERACIONES ANATOMICAS más frecuentes de la cavidad nasal en niños en edades comprendidas entre 2 a 12 años con rinosinusitis, se determinaron al realizar la presente investigación descriptiva transversal, con una muestra representada por 70 pacientes con patología inflamatoria de senos paranasales, a quienes se les practicó una tomografía computarizada, agrupándose la mayor cantidad de pacientes en el grupo de 11 a 12 años, con un 31,43% y en menor grado los niños de 2 a 4 años con un 11,43% , el 49% de toda la población correspondió al sexo femenino y 51% al sexo masculino, las variantes anatómicas más frecuentes fueron aquellas que involucraban al cornete medio, particularmente su hipertrofia, con un 60% neumatización (Concha Bullosa) 23% y curvatura paradójica, 10%, la desviación del septum nasal se encontró en 55 de los pacientes estudiados (79%) ; secundaria a alteraciones del desarrollo osteocartilaginoso, en relación a la edad se determinó mayor frecuencia, 36,36% en los niños de 11 a 12 años, y menor compromiso en los de 2 a 4 años 7,27%, el género masculino estuvo afectado en un 60%. En relación a la bulla etmoidal un 72,86% presentaron alteraciones en su tamaño, siendo el grupo atareó de 5 a 7 años el grupo en el que se evidencio con más frecuencia 31% y en menor grado en, los de 2 a 4 años con un 17%. La presencia de las celdas de Agger Nasi, en un 11,7%, en cambio las celdas de Haller se encontraron en 8,57% de los mismos. En lo que se refiere al Complejo Osteomeatal, se identificaron 27 pacientes 39%, con obstrucción del mismo secundarias en su totalidad a obstrucción del ostium del maxilar agravadas por alteraciones del hiato semilunar y de la apófisis unciforme 6%, también se determinó hipoplasia del seno maxilar de forma unilateral en 1 paciente (2%), e hipoplasia unilateral del seno frontal en 2 casos con un 5%, situación que debe tomarse en cuenta a la hora de evaluar sobre todo estudios radiológicos ya que podrían interpretarse como obstruidos sin estarlo. Se determinó que la

hipertrofia adenoidea estuvo en 51 de los pacientes 72,9%, con un predomino del grado moderado con un 42,86%, en relación a la edad puedo mencionar que el grupo con mayor afectación fue el de 2 a 4 años con un 100%, situación que fue disminuyendo con la edad con un 36% en los de 11 a 12 años.

Dada la variabilidad de las estructuras del complejo osteomeatal , en la evaluación completa de los senos paranasales, es importante considerar los reparos anatómicos, por lo que la valoración tomográfica de los mismos es el estudio de elección para los pacientes con rinosinusitis crónica lo que permitirá decidir de forma oportuna su tratamiento ya sea este conservador o invasivo, brindando al médico tratante, una visión más real de la anatomía del área sinusal y aportando detalles de los reparos anatómicos, así como marcar un precedente en cuanto a la importante participación que tienen las amígdalas faríngeas como causa de rinosinusitis en los niños.

Palabras Clave: Complejo Osteomeatal, Tomografía, Senos paranasales, amígdalas faríngeas o adenoides.

ABSTRACT

The most common ANATOMIC ABNORMALITIES of the nasal cavity in children aged 2-12 years with rinusinusitis were determined to make this descriptive investigation with a sample represented by 70 patients with inflammatory sinus disease , who were a computerized tomography , was grouped as many patients in the group of 11 to 12 years, 49 % were female and 51 % were male , the most frequent anatomical variants were those that involved the middle turbinate , particularly hypertrophy , pneumatization (Concha Bullosa) and paradoxical curvature, deviation of the nasal septum was found in 55 of the patients (79%); and , the presence of cells Agger nasi , 11.7% instead Haller cells were found in 6% of the same . In regard to the osteomeatal complex , 27 patients with secondary obstruction there of identified in full maxillary ostium obstruction disorders exacerbated by semilunar hiatus and uncinate process , it was determined that the enlarged lymphatic tissue was in 51 of patients and 59% in the moderate predominance .

Given the variability of osteomeatal complex structures in the complete evaluation of the paranasal sinuses, it is important to consider the anatomic landmarks , so tomographic evaluation of them is the study of choice for patients with chronic rinusinusitis allowing decide timely treatment either the conservative or invasive , providing the attending physician, a more realistic view of the anatomy of the sinus area and providing details of the anatomical landmarks. .

Keywords : Complex osteomeatal , CT , Paranasal sinuses .

1. INTRODUCCIÓN

Las enfermedades del sistema respiratorio representan una de las principales causas de atención médica en todo el mundo, y se encuentra por ende dentro de las diez primeras causas de morbi-mortalidad. Estas enfermedades afectan a toda la población pero principalmente a los menores de 5 años y mayores de 65 años. De estas infecciones respiratorias de adquisición comunitaria la Sinusitis ha logrado durante las últimas dos décadas una gran incidencia esto debido al adecuado conocimiento de la fisiopatología que causa esta entidad y por ende su alta frecuencia en los niños. Lo que incide considerablemente sobre los recursos económicos destinados para mantener la salud pública de una nación.

Pero que es la sinusitis continua definiéndosela como una consecuencia de los procesos inflamatorios de la mucosa de las paredes de una o más estructuras anatómicas que forman la cavidad nasal o complejo osteomeatal. Por su estrecha relación con los procesos inflamatorios primarios de la mucosa nasal ha ganado aceptación el termino RINOSINUSITIS, que es como se describe esta patología en la literatura médica actual. (Meltzer EO, Hamilos DL.2011).

En los Estados Unidos, se presentan alrededor de 50 millones de sinusitis bacterianas anuales, además en este país constituye el quinto diagnóstico en orden de frecuencia responsable de la prescripción de antibióticos y motiva entre el 7 y 12% del total de estas. (García 2010)

En los países Europeos como Latinoamericanos incluido Ecuador no se dispone de datos estadísticos que reflejen la incidencia de esta patología.

Según archivos de estadística de la dirección Provincial de salud en la provincia de Loja en una tasa por mil habitantes en el 2012 -2013, se determinó que la incidencia de rinofaringitis fue de 36.487 que representa una tasa de 79%.

Partiendo de la premisa que "Los resfriados comunes en un 5 a 10% son los responsables de las alteraciones de la permeabilidad de los *OSTIUM* o canales de drenaje y la disfunción del transporte mucociliar, mecanismos fisiopatológicos básicos de la rinosinusitis y que estos en promedio se presentan de 6 a 8 veces al año se puede determinar que el número de afectados por esta patología es ALTO". (García 2010).

Al ser una patología frecuente los médicos pediatras debemos estar en la capacidad de reconocer que la mayoría de las rinosinusitis siguen un curso no complicado hacia la curación espontánea, sin embargo también debemos poder identificar de la forma más certera posible los casos complicados, habitualmente por una infección bacteriana, tratando de incluir en el tratamiento no solo la resolución rápida de los síntomas, sino también la prevención de ulteriores complicaciones y la evolución a la cronicidad.

En algunos pacientes, la evolución crónica o recurrente de los síntomas obligará a considerar y descartar la presencia de lesiones anatómicas o enfermedades predisponentes que puedan requerir un abordaje terapéutico especial. (García 2010).

Es en este momento en que los métodos de diagnóstico por imagen toman gran importancia ya que la introducción de técnicas sensibles como la tomografía computarizada (TC) y la resonancia nuclear magnética(RM), aportan imágenes precisas de la anatomía regional y el complejo osteomeatal hasta el punto de que en la actualidad se duda de la indicación de exploraciones menos fiables. (Doménech et al. 2012).

Con ciertas restricciones, el método de imagen más recomendable en esta patología es la Tomografía computarizada, ya que precisamente, las fosas nasales y los senos paranasales pertenecen a aquellas estructuras anatómicas que más variaciones presentan y como en ninguna otra parte del organismo, estas variantes por mínimas que sean pueden tener trascendencia. (Doménech et al. 2012). Ya sea predisponiendo o provocando la enfermedad inflamatoria, por lo que el conocimiento por memorizado de estas variantes permitirá instaurar tratamientos eficaces que mejoraran la calidad de vida de nuestros pacientes, incrementar la confiabilidad del médico y porque no decir los niveles de seguridad en los padres.

Teniendo como antecedente que en la ciudad de Loja la población de niños comprendidos entre 0 y 9 años corresponden según datos del INEC censo poblacional 2010 a 91.995 que representa el 20,4% de la población general y que la Sinusitis es una patología frecuente en los niños y que en su mayor parte es provocada por infecciones virales que ocasionan un 80% de sinusitis de etiología bacteriana y que la falta de tratamiento médico puede llevar a estos pacientes a un curso de resolución hacia la cronicidad necesitamos conocer con detalle cuáles son las ALTERACIONES ANATOMICAS FRECUENTES DE LA CAVIDAD NASAL

OBSERVADAS EN TOMOGRAFIAS, estableciendo características del septum nasal así como la incidencia de variantes como Bulla etmoidal, Celdillas de Ageer Nassi y de Haller, determinar las características de los cornetes así como la permeabilidad del complejo osteomeatal, sin dejar de lado cual es la incidencia de hipertrofia de las amígdalas faríngeas superiores o adenoides, permitiendo de esta manera un tratamiento adecuado y sobre todo oportuno situación que incidirá directamente en la calidad de vida de nuestros pequeños pacientes así como elevara los niveles de confiabilidad del pediatra.

2. REVISIÓN DE LITERATURA

2.1. Sinusitis

La sinusitis constituye una patología frecuente y, sin embargo, hay que destacar la falta de consenso en la definición de la enfermedad y en la clasificación de sus diversas formas clínicas.

2.1.1 Definición

La sinusitis se define como el proceso inflamatorio o infeccioso de la mucosa de los senos paranasales. (Fokkens W, et al 2012).

La patología inflamatoria de los senos paranasales asienta predominantemente sobre su mucosa, que es una simple prolongación de la mucosa nasal con la cual constituye una unidad indivisible. Por lo tanto, cualquier proceso inflamatorio de las fosas nasales, incluida la rinitis aguda simple, implica cierto grado de participación sinusal, como lo demuestra el hecho de que en un estudio reciente, el 87% de los pacientes con resfriado común presentaba evidencia radiológica (mediante TC) de afección sinusal. (García 2010).

Las estimaciones menos optimistas sugieren que no más del 0,5 al 2% de los niños con una infección vírica del tracto respiratorio superior desarrolla una infección bacteriana de los senos paranasales. (Meltzer, et al. 2011).

“Dada la estrecha relación con la fosa nasal, en la actualidad la mayoría de autores prefiere el término de RINOSINUSITIS.” (Paris, et al. 2013).

2.1.2 Clasificación

Clásicamente las rinosinusitis se han dividido en cuadros agudos y crónicos, pero esta clasificación no siempre ha estado clara desde el punto de vista clínico. La sinusitis aguda dura generalmente días, mientras que los cuadros crónicos persisten durante meses. No obstante, los pacientes con sinusitis crónica suelen padecer episodios de exacerbación de sus infecciones. (Paris, et al. 2013).

Aunque algunos autores han propuesto clasificaciones que combinan los parámetros evolutivos con los hallazgos histopatológicos, en la actualidad la Academia Americana de Pediatría recomienda clasificar las sinusitis en términos fisiopatológicos así:

Sinusitis Aguda.- Infección en la cual los síntomas persisten por 4 semanas (10 a 15 días), con curación completa de los síntomas.

Sinusitis Sub-Aguda.- Infección bacteriana en la cual los síntomas persisten entre 30 y 90 días con microbiología similar a la de la aguda.

Sinusitis Aguda Recurrente.- Cuadros repetidos de rinosinusitis aguda que se resuelven con tratamiento médico y cursan con intervalos libres de enfermedad, clínica y radiológicamente demostrables, y se presentan cuatro o más episodios al año.

Sinusitis Crónica.- Infección bacteriana en la cual los síntomas persisten entre 90 y 120 días (más de 12 semanas). Los pacientes mantienen síntomas respiratorios (tos, rinorrea, obstrucción nasal) residuales persistentes.

Sinusitis crónica con episodios de sinusitis aguda bacteriana: los pacientes desarrollan nuevos síntomas que se resuelven con antibiótico, mientras que los previos siguen persistiendo.

Clasificación Según su Topografía:

Anteriores:

Sinusitis Maxilar. Etmoidal Anterior. Frontal.

Posteriores:

Sinusitis Etmoidal Posterior. Esfenoidal.

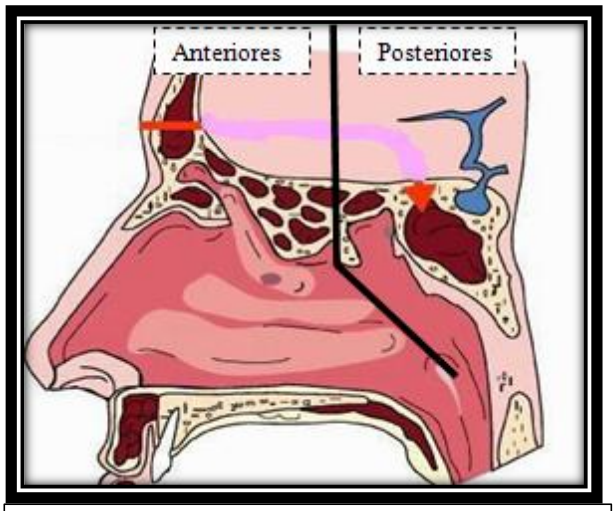

Figura I. Representación gráfica de la sinusitis de acuerdo a su ubicación.

2.1.3 Epidemiologia

La rinosinusitis representa una alteración con un alto y claro incremento en su prevalencia. Entre los padecimientos alérgicos y virales de la vía aérea superior, la rinosinusitis constituye una de las alteraciones más frecuentes del aparato respiratorio.

Muchos países latinoamericanos no poseen datos estadísticos que se refieran a la incidencia de este problema, en el centro nacional de estadística de Estados Unidos indican que la sinusitis es el padecimiento más frecuente, afectando a cerca de 50 millones de personas al año con implicaciones en la calidad de vida y la utilización de recursos sanitarios y es motivo de una alta prescripción de fármacos. (Meltzer EO, et al.2011).

Se calcula que un 1% de los niños padecerá sinusitis cada año, y que ello ocasionará tanto un gasto importante en salud como en consumo de antibióticos. Puesto que la neumatización de algunos senos está presente desde el nacimiento, puede producirse sinusitis desde la época de lactante, pero es un diagnóstico que con frecuencia no consideran los pediatras en los niños menores de un año. (McQuillan L, et al. 2009).

En Europa no se cuenta con estadísticas reales relativas a la incidencia de rinosinusitis, pero si inferimos que la situación es similar a la de otros países industrializados, y teniendo en cuenta que los niños presentarán unas 3 a 8 infecciones respiratorias al año, podemos prever que su impacto en salud y en prescripción antibiótica no es desdeñable. (Tomás M, et al. 2008).

2.1.4 Fisiopatología de la sinusitis

Los senos paranasales están constituidos por cuatro grupos de cavidades que, en referencia a los huesos donde se encuentran excavadas, se denominan senos frontales, senos maxilares, celdas etmoidales y senos esfenoidales. Cada una de estas cavidades está tapizada por un epitelio pseudoestratificado ciliado de tipo respiratorio y posee un ostium o conducto de drenaje de 1 a 3 mm de diámetro que la comunica con las fosas nasales.

Los distintos orificios de drenaje de los senos maxilares, celdas etmoidales anteriores y seno frontal se abren en el Complejo Osteomeatal que drena en el meato medio.

El etmoides posterior y el esfenoides drenan en el meato superior y en el receso etmoidoesfenoidal.

El epitelio de las cavidades sinusales está recubierto de una capa de moco protectora que engloba y elimina bacterias y otros irritantes. Esta capa de moco se mueve constantemente, gracias a la acción ciliar, hacia los orificios de drenaje siguiendo un patrón predeterminado.

Así, el moco del seno frontal discurre a lo largo del tabique inter _ sinusal, continúa por el receso frontal y alcanza finalmente el meato medio. En el seno maxilar, el moco circula radialmente desde el suelo de la cavidad en dirección cefálica y medial hacia el ostium situado en posición superior

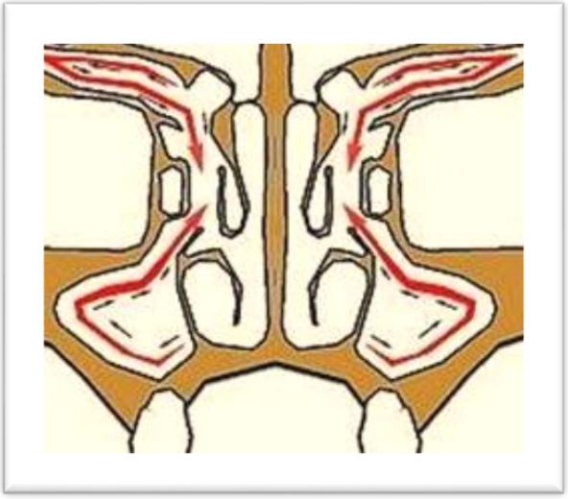

Figura II. Representación esquemática del drenaje mucociliar en los senos paranasales.

La infección bacteriana de un seno paranasal es probablemente siempre secundaria a un proceso que altera el mecanismo de transporte mucociliar y disminuye la ventilación del mismo.

El factor que con mayor frecuencia contribuye a alterar este mecanismo es la infección vírica de la mucosa rinosinusal. El proceso inflamatorio desencadenado por los diversos virus respiratorios causa con frecuencia congestión del complejo osteomeatal, obstrucción de los ostia de drenaje y en mayor o menor grado, cito lisis o disfunción de las células ciliadas, hipersecreción de moco y aumento de la viscosidad de las secreciones.

La obstrucción de los ostia dificulta o anula si es completa, el drenaje sinusal y condiciona la aparición de una presión negativa y la disminución de la presión parcial de oxígeno, que provocan a su vez vasodilatación secundaria y trasudación de fluido desde el espacio vascular. (Fokkens WJ, et al. 2012).

Además de las infecciones víricas, cualquier proceso que determine la obstrucción de los ostia o altere el drenaje mucociliar predispone a la infección bacteriana de los senos paranasales.

De entre ellos, los más significativos son los puramente locales, debidos a anomalías anatómicas (desviación septal, cornetes hiperneumatizados o hipertróficos, concha bullosa y otras) u otro tipo de lesiones (tumores o hipertrofia adenoidea). Entre otras causas menos frecuentes se encuentran la alergia, los traumatismos, o la disfunción ciliar primaria. (Arellano A. et al. 2009).

Las bacterias pueden alcanzar el interior de los senos impulsadas por los gradientes de presión originados al realizar maniobras comunes como sonarse.

La alteración del drenaje mucociliar permite a las bacterias recién llegadas persistir el tiempo suficiente para iniciar la multiplicación y alcanzar con rapidez densidades iguales o superiores a 10 U F C / m.

La infección bacteriana determina el influjo de leucocitos polimorfonucleares e incrementa la cito lisis o disfunción del epitelio ciliar y la inflamación de la mucosa, agravando así la obstrucción de los ostia y la alteración del transporte mucociliar.

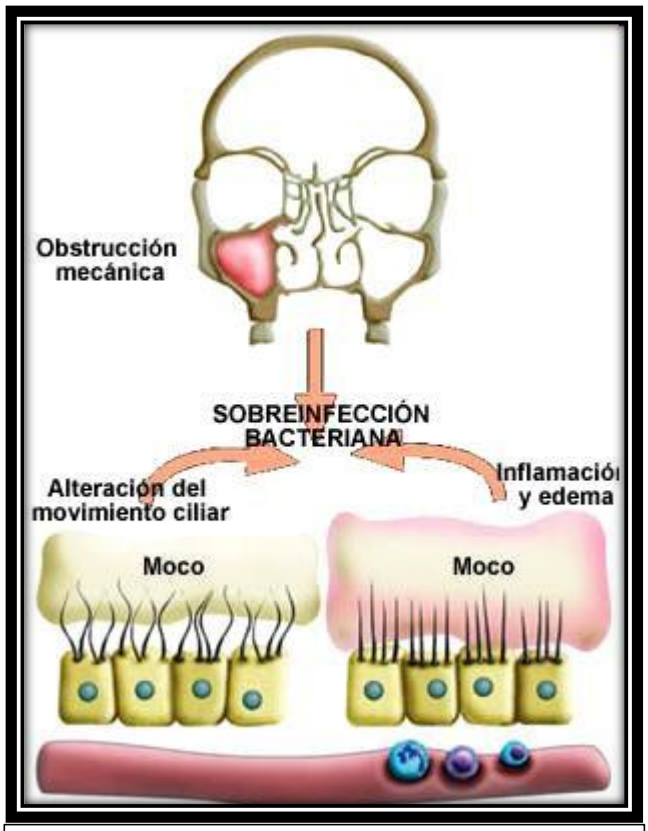

Figura III. Representación esquemática de la fisiopatología de la sinusitis.

Si la anomalía del drenaje sinusal persiste y con ella el proceso inflamatorio, la mucosa acaba sufriendo cambios que tienden a perpetuar las alteraciones previas, en forma de engrosamiento permanente debido a hiperplasia glandular, sustitución de hasta un 30% del epitelio ciliar por células metaplásicas, reducción del movimiento de los cilios desde 700 ciclos por minuto a menos de 300 y formación irreversible de pólipos, este círculo vicioso se conoce como "Ciclo De La Sinusitis" y es importante tenerlo en cuenta a la hora de planificar un tratamiento adecuado. (García 2010).

En particular, el carácter a menudo "Secundario" de la infección bacteriana obliga a dirigir las medidas terapéuticas no sólo a la eliminación mediante antibióticos del microorganismo implicado, sino también hacia el imprescindible restablecimiento del drenaje sinusal a nivel del complejo osteomeatal.

Ciclo de la Sinusitis

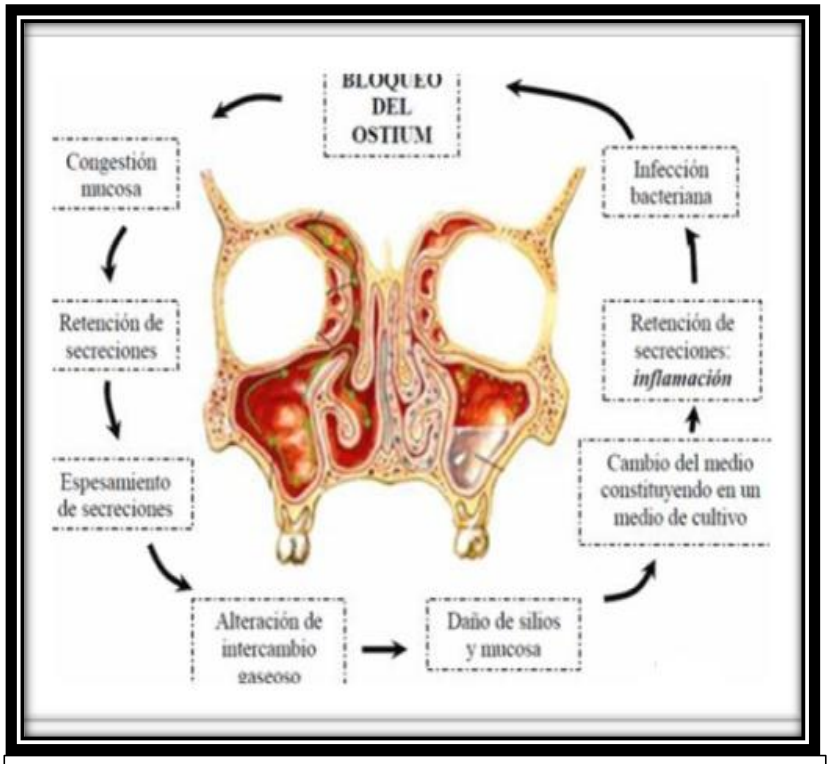

Figura IV. Representación esquemática del Ciclo de la sinusitis.

2.1.5 Etiopatogenia

Los factores que van a influir en el desarrollo de la rinosinusitis incluyen, entre otros, la colonización nasofaríngea, el estado de vacunación y los tratamientos antibióticos previos.

Flora normal de la nasofaringe

En la nariz hay una colonización con flora polimicrobiana que en estudios en niños, se ha observado que incluye *Streptococcus pneumoniae (S. pneumoniae)* (50-60%), *Haemophilus influenzae (H. influenzae)* no tipable (40-68%), *Moraxella catarrhalis (M. catarrhalis)* (34-

50%) y, en menor medida *Streptococcus viridans, Streptococcus pyogenes (S. pyogenes)* y *Neisseria* spp.

Los porcentajes son más altos en los niños adenoamigdalectomizados. La presencia de esta flora en niños asintomáticos reafirma la poca fiabilidad de los cultivos de meato en el diagnóstico etiológico.

Bacterias implicadas en la rinosinusitis aguda

La mayor parte de las infecciones sinusales son virales y solo una pequeña proporción desarrolla una infección bacteriana secundaria. (Tomás M. et al. 2008). Rinovirus, influenza y parainfluenza son las causas más comunes de rinosinusitis aguda.

Los senos paranasales son estériles en condiciones fisiológicas, por lo que los cultivos de muestras de senos paranasales mediante punción serían los más adecuados para el diagnóstico etiológico. (Beule AG. 2010).

En los escasos estudios realizados en niños mediante esta técnica, *S. pneumoniae* se aísla en un 35-42%, *H. influenzae* en un 21-28%, *M. catharrralis* en un 21-28%, *S. pyogenes* en un 3-7%, y microorganismos anaerobios (en los procesos crónicos y odontogénicos) en un 3-7%. (Brook I. 2012).

A su vez, es posible la coinfección bacteriana y la implicación de diferentes bacterias en la enfermedad polisinusal. (Brook I. 2004).

2.1.6 Diagnóstico

2.1.6.1 Diagnóstico Clínico

Desde el punto de vista clínico se diagnostica por el tiempo de evolución de los síntomas.

El diagnóstico tanto en niños como adultos se establece con la historia clínica, el examen físico y técnicas adicionales en cuadros complicados. Los síntomas producidos por la rinosinusitis resultan a menudo indistinguibles de los procesos víricos de las vías aéreas superiores o de los asociados con las rinitis alérgicas. (García 2010).

"La similitud clínica con las infecciones víricas no es sorprendente si se considera que la afección sinusal es la regla más que la excepción en el curso del resfriado común." (García 2010).

Los síntomas más frecuentes de rinosinusitis bacteriana son la congestión nasal, habitualmente bilateral, la rinorrea de cualquier tipo, consistencia y color, y la tos persistente, que puede empeorar por la noche. Pueden existir vómitos ocasionados por la rinorrea posterior. (Wald E, et al. 2013). Otros síntomas son dolor facial o sensación de presión, que puede localizarse a nivel dental, en la mandíbula superior, ojos, frente o hemicara, y aumentar al inclinar la cabeza hacia delante (siendo el dolor en general menos prevalente en los niños), también puede haber hiposmia o anosmia, e inflamación peri ocular. (Pappas E, et al. 2009).

En los niños más pequeños puede haber síntomas más inespecíficos, como irritabilidad o poco apetito. (Mori F, et al. 2013). En preescolares puede percibirse halitosis, otalgia y odinofagia así como sibilancias. La cefalea podría ser el único síntoma en algunos pacientes

(esfenoiditis), pero tanto esta como el dolor facial aislados sin otros síntomas no suelen ser datos específicos de sinusitis.

Se han desarrollado una serie de criterios mayores y menores para el diagnóstico de la rinosinusitis. La presencia de 2 criterios mayores o 1 criterio mayor junto con 2 criterios menores es generalmente suficiente para establecer el diagnóstico. La aplicación de esta definición ha supuesto un 87,7% de sensibilidad para el diagnóstico de la rinosinusitis.

Criterios de diagnóstico de la sinusitis

CRITERIOS MAYORES	**CRITERIOS MENORES**
Secreción nasal	Fiebre
Congestión nasal	Tos
Presión/dolor facial	Astenia
Goteo nasal	Dolor dental
Hiposmia/anosmia	Plenitud/dolor oídos

Chow AW, et al. 2012 menciona que para el diagnóstico se definen 3 formas de presentación:

• **Sintomatología catarral prolongada:** congestión o rinorrea, tos o ambos, que persisten sin mejoría más de 10 y menos de 30 días (IIB). La rinorrea puede ser acuosa, mucosa o purulenta y la tos seca o productiva, y es frecuente que empeore por la noche. Esta sería la forma de presentación de la mayoría de sinusitis agudas bacterianas.

• **Inicio brusco de síntomas más graves**, fundamentalmente fiebre alta ($\geq$39 ºC) que dura más de 3-4 días y rinorrea purulenta (IIB).

• **Empeoramiento de los síntomas** en la evolución de un catarro común, con aumento de la rinorrea, tos diaria o aparición o reaparición de fiebre, especialmente si este empeoramiento se produce a partir de los 6-7 días de evolución (IIB).

En el 70% de los catarros comunes en los escolares, a los 10 días de evolución, se mantiene algún síntoma, pero se ha producido una mejoría de todos ellos. Las últimas guías (americanas y europeas) coinciden en que son fundamentalmente la persistencia, la gravedad y el empeoramiento de la sintomatología catarral las claves diagnósticas del proceso. Sin embargo, advierten de la imposibilidad de diferenciar con seguridad por criterios clínicos la rinosinusitis viral de la bacteriana, lo que supone una dificultad a la hora de seleccionar pacientes que podrían recibir tratamiento antibiótico y evaluar los resultados del mismo.

Los síntomas que harían sospechar la aparición de complicaciones son edema peri-orbital, las alteraciones de la motilidad ocular, reaparición de fiebre, cefalea importante, vómitos, alteración del estado mental, convulsiones, focalidad neurológica y los síntomas de hipertensión intracraneal. (De Muri GP, Wald ER. 2011).

En la mayoría de los pacientes menores de 4 años, el examen físico es de poco valor para establecer el diagnóstico. Es importante ver la condición general del paciente: ¿Parece agotado o está lleno de energía? ¿Tiene edema peri-orbitario, halitosis, tos? Un niño que presenta rinorrea importante pero deambula alegremente no está enfermo.

En los mayores de 5 años es necesario hacer un examen más completo con una rinoscopia anterior. Con el otoscopio se podría reconocer una estenosis o un cuerpo extraño anterior. Se puede ver hiperplasia de cornete inferior y alguna vez, un pólipo o material purulento en el borde del cornete medio.

2.1.6.2 Diagnóstico por imagen

La Radiografía

Entre las pruebas complementarias, la radiografía simple de senos ha sido ampliamente utilizadas para el diagnóstico de la sinusitis, en este se incluye la proyección de Waters u occipitomentoniana para el estudio de los senos maxilares mientras que para la visualización de los senos frontales y etmoidales se prefiere la proyección de Caldwell o anteroposterior.

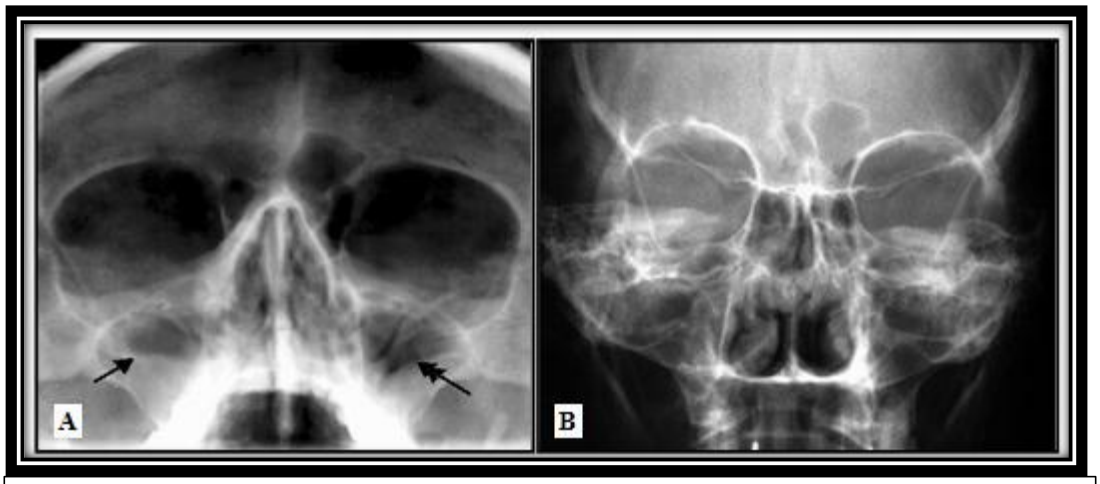

Figura V. A, proyección de WATERS; B, proyección de CADWELL

Se consideran criterios radiológicos para definir la rinosinusitis:

- 3 mm de engrosamiento mucoperióstico
- nivel hidroaéreo
- completa opacificación del seno afecto.

El precio, la escasa radiación y la portabilidad hacen de la radiografía una técnica sencilla y de fácil acceso; sin embargo su baja sensibilidad en el diagnóstico es su principal inconveniente. (Doménech et al. 2012)

Según un estudio de Konen y cols. La sensibilidad y especificidad en el diagnóstico de la patología del seno maxilar mediante radiografía simple fue del 67,7% y 87,6% respectivamente, tomando el TC como técnica Gold Standard. Los valores predictivos positivos y negativos fueron del 82.5% y del 76.9% respectivamente. La sensibilidad para los senos etmoidales, frontal y esfenoidal fue significativamente menor; del 0 a 58,9%, 1,9% al 54% y 0 a 3,8% respectivamente. Por lo tanto una radiografía negativa no descarta el diagnóstico de rinosinusitis.

Al considerar el engrosamiento mucoso como criterio supone un aumento de la sensibilidad (el 90% de los pacientes con sinusitis lo presentan) pero es menos específico que la opacificación de un seno (en un 60% de los pacientes).

También hay que considerar que en niños de hasta tres años existen falsas opacificaciones debido al escaso desarrollo de los senos paranasales y el engrosamiento de la mucosa puede no ser indicativo de patología.

Otra limitación de la radiografía es la pobre visualización de los espacios aéreos etmoidales y la dificultad de diferenciación entre infección, tumor y pólipo en un seno opacificado.

Ecografía

La Sociedad Española de Infectología Pediátrica (SEIP), Asociación Española de Pediatría de Atención Primaria (AEPap), Sociedad Española de Pediatría Extra hospitalaria y de atención Primaria (SEPEAP), Sociedad Española de Otorrinolaringología Pediátrica (SEOP) en consenso sobre sobre etiología, diagnóstico y tratamiento de la sinusitis. 2013 manifiesta que la ecografía de senos paranasales es mucho más prometedora, pero aún poco conocida y practicada.

Es una exploración rápida, simple y de carácter no invasivo. El procedimiento es indoloro, se puede repetir ilimitadamente, es de interpretación sencilla y no irradia al niño.

Esta técnica, en manos expertas, ha demostrado una sensibilidad (>86%) y especificidad (>96%) muy superiores a las de la radiología, para determinar la presencia de exudado de los senos maxilares. No obstante, también tiene sus limitaciones: no sirve para el diagnóstico de la sinusitis etmoidal ni esfenoidal. (Martínez L, et al. 2013).

Tomografía computarizada

Es la exploración radiológica más fiable, no sólo porque ofrece una correcta visualización del interior de los senos y estructuras óseas, sino por ser además la técnica que mejor delimita la anatomía del complejo osteomeatal.

Su utilización, sin embargo, sólo está plenamente justificada en el estudio de los pacientes con rinosinusitis aguda recurrente y crónica, en la escasa o nula respuesta al tratamiento médico, sospecha de complicaciones intracraneales u oculares, sospecha de tumores, pacientes inmunosuprimidos, estudios preoperatorios. (Moënne K. 2009)

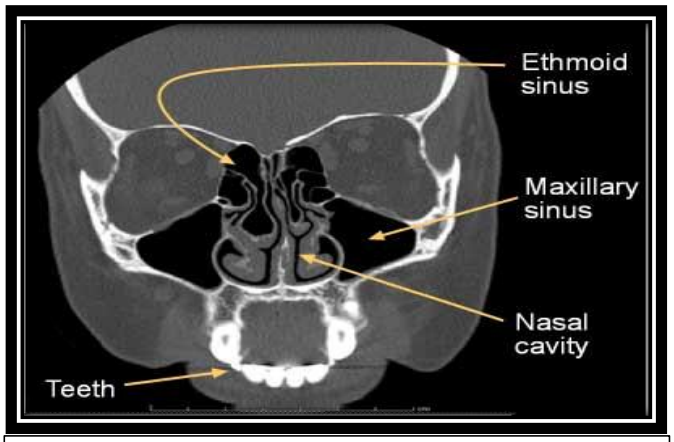

Figura VI. TC de senos paranasales corte coronal que permite visualizar los senos etmoidales y maxilares, la cavidad nasal

La tomografía computarizada en plano axial y coronal es el mejor estudio de imagen para valorar los senos paranasales. (DeMuri GP, Wald ER. 2011)

La reconstrucción del estudio en cortes coronales permite una adecuada programación del acto quirúrgico y además permite evaluar la relación entre el cerebro y el techo del etmoides.

La American College of Radiology 2012, establece en su guía basada en la evidencia sobre la necesidad de pruebas diagnósticas que para la rinosinusitis la TC es la técnica de elección en caso de complicación, cronicidad o estado de inmunodeficiencia ya que permite obtener un mejor entendimiento y comprensión de la intrincada morfología de las cavidades nasales y senos paranasales, y que el nivel de radiación estimado en los niños es de 0.03-0.3 mSv.

Sin embargo es de importancia indicar que el estudio mediante tomografía está limitado por la escasa diferenciación de estructuras de tejidos blandos y la mayor dosis de radiación. Generalmente un TC sin contraste intravenoso es suficiente, excepto para las sinusitis agudas complicadas (como los abscesos o celulitis peri _ orbitarias).

Resonancia magnética nuclear

La resonancia magnética (RM) tiene un elevado coste y también requiere frecuentemente de sedación.

Permite mayor diferenciación de estructuras de tejidos blandos en los senos paranasales y en las cavidades adyacentes a la órbita. La intensidad de señal de las secreciones puede orientar sobre la composición de las mismas, pudiendo caracterizar de esta forma la lesión y el tiempo de evolución.

Sin embargo define peor que la TC la estructura ósea del complejo osteomeatal, y también presenta alteraciones en cuadros catarrales. (Von Kalle et al. 2012).

Aunque es más sensible en la detección precoz de complicaciones intracraneales, en la diferenciación entre inflamación y tumor y en la sinusitis crónica micótica (rara en niños),

2.1.6.3 Diagnóstico microbiológico (toma de muestras)

En la inmensa mayoría de los pacientes con sinusitis, la etiología es predecible y por tanto la práctica sistemática de estudios microbiológicos no está indicada. Sin embargo, existen una

serie de situaciones clínicas en las que el diagnóstico etiológico resulta imprescindible o muy valioso para realizar un correcto tratamiento terapéutico.

La obtención de muestras destinadas a establecer el diagnóstico etiológico de la sinusitis puede llevarse a cabo mediante diversos procedimientos:

1. Aspiración de secreciones nasales.
2. Aspiración bajo visión endoscópica del meato medio.
3. Punción aspirativa sinusal.

Las muestras obtenidas deben remitirse sin demora al Laboratorio de Microbiología, ninguno de los procedimientos descritos, ni siquiera la punción aspirativa sinusal, está totalmente exento del riesgo de contaminación de la muestra, por lo que es aconsejable realizar cultivos cuantitativos.

En la mayoría de pacientes con sinusitis maxilar aguda se aíslan más de 10UFC/m, mientras que el hallazgo de menos de UFC suele corresponder a una contaminación. (García 2010).

2.1.7 Diagnóstico diferencial

Procesos que cursan con obstrucción, secreción nasal y tos persistente.

1. Rinitis alérgica: suelen predominar síntomas nasales, salvo que también se asocie a asma y su inicio no va precedido de un cuadro infeccioso.

2. Cuerpo extraño nasal: suele asociar obstrucción y rinorrea purulenta y maloliente unilateral.
3. Estenosis coanal unilateral.
4. Adenoiditis / tonsilitis: cursa con obstrucción, respiración bucal, ruidos nasales y voz nasal. Clínicamente es muy difícil diferenciar ambas entidades.
5. Pólipos nasales: ante su presencia debe descartarse fibrosis quística o sinusitis fúngica alérgica, especialmente si son bilaterales.
6. Alteraciones del tabique, Tumores (raros): habitualmente producen síntomas crónicos unilaterales, pueden producir secreción sanguinolenta e inflamación facial unilateral.
7. Tos como equivalente de asma, Bronquitis bacteriana causada por Haemophilus influenzae, Streptococcus pneumoniae o Moraxella catarrhalis caracterizada por 2-4 semanas de tos que evoluciona favorablemente con tratamiento antibiótico en dos semanas y en ausencia de diagnósticos alternativos.
8. Tosferina, otras causas de tos prolongada, incluidos tuberculosis y reflujo gastroesofágico.

2.1.8 Tratamiento

El tratamiento médico está indicado para proporcionar alivio sintomático, acelerar la resolución del cuadro, prevenir las posibles complicaciones y evitar la evolución hacia la cronicidad, restablecimiento del drenaje sinusal y la erradicación de la infección bacteriana frecuentemente asociada.

La importancia de un buen diagnóstico nos permitirá precisar si se trata de un cuadro agudo, crónico o recurrente.

Se tratara de establecer el grado de morbilidad de la rinosinusitis en el niño, interrogando al paciente y a su familia sobre la frecuencia, gravedad y duración de las infecciones; visitas al médico, medicamentos utilizados; duración de intervalos libres; impacto en la conducta y el desempeño escolar.

2.1.8.1 Medicamentos para la rinosinusitis

Antibióticos

La curación espontánea de la sinusitis aguda no complicada es alta (60-80%), por lo que actualmente la tendencia es recomendar la prescripción de antibióticos únicamente para los casos persistentes o complicados.

Sin embargo en la práctica diaria es común que se indiquen antibióticos (ATB) para cuadros menores o intermedios, la mayoría de los cuales no sólo no van a mejorar, sino que se fomenta en ellos el incremento iatrogénico de la resistencia bacteriana. Lamentablemente vemos que resulta más fácil recetar que utilizar el tiempo de la visita para explicar las limitaciones terapéuticas en estas enfermedades.

De forma indistinta muchos autores, hacen referencia a las recomendaciones que da la Asociación Americana de Pediatría para el uso de antibióticos. (Fokkens WJ) (Hansen FS 2012).

Tratamiento de elección

- Amoxicilina dosis recomendada tanto sola como asociada a clavulánico 80-90 mg/kg/día repartida cada 8 horas.

Alternativo

- Cefalosporinas orales de segunda generación (cefuroxima axetilo), y de tercera generación (cefpodoxima proxetil y ceftibuteno) y las fluoroquinolonas también han resultado eficaces. su uso debería restringirse a pacientes con alergia no tipo I a la penicilina.
- En caso de alergia inmediata o acelerada (tipo I) sin afectación grave, pueden emplearse los macrólidos aunque no son una buena opción terapéutica por su alto porcentaje de resistencias (25-30%). Otra opción en estos pacientes es la observación estrecha sin antibioterapia, como última opción, en este grupo especial, podría emplearse levofloxacino.

2.1.8.2 Duración de la antibioterapia

La AAP en el 2012 recomendó una duración del tratamiento antibiótico entre 7 y 14 días, siendo 10 días la pauta más aconsejada.

Algunos pacientes con respuesta más lenta requieren un tratamiento más largo y en este caso se recomienda prolongar la antibioterapia hasta 7 días después de la desaparición de los síntomas clínicos. En determinados casos (niños con respuesta parcial) puede prolongarse hasta 3 semanas. (Méndez M. et al. 2011).

Con un tratamiento adecuado, en 48-72 horas los niños suelen quedar afebriles, y la tos y la rinorrea disminuyen paulatinamente. Si no es así, deben replantearse el diagnóstico y el tratamiento. (Méndez M. et al. 2011). Las principales causas de fracaso del tratamiento, una vez asegurado su correcto cumplimiento, son: a) microorganismo resistente al antibiótico utilizado, b) desarrollo de complicaciones, c) etiología no infecciosa (cuerpo extraño intranasal, malformación estructural y alergia) o, excepcionalmente, d) existencia de enfermedades crónicas o inmunodeficiencias.

2.1.8.3 Tratamientos coadyuvantes

La utilización de vitamina C, zinc, equinácea, descongestivos, antihistamínicos sistémicos o mucolticos no se recomienda en las últimas revisiones, por falta de efectividad y/o potencial toxicidad. (Shaikh N. et al. 2012).

Las soluciones salinas isotónicas o hipertónicas producen una mejoría subjetiva de los síntomas y del aclaramiento mucociliar, mejoran la eliminación de las secreciones y evitan la formación de costras, pero los datos aún son limitados para hacer una recomendación con suficiente nivel de evidencia. (Kassel JC. et al. 2010).

Los corticoides orales como tratamiento adyuvante a los antibióticos orales son efectivos para el alivio de los síntomas en la sinusitis aguda a corto plazo. Sin embargo, los datos son limitados y no hay estudios de calidad que justifiquen su uso en monoterapia ni como tratamiento adyuvante a la antibioterapia. (Venekamp R. et al. 2011).

Los corticoides intranasales parecen tener alguna utilidad junto con los antibióticos, sobre todo en estudios realizados en adultos, y podrían ser beneficiosos en niños con rinitis alérgica

de base, pero son necesarios más estudios que avalen su verdadera utilidad en la sinusitis pediátrica. (Zalmanovici A, Yaphe J. 2011).

2.1.8.4 Criterios de hospitalización y selección de la antibioterapia empírica intravenosa

Los niños con aspecto séptico, afectación del estado general, fracaso persistente del tratamiento oral o con complicaciones (valorable en celulitis preseptal) deben ser hospitalizados y tratados por vía parenteral con alguno de los siguientes antibióticos: amoxicilina-clavulánico, cefotaxima o ceftriaxona. (Méndez M. et al. 2011).

Ante la sospecha de complicaciones intracraneales con posible presencia de microorganismos anaerobios, debe asociarse cefotaxima con metronidazol. En casos de alergia tipo I a la penicilina, el levofloxacino asociado a metronidazol puede ser una opción en pacientes graves.

2.8.1.5 Tratamiento quirúrgico

En general se plantea la opción quirúrgica cuando fracasa el tratamiento médico. Tanto en la rinosinusitis aguda como en la recurrente sin embargo es importante primero:

- ✓ Agotar los recursos farmacológicos antinfecciosos y antinflamatorios.
- ✓ Investigar y tratar correctamente la alergia nasal y el reflujo gastroesofágico.
- ✓ Pesquisar enfermedades sistémicas como inmunodeficiencias, fibrosis quística y disquinesia ciliar primaria.

Cuando está indicada la cirugía, la adenoidectomía debe ser el procedimiento inicial, siempre que la cantidad de tejido adenoideo visto en imágenes o con endoscopia sea considerable, ya sea como reservorio de patógenos bacterianos o como obstáculo mecánico.

Se ha comprobado que tres de cada cuatro pacientes mejoran con este procedimiento quirúrgico y es raro tener que proceder posteriormente a una cirugía endoscópica para agrandar los ostium naturales de los senos maxilares y etmoidales.

2.2 Adenoides o Amígdalas faríngeas superiores

Las vegetaciones adenoideas son junto con las amígdalas palatinas las principales formaciones del anillo linfático de waldeyer que asientan en la nasofaringe y en la orofaringe fisto lógicamente están compuestas por cúmulos irregulares de folículos linfoideos ubicados en el techo y la pared posterior de la nasofaringe de forma generalmente multilobulada, normalmente su espesor es de hasta 7 mm.

2.2.1 Ciclo biológico

El crecimiento de las vegetaciones adenoideas se inicia a partir de los 9 meses, después de la depresión inmunofisiológica que tienen lugar en el octavo mes de vida y se acentúa hasta el tercer año.

Ejercen una importante actividad inmunológica (producción de IGA), e involucionan a partir del quinto año.

Las alteraciones inmunológicas y alérgicas son factores predisponentes para la hipertrofia adenoidea y los cuadros de adenoiditis recidivantes.

2.2.2 Manifestaciones Clínicas

Hay insuficiencia ventilatoria nasal bilateral permanente, parcial o total según el grado de la hipertrofia, se asocia con respiración bucal y tos en las primeras horas del sueño, debido al pasaje de secreciones a la vía aérea o por irritación laríngea dado que el aire inspirado no sigue su curso habitual que son las fosas nasales, rinitis persistente, ronquido durante el sueño, voz apagada y del tipo nasal, mal aliento.

Los niños con esta patología tienen una facies (cara) característica: con la boca abierta, cara alargada, mordida abierta y el paladar superior se encuentra elevado.

Figura VII. Fascies Adenoidea

Algunos pacientes (los más graves) pueden presentar dificultad respiratoria e incluso pausas respiratorias prolongadas (apneas) durante el sueño. Otros (también en cuadros avanzados) pueden presentar compromiso cardíaco por sobrecarga en el trabajo del corazón.

2.2.3 Formas Clínicas

Se clasifican dé acuerdo con el grado de la disminución de la luz faríngea controlado por imagen de perfil de la rinofaringe con la boca cerrada.

- Hipertrofia de adenoides leve (grado 1). Las adenoides ocupan hasta un tercio de la luz de la nasofaringe
- Hipertrofia de adenoides moderada (grado 2).Las adenoides ocupan hasta los dos tercios de la luz de la nasofaringe.
- Hipertrofia de adenoides acentuadas (grado 3) .Ocupan más de la Tercera parte hasta la totalidad de la luz.

Figura VIII. Grados de obstrucción de las amígdalas faríngeas

Puede coexistir con:

1) Sinusitis a repetición con faringitis

2) Disfunción de la trompa de Eustaquio que causa otitis media aguda a repetición u otitis media secretora.

3) Irritaciones o infecciones del árbol bronquial.

4) Trastorno del desarrollo del macizo facial tales como hipoplasia del maxilar superior, bóveda palatina atresica y alta (paladar ojival), trastorno de dentición y mal _ oclusión dentaria, forman la típica facies adenoidea.

2.2.4 Diagnóstico

Los antecedentes, la sintomatología y la facies del paciente orienta él diagnóstico. Por rinoscopia anterior no se visualizan las vegetaciones adenoides, la rinofibroscopía con anestesia tópica permite una mejor visualización.

La Radiografía de cavum nasal es el estudio por imagen de la nasofaringe, permitiendo el diagnóstico y la documentación.

Figura IX. Rx de cavum nasal se evidencia hipertrofia de las amígdalas faríngeas.

2.2.5 Diagnóstico diferencial

- Atresia de coana
- Cuerpos extraños
- Tumores de fosas nasales
- Tumores de rinofaringe
- Rinosinusitis
- Alergia nasal
- Meningoencefalocele

2.2.6 Tratamiento

Hay que evaluar la verdadera insuficiencia ventilatoria nasal y la aparición de procesos como otitis a repetición, otopatía secretora, sinusitis, y bronquitis espasmódicas .Solo las del grado 3 son responsables, del tratamiento quirúrgico, y se considera que 3 de cada 4 pacientes resuelven su cuadro de rinosinusitis con la sola extirpación del tejido adenoideo, la de grado 2 es sintomático con descongestivos y Antibióticos similar a la sinusitis.

2.3 Bases Anatómicas de la cavidad nasal y sinusal

2.3.1 Anatomía nasal y sinusal

La anatomía nasal y sinusal es muy compleja, está relacionada con el conocimiento de los sistemas de drenaje mucociliar, además se describen muchas variantes de la normalidad, algunas de las cuales, predisponen a enfermedad.

La patología que afecta a esta área es muy frecuente y variada, principalmente, de tipo inflamatoria y tumoral.

2.3.1.1 Nariz

La pirámide nasal o nariz es un apéndice que sobresale de la cara y que se continúa con ella. Su esqueleto está formado por un componente óseo y otro cartilaginoso.

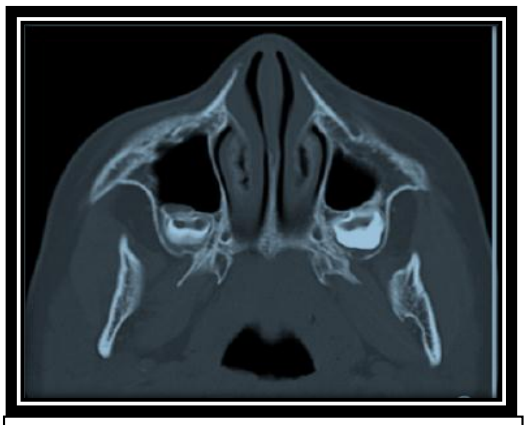

Figura X. TC axis

2.3.1.2 Fosas nasales

Las fosas o cavidades nasales son los espacios aéreos situados por encima de la cavidad oral y por debajo de la fosa craneal anterior, y están limitadas lateralmente por las órbitas. Se continúan hacia delante con la nariz y existe una zona de transición entre ellas que corresponde a las narinas o vestíbulo de las fosas nasales.

En su cara posterior comunican con la nasofaringe a través de las coanas. Las fosas nasales son estructuras pares, separadas medialmente por el septo nasal.

Tiene una forma triangular de vértice superior dado por la lámina cribosa del etmoides y, una base formada por el paladar. Este triángulo se encuentra dividido en derecho e izquierdo por el septum o tabique nasal en el que concurren la lámina perpendicular del etmoides por arriba, el hueso vómer por abajo y en su segmento anterior una porción cartilaginosa que se extiende hasta contactar con las alas nasales.

Cada fosa nasal consta de:

- La pared superior o fisura olfatoria se subdivide en una porción nasal anterior, una región etmoidal media y una región esfenoidal posterior.
- La pared inferior está constituida por el paladar duro, en el que se identifican los forámenes palatinos mayor y menor en la porción posterior y el canal incisivo en la región anterior y medial. Es importante reconocer la existencia de dichas estructuras porque representan lugares por donde se puede observar diseminación perineural tumoral e inflamatoria.
- La pared medial la constituye el septo nasal formado por la lámina perpendicular del etmoides, el vómer y el cartílago cuadrangular.
- La pared lateral**:** formada por los *cornetes.* El superior y medio (son parte del hueso etmoides) y el inferior (es un hueso independiente).

Entre la cara lateral de cada cornete y la cara medial de la pared lateral de la fosa nasal, se localiza un espacio aéreo denominados *meatos*. Son tres: superior, medio e inferior, respectivamente.

En la pared lateral del *meato medio*, se aprecian dos salientes dirigidos paralelamente hacia abajo y hacia atrás:

- El anterior: es el repliegue de la apófisis unciforme, parte del hueso etmoidal.
- El posterior: es la bulla etmoidal, que es una proyección redondeada que corresponde a una celdilla etmoidal dominante.
- Entre ambos, se encuentra una hendidura llamada hiato semilunar y el infundíbulo etmoidal.

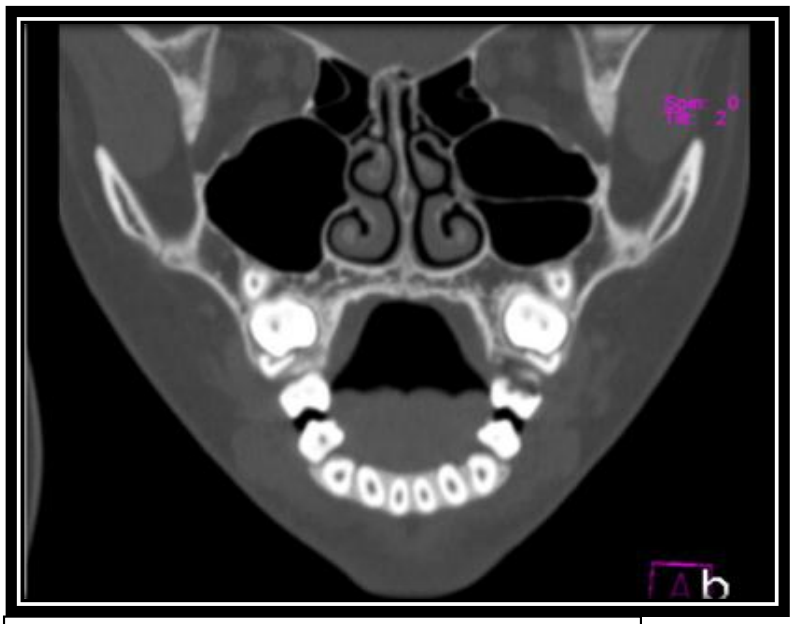

Figura XI. TC coronal de fosas nasales donde se visualizan los cornetes y meatos, así como los senos maxilares.

2.3.2 Senos paranasales

Los senos paranasales se originan de divertículos en la pared lateral de las fosas nasales y se extienden en los huesos adyacentes de los que toman su nombre. Existe mucha variación de tamaño de los senos de unos individuos a otros.

Todos los senos paranasales están presentes al nacer, pero no alcanzarán su forma y tamaño definitivo hasta pasada la adolescencia. Ello puede llevar a errores en la interpretación de las radiografías convencionales (RX), ya que en los menores de 1 año, los senos normalmente están opacificados.

Por tanto, debemos evitar la realización de RX para descartar enfermedad inflamatoria nasosinusal en menores de 1 año, y entre 1 y 3 años, los estudios deben ser interpretados con cautela, correlacionándolos siempre con la clínica.

- **Senos frontales**.

Es muy difícil identificarlos hasta que se extienden por encima de los bordes orbitarios superiores, sobre los 8-10 años de edad. Algunos individuos no desarrollan senos frontales lo suficientemente grandes como para ser distinguidos de las celdas etmoidales. Su pared posterior o cerebral es la más delgada (apenas1 mm) y separa el contenido sinusal del lóbulo frontal, permitiendo que una sinusitis frontal pueda diseminarse y formar un absceso intracraneal.

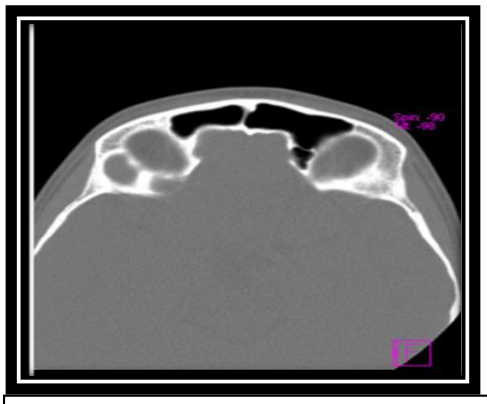

Figura XII. TC axial donde se visualizan los senos frontales.

- **Senos maxilares.**

Las cavidades de los senos maxilares están presentes al nacimiento pero no suelen verse radiológicamente hasta los dos o tres meses de edad. La pared superior u orbitaria se relaciona con la órbita y contiene la rama sensitiva de la segunda rama del nervio trigémino o nervio infraorbitario. La pared inferior o alveolar está en relación con la raíz de los dos premolares o el primer molar, a veces dehiscentes, lo que permite el desarrollo de sinusitis de origen ontogénico.

Figura XIII. TC axial que muestra los senos maxilares.

- **Senos esfenoidales.**

Puede estar aireado al año o los dos años de edad y alcanza el tamaño del adulto hacia los 14 años. Es el seno de localización más posterior. La pared inferior se relaciona con el canal del nervio vidiano, la pared superior con la vía óptica y la pared lateral constituye el límite medial del seno cavernoso.

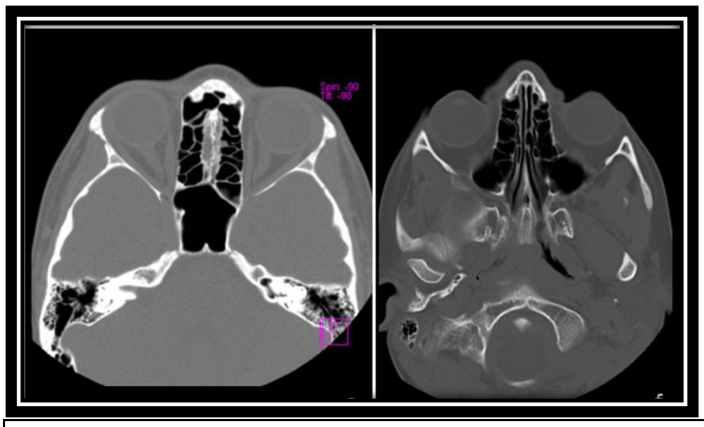

Figura XIV. **TC axial donde se visualiza el seno esfenoidal y las celdillas etmoidales.**

- **Senos etmoidales**.

Las celdillas etmoidales también están presentes en el momento del nacimiento y su crecimiento es paralelo al de los senos maxilares; sin embargo, las celdillas etmoidales son mucho más pequeñas y no se visualizan hasta los tres a seis meses de vida.

2.3.3 Complejo Osteomeatal

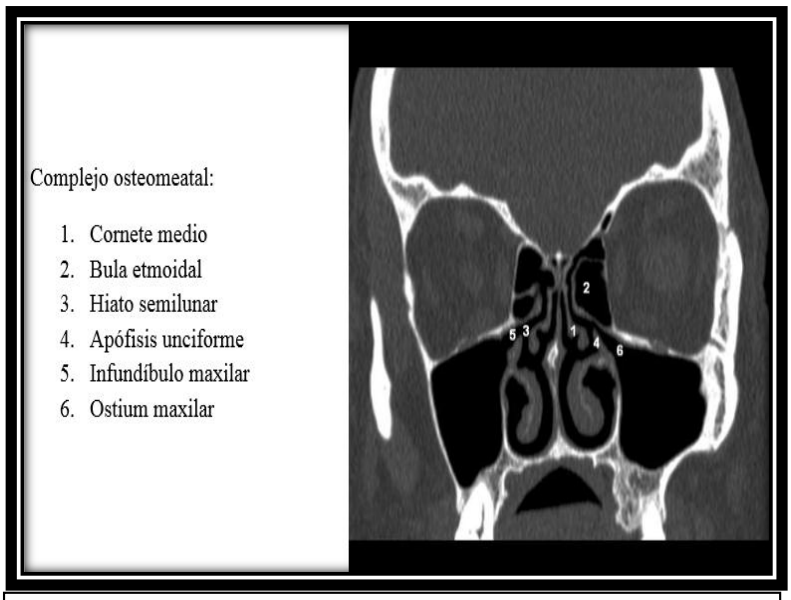

Figura XV. **TC Plano Coronal Componentes del complejo Osteomeatal**

Los senos pueden dividirse en dos grupos anatómicos y funcionales. Los senos frontales, las celdas etmoidales anteriores y medias y los senos maxilares drenan en el meato medio a través del complejo osteomeatal y se afectan, frecuentemente, por procesos inflamatorios.

El segundo grupo, formado por las celdillas etmoidales posteriores y el seno esfenoidal, drenan en el receso esfenoetmoidal y el meato superior, y se afectan con menos frecuencia.

Se entiende por complejo osteomeatal a la porción más anterior de la pared lateral de la fosa nasal a nivel del meato medio, donde drenan los senos frontales, maxilares y etmoidales anteriores.

En su formación concurren:

1. El ostium del seno maxilar, sitio de drenaje fisiológico de este seno, en la mayoría de los casos, es de forma elíptica y adopta el mismo eje del hiato semilunar.
2. El infundíbulo etmoidal, especie de canal que se encuentra limitado en la parte superior por la pared orbitaria inferior y la bulla etmoidal y, por abajo, por el proceso uncinado; a él drenan directamente las celdillas etmoidales anteriores.
3. El hiato semilunar, es una hendidura que comunica el infundíbulo con el meato medio, limitado por arriba por la bulla etmoidal y por abajo por el vértice del proceso uncinado; la longitud de este proceso determina la amplitud del hiato.
4. El receso frontal es la parte más alta y anterior del infundíbulo donde drena el conducto frontonasal en 50% de los casos. Este conducto también es una especie de hendidura que nace desde el ostium frontal, y desciende entre la porción perpendicular del cornete medio y las celdillas etmoidales anteriores, puede

desembocar también directamente al meato medio, al infundíbulo o a la bulla etmoidal. Es por ello que el seno frontal puede verse sano, aún con gran compromiso del complejo osteomeatal dada su variabilidad en el sitio de drenaje. Inmediatamente ventral al meato medio y receso frontal, hay una prominencia ósea llamada Agger Nasi que está formada por la eminencia que hace el proceso frontal del hueso maxilar superior, que marca la porción más rostral del laberinto etmoidal. Dicha prominencia puede estar neumatizada formando las celdillas de Agger Nasi, que se encuentran en íntima relación con el conducto frontonasal y pueden disminuir su amplitud.

5. El proceso uncinado, estructura tiene una orientación prácticamente sagital casi paralela a la bulla etmoidal, mide aproximadamente unos 3 a 4 Mm. de ancho y 1,5 - 2cm de longitud. A lo largo de la mayor parte de su trayecto, el margen posterior está libre ya que no tiene ninguna inserción ósea, esta fina cresta ósea pasa sobre la unión del cornete inferior con la pared lateral. En la cara anterior y superior se inserta en la cresta etmoidal de los maxilares, debajo de la inserción lateral de la cara anterior del comete medio y el Agger Nasi. Justo debajo, se fusiona con la cara posterior del hueso lagrimal. En la cara anterior e inferior no hay ninguna inserción ósea. En la cara posterior e inferior, la apófisis unciforme se inserta en la apófisis etmoidal del hueso del comete inferior. En la cara superior la apófisis unciforme se proyecta hacia atrás y hacia arriba en la inserción del comete medio y casi siempre se curva lateralmente para insertarse en la lámina papirácea de la órbita.

La apófisis unciforme puede insertarse centralmente en la base del cráneo o medialmente en la cara superior de la lámina vertical del comete medio, cerca de la inserción del comete en la lámina cribosa. También puede fusionarse con una celda etmoidal anterior, como el Agger Nasi. Stammberger, destaca que la porción superior

de la apófisis unciforme puede dividirse para insertarse en la lámina papirácea, la base del cráneo y el comete medio. La apófisis unciforme forma el límite antero medial del infundíbulo etmoidal. La orientación más frecuente de la apófisis unciforme respecto a la pared lateral y la lámina papirácea es de aproximadamente es de 140°; sin embargo, existe un grado de variabilidad importante. La apófisis unciforme puede estar desplazada lateralmente contra la órbita, como suele suceder en la hipoplasia del seno maxilar, o medialmente, como suele ocurrir en los casos de patología polipoide extensa en el infundíbulo.

6. La bula etmoidal se define como el hueso convexo inferomedial que sobrepasa la mitad de las celdillas aéreas protruye inferomedialmente al meato medio y usualmente es la celda etmoidal anterior más constante y de mayor tamaño. Cuando se sobre desarrolla, su mayor tamaño puede causar estenosis del meato medio y del hiato semilunar.

2.3.4 Receso esfeno etmoidal

La otra ruta de drenaje de los senos paranasales la constituye el receso esfeno etmoidal localizado dorsal al cornete superior y ventral a la pared anterior del seno esfenoidal. El ostium de este seno se abre directamente a este receso. Los senos paranasales drenan primero al meato superior y de ahí la secreción es barrida hacia este receso, para posteriormente ser llevadas hacia el rinofaringe. La amplitud de este espacio es considerablemente menor a la del complejo osteomeatal y puede ser adecuadamente visualizado con un corte axial de TC.

2.3.5 Variantes Anatómicas Rinosinusales.

La Sociedad Mexicana de Otorrinolaringología, menciona que junto con el reconocimiento de la anatomía en la que concurren tanto estructuras óseas como aéreas, es necesario conocer las variantes anatómicas, presentes en más de 90% de los casos.

Por este motivo el estudio con TC resulta esencial, ya que, además de delimitar la extensión de la afectación sinusal, permite conocer los detalles anatómicos y sus variantes.

2.3.5.1 Variantes Anatómicas del Septum Nasal:

El septum presenta, en forma típica, en su porción cartilaginosa a la altura del cornete medio, un engrosamiento llamado intumescencia septal o tubérculo septal anterior. La porción más antero inferior de este tabique es conocido como columella. Además, en la unión entre el vómer y la lámina perpendicular del etmoides, frecuentemente existe una cresta ósea lateral de tamaño variable. Se conoce como área de Little o de Kiesselbach, a la porción antero inferior del septum donde existen plexos venosos de pendientes de ramas de la facial, esfeno palatina y palatina mayor responsable del 90% de la epistaxis. Las variantes anatómicas que afectan al tabique son importantes cuando alteran la pared lateral de la fosa nasal, los cornetes o el conducto frontonasal.

La desviación del septo nasal es una de las variantes anatómicas que se presen con mayor frecuencia en alrededor del 44% de los pacientes. Consiste en la alteración anatómica del eje vertical del tabique, puede ser congénita o adquirida, dependiente de parte cartilaginosa, de parte ósea o de ambas; ser de tipo anterior, posterior, anteroposterior o focalizada en una

pequeña zona. El septo generalmente está desviado para un lado y ocurre frecuentemente en la línea de la sutura vómero- etmoidal, o puede mostrar una curva o ser doble en S itálica.

Cuando la desviación es marcada puede llegar a estenosar el meato medio y comprometer el drenaje de los senos que drenan en él.(Silva R. et al. 2011).

2.3.5.2 Neumatización De Los Senos Paranasales:

El grado de neumatización de los senos paranasales muestra una gran variabilidad individual. La hipoplasia del seno maxilar se observa en el 7% de los adultos cuando es unilateral y en el 2% cuando es bilateral, es importante también evidenciar la permeabilidad del Ostium del seno maxilar.

La aplasia unilateral del seno frontal se observa en el 15% de los adultos y la bilateral en el 5%.

De particular importancia resulta la valoración del grado de neumatización del seno esfenoidal cuando se contempla la realización de una esfenoidectomía para la descompresión del nervio óptico o una hipofisectomía trans-esfenoidal, ya que va a condicionar la posibilidad de usar esta técnica.

2.3.5.3 Variantes Anatómicas Del Complejo Osteomeatal

Están presentes en el 51% de los pacientes, y afectan distintos niveles a saber:

- El grado de neumatización y la disposición de las celdillas etmoidales muestra también una gran variabilidad individual. De manera sistemática debe identificarse la

bulla etmoidal, la más grande y constante de las celdillas del complejo etmoidal anterior, localizada en la pared lateral del meato medio y que forma las paredes superior y posterior del infundíbulo etmoidal. Aunque el tamaño de la bulla etmoidal es muy variable, debe reseñarse en el informe cuando es muy grande, ya que puede ser causa de estenosis u obstrucción del meato medio y del infundíbulo. (Cabezón A. et al. 2010).

- También debe informarse de la existencia de Celdas del Agger Nasi, es una pequeña prominencia ósea localizada inmediatamente por encima y por delante de la inserción del cornete medio que cuando se neumatiza da lugar a las celdas del Agger Nasi. En la TC coronal dichas celdas corresponden a las primeras celdillas aéreas vistas en la pared supero lateral de la fosa nasal cuando las imágenes coronales se observan de delante atrás, y se identifican con mucha frecuencia.

  Cuando estas celdas son de gran tamaño pueden estenosar, el receso frontal, porción más anterior y superior del complejo etmoidal anterior que comunica el seno frontal con la parte anterior del meato medio y que se sitúa por detrás de las celdas del Agger Nasi; cuando esto ocurre dicho receso aparece como una estructura tubular.

- Por último, pueden encontrarse celdillas etmoidales de localización infraorbitaria, las denominadas Celdas de Haller. Éstas drenan al meato medio y pueden causar estenosis del infundíbulo etmoidal o del ostium maxilar, comprometiendo su drenaje. Su prevalencia oscila según las series entre el 10-45% de la población.

- Variantes Anatómicas a nivel del cornete medio el cual puede ser hipoplásico o hipertrófico y/o presentar una incurvación paradójica (concavidad dirigida hacia el septum, contrariamente a lo que ocurre en la mayoría de la población), se presenta en un 17%, también puede estar neuma tizado (concha bullosa) en un 55%, neumatización que es significativa cuando produce estrechez de su meato, hiato semilunar, infundíbulo o, cuando se infecta. (Arana A. 2007).

- Variantes Anatómicas del Proceso Uncinado: Las variantes pueden consistir en alargamiento, horizontalización o desplazamiento lateral de la apófisis unciforme que cierra el infundíbulo, puede ser ocasionada por desviación medial o lateral, por neumatización, por aposición con el piso orbitario conocido como proceso uncinado atelectásico, por verticalización con dirección hacia el techo etmoidal que se conoce como lámina terminalis. (Pinares J. et al. 20112)

- El conducto frontonasal se puede ver alterado por variantes anatómicas, la disminución de su amplitud puede estar dada por la prominencia en la neumatización de las celdillas etmoidales anteriores, presencia de celdillas de Agger Nasi formadas por neumatización de la apófisis ascendente del hueso maxilar superior o por desviaciones septales.

2.3.5.4 Otras Variantes Anatómicas:

Tabiques óseos que dejan recesos o parte de una cavidad endoscópicamente inaccesible, que pueden ser responsables de enfermedad oculta o de recidiva. Presencia de fontanelas o segmentos

cartilaginosos en la pared lateral de la fosa nasal, lugar frecuentemente de ostia accesorios y que no deben ser interpretados como erosiones.

Dehiscencias óseas o paredes óseas incompletas ya sea a nivel de las carótidas, de los conductos sub orbitarios o lámina papirácea, generalmente a nivel de la inserción de la lámina basal. Neumatización de la Crista Galli, de los cornetes superiores o extensión de los senos frontales sobre los techos orbitarios con desarrollo de nuevos recesos. (Valdivia V. 2004).

3 MATERIALES Y METODOS

En el presente trabajo se realizó un estudio de tipo Descriptivo, analítico, observacional cuali _cuantitativo de corte transversal, con una población de 128 pacientes de los cuales de acuerdo a los criterios de inclusión que fueron ser portadores de patología inflamatoria de SPN y fosas Nasales, ser remitido del servicio de consulta externa, haber recibido un ciclo de antibióticos las dos semanas previas a la realización del estudio topográfico y tener una edad comprendida entre 2 y 12 años. Así como los de exclusión que fueron ser menores de 2 años y mayores de 12, tener antecedentes de cirugía nasal y de fracturas o lesiones faciales que comprometan el área de los senos paranasales, se obtuvo una muestra de 70 pacientes.

Se solicitó por medio de petición escrita la autorización y colaboración para la realización del trabajo investigativo al jefe del área de imagen del Hospital Manuel Ygnacio Monteros IESS Loja (anexo oficio), tras lo cual se realizó una reunión con el personal que labora en el área con la finalidad dar a conocer la investigación y solicitar su apoyo para la realización de la misma, así como socializar con el personal paramédico la ubicación del paciente la misma que fue en decúbito prono a fin de llevar las secreciones a los lugares de declive permitiendo una mejor visualización de la patología obstructiva.

El último día laborable de la semana durante el tiempo de estudio, se acudió al área de imagen y se procedió a revisar los pedidos tomo gráficos de los pacientes con patología inflamatoria de senos paranasales que acudieron al área de imagen referidos por el servicio de consulta externa, se realizó la evaluación de las Historias Clínicas por medio del sistema electrónico, determinándose su participación en el estudio de acuerdo con los criterios de

inclusión y exclusión, posteriormente se procedió junto al radiólogo a la interpretación de las imágenes tomográficas así como a la recopilación de datos en una ficha.

Para la realización de la investigación se utilizó un equipo de tomografía marca Phillip Brillance de 16 detectores, protocolo de senos paranasales en forma helicoidal, en los planos axial y coronal. Se efectuaron cortes coronales, idealmente perpendiculares al paladar óseo, de un grosor no mayor de 3 mm sobre todo a nivel de los sitios de drenaje, los cortes en el plano axial, se emplearon para dar una evaluación complementaria de las paredes anteriores y posterior de los senos frontal y maxilar, de la pared medial de la órbita, del agujero óptico y sus relaciones con los senos paranasales, fosa ptérigopalatina y receso esfenoetmoidal.

Con los estudios tomográficos almacenados en la estación de trabajo Phillip EBW(Extended Brillance Workspace), el medico radiólogo procedió a utilizar el software del equipo y a realizar la reconstrucción sagital a 1mm del complejo osteomeatal, obteniendo así datos necesarios para el estudio en los tres planos corporales. Se seleccionaron ventanas óseas y de partes blandas para evaluar los reparos óseos y los recesos de los SPN respectivamente.

Para determinar la configuración los elementos del complejo osteomeatal y pared lateral de las fosas nasales se empleó el programa de computación DICOM Work®, programa convertidor que facilita la visualización y manejo de imágenes digitales médicas y se siguió el siguiente procedimiento: En el plano coronal, se determinó la presencia o ausencia de desviación del septum nasal, trazando una línea que sigue el eje vertical, desde el piso de las fosas nasales hasta la base del cráneo, Se consideró como desviación todo alejamiento del tabique nasal de esta línea media sagital. Así mismo, se determinó en plano coronal y axial el grosor del tabique nasal y se tomó como pólipo óseo, todo engrosamiento focalizado en

cualquier segmento del mismo, se identificó la presencia o ausencia de la bula etmoidal, de las celdillas de Agger Nasi y las celdas de Haller, se determinó las características anatómicas de los cornetes superior y medio, estableciéndose la normalidad, así como la hipertrofia, así como también la presencia de neumatización del cornete medio (concha bullosa) y cornete medio paradójico estableciéndose como paradójico toda curvatura del cornete que se aleje del tabique nasal y su borde libre se oriente hacia este, se observó la permeabilidad del complejo osteomeatal, así como del receso esfeno etmoidal, así como el grado de desarrollo y neumatización de los senos paranasales y finalmente se determinó el grado de Hipertrofia de las amígdalas faríngeas o adenoides.

Para la recolección de los datos se empleó una ficha que guardaba relación con las variables en estudio, la misma que consto de datos de información general así como un formato estructurado con 5 ítems, en el que se permitió establecer los datos morfológicos de las estructuras y recesos de la pared lateral de las fosas nasales (Complejo Osteomeatal).

ANÁLISIS ESTADÍSTICO

Para conocer cuáles son las alteraciones anatómicas más frecuentes en la cavidad nasal en los pacientes portadores de patología sinusal que fueron incluidos en este trabajo investigativo que se realizó en el departamento de imagen del HOSPITAL MANUEL YGNACIO MONTEROS Loja, se realizó un análisis estadístico descriptivo: distribución de frecuencias bajo la forma de Porcentajes, presentando los datos como tablas y gráficos según hubiere lugar.

4 RESULTADOS

GRÁFICO 1. DETALLE DEL UNIVERSO ESTUDIADO CON CRITERIOS DE INCLUSIÓN Y EXCLUSIÓN

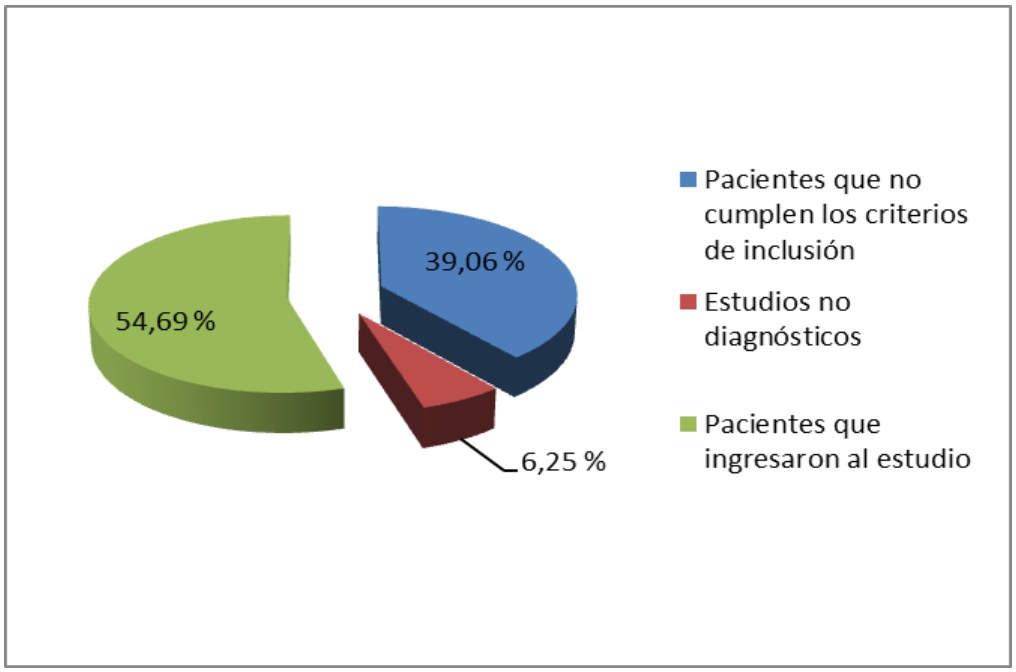

Fuente: Historias clínicas y ficha de datos
Autor: Nadia Tacuri Benavides

De los 128 pacientes que acudieron a realizarse una tomografía de cavidad nasal y senos paranasales en el periodo de estudio establecido, 70 pacientes 54,69% cumplieron los criterios de inclusión, 50 de los mismos, que representa un 39,06% no cumplieron los parámetros requeridos, y 8 exámenes 6,25 % fueron no diagnósticos (artefactos de movimiento y adquisición incompleta).

GRÁFICO 2. DISTRIBUCIÓN DE LOS PACIENTES SEGÚN GÉNERO. DEPARTAMENTO DE IMAGEN DEL HMYM LOJA OCTUBRE_MARZO 2014

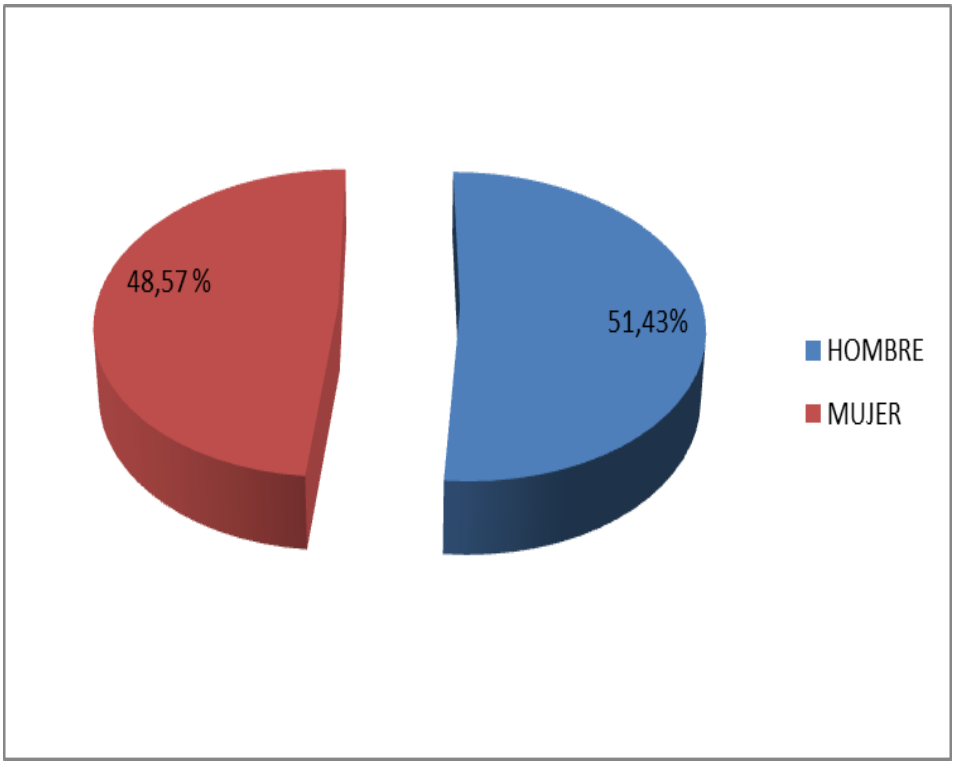

Fuente: Historias clínicas y ficha de datos
Autor: Nadia Tacuri Benavides

La población estudiada estuvo comprendida principalmente por el género masculino en número de 36 pacientes lo que representa un 51,43%, los cuales mostraron una ligera ventaja sobre el femenino 34 pacientes, que implica un 48,57%.

GRÁFICO 3. DISTRIBUCIÓN DE LOS PACIENTES DEACUERDO A LA EDAD. DEPARTAMENTO DE IMAGEN DEL HMYM LOJA OCTUBRE_MARZO 2014

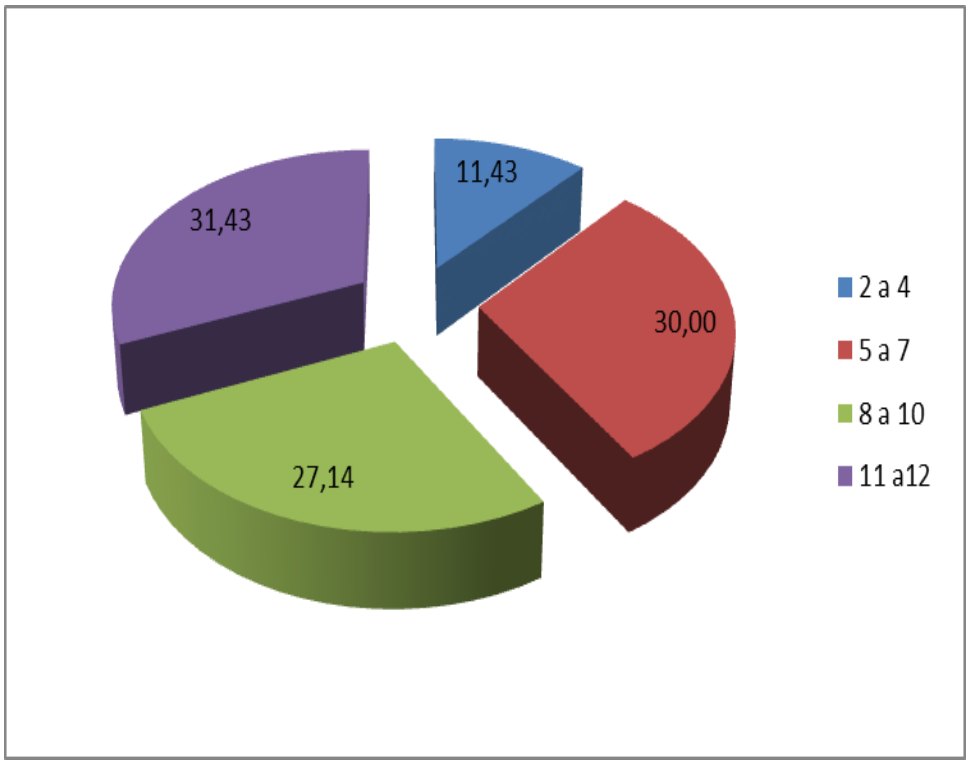

Fuente: Historias clínicas y ficha de datos
Autor: Nadia Tacuri Benavides

El grupo de edad con mayor participación en el estudio estuvo comprendido entre los niños de 11 a 12 años, con 22 pacientes que representan el 31,43%, seguido del grupo entre 5 a 7 años, con 21 enfermos con una proporción del 30%, con un número de 19 los de 8 a 10 años que equivale al 27,14% y finalmente con 8 niños en el rango comprendido entre 2 a 4 años con un 11,43%.

GRÁFICO 4. . DISTRIBUCIÓN DE LOS PACIENTES DE ACUERDO A LA DESVIACIÓN SEPTAL DEPARTAMENTO DE IMAGEN DEL HMYM LOJA OCTUBRE_MARZO 2014

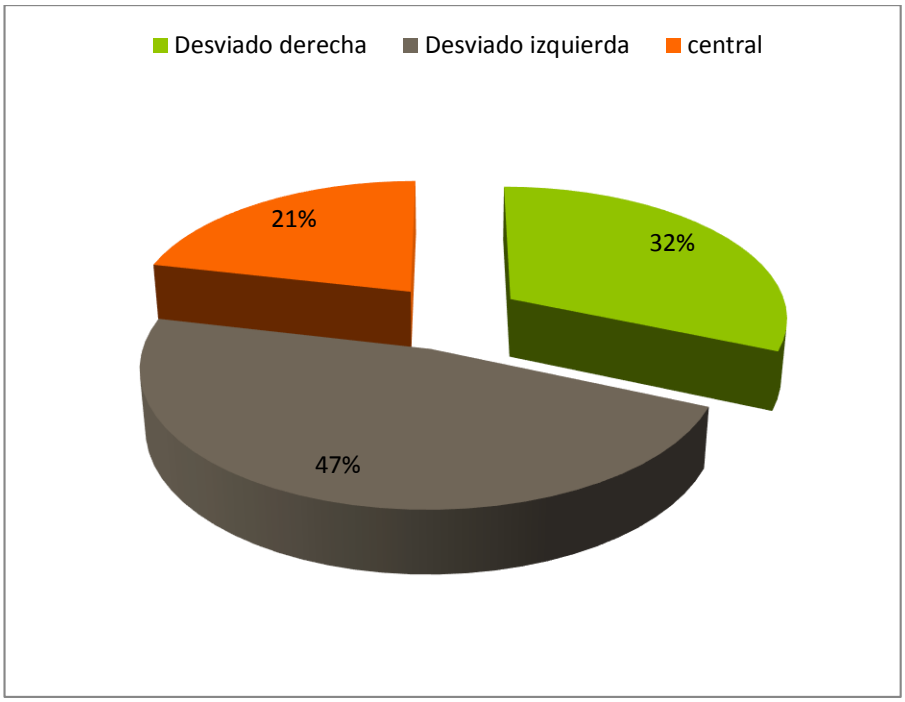

Fuente: Historias clínicas y ficha de datos
Autor: Nadia Tacuri Benavides

Al realizar la lectura de las imágenes tomográficas en plano coronal se determinó que 55 pacientes presentaron desviación del septum nasal, de los cuales 22 tuvieron una desviación a la derecha lo que representa un 32%, y 33 a la izquierda con una proporción de 47%, en posición central encontramos 15 niños (21%).

Determinándose que la desviación del septum nasal fue muy frecuente en el presente trabajo investigativo encontrándose en un 79% de los mismos (55 pacientes).

GRÁFICO 5. FRECUENCIA DE DESVIACIÓN DEL SEPTUM NASAL DE ACUERDO A LA EDAD. DEPARTAMENTO DE IMAGEN HMYM LOJA

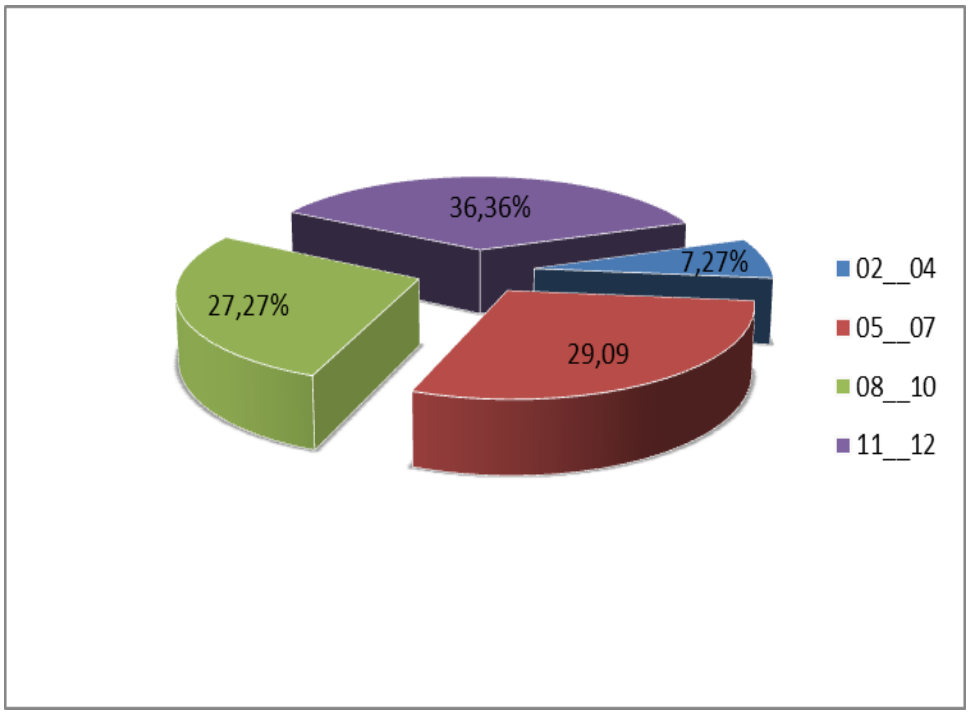

Fuente: Historias clínicas y ficha de datos
Autor: Nadia Tacuri Benavides

Una vez establecido que 55 pacientes presentaron desviación del tabique nasal, se consideró importante determinar la frecuencia de esta alteración anatómica de acuerdo a la edad, evidenciándose 20 pacientes en el grupo de 11 a 12 años, lo que implica un 36,36%, 29,09%, 16 estudiados en el rango de 5 a 7 años, seguido de 15 enfermos en el grupo de 8 a 10 años, 27,27%, finalmente 4 niños en el grupo de 2 a 4 años representando un 7,27%.

Es decir que ha mayor edad mayor frecuencia de desviación y viceversa.

GRÁFICO 6. FRECUENCIA DE DESVIACIÓN SEPTAL DE ACUERDO AL GÉNERO. DEPARTAMENTO DE IMAGEN DEL HMYM LOJA OCTUBRE_MARZO 2014

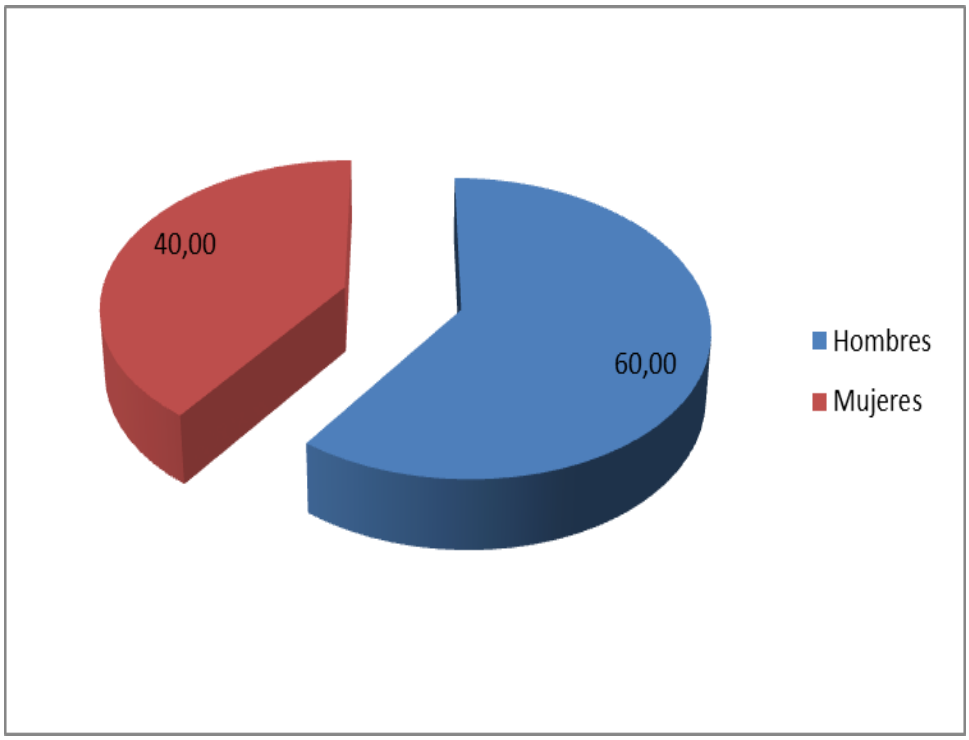

Fuente: Historias clínicas y ficha de datos
Autor: Nadia Tacuri Benavides

En relación al género se observó alteración anatómica del septum nasal en 33 pacientes masculinos, lo que representa un 60%, y en 22 femeninas con un 40%, no se evidenciaron casos de engrosamiento.

GRÁFICO 7. FRECUENCIA DE BULLA ETMOIDAL AGRANDADA DEPARTAMENTO DE IMAGEN HMYM LOJA.

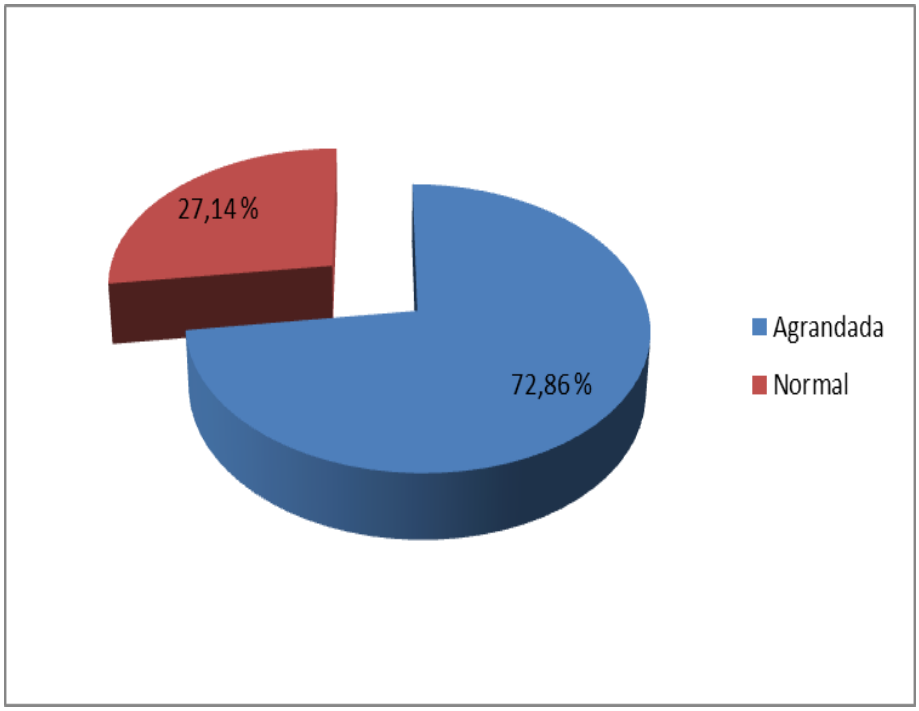

Fuente: Historias clínicas y ficha de datos
Autor: Nadia Tacuri Benavides

Un total de 51 pacientes presentaron bulla etmoidal aumentada de tamaño lo que determina un 72,86%, en contraste con 19 enfermos con un 27,14%, en los que no se observó un tamaño normal, es decir sin alteraciones anatómicas.

GRÁFICO 8. FRECUENCIA DE BULLA ETMOIDAL AUMENTADA DE TAMAÑO. DE ACUERDO A LA EDAD. DEPARTAMENTO DE IMAGEN HMYM LOJA

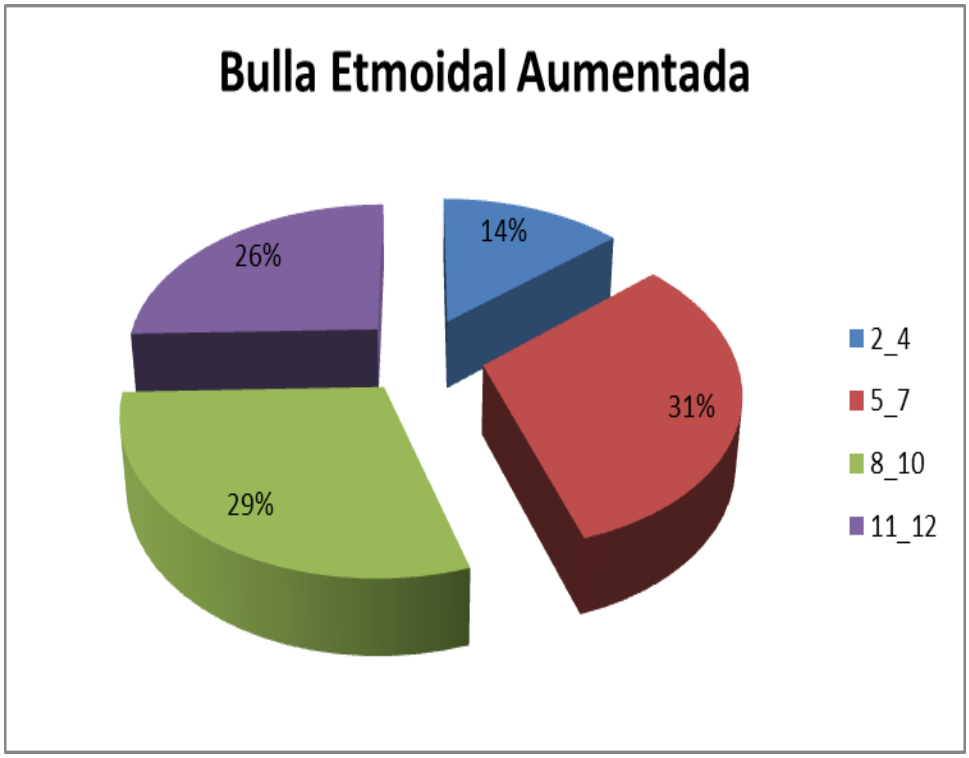

Fuente: Historias clínicas y ficha de datos
Autor: Nadia Tacuri Benavides

En relación a la edad se observó bulla etmoidal aumentada de tamaño, en el grupo de 5 a 7 años con 16 pacientes, lo que representa un porcentaje de 31%; seguido de los pacientes de 8 a 10 años con 15 estudios que implica un 29%; en menor proporción se encontró 13 niños de 11 a 12 años, 26%; finalmente en el apartado de 2 a 4 años se evidencio esta alteración en 7 pacientes con un 14%.

GRÁFICO 9. FRECUENCIA DE BULLA ETMOIDAL DE TAMAÑO NORMAL. DE ACUERDO A LA EDAD. DEPARTAMENTO DE IMAGEN HMYM LOJA

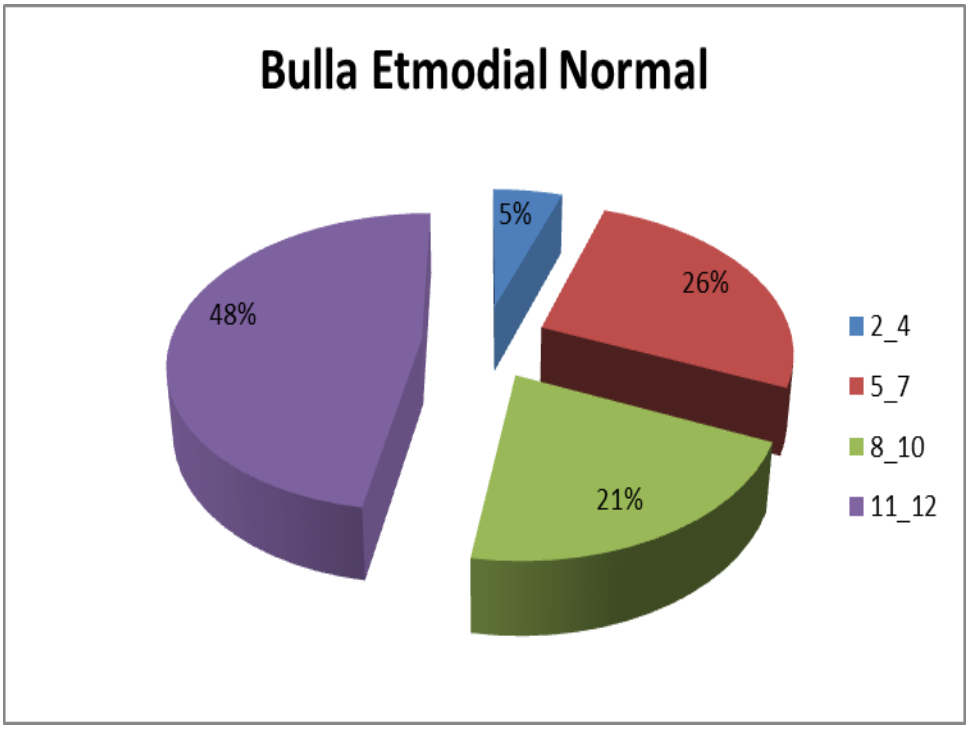

Fuente: Historias clínicas y ficha de datos
Autor: Nadia Tacuri Benavides

En relación a la bulla etmoidal de tamaño normal, en el grupo de 11 a 12 años, 9 pacientes que representa un 48%, seguido de los niños de 5 a 7 años con 5 representantes que implica un 26%; 4 estudios en la edad comprendida entre 8 a 10 años con 21%, y 5%, 1 paciente en el apartado de 2 a 4 años.

GRÁFICO 10. BULLA ETMOIDAL AUMENTADA DE TAMAÑO DE ACUERDO AL GÉNERO. DEPARTAMENTO DE IMAGEN DEL HMYM LOJA OCTUBRE_MARZO 2014

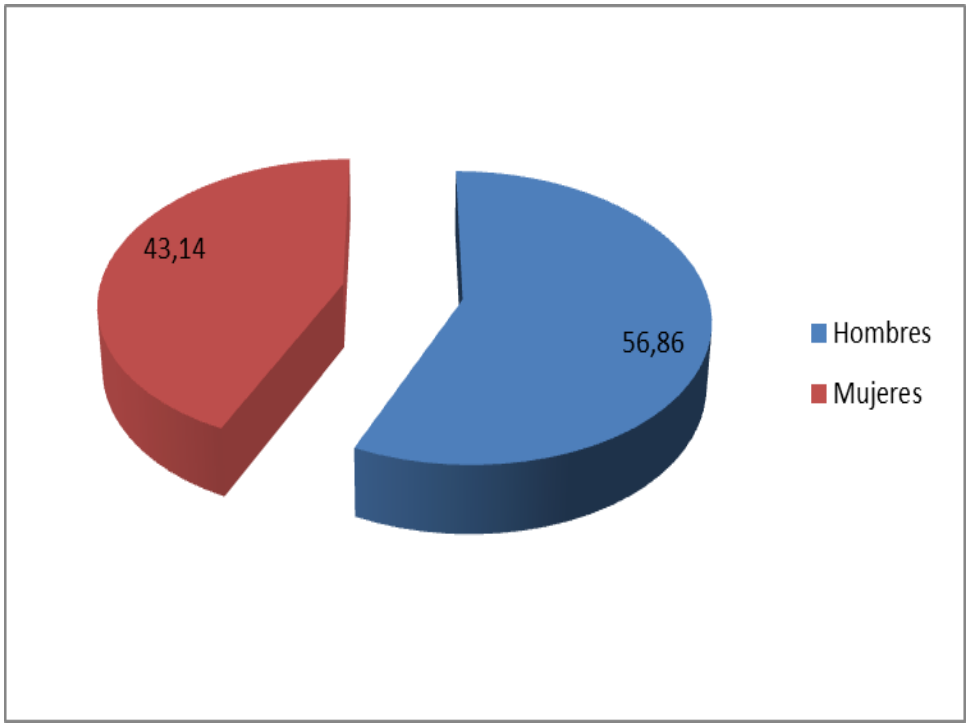

Fuente: Historias clínicas y ficha de datos
Autor: Nadia Tacuri Benavides

Del grupo de pacientes con bulla etmoidal aumentada de tamaño como alteración anatómica se determinó que 29 fueron hombres lo que representa un 56,86%; y, en 22 mujeres con porcentajes de 43,14 por ciento respectivamente.

GRÁFICO 11. NEUMATIZACIÓN DEL AGGER NASI. DEPARTAMENTO DE IMAGEN HMYM LOJA

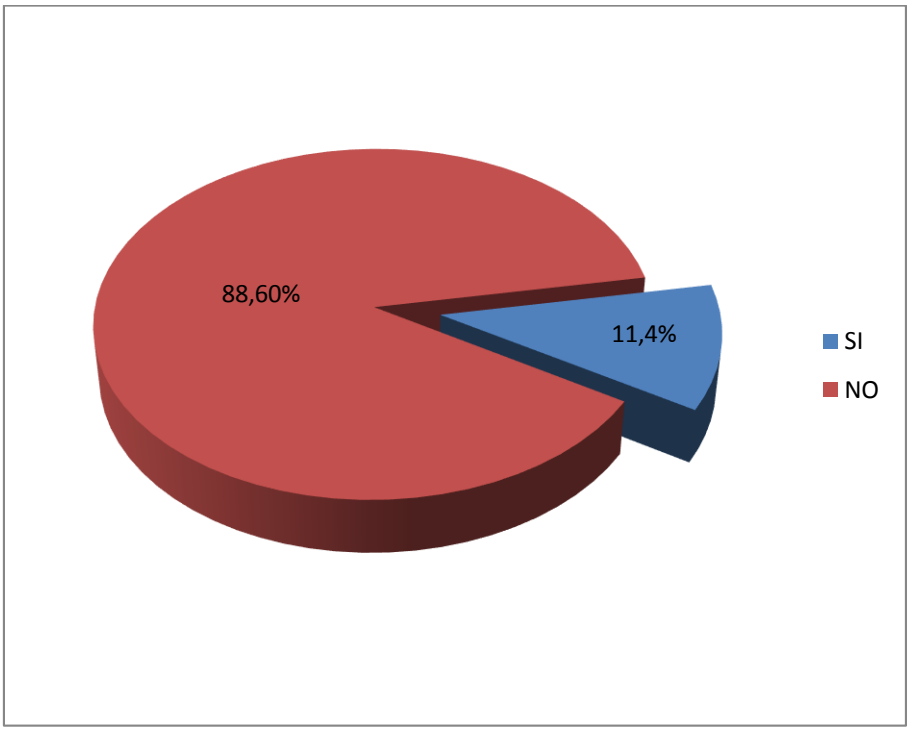

Fuente: Historias clínicas y ficha de datos
Autor: Nadia Tacuri Benavides

Al observar la presencia de la variante anatómica de las cedillas de Agger Nasi se encontró la misma en 8 pacientes lo que representa un 11.4%, y en 62 de los estudios no se evidencio esta alteración, con un porcentaje de 88,6%.

GRÁFICO 12. FRECUENCIA DE LAS CELDAS DE HALLER. DEPARTAMENTO DE IMAGEN HMYM LOJA

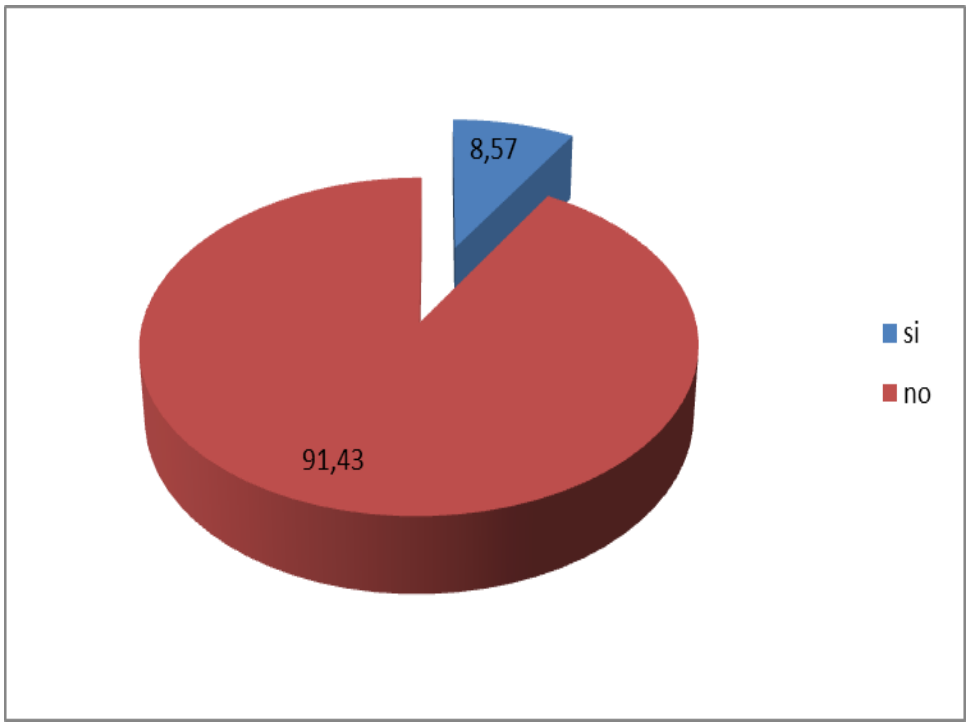

Fuente: Historias clínicas y ficha de datos
Autor: Nadia Tacuri Benavides

Al observar la presencia de las celdas de Haller, se encontró que en 6 pacientes de los estudiados había esta alteración lo que representa un 8,57%, y estuvieron libres de la alteración anatómica 64 niños que determina un 91,43%.

GRÁFICO 13. FRECUENCIA DE ALTERACIONES DEL CORNETE SUPERIOR. DEPARTAMENTO DE IMAGEN HMYM LOJA.

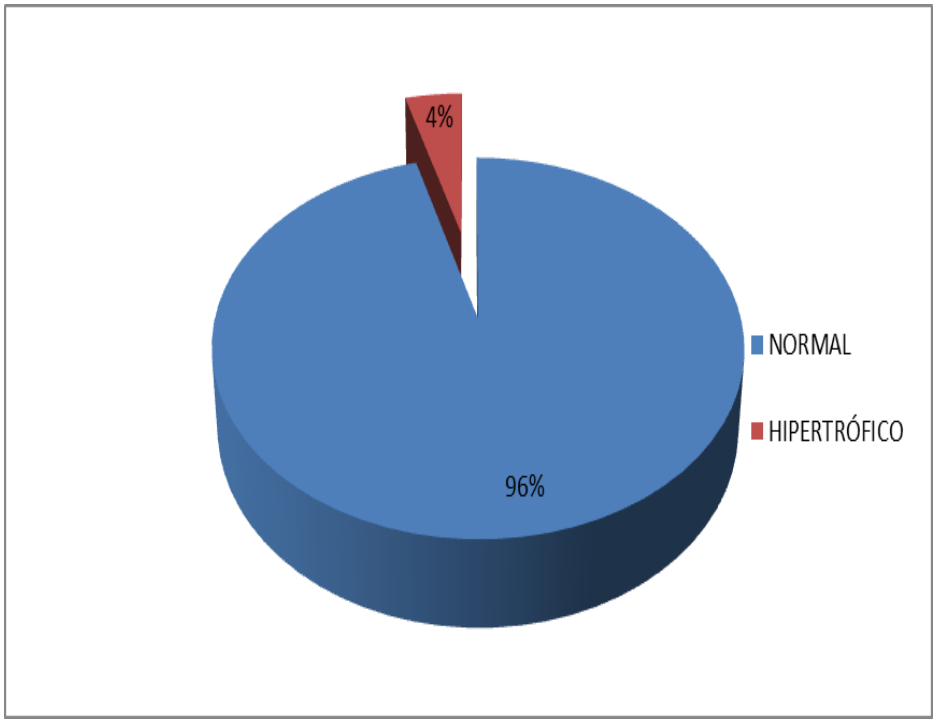

Fuente: Historias clínicas y ficha de datos
Autor: Nadia Tacuri Benavides

Se pudo visualizar que en el cornete superior se encontraba hipertrófico en 3 pacientes 4%, y normal en 67 estudios 96%, determinando un compromiso anatómico muy bajo del mismo.

GRÁFICO 14. FRECUENCIA DE ALTERACIONES DEL CORNETE MEDIO. DEPARTAMENTO DE IMAGEN HMYM LOJA

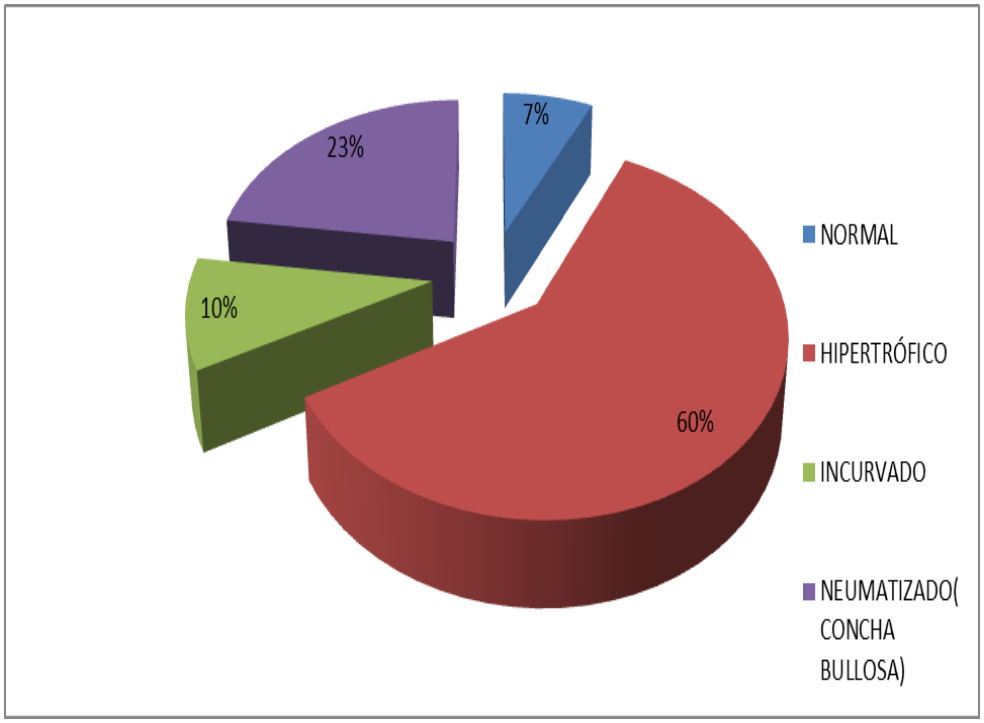

Fuente: Historias clínicas y ficha de datos
Autor: Nadia Tacuri Benavides

En lo que respecta al cornete medio se determinó que el mismo se encontraba normal en 5 pacientes, que representa un 7%; e hipertrófico en 42 de los estudios de imagen analizados, que determina un 60%; además se observó Concha bullosa en 16 niños, 23%; y, 7 se evidencio una curvatura paradójica 10%.

GRÁFICO 15. ALTERACIONES DEL CORNETE MEDIO, FRECUENCIA DE ACUERDO A LA EDAD. DEPARTAMENTO DE IMAGEN DEL HMYM LOJA.

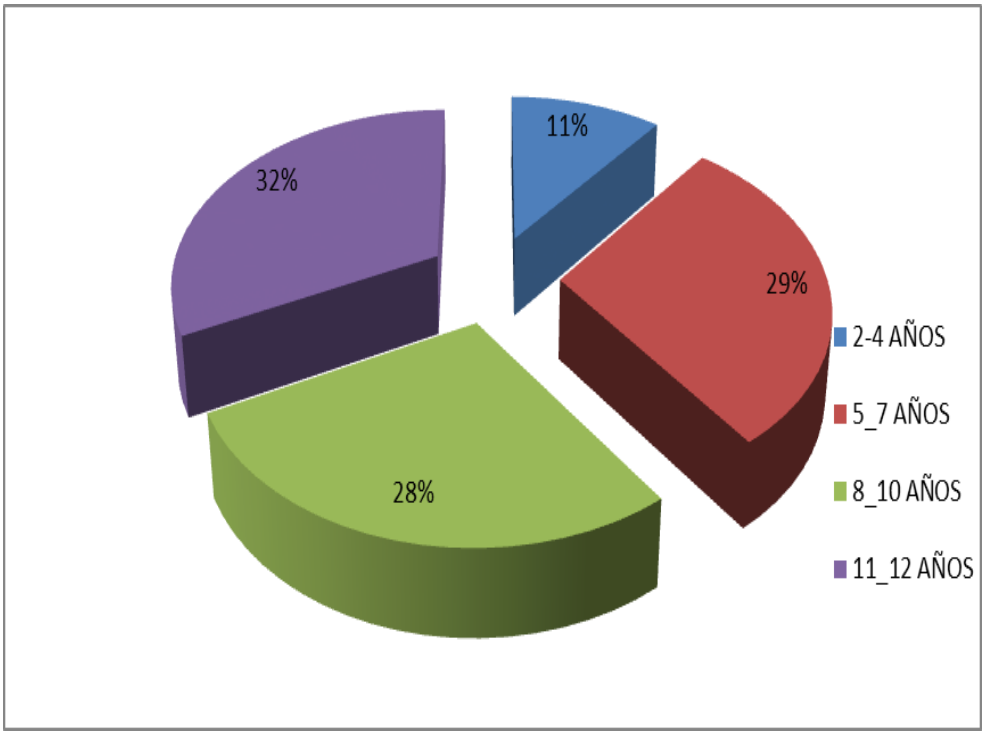

Fuente: Historias clínicas y ficha de datos
Autor: Nadia Tacuri Benavides

Las alteraciones del cornete medio de acuerdo a la edad fueron más evidentes en el grupo etario comprendido entre 11 a 12 años con 21 pacientes lo que representa un 32%, seguido de los niños de 5 a 7 años con 19 estudios que implican un 29%, en el rango comprendido entre 8 a10 años se observaron 18 determina un 28%; y, con un 11% por observarse alteraciones en 7 de los enfermos de 2 a 4 años.

GRÁFICO 16. FRECUENCIA DE OBSTRUCCIÓN DEL COMPLEJO OSTEOMEATAL DEPARTAMENTO DE IMAGEN HMYM LOJA.

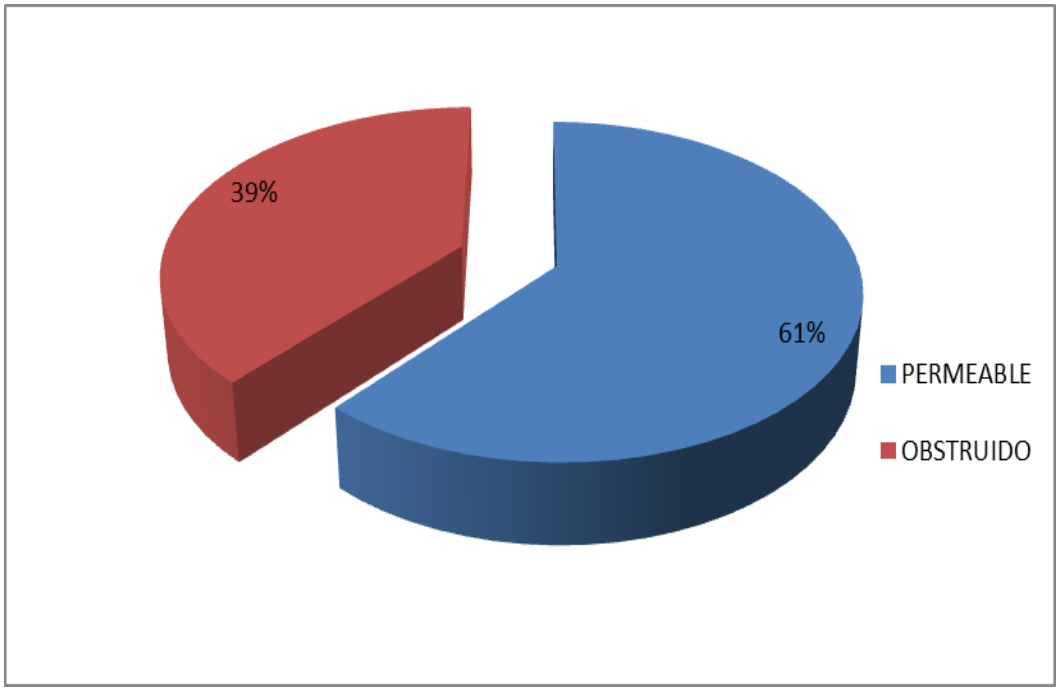

Fuente: Historias clínicas y ficha de datos
Autor: Nadia Tacuri Benavides

Al observar los componentes del complejo osteomeatal a nivel del meato medio se determinó que en 43 estudios no hubo compromiso del complejo osteomeatal lo que representa un 61%, en cambio en los 27 restantes con un 39% el complejo se encontró obstruido. Afectando de forma predominante a los senos maxilares y etmoidales por compromiso del ostium maxilar. Además se evidencio neumatización de apófisis unciforme en 4 pacientes 6%, y en 3 pacientes alteraciones en el hiato semilunar lo que representa un 4%.

En cortes axiales se evidencio que en un 100% de los pacientes estudiados el receso esfeno etmoidal estaba permeable.

GRÁFICO 17. DESARROLLO DE LOS SENOS PARANASALES MAXILARES Y FRONTALES. DEPARTAMENTO DE IMAGEN HMYM LOJA.

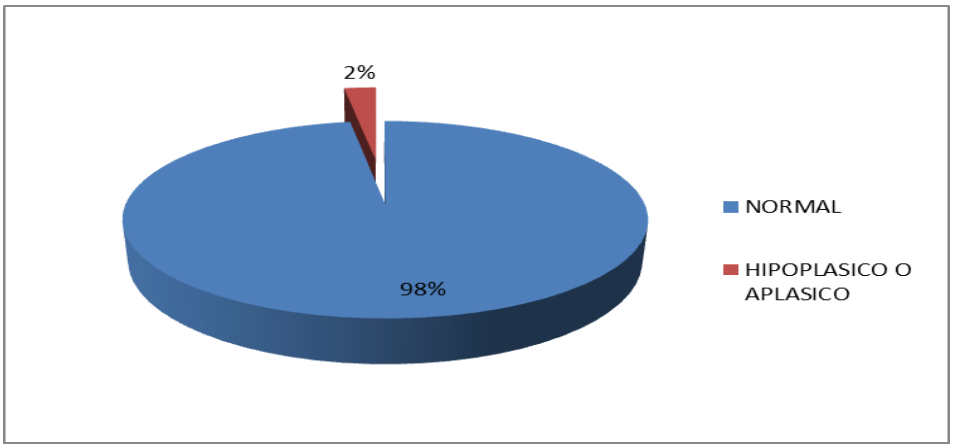

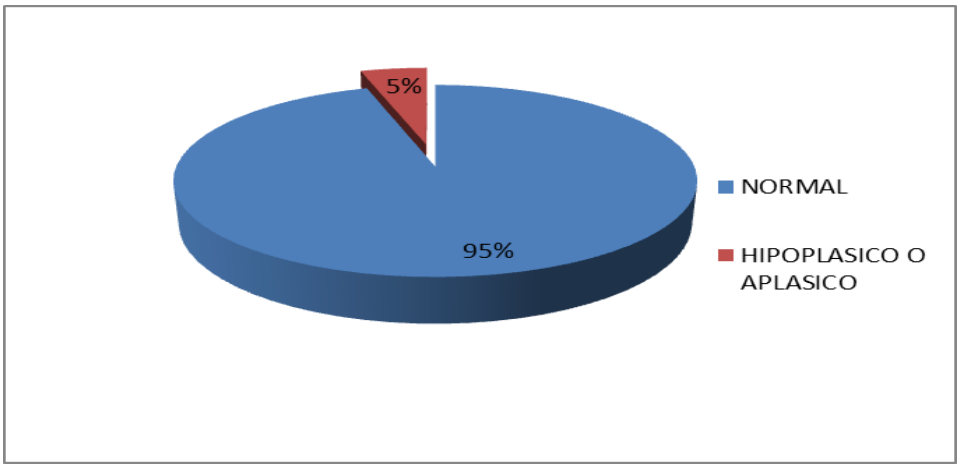

Fuente: Historias clínicas y ficha de datos
Autor: Nadia Tacuri Benavides

En lo que respecta al desarrollo de los senos paranasales solo se estudiaron los pacientes en edades comprendidas entre 8 a 12 años evidenciándose hipoplasia del seno maxilar de forma unilateral en 1 paciente, lo que representa un 2%, E hipoplasia unilateral del seno frontal en 2 estudios con un 5%, en relación a los senos etmoidal y esfenoidal no se evidencio alteración en el desarrollo de los mismos.

GRÁFICO 18. GRADO DE DESARROLLO DE LAS AMIGDALAS FARINGEAS SUPERIORES O ADENOIDES. DEPARTAMENTO DE IMAGEN HMYM LOJA

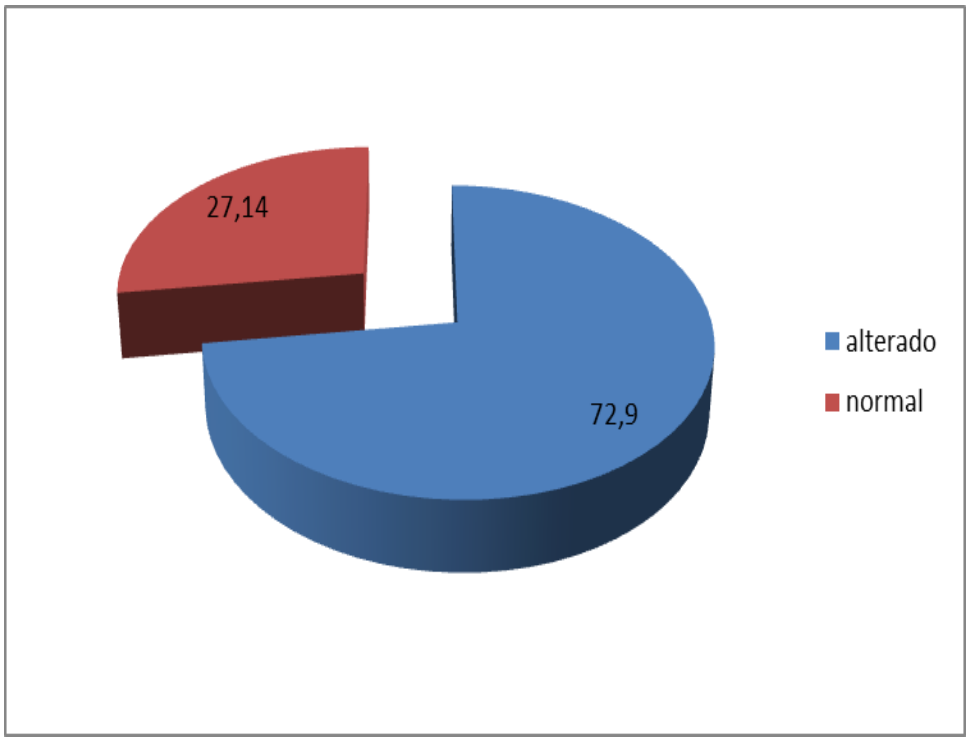

Fuente: Historias clínicas y ficha de datos
Autor: Nadia Tacuri Benavides

Al observar el grado de desarrollo de las amígdalas faríngeas superiores, se observó alteración en su desarrollo en diversos grados en 51 de los pacientes estudiados, que representa un 72,9%; y, en 19 de los mismos no hubo compromiso, con un porcentaje de 27,14%.

GRÁFICO 19. GRADO DE DESARROLLO DE LAS AMIGDALAS FARINGEAS SUPERIORES. DEPARTAMENTO DE IMAGEN HMYM LOJA

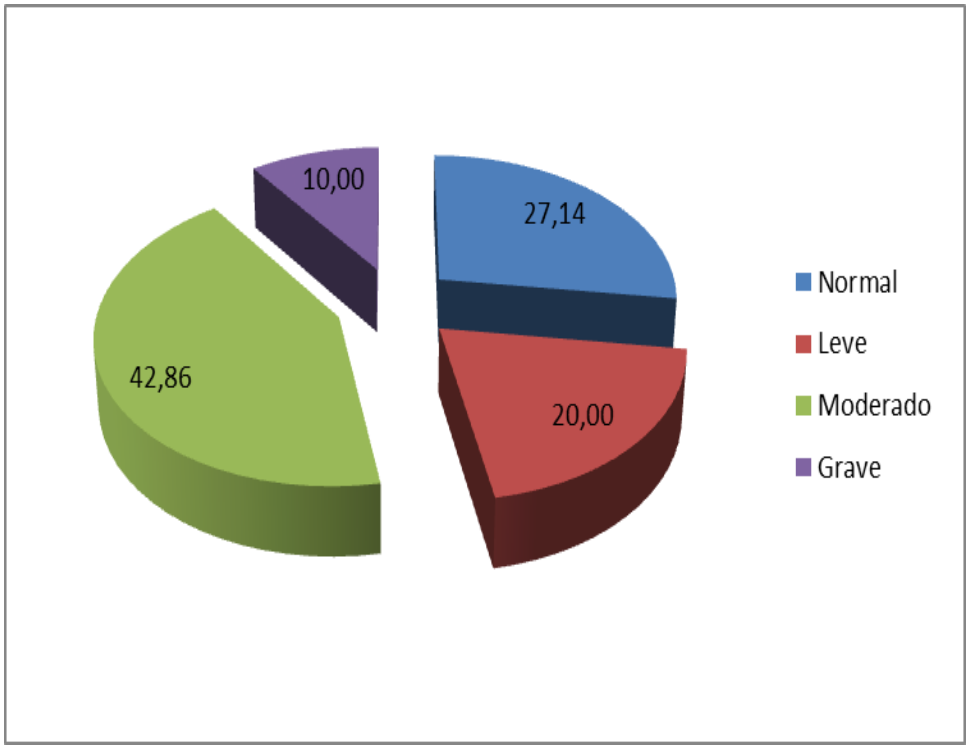

Fuente: Historias clínicas y ficha de datos
Autor: Nadia Tacuri Benavides

De los 51 pacientes en quienes se evidencio alteraciones anatómicas en las amígdalas faríngeas se determinó que 30 presentaron una hipertrofia moderada, lo que representa un 42,86 % , seguido de una hipertrofia leve en 14 pacientes con un 20%; y, 7 estudios con una hipertrofia grave 10%.,los 19 estudios restantes no tuvieron compromiso de las adenoides, 27,14%.

GRÁFICO 20. CARACTERISTICAS ANATÓMICAS DE LAS ADENOIDES DE ACUERDO A LA EDAD. DEPARTAMENTO DE IMAGEN HMYM LOJA

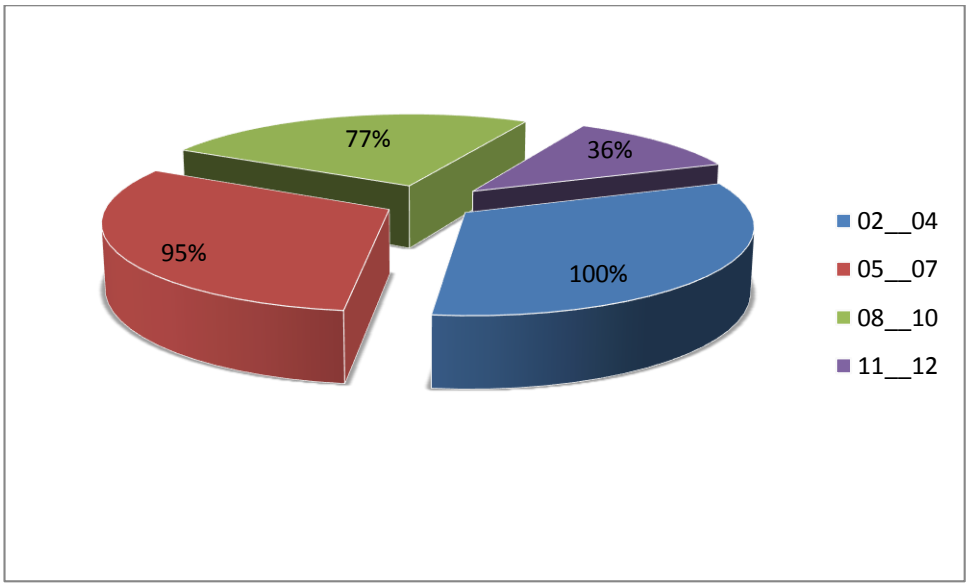

Fuente: Historias clínicas y ficha de datos
Autor: Nadia Tacuri Benavides

En relación a la edad se evidencio que en la totalidad de los pacientes de 2 a 4 años con un 100% tenían compromiso de las amígdalas faríngeas o adenoides en diversos grados, en el grupo etario de 5 a 7 años con 20 estudios se observó alteración que representa un 95%, seguido de 15 niños de 8 a 10 años 77%; y, en menor proporción en el grupo de 11 a 12 años con 8 estudios, 36%, es decir que a mayor edad menor incidencia.

5 DISCUSIÓN

Las enfermedades respiratorias son uno de los principales diagnósticos en las edad pediátrica de estas la RINUSINUSITIS se la encuentra con una frecuencia elevada, es importante señalar que la gran mayoría de estas tiene una resolución sin complicaciones sin embargo cuando estas se presentan implica un desafío para el médico tratante quién no debería pasar por alto a las alteraciones anatómicas como causa de cronicidad de esta patología.

La Anatomía de la nariz y de los senos paranasales difiere significativamente de un paciente a otro, por lo que es necesario determinar cuál de estas variantes se presenta con más frecuencia en los pacientes con patología sinusal, por lo que el presente trabajo pretende brindar información sobre estas alteraciones y compararlas con otros estudios realizados sobre dicha temática.

La población estuvo constituida por 120 estudios de los cuales 58 fueron excluidos por no cumplir con los criterios de inclusión o ser estudios no óptimos, finalmente la muestra estuvo representada por 70 pacientes en edades comprendidas entre 2 a 12 años, de los cuales el 51% fue de género masculino y el 49% femenino.

Referente a los resultados empezare describiendo las alteraciones encontradas en el septum nasal, es importante recordar que esta es una estructura con una porción ósea, cartilaginosa y uniones fibrosas, conformando una pared recta, sin embargo una variante frecuente es la desviación de esta lo que condiciona un desplazamiento lateral del cornete medio con el consecuente compromiso del meato medio, obstruyendo el normal flujo de secreciones nasales a través de los recesos, ocasionando inflamación e infecciones secundarias. Se observó que el 79% de los casos presento desviación septal secundaria a alteraciones del desarrollo osteocartilaginoso. En otros estudios, esta alteración fue reportada

con una frecuencia del 14 al 80%. Daghighi et al 34.24%, Kinsui et at 23.3% y Chopra et al 44%, sin establecer el segmento desviado predominante, en relación a la edad se encontró mayor frecuencia, 36,36% en los niños de 11 a 12 años, y menor compromiso en los de 2 a 4 años 7,27%, el género masculino se evidencio mayormente comprometido con un 60%. La presencia de espolones óseos fue del 0%, En otros estudios esta alteración se encontró en un 34,51%. Kennedy et al.

En los resultados de la investigación relacionados con la bulla etmoidal, se pudo determinar que 51 pacientes presentaron un aumento en su tamaño lo que representa un 72,86% de afectados de toda la población estudiada, datos mayores que los obtenidos por Liu et al, quienes reportaron aumento o mayor prominencia en 30% de los casos. En relación a la edad el grupo con mayor afectación estuvo comprendido entre 5 a 7años con un 31%, seguido de un 29% y 26% en los grupos de 8 a 12 años, en menor grado de afectación en los niños de 2 a 4 años con un 17%.

La prominencia de la bulla etmoidal es uno de los factores importantes a ser considerados en la evaluación de los senos paranasales, ya que, siendo una de las estructuras que limita el infundíbulo etmoidal, al aumentar su tamaño, disminuye los del infundíbulo, y disminuye la luz del hiato semilunar; comprometiendo el libre flujo de las secreciones dentro del Complejo Osteomeatal.

Las celdillas de Agger Nasi tienen gran importancia en la cirugía del seno frontal, puesto que con sólo removerlas, cuando están presentes, es posible exponer el ostium.

En el presente estudio fueron encontradas en el 11,4%de los pacientes, datos inferiores a los de otros investigadores, tales como, Mendes et al 13,5%, Daghighi et al. 36,22%, Chopra et al 40%. Tobar et al, reportaron la presencia de las celdillas de Agger Nasi en 73%. Kennedy et al, indica que las celdas de Haller, son encontradas precisamente en la región del

ostium del seno maxilar y constituyen un factor etiológico en la sinusitis maxilar recurrente. En este trabajo hubo presencia de células de Haller en un 8,57% de los pacientes de la muestra, a diferencia de otros autores que han reportado variaciones en la tasa de prevalencia, como por ejemplo, Chopra et al en cuya investigación se presentó con una frecuencia 16%, Kinsui et al. de 9,3%, Mendes et al. 8%, Daghighi 1.41% y Liu et al 1%, sin embargo los datos en la literatura son muy discordantes variando de un 0,5% a un 45%.

En relación con las características del cornete superior, se mantuvo una anatomía habitual en la mayoría de los pacientes evaluados, con un 96%. El 4% presentó hipertrofia.

En relación al cornete medio, la concha bullosa es una de las variantes anatómicas más frecuentes del cornete medio, en el presente estudio se encontró en 16 de los pacientes estudiados 23%, predominando la hipertrofia con un 60%, dato que está en relación con la etiología de la rinosinusitis. El cornete medio aireado o normal tuvo una incidencia de un 7% en este estudio, menos frecuente que los datos recabados por Liu y Mendes et al cuya incidencia fue del 34%, Chopra et al 16% y Daghighi et al 15,90 %.

Típicamente, el borde libre de los cornetes se curvan en dirección opuesta al septum nasal, en los casos en los que la curvatura ocurre hacia mismo el lado, se denomina cornete paradójico. Esta variación puede afectar el cornete superior, medio o inferior. En el presente estudio, 7 pacientes presentaron cornete medio paradójico 10%, datos similares a los obtenidos por Chopra et al, pero menores a los obtenidos por Mendes et al con 34%, Liu et al 13,97%. La prevalencia reportada por diferentes autores diverge, ya que algunos autores al igual que la autora de esta investigación, consideran cualquier curvatura inversa en el borde libre del cornete, como paradójica.

Haciendo referencia a la edad con mayor afectación se encontró el grupo atareó comprendido entre 11 a 12 años con un 32%, seguido de los niños de 5 a 7 y 8 a 10 años con un 29 y 28% respectivamente, y con un 11% en los de 2 a 4 años.

El complejo osteomeatal ha sido definido como un complejo que incluye el ostium del seno maxilar, infundíbulo etmoidal, hiato semilunar, meato medio, bulla etmoidal y apófisis unciforme, y es el sitio de drenaje de los senos maxilares, etmoidales anteriores y medios y frontales, situación que le da a este complejo una importancia básica en la etiología de las sinusitis crónica.

En esta investigación se determinó que 27 pacientes, 39%, de los 70 que conformaron la investigación eran portadores de patología obstructiva de los senos paranasales, cuya mayor incidencia estuvo en la edad comprendida entre de 11 a 12 años con 10 pacientes que representa el 45,45%, seguido de la edad comprendida entre 8 a 10 con 7 pacientes que representa el 36,84%, de 5 a 7 años con 7 casos 33,33%; y, finalmente el grupo de 2 a 4 años con 3 pacientes 37,5%. En todos se observó compromiso de los senos paranasales maxilares y etmoidales unilateral o bilateral indistintamente.

En cuanto a la apófisis unciforme. La neumatización del proceso unciforme ha sido asociada con deficiente aireación sinusal, específicamente del etmoides anterior, receso frontal y región del infundíbulo. En el presente estudio, se evidencio neumatización de la apófisis unciforme, en 4 pacientes (6%), otros autores reportan tasas de prevalencia de 2,5%, 4% y 9,1%. Kennedy, Zinrech Bolger et al.

He considerado importante señalar que la neumatización de los senos paranasales no es una constante en los pacientes pudiendo determinarse con el presente estudio que en los niños de 8 a 12 años se evidenció hipoplasia del seno maxilar de forma unilateral en 1 paciente (2%), e hipoplasia unilateral del seno frontal en 2 casos con un 5%, situación que debe tomarse en cuenta a la hora de evaluar sobre todo estudios radiológicos ya que podrían interpretarse como obstruidos sin estarlo.

En lo que respecta a la alteración anatómica de las adenoides en el presente trabajo se evidencio que el 72,9% de los pacientes de esta muestra presentaron grados de alteración siendo más frecuente el grado moderado con 30 pacientes (42,86%), seguido del grado leve 14 pacientes (20%), se hace relevancia al hecho de que no hubieron estudios con quienes hacer una comparación.

En relación a la edad en la que mayor compromiso hubo de las amígdalas faríngeas es en el grupo atareó de 2 a 4 años con un 100% de los estudiados, disminuyendo conforme aumenta la edad de los pacientes, situación que coincide con la etiología mecánica como causa de perpetuación de procesos sinusales.

Es importante señalar que las alteraciones a las cuales se hace referencia en el presente trabajo se evidenciaron de forma bilateral, descartándose las unilaterales por no poder diferenciar entre alteración anatómica o proceso fisiológico parte del ciclo nasal en el que también pueden alterarse las estructuras. Así como se debe mencionar que todos los datos estadísticos con lo que se realizó la comparación fueron realizados en pacientes de 15 años en adelante.

6 CONCLUSIONES

Del análisis realizado en esta investigación he obtenido las siguientes conclusiones

1. La anatomía de la pared orbitosinusal es altamente inconstante, varía de un individuo a otro e incluso de un lado a otro del mismo paciente.

2. Las variantes anatómicas son frecuentes y determinan la presencia de procesos sinusales a repetición, estos factores mecánicos como desviación septal, concha bullosa, celdas de Agger nasi, celdilla de Haller, hipertrofia o engrosamiento del cornete medio, así como, Hipertrofia adenoidea se han determinado en la presente investigación como factores predisponentes de la patología sinusal, esto por la alteración persistente del funcionamiento normal de los orificios de drenaje.

3. Los senos paranasales presentan diversas variantes que se pueden dividir en dos grandes grupos, las que pueden favorecer la sinusitis y las que predisponen a una iatrogenia quirúrgica, esta división no es absoluta ya que una misma variante puede estar en las dos clasificaciones y todas se reconocen través de la tomografía computarizada de la nariz y senos paranasales.

4. El complejo osteomeatal (COM) se encuentra en el meato medio y es un espacio reducido donde desembocan, antes de llegar a la cavidad nasal, los senos etmoidales anteriores, los maxilares y el frontal, es un espacio que se congestiona fácilmente y provoca el desarrollo de la sinusitis.

5. Las variantes anatómicas más frecuentes fueron aquellas que involucraban al cornete medio, que entre otros factores, son capaces de disminuir la luz de los recesos que componen el complejo osteomeatal, facilitando así su obstrucción.

6. La hipertrofia de las amígdalas faríngeas o adenoides, estuvo presente en casi la totalidad de los pacientes estudiados, determinándose a la alteración de esta estructura anatómica como causa mecánica predisponente de Sinusitis.

7. La presencia de opacidades en los senos paranasales también pueden ser debidas a hipoplasia de los senos, situación que debe tomarse en cuenta a la hora de decidir un tratamiento.

7 RECOMENDACIONES

- Insistir en trabajos investigativos que permitan correlacionar los hallazgos tomográficos en pacientes con patología rinosinusal así como en pacientes que acuden por otras morbilidades, permitiendo tener un conocimiento más detallado de la morfología del complejo osteomeatal en nuestra población.

- Realizar una concientización en los profesionales de salud desde sus años de formación, en la importancia de realizar un resumen del cuadro clínico del paciente, lo que permitirá obtener del especialista de imagen un pormenorizado informe de la anatomía sinusal y las diferentes alteraciones anatómicas.

- Los médicos especialistas y residentes de Diagnóstico por imágenes, Otorrinolaringología, y Pediatría, deben familiarizarse con las imágenes tomográficas, de las múltiples variantes anatómicas, lo que permitirá aprovechar la información aportada por este método diagnóstico.

- Promover la interrelación entre las especialidades involucradas en el manejo, diagnóstico y tratamiento de los pacientes con patología inflamatoria de la esfera rinosinusal, situación que incidirá en la disminución de tratamientos inadecuados.

- La reconstrucción tomográfica de senos paranasales, en planos coronal y axial, es el estudio de elección para los pacientes con cuadros de rinusinusitis crónica ya que ofrece una visualización de los reparos anatómicos y recesos involucrados en

el drenaje de los senos paranasales brindando al médico una visión más real del área sinusal y aportando valores exactos de los reparos anatómicos.

- La tomografía debe ser empleada como herramienta principal en la evaluación de pacientes en la esfera rinosinusal, así como para el seguimiento de las complicaciones acaecidas.

- No realizar estudios tomográficos de los senos paranasales en un cuadro agudo de sinusitis ya que el edema y la congestión de la mucosa, encubre las alteraciones anatómicas subyacentes.

8 REFERENCIAS BIBLIOGRÁFICAS

1. American Academy of Pediatrics. Principles of appropriate use for upper respiratory tract infections. En: Pickering LK (ed.). Red Book. 2012. Report of the Committee on Infectious Diseases, 29th, Elk Grove Village, IL: American Academy of Pediatrics; 2012. p. 802.
2. American college of radiology ACR Aproppiateness criteria. 2012 [en línea] [consultado el 26/abr/2013]. Disponible en www.acr.org/~/media/ACR/Documents/AppCriteria/Diagnostic/SinusitisChild.pdf.
3. Arellano Y. Ana, Pérez R. Victor, Infecciones respiratorias en pediatría: cap.14 Sinusitis, 2009; 72-80
4. Arana A. 2007. Incidencia de la enfermedad rinosinusal en pacientes con variantes anatómicas en los senos paranasales. AN ORL MEX Vol. 52, No 2. http://www.artemisaenlinea.org.mx/acervo/pdf/anales_otorrinolaringologia_mexicana/6%20Incidencia%20de%20la.pdf
5. Beule AG. Physiology and pathophysiology of respiratory mucosa of the nose and the paranasal sinuses. Laryngorhinootologie. 2010;89 Suppl 1:S15-34.
6. Bolger W. E. et al. 2002. Anatomía de los senos paranasales. Medical Trends, SL: 55:234-259.
7. Brook I. Management of Bacterial Rhinosinusitis in Children. Eur Respir Dis. 2012;8(1):56-60.
8. Brook I. Discrepancies in the recovery of bacteria from multiple sinuses in acute and chronic sinusitis. J Med Microbiol. 2004;53(Pt 9):879-85.
9. Cabezón A. Rodrigo, Valdés S. Ricardo, Breinbauer K. Hayo, Ramírez R. Constanza, Grau L. Carolina, Iñíguez C, Rodrigo. (2010). Variantes anatómicas

relevantes en tomografía computarizada de cavidades perinasales. Revista de otorrinolaringología y cirugía de cabeza y cuello, 70(3), 223-230.

10. Chopra el al. 2005. CT scan Variations in Chronic Sinusitis. Indian J Radiol Imaging 15:315-320.

11. Chow AW, Benninger MS, Brook I, Brozek JL, Goldstein EJ, Hicks LA, et al. Infectious Diseases Society of America. IDSA clinical practice guideline for acute bacterial rhinosinusitis in children and adults. Clin Infect Dis. 2012;54(8):e72-e112.

12. DeMuri GP, Wald ER. Complications of acute bacterial sinusitis in children. Pediatr Infect Dis J. 2011;30(8):701-2.

13. Doménech Abellán C., Serrano García, Solís Muñiz I., Gilabert Úbeda A., Valero García F., Guardiola Martínez J; Sociedad Española de Radiología Granada 2012.

14. Daghighi et al. 2007. Evaluation of Anatomic Variations of Paranasal Sinuses. The Internet Journal of Otorhinolaryngology. 2007. Volume 7 Number 1. www.ispub.com

15. Fokkens W, Lund V, Mullol J Bachert C, Alobid I, Baroody F, et al. European Position Paper on Rhinosinusitis and Nasal Polyps 2012. Rhinology. 2012;50(Suppl 23)

16. García Ruiz Jesús Dr. 2010, última revisión bibliográfica de internet, domingo 19 de octubre del 2010.

17. Hansen FS, Hoffmans R, Georgalas C, Fokkens WJ. Complications of acute rhinosinusitis in The Netherlands. Fam Pract. 2012;29 (2):147-53.

18. Kassel JC, King D, Spurling GK. Saline nasal irrigation for acute upper respiratory tract infections. Cochrane Database Syst Rev. 2010 Mar17;(3):CD00682.

19. Mori F, Fiocchi A, Barni S, Beghi G, Caddeo A, Calcinai E, et al. Management of acute rhinosinusitis. Pediatr Allergy Immunol. 2012; 23 Suppl s22:27-31.

20. Martínez Campos L, Albañil Ballesteros R, de la Flor Bru J, Piñeiro Pérez R, Cervera J, Baquero Artigao F, et al Documento de consenso sobre etiología, diagnóstico y tratamiento de la sinusitis. Rev Pediatr Aten Primaria. 2013; 15:203-18.

21. Maroldi R, Nicolai P. Imaging in treatment planning for sinonasal diseases. Secaucus, New York: Springer. 2005.

22. Marchisio P, Ghisalberti E, Fusi M, Baggi E, Ragazzi M, Dusi E. Paranasal sinuses and middle ear nfections: what do they have in common? Pediatr Allergy Immunol. 2007; 18 Suppl 18:31-4.

23. Méndez Hernández M, Rodrigo Gonzalo de Liria C. Sinusitis aguda. Celulitis periorbitaria. Protocolos de Infectología de la Asociación Española de Pediatría y la Sociedad Española de Infectología Pediátrica. Año 2011 [en línea]. Disponible en www.aeped.es/sites/default/files/documentos/sinusitis.pdf

24. Meltzer EO, Hamilos DL. Rhinosinusitis diagnosis and management for the clinician: a synopsis of recent consensus guidelines. Mayo Clin Proc. 2011; 86(5):427-43.

25. Mendes et al. 2008. Variações anatómicas do complexo ostiomeatal: achados tomográficos em 200 pacientes Radiología Brasil. 41(3):149–154.

26. Moënne K. Rol de las imágenes en el diagnóstico de la sinusitis aguda en el niño: estado actual. Rev. Med. Clín. Condes. 2009;20 (4):536-538

27. McQuillan L, Crane LA, Kempe A. Diagnosis and management of acute sinusitis by pediatricians. Pediatrics. 2009; 123(2):e193-8.

28. Pappas DE, Hendley JO, Hayden FG, Winther B. Symptom profile of common colds in school-aged children. Pediatr Infect Dis J. 2008; 27(1):8-11.

29. Pappas E, Hendley J. Sinusitis. En: Kliegman R, Behrman R, Jenson H, Stanton B. Nelson Tratado de Pediatría, 18.ª edición española. Barcelona: Elsevier; 2009. p. 1749-52.

30. Paris E. Sánchez I, Beltramino D., Copto A., 2013 Sinusitis ed. II Menenghello. Buenos Aires Argentina 2013:1060_1061

31. Pinares Toledo J., Carrillo Porras T., Guzmán Zuluaga I.C., Ardila Medina C.M., Guzmán Zuluaga C.L. Variabilidad anatómica de los senos maxilares y de estructuras involucradas en su vía de drenaje. [revista en la Internet]. 2012 Abr [citado 2014 Mayo 23]; 28(2): 89-94. Disponible en: http://scielo.isciii.es/scielo.php?script=sci_arttext&pid=S0213-

32. Silva Rueda, Ricardo; Parra Valencia, Diana Patricia; García Fajardo, Laura Esperanza. (2011). FACTORES PRONÓSTICOS PARA CIRUGÍA ENDOSCÓPICA FUNCIONAL EN RINUSINUSITIS CRÓNICA: UNA REVISIÓN DE LA LITERATURA ACTUAL. Revista Med, Julio-Diciembre, 232-240

33. Shaikh N, Wald ER, Pi M. Decongestants, antihistamines and nasal irrigation for acute sinusitis in children. Cochrane Database Syst Rev. 2012 Sep 12; 9:CD007909.

34. Tomás M, Ortega P, Mensa J, García J, Barberán J. Diagnóstico y tratamiento de las rinosinusitis agudas. Segundo consenso. Rev Esp Quimioter. 2008; 21(1):45-59.

35. Valdivia, V. Sinusitis Crónica: Variantes anatómicas determinadas mediante tomografía helicoidal "Hospital Nacional Arzobispo Loayza, 2003-2004". Universidad Nacional Mayor de San Marcos fundada en 1551, facultad de Medicina Humana, Unidad de Postgrado. Lima – Perú, 2004

36. Venekamp RP, Thompson MJ, Hayward G, Heneghan CJ, Del Mar CB, Perera R, et al. Systemic corticosteroids for acute sinusitis. Cochrane Database Syst Rev. 2011 Dec 7;(12):CD008115.

37. Von Kalle T, Fabig-Moritz C, Heumann H, Winkler P. Incidental findings in paranasal sinuses and mastoid cells: a cross-sectional magnetic resonance imaging (MRI) study in a pediatric radiology department. Rofo. 2012;184(7):629-34

38. Wald E, Kaplan S, Friedman E, Wood R. Acute bacterial rhinosinusitis in children: Clinical features and diagnosis. UpToDate (update 12/6/2013) (en línea) (consultado el 12/nov/2013). Disponible en www.uptodate.com/contents/acute-bacterial-rhinosinusitis-in-children-clinical-features-and-diagnosis

39. Zalmanovici A, Yaphe J. Intranasal steroids for acute sinusitis. Cochrane Database Syst Rev. 2011 May 8(4):CD005149.

9 ANEXOS

FICHA DE RECOLECCIÓN DE DATOS

1. DATOS GENERALES

NOMBRE DEL PACIENTE: HCL:
EDAD:
SEXO: F ( ) M( )

2. CUMPLE CRITERIOS DE INCLUSIÓN
SI ( ) NO ( )

3. PARAMETROS DEL ESTUDIO TOMOGRAFICO

- ✓ Características del Septum Nasal.

Central ( )
Lateralizado a la derecha ( )
Lateralizado a la izquierda ( )
Pólipo óseo ( )

- ✓ Variantes anatómicas

Bula etmoidal ( )
Celdillas de Agger nasi ( )
Celdas de Haller ( )

- ✓ Características anatómicas de los cornetes superiores y medios.

Normales ( )
Hipertróficos ( )
Hipoplasicos ( )
Incurvado ( )
Concha bullosa ( )

- ✓ Permeabilidad del complejo osteomeatal

Si ( )
No ( )

- ✓ Compromiso de la glándula adenoides.

Menos del 50% ( )
50 al 79% ( )
80 al 100% ( )

Llenado por:

Fecha:

Loja, 1 de Octubre del 2013

Sr. Dr.

Walter Leonardo Samaniego Ochoa

RESPONSABLE DEL ÁREA DE IMAGEN DEL HOSPITAL MANUEL YGNACIO MONTEROS IESS LOJA.

Ciudad.

De mis consideraciones por medio de la presente, con un cordial saludo y augurando éxitos en las delicadas funciones que usted desempeña.

Me dirijo a usted Yo Nadia Krupzcaya Tacuri Benavides egresada de la especialidad de Pediatría, para solicitarle de la manera más comedida me permita acudir una vez al a semana en el periodo comprendido entre Octubre 2013 a Marzo del 2014 para tomar datos de informes así como analizar junto al personal médico radiólogo, los estudios tomográficos de pacientes con patología de senos paranasales que acudan a su departamento esto que con la finalidad de realizar mi trabajo investigativo previo a la obtención de mi título de especialista en pediatría cuyo tema es ALTERACIONES ANATÓMICAS FRECUENTES DE LA CAVIDAD NASAL OBSERVADAS EN TOMOGRAFIA Y SU RELACION CON SINUSITIS EN NIÑOS(AS) ENTRE 2 Y 12 AÑOS ATENDIDOS EN EL HOSPITAL IESS EN EL PERIODO antes señalado.

Segura de contar con su autorización y colaboración y por la favorable atención que le dé a la presente le antelo mi sincero agradecimiento.

ATENTAMENTE

Dra. Nadia K. Tacuri Benavides