UNIVERSIDAD NACIONAL DE LOJA

ÁREA DE LA SALUD HUMANA

CARRERA DE RADIOLOGÍA E IMAGEN DIAGNÓSTICA

NIVEL TÉCNICO SUPERIOR

TEMA:

ANÁLISIS E IMPLEMENTACIÓN DE LA TÉCNICA ADECUADA PARA LA REALIZACIÓN DE MAMOGRAFÍA EN PACIENTES CON CAPACIDADES ESPECIALES EN LA DEAMBULACIÓN EN EL ÁREA DE IMAGEN EN EL HOSPITAL MANUEL YGNACIO MONTEROS IESS" EN EL PERIODO ENERO – MAYO 2013

Trabajo de Titulación práctico previo a la obtención del Título de Tecnóloga Médica en Radiología e Imagen Diagnóstica

AUTORA:
Ana Jazmín Gavilanes Vásquez

DIRECTOR:
Dr. Raúl Pineda Ochoa

LOJA-ECUADOR

2013

CERTIFICACIÓN

Dr. Raúl Pineda Ochoa.

DIRECTOR

Certifico:

Haber dirigido, asesorado y revisado en todas sus partes el desarrollo del trabajo de titulación práctico titulado **"ANÁLISIS E IMPLEMENTACIÓN DE LA TÉCNICA ADECUADA PARA LA REALIZACIÓN DE MAMOGRAFÍA EN PACIENTES CON CAPACIDADES ESPECIALES EN LA DEAMBULACIÓN EN EL ÁREA DE IMAGEN EN EL HOSPITAL MANUEL YGNACIO MONTEROS IESS" EN EL PERIODO ENERO – MAYO 2013"**realizado por la Señorita, **Ana Jazmín Gavilanes Vázquez,** para la obtención del título de tecnóloga Medica en Radiología e Imagen Diagnóstica.

Por lo tanto autorizo continuar con los trámites legales pertinentes para su presentación y defensa.

Dr. Raúl Pineda Ochoa.

DIRECTOR

AUTORÍA

Yo, **ANA JAZMIN GAVILANES VASQUEZ** declaro ser autora del presente trabajo de tesis y eximo expresamente a la Universidad Nacional de Loja y su Área de la Salud Humana, así como a sus representantes jurídicos de posibles reclamos o acciones legales, por el contenido de la misma.

Acepto y autorizo a la Universidad Nacional de Loja en el repositorio institucional de la Biblioteca Virtual de así considerarlo necesario.

FIRMA: _____

N- CEDULA: 1104740491

FECHA: 25-10-2013

CARTA DE AUTORIZACIÓN DE TESIS POR PARTE DEL AUTOR, PARA LA CONSULTA REPRODUCCIÓN PARCIAL O TOTAL Y PUBLICACIÓN ELECTRÓNICA DEL TEXTO COMPLETO.

Yo **ANA JAZMIN GAVILANES VÁSQUEZ** declaro ser autora de la tesis titulada **ANÁLISIS E IMPLEMENTACIÓN DE LA TÉCNICA ADECUADA PARA LA REALIZACIÓN DE MAMOGRAFÍA EN PACIENTES CON CAPACIDADES ESPECIALES EN LA DEAMBULACIÓN EN EL ÁREA DE IMAGEN EN EL HOSPITAL MANUEL YGNACIO MONTEROS IESS" EN EL PERIODO ENERO – MAYO 2013,** como requisito para optar al grado de **TECNOLOGO EN RADIOLOGIA E IMAGEN DIAGNOSTICA** autorizo a la Biblioteca de la Universidad Nacional de Loja para que con fines académicos, muestren al mundo la producción intelectual a la Universidad, a través de la visibilidad de su contenido de la siguiente manera en el Repositorio Digital Institucional.

Los usuarios pueden consultar el contenido de este trabajo en el RDI en las redes de información del país y del exterior con las cuales tenga convenio la Universidad Nacional de Loja.

La Universidad Nacional de Loja no se responsabiliza por el plagió o copia de la tesis que realice un tercero.

Por la lo contado de esta autorización en la ciudad de Loja a los 25 días del mes de Octubre del dos mil trece firma el autor

Firma: ……

Autora: ANA JAZMIN GAVILANES VÁSQUEZ

DEDICATORIA

El presente trabajo lo dedico especialmente:

A mi Dios Todo poderoso, por guiar cada paso que he dado en mi vida, ya que ha sido con la certeza de que estás a mi lado llenando mi corazón con la luz de tu espíritu y es por ello que he alcanzado cada meta propuesta y por haberme regalado una familia maravillosa.

A mi Madre**, Teresa Vásquez** amiga fiel e incondicional por ser el pilar más importante y por demostrarme siempre su cariño y apoyo incondicional.

A mi padre, **Carlos Gavilanes** (+) a pesar de nuestra distancia física, siento que estás conmigo siempre y aunque nos faltaron muchas cosas por vivir juntos, sé que este momento hubiera sido tan especial para ti como lo es para mí.

A mi Amado esposo **Walter Erique** que ha sido el impulso durante toda mi carrera y el apoyo principal para la culminación de la misma, que con su apoyo constante y amor incondicional ha sido amigo y compañero inseparable, fuente de sabiduría, calma y consejo en todo momento gracias por darme tiempo para realizarme profesionalmente.

A mi pequeño hijo **Isaac**. Que con su luz ha iluminado mi vida y hace mi camino más claro día a día dándole ejemplo de sabiduría y esfuerzo constante.

A mi querida **hermana y hermanos** por ser parte esencial en mi vida, por compartir conmigo en las buenas y en las malas, por permitirme el honor de ser su amiga y su más cercano ejemplo a seguir y por aportar felicidad a mis días.

A mis Padres políticos el **Dr. Walter Erique y la Dra. Melania Piedra** por enseñarme tanto de sus experiencias, por impulsarme a hacer mis sueños realidad por estar siempre atentos a mis proyectos y por aconsejarme sabiamente en todas las encrucijadas que he vivido, y a mis hermanas políticas por todos sus sabios consejos.

A todas las personas que formaron parte de mi largo caminar en este sueño tan esperado.

ANA JASMIN GAVILANES VÁSQUEZ

AGRADECIMIENTO

Mi mayor agradecimiento a mi **Director de Tesis Dr. Raúl Pineda** quien me han orientado y me ha brindado su valioso tiempo en todo momento en la realización de este proyecto que enmarca el último escalón hacia un futuro en donde sea partícipe en el mejoramiento del proceso de enseñanza y aprendizaje.

Igualmente la autora del presente estudio agradece muy profundamente a todos los organismos y personas naturales que hicieron posible la realización del mismo, entre los que se deben mencionar:

A nuestra prestigiosa **Universidad Nacional de Loja** así mismo al **Área de la Salud Humana** por haberme dado la oportunidad de ingresar al sistema de Educación Superior y cumplir este gran sueño.

A todos los docentes que compartieron sus conocimientos, dentro y fuera de clase, haciendo posible que mi formación profesional se resuma en satisfacciones académicas.

A todas y todos quienes de una u otra forma han colocado un granito de arena para el logro de este Trabajo de Grado, agradezco de forma sincera su valiosa colaboración.

1 TEMA

ANÁLISIS E IMPLEMENTACIÓN DE LA TÉCNICA ADECUADA PARA LA REALIZACIÓN DE MAMOGRAFÍA EN PACIENTES CON CAPACIDADES ESPECIALES EN LA DEAMBULACIÓN EN EL ÁREA DE IMAGEN EN EL HOSPITAL MANUEL YGNACIO MONTEROS IESS" EN EL PERIODO ENERO – MAYO 2013.

2 RESUMEN/SUMMARY

2.1 ESPAÑOL

AUTOR: ANA JAZMÍN GAVILANES VASQUEZ

TEMA: ANÁLISIS E IMPLEMENTACIÓN DE LA TÉCNICA ADECUADA PARA LA REALIZACIÓN DE MAMOGRAFÍA EN PACIENTES CON CAPACIDADES ESPECIALES EN LA DEAMBULACIÓN EN EL ÁREA DE IMAGEN EN EL HOSPITAL MANUEL YGNACIO MONTEROS IESS" EN EL PERIODO ENERO – MAYO 2013

RESUMEN: La mamografía es una radiografía del seno. La mamografía es un tipo específico de imágenes que utiliza un sistema de dosis baja de rayos X para examinar las mamas. Un examen de mamografía, llamado mamograma, se utiliza para asistir en la detección temprana y el diagnóstico de las enfermedades mamarias en las mujeres.

El objetivo de este trabajo es analizar e implementar la técnica adecuada para la realización de mamografía en pacientes con capacidades especiales en la deambulación en el área de imagen en el hospital Manuel Ygnacio Monteros IESS.

La discapacidad es antes que nada, un fenómeno social objetivo y aún visible. Está constituido básicamente por una situación de estado físico, psíquico o sensorial que afecta a personas concretas.

Pero, además la discapacidad, como cualquier hecho equivalente, se produce en un nivel sociocultural.

Se revisara la técnica adecuada para la realización de una mamografía enfoca en pacientes con discapacidades especiales en la deambulación, brevemente se revisan clasificaciones, anatomía y patologías de la mama; también conceptos y problemas que tienen estas pacientes al acudir al acudir a realizarse dicho examen; buscando siempre una solución concreta para mejorar la atención este tipo de pacientes.

La metodología aplicada fue el método cuantitativo y descriptivo para la caracterización, investigación y desarrollo de la misma, así también para recopilación de información se utilizaron guías de observación y se realizaron encuestas, atreves de un investigación directa e indirecta.

En conclusión el personal del Departamento de Imagen no cuenta con capacitación permanente en cuanto al manejo a pacientes con capacidades especiales en la de ambulación y es necesario la implementación de una silla hidráulica, para la realización de la técnica mamográfica en pacientes discapacitadas.

Es recomendable que se capacita de forma permanente al personal para el manejo adecuado de estas pacientes y la adquisición de un sillón geriátrico para mejorar notablemente el nivel de atención a las mismas.

DESCRIPCION O PALABRAS CLAVES: Mamografía, discapacidad, Sedestación (sentada) DFP, (distancia foco película), Cuadrante superior externo (CSE), Cuadrante superior interno (CSI) Cuadrante inferior externo (CIE), Cuadrante inferior interno (CII), proyección cráneo caudal (CC), proyección OML (oblicua medio lateral)

GRADO A OBTENER: TECNÓLOGO MEDICO EN RADIOLOGÍA E IMAGEN DIAGNOSTICA.

AREA ACADEMICA: AREA DE LA SALUD HUMANA**. (**NIVEL TECNICO TECNOLOGICO).

CARRERA: RADIOLOGIA E IMAGEN DIAGNOSTICA.

FIRMA DEL AUTOR:

……

ANA JAZMÍN GAVILANES VASQUEZ

FIRMA DEL DIRECTOR:

……

Dr. Raúl Pineda Ochoa.

2.2 ENGLISH

AUTHOR: ANA JAZMÍN GAVILANES VASQUEZ

TOPIC: ANALYSIS AND IMPLEMENTATION OF PROPER TECHNIQUE FOR MAKING MAMMOGRAPHY IN PATIENTS WITH SPECIAL ABILITIES IN THE AMBULATION IN THE IMAGEN AREA OF MANUEL YGNACIO IESS HOSPITAL IN THE PERIOD JANUARY - MAY 2013

SUMMARY : A mammogram is an x-ray of the breast. Mammography is a specific type of imaging test that uses a system of low-dose X -rays to examine the breast. A mammography exam , called a mammogram , is used to assist in early detection and diagnosis of breast diseases in women.

The aim of this paper is to analyze and implement the proper technique for performing mammography in patients with special abilities in ambulation in the image area hospital IESS Manuel Ygnacio Monteros .

Disability is first and foremost a social phenomenon and still visible target . It consists basically of a state of physical , mental or sensory impairment that affects real people . But besides disability as any fact equivalent , occurs in a sociocultural level .

They review the proper technique for performing mammography focuses on special disabled patients in ambulation , briefly reviewing

classifications , anatomy and pathology of the breast , but also concepts and problems that these patients have to go to attend such consideration ; always looking for a concrete solution to improve the care these patients .

The methodology used was descriptive quantitative method for characterization, research and development of it , and also for data collection were used and observation guides surveyed, dare a direct and indirect research .

In conclusion the Imaging Department staff has no ongoing training in the management of patients with special capabilities in ambulation and need to implement a hydraulic chair , to perform mammographic technique in patients with disabilities.

It is recommended to permanently trained personnel for the proper management of these patients and the acquisition of a geriatric chair to significantly improve the level of care to them.

DESCRIPTION OR TAGS: Mammography, disability, Seating Systems (seated) DFP (film focus distance), upper outer quadrant (CSE), inner upper quadrant (CSI) lower outer quadrant (CIE), lower inner quadrant (CII), cranio caudal (CC), OML projection (mediolateral oblique)

DEGREE TO GET: MEDICAL TECHNOLOGIST DIAGNOSTIC RADIOLOGY AND IMAGE .

ACADEMIC AREA: AREA OF HUMAN HEALTH . (TECHNICAL LEVEL TECHNOLOGY) .

CAREER : DIAGNOSTIC RADIOLOGY AND IMAGE .

AUTHOR SIGNATURE:

……

ANA JAZMÍN GAVILANES VASQUEZ

DIRECTOR SIGNATURE:

……

Dr. Raúl Pineda Ochoa.

3 INTRODUCCIÓN

La presente investigación tiene como fin analizar e implementar la técnica correcta de Mamografía en pacientes con capacidades especiales en la deambulación utilizando los métodos correctos para la realización de la misma.

El propósito de este trabajo es conocer los instrumentos y medios adecuados para tratar con precaución al paciente cuando acuda a realizarse una mamografía. Considero que las personas con capacidades especiales son aquellas que requieren de un proceso de aprendizaje diferente para desarrollar sus habilidades y capacidades tales como caminar, trabajar o cuidar de su persona. Dichas personas resultan vulnerables, pues necesitan de apoyo constante, y confianza en su posibilidad de encontrar caminos para crecer y realizarse plenamente.

La discapacidad es antes que nada, un fenómeno social objetivo y aún visible. Está constituido básicamente por una situación de estado físico, psíquico o sensorial que afecta a personas concretas. Pero, además la discapacidad, como cualquier hecho equivalente, se produce en un nivel sociocultural.[1]

Existen cinco principales tipos de discapacidad, clasificadas según los ámbitos del ser humano que afectan: Discapacidad mental, física, psíquica, auditiva y visual.

[1] http://biblioteca.ucp.edu.co:8080/jspui/bitstream/10785/412/1/completo.pdf

El modelo médico enfoca las consecuencias de la enfermedad como un problema “personal”, causado directamente por un trastorno o cualquier otra alteración de la salud, que requiere asistencia médica y rehabilitadora en forma de un tratamiento individualizado.

En especialidades médicas, la atención no suele centrarse en buscar la cura del paciente enfermo, busca desarrollar al máximo las potencialidades físicas, psicológicas y sociales residuales de las personas con discapacidad, con el objetivo de reintegrarlos en la comunidad a su nueva situación.

A través de esta investigación y luego de haber realizado todos los procedimientos respectivos para aplicar la técnica adecuada dejo como constancia cual es el mejor procedimiento de aplicación para la misma.

Esperando que el presente trabajo investigativo aporte calidad de atención a pacientes con capacidades especiales en el Área de Imagen del Hospital Manuel Ygnacio Monteros.

4 REVISION LITERARIA

4.1 EQUIPO E IMPLEMENTOS A UTILIZAR EN EL DEPARTAMENTO DE MAMOGRAFIA.

- Equipo de Mamografía CYN TEC Glory.
- Dos chasis 18 x 24.
- Dos chasis 24 x 30.
- Bata para mamografía.

4.2 IMPLEMENTACIÓN

Se requiere de un Sillón geriátrico con altura regulable hidráulica gracias a un pedal bilateral (desde 53 cm hasta 83 cm de alto) para la realización de realización de mamografía en pacientes con capacidades especiales en la deambulación en el área de imagen en el Hospital “Manuel Ygnacio Monteros” IESS.

IMAGEN 1. Sillón geriátrico con altura regulable
FUENTE http://www.apoyoshumanos.com

Estructura de acero con tratamiento de ***epoxía***[2] gris y partes deslizantes cromadas con 4 ruedas giratorias y rodillos dobles de 125 mm de diámetro con freno central sobre las 2 ruedas traseras. Respaldo y asiento ergonómico con revestimiento PVC clasificado M1 para la protección al fuego.

Asiento con 52 cm de anchura y 48 cm de profundidad, asiento con espuma de alta densidad y que es fácilmente desmontable. Puede también inclinarse hacia atrás hasta 5º. Anchura del respaldo 50 cm y altura 76 cm. El respaldo se puede inclinar simultáneamente con el asiento gracias a un gato funcionando con gas. Soporte para cabeza móvil que es de 45 cm de ancho y 26 cm de alto con cojín para cabeza con altura reclinable. Brazos con rellenos de espuma con revestimiento PVC clasificado M1, sin costura en la parte superior y con altura regulable (4 posiciones). Pueden ser enteramente abatibles para la transferencia de un paciente. Reposapiés con dos partes móviles con revestimiento antideslizante.[3]

4.3 PREPARACIÓN DE LA PACIENTE ANTES DEL EXAMEN

- Antes de empezar la exploración el Tecnólogo Médico debe explicar el procedimiento al paciente.
- Se indicará a la paciente que se retire cualquier pieza de metal o joyas.

---

[2] Es un polímero termoestable que se endurece cuando se mezcla con un agente catalizador o «endurecedor»

[3] http://www.apoyoshumanos.com/asp/base.asp?idprd=-1034580469&idf=-1225191494&idsf=-1969212210&idc=0&t=1&op=4&op1=2&pag=6&o=0

- Se le proporciona una bata al paciente preferiblemente diseñada para mamografía, que permite exponer solo la mama sometida al examen.

IMAGEN 2: Paciente ingresa a la sala de mamografía.
FUENTE: Departamento de Imagen Hospital Manuel Ygnacio Monteros

El Tecnólogo Medico anotara los datos de interés de la historia de la paciente, según el protocolo del Departamento:

- Número de embarazos
- Antecedentes familiares de cáncer de mama
- Medicamentos que toma
- Cirugía previa
- Mamografías previas
- Se debe anotar la localización de cicatrices, masas palpables, lunares, verrugas, tatuajes[4]

[4] KENNETH L. BONTRANGER, Proyecciones radiológicas con correlación anatómica, MA sexta edición, pagina 584.

BATA PARA PACIENTE EN MAMOGRAFIA

IMAGEN 3. Proporcionamos bata a la paciente para realizar estudio
FUENTE: Departamento de Imagen Hospital Manuel Ygnacio Monteros

4.4 PROCEDIMIENTO DURANTE EL EXAMEN

4.4.1 POSICIÓN DE LA PACIENTE:

Sedestación (sentada)

IMAGEN 4. Paciente en posición para el examen
FUENTE: Departamento de Imagen Hospital Manuel Ygnacio Monteros

En una proyección **cráneo caudal o medio lateral,** la base de la mama es mucho más gruesa y contiene tejido mucho más denso que el vértice.

Para superar esta diferencia anatómica se utiliza la compresión combinada con un tubo diseñado, para que el rayo central más intenso del haz de rayos x penetre en la base más gruesa de la mama[5]

4.4.2 COLOCACIÓN ANATÓMICA

- La mamografía se considera una técnica de cuerpo entero en lo que a colocación de la paciente se refiere. Es imprescindible una correcta colocación de los pies, brazos y columna.

4.4.3 POSICIONES MAMOGRÁFICAS

IMAGEN 5. Proyección Cráneo Caudal
FUENTE: Departamento de Imagen Hospital Manuel Ygnacio Monteros

[5] KENNETH L. BONTRANGER, Proyecciones radiológicas con correlación anatómica, MA sexta edición, pagina 585.

IMAGEN 6. Proyección Medio lateral
FUENTE: Departamento de Imagen Hospital Manuel Ygnacio Monteros

Debe sostenerse con firmeza, ahuecando la mano sobre el pecho con el pulgar y el resto de los dedos sujetando el borde posterior de la mama en contacto con la pared torácica.

4.4.4 COMPRESIÓN DE LA MAMA

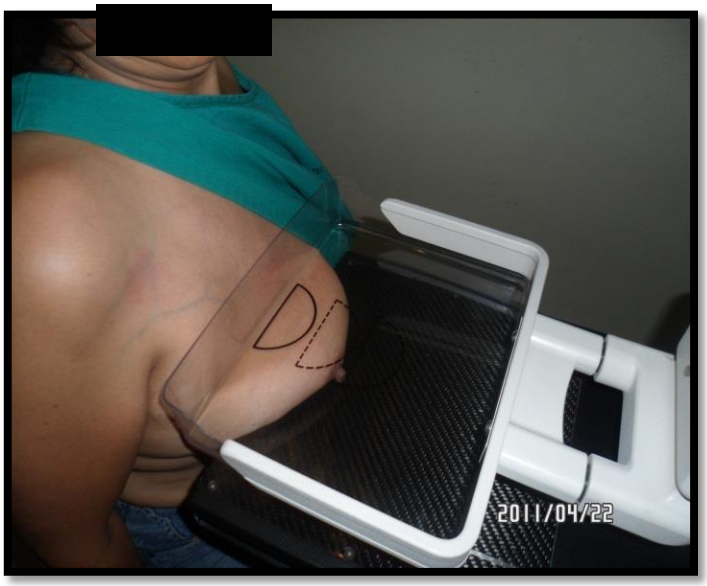

IMAGEN 7. Mama comprimida posición cráneo caudal
FUENTE: Departamento de Imagen Hospital Manuel Ygnacio Monteros

Para una buena compresión debe solicitar la colaboración de la paciente para obtener un mejor resultado.

Se mantendrá el control de todo el cuerpo de la mujer con una mano al aplicar la compresión, mientras que con la otra se manipula el pecho

Los efectos beneficiosos de la compresión mamaria comprenden:

- Reducción de la dispersión interna del haz de Rayos X
- Mejora del contaste
- Desplegamiento del tejido mamario con una menor superposición y una demostración más nítida
- Menor desproporción geométrica
- Menor dosis de radiación sobre la mama

La paciente debe permanecer inmóvil y se le debe solicitar que contenga la respiración por unos segundos mientras se toma la imagen de rayos X para reducir la posibilidad de que ésta resulte borrosa.

El tecnólogo se dirigirá detrás de una pared o hacia la sala contigua para activar la máquina de rayos X.[6]

[6] KENNETH L. BONTRANGER, Proyecciones radiológicas con correlación anatómica, MA sexta edición, pagina 586.

4.4.5 OBTENCION DE LA IMAGEN

IMAGEN 8. Obtención de la imagen realización del disparo
FUENTE: Departamento de Imagen Hospital Manuel Ygnacio Monteros

4.4.6 RAYO CENTRAL

- Perpendicular y centrado en la base de la mama
- DFP (distancia foco película) será de 60 cm
- Realizar el disparo, con la respiración suspendida[7]

4.4.7 IMPRESIÓN Y OBTENCIÓN DE LAS IMÁGENES

IMAGEN 9. Posición Cráneo Caudal
FUENTE: Ellen Shaw de Paredes y Marban. Atlas de Mamografía, edición 2, pág. 639

[7] KENNETH L. BONTRANGER, Proyecciones radiológicas con correlación anatómica, MA sexta edición, pagina 586.

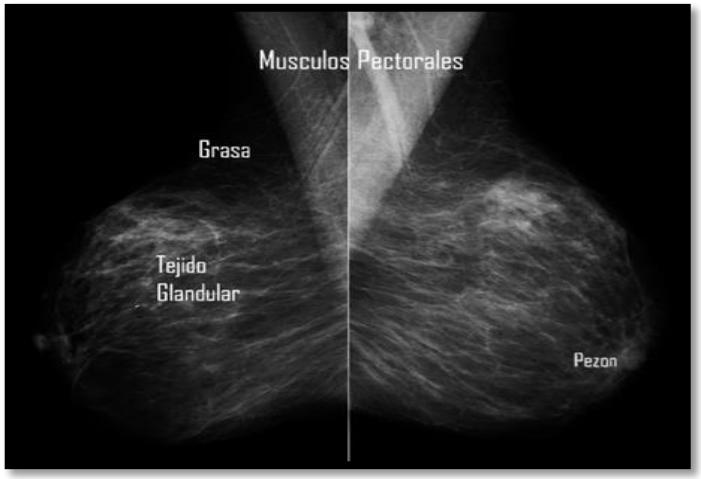

IMAGEN 10. Posición Medio Lateral
FUENTE: Ellen Shaw de Paredes y Marban. Atlas de Mamografía, edición 2, pág. 639.

4.5 DISCAPACIDADES Y LOS EXAMENES MAMOGRÁFICOS

A veces, damos por sentado situaciones simples como poder abrir la puerta, llenar un formulario o ir al médico. Para las personas con discapacidades, ir al médico puede ser difícil debido a los obstáculos que existen en el acceso a la atención médica, obstáculos que no tienen las personas sin discapacidades.

Por ejemplo, una persona con una discapacidad que va al médico necesita alcanzar los mostradores, usar mesas de exámenes que sean lo suficientemente bajas, leer la información de salud en letra impresa grande y que las pruebas de detección, se las haga un personal médico que sepa adaptarse para atender las necesidades específicas de esta persona (por ejemplo, una mujer que necesite que le levanten los brazos durante una mamografía).[8]

[8] http://www.cdc.gov/spanish/especialesCDC/DiaInternacionalDiscapacidad/

Una discapacidad es una condición que hace difícil realizar las actividades diarias. Las mujeres con discapacidades tienden a hacerse exámenes de detección de cáncer de seno con mucho menos frecuencia que las mujeres sin discapacidades. Todas las mujeres deben hacerse exámenes clínicos de los senos y mamografías de manera regular, aun si tienen una discapacidad.

Algunos factores de riesgo de cáncer de seno, tales como la exposición a altas dosis de radiación, nunca haber estado embarazada o no hacer ejercicio de manera regular son más comunes en las mujeres con discapacidades que en aquellas que no tienen una discapacidad.

4.6 OBSTÁCULOS PARA LA REALIZACIÓN DE LOS EXÁMENES DE DETECCIÓN

Los estudios han demostrado que existen varias posibles razones por las cuales las mujeres con discapacidades no se hacen los exámenes de detección de cáncer de seno:

- Es difícil tener acceso al lugar donde se realizan los exámenes de detección.
- En el área de mamografía donde se realizan los exámenes de detección no siempre son accesibles para algunas mujeres, como aquellas en silla de ruedas. Por ejemplo, puede ser que no haya una rampa de acceso o un vestidor lo suficientemente grande para que entre su silla de ruedas.

- El equipo utilizado no siempre es accesible para algunas mujeres, tales como aquellas que tienen dificultad en caminar o mantenerse de pie en una sola posición. Por ejemplo, las unidades móviles de mamografía no siempre son accesibles para quienes están en silla de ruedas. [9]

4.7 MÉTODOS DE LOCALIZACIÓN DE LA MAMA

Habitualmente se utilizan dos métodos para subdividir la mama en áreas más pequeñas con fines de localización. Pueden describirse cuatro cuadrantes utilizando el pezón como centro.

Estos cuadrantes son los siguientes:

- Cuadrante superior externo (CSE)
- Cuadrante superior interno (CSI)
- Cuadrante inferior externo (CIE)
- Cuadrante inferior interno (CII)

Si el Médico o la paciente han notado una masa en un área sospechosa de la mama, se utiliza uno de estos métodos para describir el área de interés especial al personal de radiología.[10]

[9] http://ww5.komen.org/uploadedFiles/Content_Binaries/806-03752-SPa.pdf
[10] KENNETH L. BONTRANGER, Proyecciones radiológicas con correlación anatómica, MA sexta edición, pagina 581.

4.8 CLASIFICACIÓN DE LA MAMA

La densidad relativa de la mama está afectada principalmente por sus características inherentes, el estado hormonal, la edad y los embarazos del paciente. La mama se somete a cambios cíclicos asociados con el aumento o disminución de secreciones hormonales durante el ciclo menstrual, cambios durante el embarazo y la lactancia y cambios graduales que pueden producirse a lo largo de la vida.

4.8.1 MAMA FIBROGLANDULAR

La mama más joven suele ser bastante densa porque contiene una cantidad relativamente baja de tejido adiposo. El grupo de edad común de esta categoría fibroglándular es desde la pos pubertad hasta los treinta años .Sin embargo las mujeres mayores de 30 años que no han tenido hijos probablemente también entran en este grupo general. Las embarazadas o mujeres en periodos de lactancia de cualquier edad también entran en este grupo porque poseen un tipo de mama muy densa.

4.8.2 MAMA FIBROADIPOSA

A medida que la mujer se hace mayor y se producen cambios en los tejidos mamarios, una pequeña cantidad de tejido adiposo cambia su distribución de grasa y tejido fibroglándular por lo tanto, en un grupo de mujeres de 30 a 50 años, la mama no es tan densa como en el grupo más joven. Radiológicamente, la mama tiene una

densidad media y requiere menos exposición que la mama de tipo fibroglándular.

4.8.3 MAMA ADIPOSA

Se produce después de la menopausia habitualmente a los 50 años o más después de la vida fértil de la mujer, gran parte del tejido glandular de la mama se atrofia y se convierte en tejido adiposo en un proceso denominado involución. Este tipo de mama requiere una exposición aún menor en comparación con los dos primeros tipos de mama.[11]

4.9 ANATOMÍA DE LA MAMA

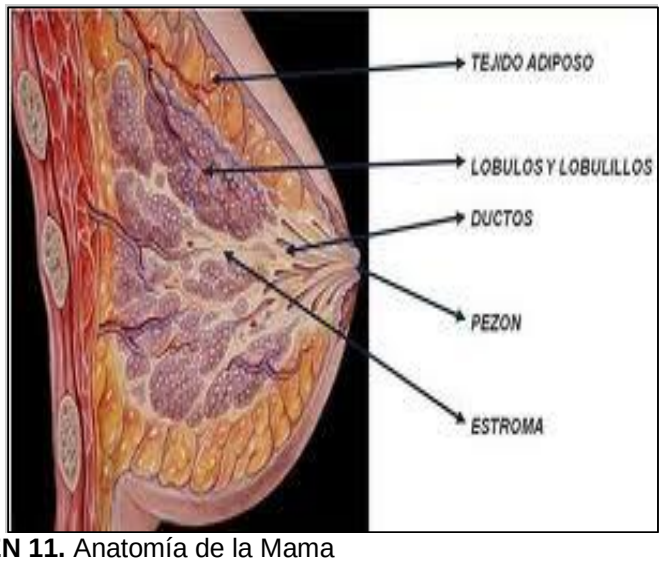

IMAGEN 11. Anatomía de la Mama
FUENTE: http://www.mastofamilia.com/subpage1.html

Las mamas se presentan como una pareja de órganos glandulares situados en la parte media del tórax. Constituyen el órgano característico de los mamíferos. El pezón y la areola se sitúan normalmente en el centro de la mama, siendo el pezón más o menos protuberante.

[11] KENNETH L. BONTRANGER, Proyecciones radiológicas con correlación anatómica, MA sexta edición, pagina 583.

La mama está formada por tejido fibroadiposo y por un sistema de conductos que unen las glándulas mamarias con el exterior.

Los conductos galactóforos más grandes, situados en el pezón, se ramifican en el interior de la mama desembocando en unas agrupaciones de acinos en forma de racimos llamadas lóbulos o glándulas mamarias.

A lo largo de toda su longitud los conductos galactóforos están tapizados por dos capas de células: una capa interna continua de células epiteliales y una capa externa discontinua de células mioepiteliales.

La estructura y función de la glándula mamaria es distinta según el momento del desarrollo en que se encuentre y depende del balance entre los procesos de proliferación, diferenciación y apoptosis, o muerte celular programada.[12]

La areola

Es una región circular de 15 a 25 mm de diámetro situada en la parte más prominente de la mama, de color más oscuro que la piel que la rodea. En su interior presenta una prominencias (entre 12 y 20) llamadas tubérculos de Morgagni dispuestas de forma irregular. Son glándulas sebáceas y justo en el centro de las mismas suele haber un pelo de tamaño muy pequeño. El aspecto y el tamaño de la areola varían notablemente durante el embarazo.[13]

[12] http://www.iqb.es/ginecologia/atlas/mama/anatomia/mama01.htm
[13] http://www.iqb.es/ginecologia/atlas/mama/anatomia/pezon.htm

El Pezón

El pezón se levanta como una gruesa papila en el centro de la areola. Usualmente tiene el aspecto de un cilindro o cono, pero a veces presenta una depresión (pezón retraído). Las dimensiones del pezón son también variables aunque están relacionadas por regla general con el tamaño de la mama. Exteriormente, el pezón es irregular y rugoso debido a un gran número de papilas y surcos que cubren su superficie. En su extremo se observan 10 o 12 orificios que son las desembocaduras de otros tantos conductos galactóforos.[14]

4.10 PROYECCIONES BÁSICAS

4.10.1 PROYECCIÓN CRANEOCAUDAL (CC):

Junto a la OML (oblicua medio lateral) a 45º se considera como la exploración radiológica habitual de la mama.

Debe mostrar:

- El pezón de perfil apuntando ligeramente hacia la línea media
- La mayor parte del tejido lateral y medial con la excepción de la cola axilar
- En algunas pacientes puede observarse el músculo pectoral.[15]

[14]http://www.iqb.es/ginecologia/atlas/mama/anatomia/pezon.htm
[15] KENNETH L. BONTRANGER, Proyecciones radiológicas con correlación anatómica, MA sexta edición, pagina 584.

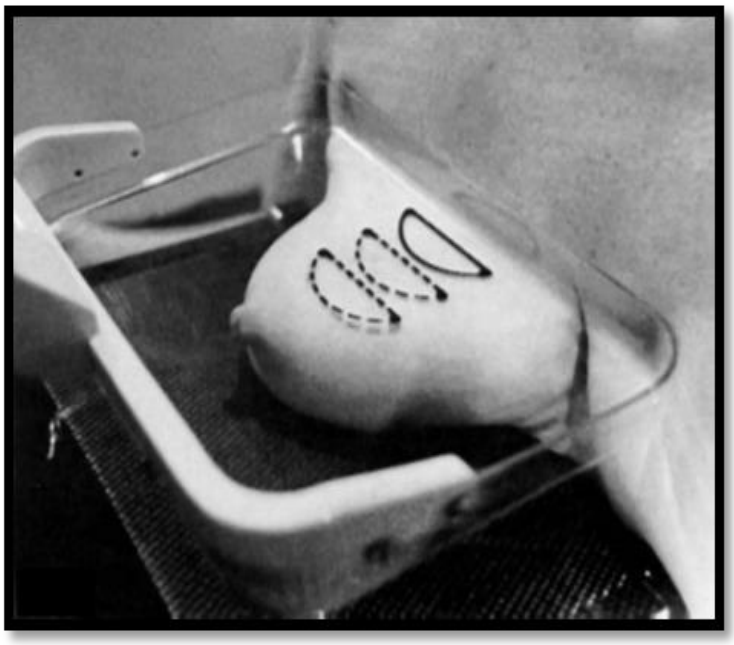

IMAGEN 12. Mama en posición cráneo caudal.
FUENTE: DEBRA M. IKEDA Radiología de Mama Pág. 221

4.10.2 PROYECCIÓN OBLÍCUA MEDIOLATERAL (OML):

En esta proyección podemos observar:

- El ángulo infra mamario
- El pezón de perfil
- El pezón al mismo nivel que el borde inferior del músculo pectoral
- El músculo pectoral cruzando la placa con un ángulo adecuado para cada mujer (entre 20º y 35º). En el caso de soportes digitales cruzando la imagen obtenida.

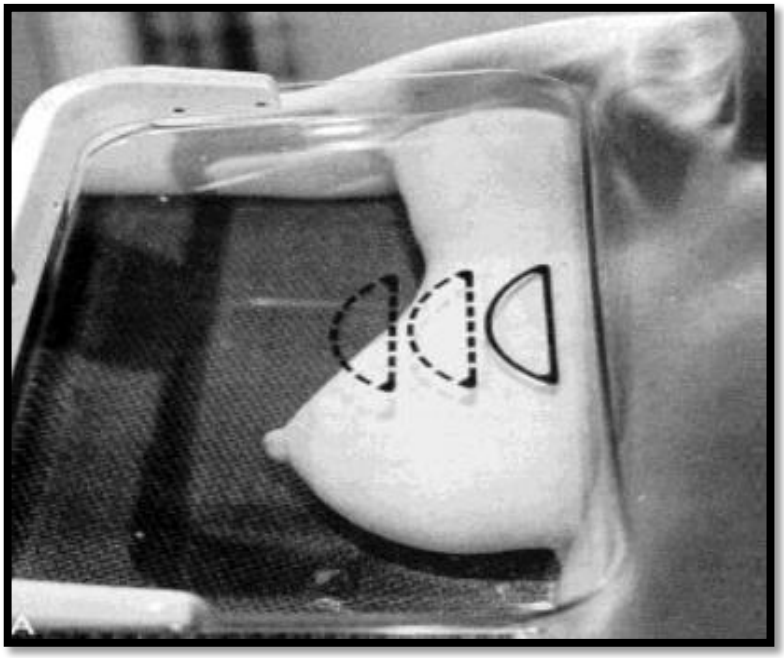

IMAGEN 13. Mama en posición medio lateral
FUENTE: DEBRA M. IKEDA Radiología de Mama Pág. 221

El proceso de examen tomará aproximadamente 30 minutos.[16]

4.11 RAZONES POR LAS QUE SE REALIZA EL EXAMEN

La mamografía se lleva a cabo para:

- Examinar a las mujeres sanas en búsqueda de signos de cáncer de mama.
- Evaluar posteriormente un hallazgo anormal en un examen físico.
- Vigilar y hacerle seguimiento a una mujer que haya tenido una mamografía anormal.

16 http://www2.gobiernodecanarias.org/sanidad/scs/contenidoGenerico.jsp?idDocument=dc2493aa-624a-11de-a602-5d8510cbdf09&idCarpeta=eea6a593-60b1-11de-9aee-95939e531104

- Evaluar a una mujer que presente síntomas de una enfermedad mamaria, como un tumor, secreción del pezón, dolor de mama, hoyuelos en la piel de la mama o una retracción del pezón.

Algunas organizaciones médicas, aunque no todas, recomiendan que las mujeres comiencen a hacerse exámenes de detección de cáncer de mama a los 40 y que repitan las mamografías cada 1 o 2 años.[17]

4.12 PATOLOGÍAS DE MAMA.

4.12.1 CALCIFICACIONES

Las calcificaciones son depósitos de calcio que se encuentran dentro del tejido mamario. En las mamografías, estos depósitos se observan como manchas blancas. Son sumamente comunes y generalmente son benignas (no dañinas). En algunos casos, las calcificaciones pueden ser, en ocasiones, un signo muy precoz de cáncer de mama. Por este motivo, los radiólogos (médicos especializados en la interpretación de radiografías, incluidas las mamografías) evalúan cuidadosamente todas las calcificaciones que ven en una mamografía.[18]

4.12.2 NÓDULOS

Los nódulos benignos pueden ser de diversos tipos, entre ellos los más frecuentes son los fibroadenomas en sus diversas formas, generalmente tienen bordes bien definidos, pueden ser

[17] http://www.uichildrens.org/Adam/?/Spanish+HIE+Multimedia/5/003380
[18] http://www.cpmc.org/services/women/breast/breast_cal_sp.html

redondeados, ovalados, o multilobulados, su contenido es uniforme y su consistencia semiblanda y generalmente es necesaria su extirpación quirúrgica. Algunos son de crecimiento muy lento mientras que otros son de crecimiento rápido y sintomático. Otras lesiones nodulares pueden ser las originadas a partir de procesos proliferativos como las hiperplasias o la adenosis, o de tejidos tan diversos como los sarcomas, lipomas y la piel de la mama**.**

4.12.3 QUISTES MAMARIOS

Son lesiones benignas de tamaño variable que tienen una pared claramente definida y un contenido muy variable según el estatus fisiológico del quiste. Los más pequeños, generalmente los que miden menos de 1cm son denominados micro quistes, suelen ser múltiples y acompañarse de dolor cíclico como parte del cuadro llamado condición fibroquística de la mama, mientras que los de mayor tamaño se denominan macro quistes. Los quistes tienen interés patológico solo cuando son muy sintomáticos, presentando dolor e inflamación local efectivamente atribuibles al quiste, o bien cuando tienen tabiques o papilas en su interior Por lo general los micro y macro quistes son de una sola cavidad, de paredes lisas y muy bien definidas[19]

[19] http://www.mastologia.net/contenidogeneral/nodulo.html

4.13 EQUIPO DE MAMOGRAFÍA.



IMAGEN 14: Equipo Mamográfico CinTEC GLORY
FUENTE: Departamento de Imagen del Hospital Manuel Ygnacio Monteros IESS.

El aspecto más característico del mamógrafo es el diseño exclusivo del tubo de rayos x que tiene un objetivo de molibdeno con pequeños puntos focales de 0.3 y 0.1 mm.

El rodio se ha introducido como material del ánodo opcional. Los puntos focales deben ser de esta medida porque las calcificaciones malignas suelen medir menos de 1.0mm.

La configuración del ánodo produce un prominente efecto talón secundario a la corta distancia foco – película (DFP) y al ejemplo de un ángulo de referencia estrecho. Afortunadamente puede sacarse la

máxima ventaja del efecto talón debido a que el tubo de rayos x está alineado con el cátodo colocado sobre la base de la mama (en la pared torácica) y el ánodo esta fuera, hacia el vértice (área del pezón).

Debido a que el cátodo emite una intensidad de rayos x significativamente mayor en comparación con el ánodo, puede obtenerse una imagen de la mama de densidad más uniforme porque los rayos x más intensos se encuentran en la base donde el grosor del tejido es mayor.

La mayoría de mamógrafos utilizan parrillas o rejillas control automático de exposición y el importante dispositivo de compresión de la mama.[20]

[20] KENNETH L. BONTRANGER, Proyecciones radiológicas con correlación anatómica, MA sexta edición, pagina 584.

5 MATERIALES

Los Materiales requeridos fueron:

- Materiales de escritorio
- Hojas guía de observación
- Hojas de Encuesta
- Un cuaderno
- Cámara de Video
- Computador
- Impresora
- Internet
- Cámara fotográfica
- Copias
- CD

Se realizó un video que tiene una duración promedio de 5 minutos además estará a disposición de los estudiantes en la biblioteca de la Universidad Nacional de Loja como fuente de consulta.

6 PROCESO METODOLÓGICO EMPLEADO

El desarrollo del trabajo de investigación, es de tipo cualitativo-descriptivo.

Cualitativo: Porque nos permite analizar las características de cada Técnica aplicada a las pacientes con capacidades especiales en la deambulación.

Descriptivo: Porque se describe pasó a paso como se realiza el estudio a las pacientes con capacidades especiales en la deambulación que acuden a realizarse el examen mamográfico.

Técnicas de recopilación de información.

La observación, mediante guía de observación escrita, se recolectó la información necesaria sobre el desarrollo del tema, con la colaboración de los Tecnólogos Médicos del departamento de Imagen, la misma que se aplicó diez veces en todo el proceso de investigación**.(Anexo 2)**

La encuesta, que se aplicó a 30 pacientes con capacidades especiales en la deambulación que acudieron a realizarse su respectivo examen mamográfico la misma que consta de seis preguntas que miden la satisfacción de las encuestadas en cuanto a su examen realizado**.(Anexo 3)**

Las fuentes de información fueron directas e indirectas:

Directas: Porque se relacionó con el personal de salud que labora en el **Departamento de Imagen del Hospital Manuel Ygnacio Monteros IESS.**

Indirectas: Constituyeron las bibliotecas de la Universidad Nacional de Loja, fuentes bibliográficas (libros, revistas, artículos, internet, etc.) entre otros.

7 RESULTADOS

7.1 RESULTADOS DE LA GUIA DE OBSERVACION APLICADA A TECNÓLOGOS MÉDICOS.

De acuerdo a la información recolectada con las guías de observación aplicadas a los Tecnólogos Médicos se obtuvieron los siguientes resultados:

RESULTADO.- 1

Porcentaje de tecnólogos médicos capacitados para tratar a un paciente con capacidades especiales en la deambulación.

	Frecuencia	Porcentaje
SI	0	0%
NO	10	100%
TOTAL	10	100%

FUENTE: Guías de Observación
ELABORACION: Ana Gavilanes

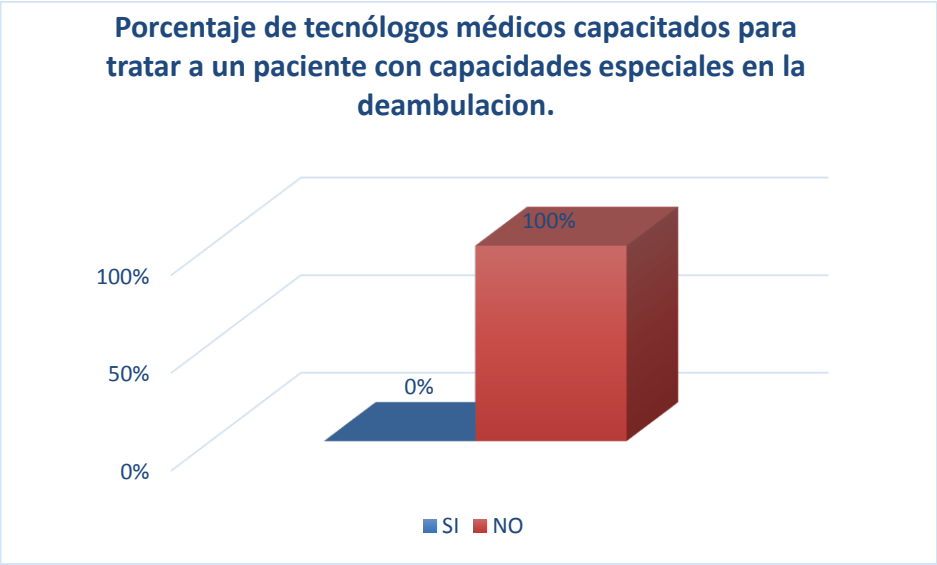

Grafico N.1

INTERPRETACIÓN: De acuerdo a la guía de observación realizada sobre el tema planteado, EL 100% corresponde a que los Tecnólogos Médicos no están capacitados para tratar a un paciente con capacidades especiales en la deambulación.

RESULTADON.- 2

No existe el implemento adecuado para realizar el examen mamográfico a pacientes discapacitadas

	Frecuencia	Porcentaje
SI	0	0%
NO	10	100%
TOTAL	10	100%

FUENTE: Guías de Observación
ELABORACION: Ana Gavilanes

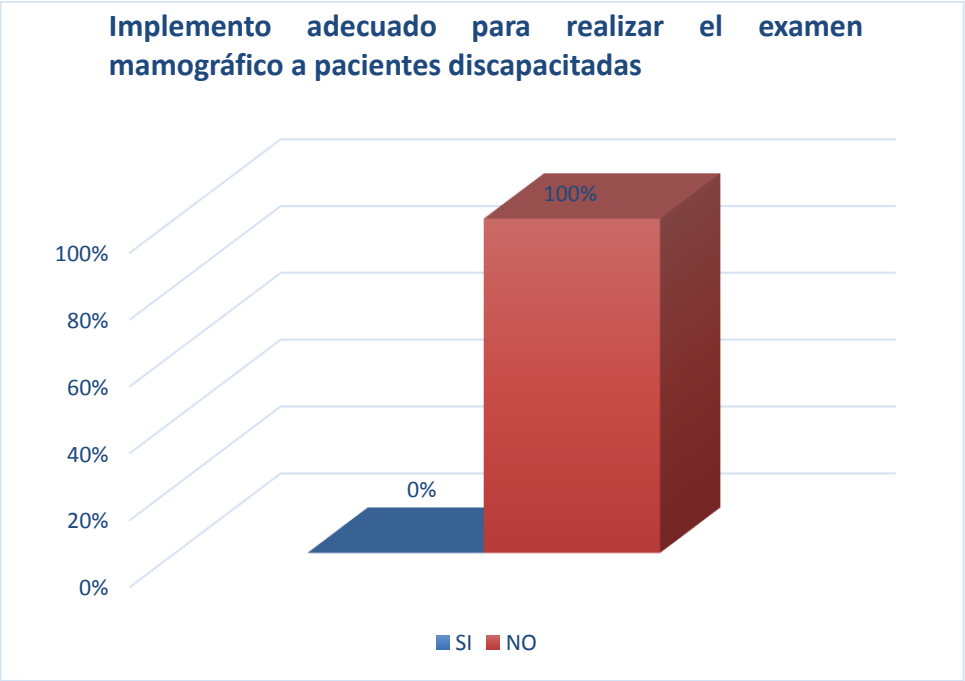

Grafico N.-2

INTERPRETACIÓN: De acuerdo a la guía de observación tenemos como resultado que el departamento de imagen no cuenta con el implemento requerido para realizar el examen mamográfico a pacientes discapacitadas

RESULTADO.- 3

Infraestructura del Departamento de imagen cuenta con espacio adecuado para la circulación del paciente discapacitado en silla de ruedas.

Respuesta	Frecuencia	Porcentaje
SI	10	100%
NO	0	0%
TOTAL	10	100%

FUENTE: Guías de Observación
ELABORACION: Ana Gavilanes

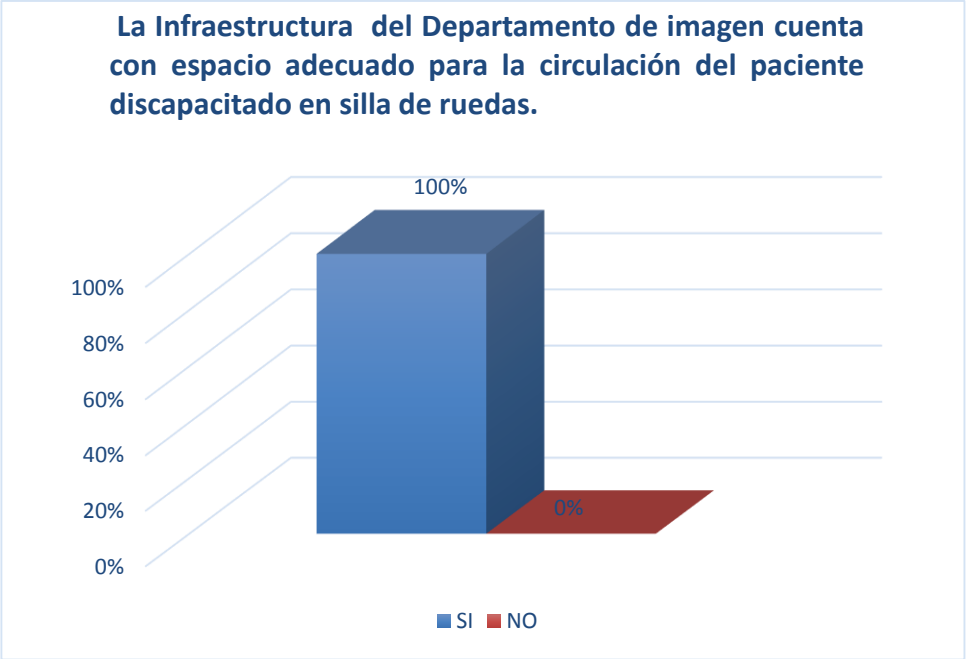

Grafico N.-3

INTERPRETACIÓN:

Se observó que el 100% de la Infraestructura del Área del Departamento de Imagen cuenta con espacio adecuado para la circulación del paciente en silla de ruedas.

RESULTADO N.- 4

Capacitación permanente sobre el trato a un paciente discapacitado que requiere atención médica al momento de realizarse el examen mamográfico.

	Frecuencia	Porcentaje
Nunca	7	70%
A veces	3	30%
Siempre	0	0%
TOTAL	10	100%

FUENTE: Guías de Observación
ELABORACION: Ana Gavilanes

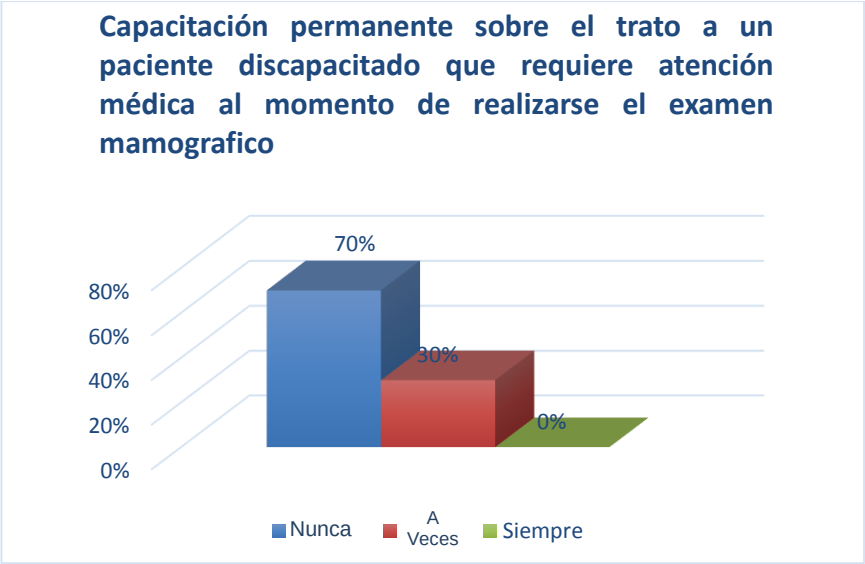

Grafico N.-4

INTERPRETACIÓN:

Podemos apreciar que el 70% del personal del departamento nunca recibe capacitación permanente sobre el trato al paciente discapacitado que requiere atención médica y el 30% manifiesta que a veces recibe dicha capacitación

RESULTADO N.- 5

Porcentaje de Tecnólogos Médicos que explican el procedimiento a la paciente antes realizar el examen mamográfico

	Frecuencia	Porcentaje
SI	10	100%
NO	0	0%
TOTAL	10	100%

FUENTE: Guías de Observación
ELABORACION: Ana Gavilanes

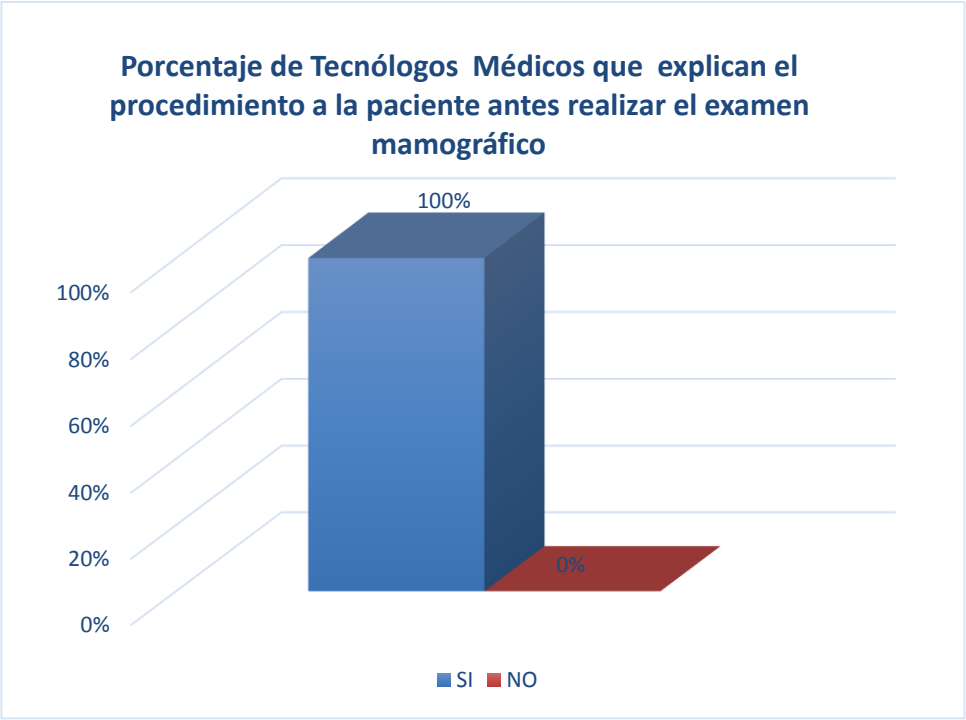

Grafico N.-5

INTERPRETACION:

Al aplicar esta guía de observación se evidencio que el 100% de los Tecnólogos si explica el procedimiento a la paciente antes de realizar el examen mamográfico.

RESULTADO N.- 6

La dosis de radiación es adecuada al momento de realizar la mamografía

	Frecuencia	Porcentaje
SI	10	100%
NO	0	0%
TOTAL	10	100%

FUENTE: Guías de Observación
ELABORACION: Ana Gavilanes

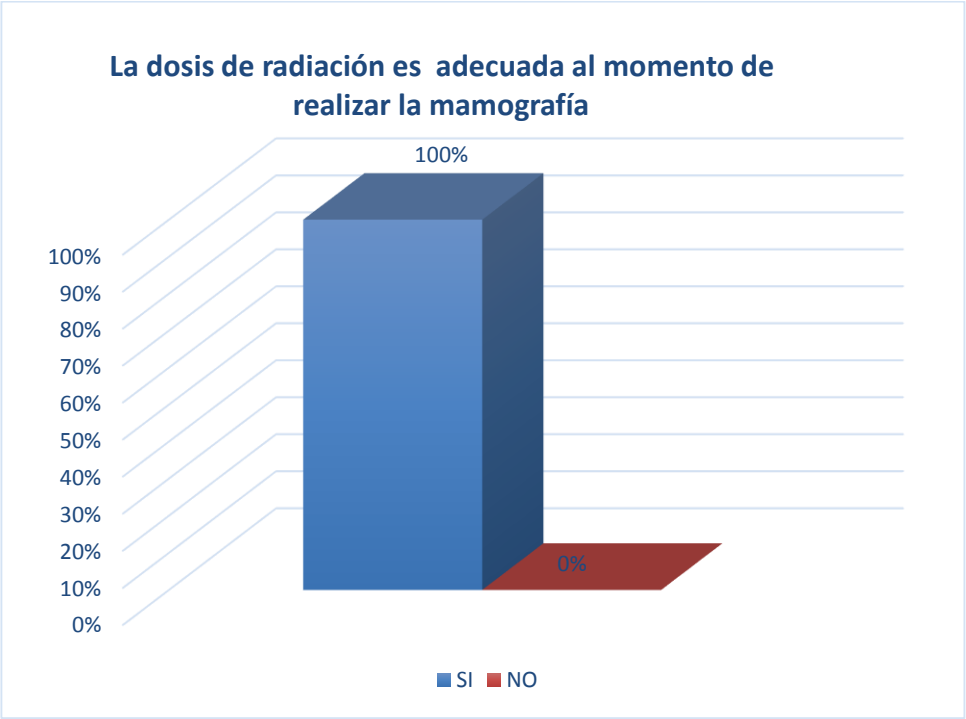

Grafico N.- 6

INTERPRETACION:

Se observó que el 100% de los Tecnólogos Médicos utilizan la dosis de radiación adecuada al momento de realizar la mamografía.

RESULTADO N.- 7

Existe trato cordial y amable con la paciente discapacitada y que acude a su examen mamográfico por parte del tecnólogo médico.

	Frecuencia	Porcentaje
SI	10	100%
NO	0	0%
TOTAL	10	100%

FUENTE: Guías de Observación
ELABORACION: Ana Gavilanes

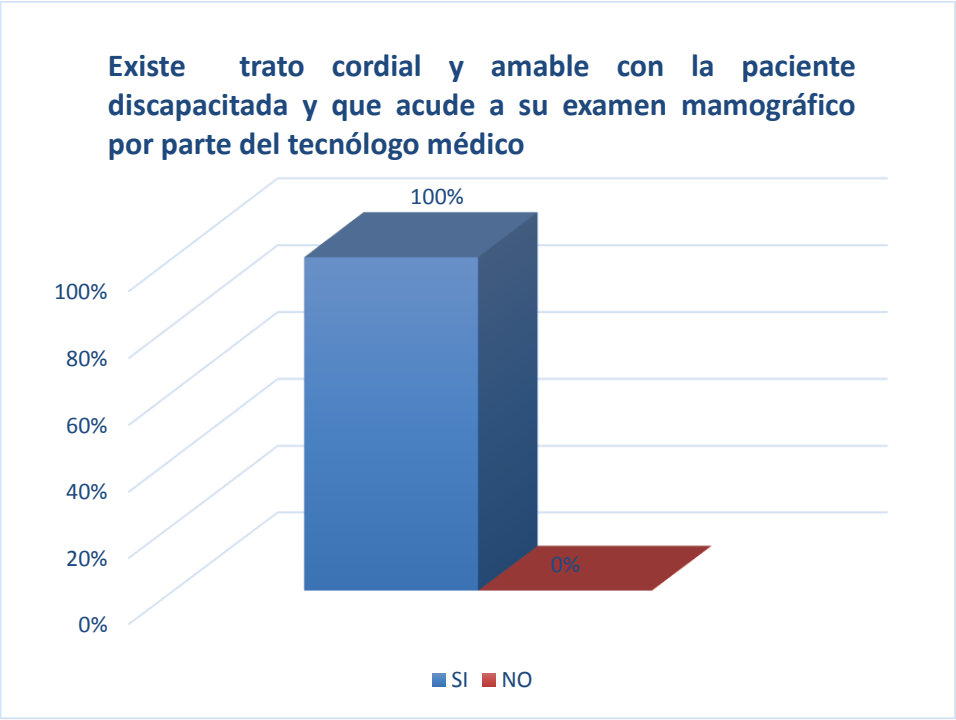

Grafico N.-7

INTERPRETACION:

Aplicando la guía de observación se verifico que el 100% de Tecnólogos Médicos mantienen un trato cordial y amable con la paciente discapacitada que acude a su examen mamográfico.

RESULTADO.- 8

La técnica que se aplica es la adecuada a las pacientes con capacidad especial en la deambulación.

	Frecuencia	Porcentaje
SI	0	0%
NO	10	100%
TOTAL	10	100%

FUENTE: Guías de Observación
ELABORACION: Ana Gavilanes

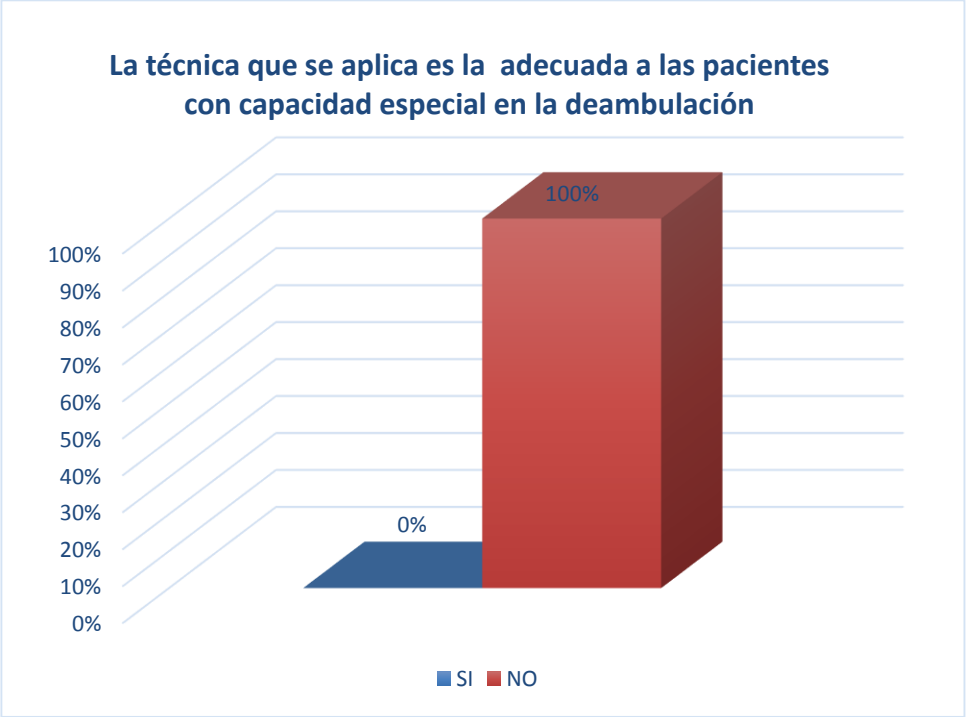

Grafico N.- 8

INTERPRETACION:

De acuerdo con la guía de observación planteada el 100% nos indica que el Tecnólogo Médico no aplica la técnica adecuada a la paciente con capacidad especial en la deambulación.

7.2 RESULTADOS DE LA ENCUESTA APLICADA A LOS PACIENTES.

De acuerdo a la información recolectada con las encuestas que se realizaron a los pacientes, con capacidades especiales en la deambulación se obtuvieron los siguientes resultados:

RESULTADO N.- 9

Calificación de los servicios que brinda el departamento de Imagen del Hospital Manuel Ygnacio Monteros según las pacientes encuestadas.

Respuesta	Frecuencia	Porcentaje
Excelente	20	67%
Bueno	9	30%
Malo	1	3%
TOTAL	30	100%

FUENTE: Encuesta
ELABORACION: Ana Gavilanes

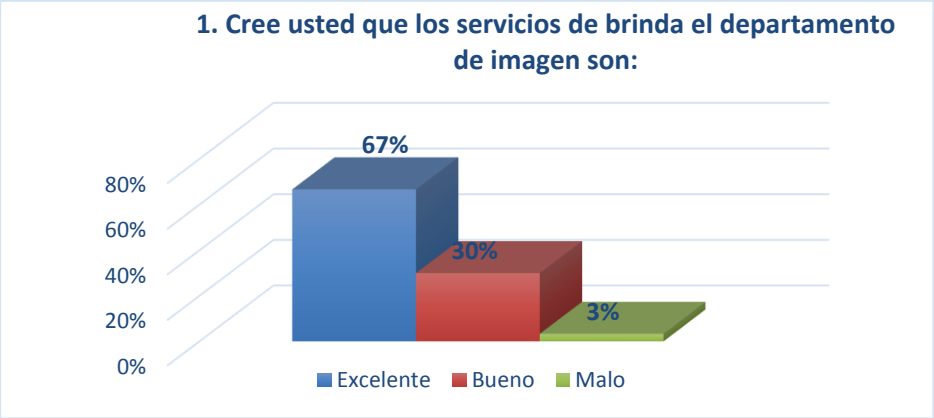

Grafico N.-9

INTERPRETACION:

De las 30 pacientes entrevistadas un 67% nos indica que los servicios que brinda el departamento de Imagen son excelentes, el 30% que son buenos y el 3% que es malo.

RESULTADO N.- 10

Porcentaje de pacientes que reciben información del Tecnólogo Médico sobre el procedimiento de su examen mamográfico.

Respuesta	Frecuencia	Porcentaje
SI	27	90%
NO	3	10%
TOTAL	30	100%

FUENTE: Encuesta
ELABORACION: Ana Gavilanes

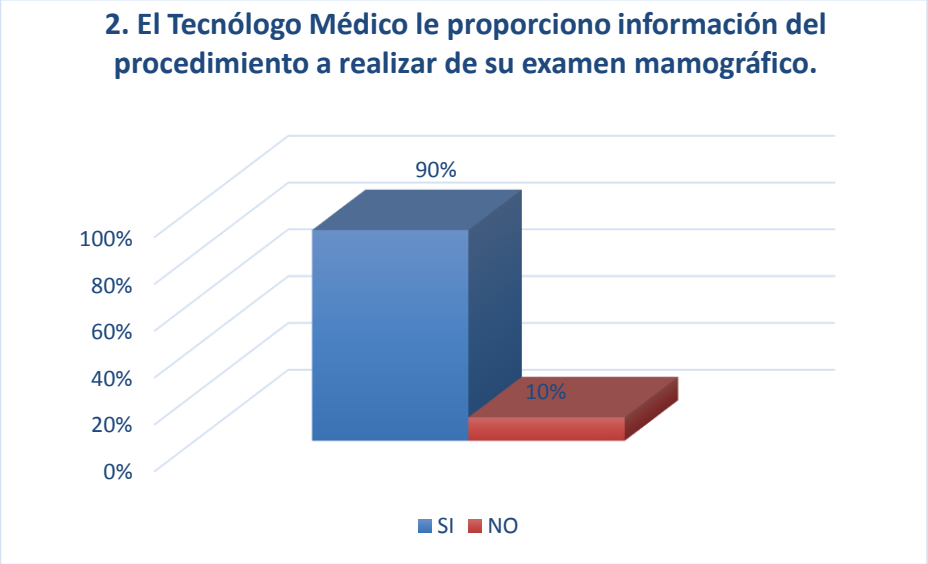

Grafico N.- 10

INTERPRETACION:

Del total de las pacientes encuestadas el 90% nos indica que el Tecnólogo Médico si le proporciona información a realizar de su examen mamográfico y el 10% nos indica que no recibieron la información acerca de su examen mamográfico.

RESULTADO N.- 11

Percepción de las pacientes sobre el tiempo empleado para la realización de la mamografía.

Respuesta	Frecuencia	Porcentaje
Rápido	10	33%
Lento	15	50%
Normal	5	17%
TOTAL	30	100%

FUENTE: Encuesta
ELABORACION: Ana Gavilanes

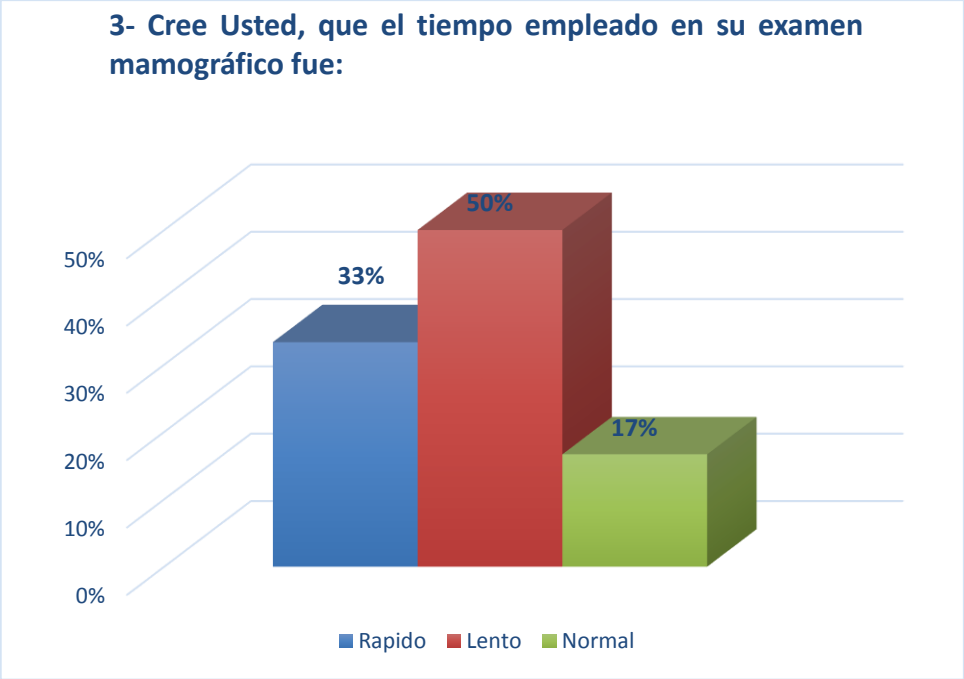

Grafico N.- 11

INTERPRETACION:

Según la encuesta aplicada a las pacientes el 50% de ellas nos indicaron que el tiempo empleado en su examen mamográfico fue lento el 33% nos indica que fue rápido y el 17% que fue normal.

RESULTADO N.- 12

Tipo de trato que reciben los pacientes por parte del Tecnólogo Médico al realizarse su examen mamográfico.

Respuesta	Frecuencia	Porcentaje
Bueno	14	47%
Regular	11	37%
Malo	5	17%
TOTAL	30	100%

FUENTE: Encuesta
ELABORACION: Ana Gavilanes

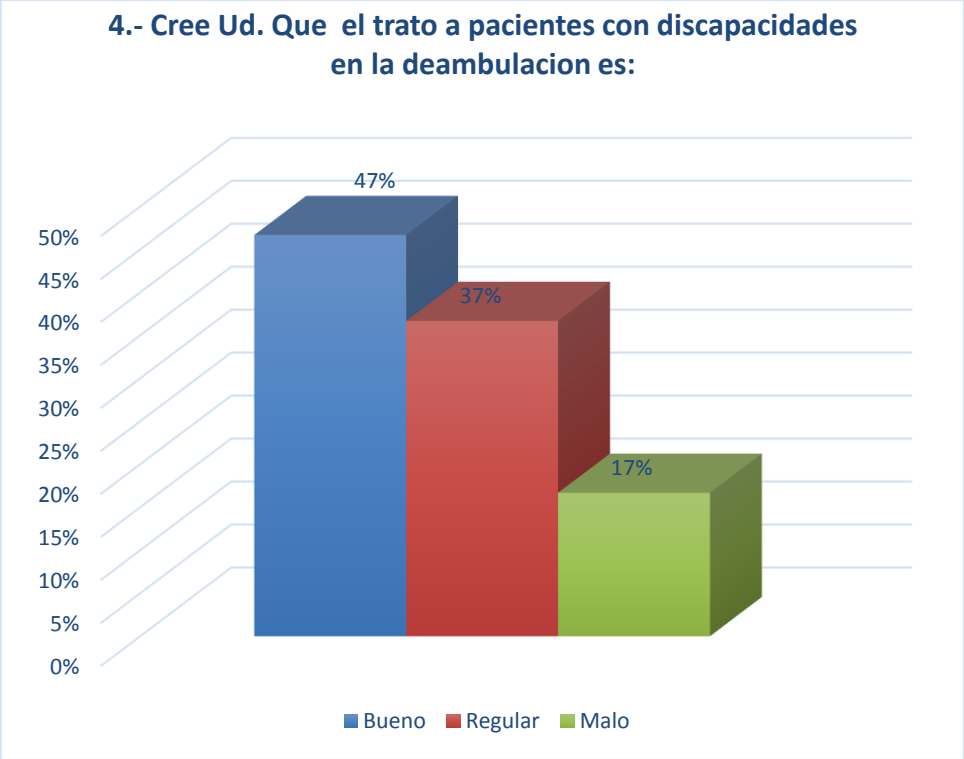

INTERPRETACION:

El 47% de los pacientes encuestados creen que el trato a hacia ellos es bueno, el 37% cree que es regular y 17% cree que el trato es malo.

RESULTADO N.- 13

Se debe implementar más capacitación en cuanto al trato a discapacitadas

Respuesta	Frecuencia	Porcentaje
Si	17	57%
No	11	37%
Sin respuesta	2	7%
TOTAL	30	100%

FUENTE: Encuesta
ELABORACION: Ana Gavilanes

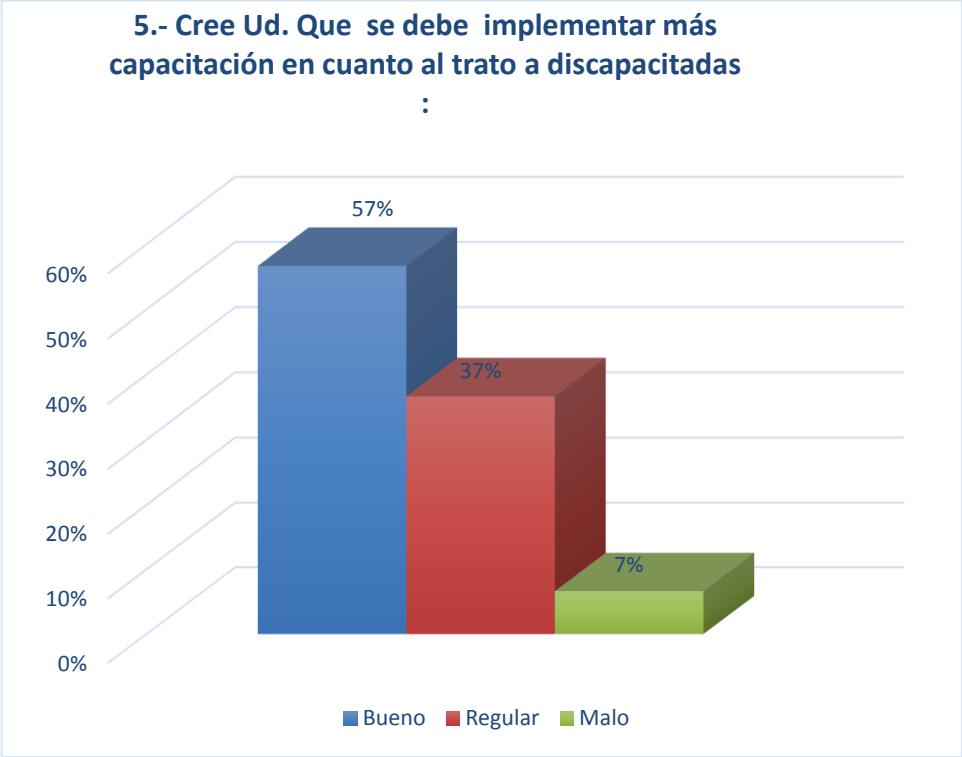

Grafico N.- 13

INTERPRETACION:

De acuerdo a la encuesta aplicada a las pacientes el 57% nos indicaron que si se debe implementar más capacitación, el 37% dijo que no y el 7% no respondió.

RESULTADO N.- 14

Estuvo a gusto con el tecnólogo Médico que le atendió al momento del examen:

Respuesta	Frecuencia	Porcentaje
SI	27	90%
NO	3	10%
TOTAL	30	100%

FUENTE: encuesta
ELABORACION: Ana Gavilanes

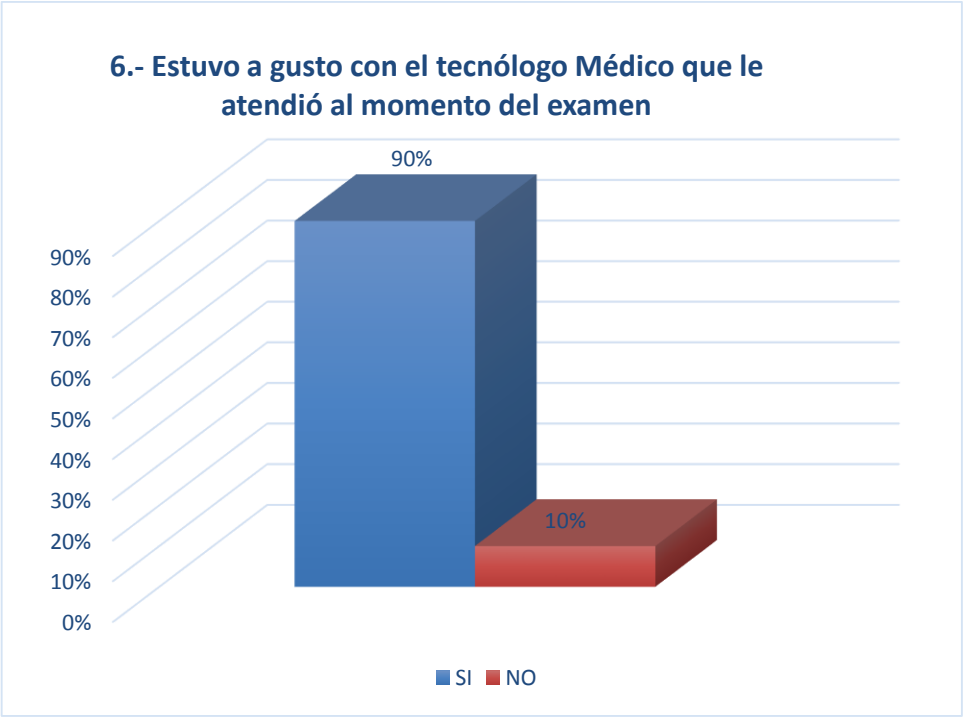

Grafico.- 14

INTERPRETACION:

En la encuesta aplicada a las pacientes tenemos como resultado que el 90% de ellas estuvieron a gusto con el Tecnólogo Médico que le atendió en el momento del examen y el 10% no estuvieron a gusto con el Tecnólogo Médico.

8 CONCLUSIONES.

- ✓ El personal del Departamento de Imagen no cuenta con capacitación permanente en cuanto al manejo a pacientes con capacidades especiales en la de ambulación
- ✓ El Departamento de Imagen no cuenta con el implemento necesario como lo es la silla hidráulica, para la realización de la técnica mamográfica en pacientes discapacitadas
- ✓ El personal del Departamento brinda a la paciente una cordial atención al momento de realizar su examen mamográfico
- ✓ La infraestructura del Departamento de Imagen cuenta con el espacio adecuado para la circulación del paciente discapacitado en silla de ruedas.
- ✓ El personal que labora en el Departamento si explica el procedimiento del examen al paciente antes de realizarlo.

9 RECOMENDACIONES

De acuerdo a los resultados de la investigación y las conclusiones se recomienda lo siguiente:

- ✓ Que se dicten charlas en cuanto al trato a la paciente discapacitada para una atención de calidad.
- ✓ Recomendamos hacer la adquisición de una silla hidráulica ya que es de vital importancia, al momento de realizar el examen mamográfico a pacientes discapacitadas en la deambulación.

10 BIBLIOGRAFÍA:

1. http://biblioteca.ucp.edu.co:8080/jspui/bitstream/10785/412/1/completo.pdf
2. http://www.apoyoshumanos.com/asp/base.asp?idprd=-1034580469&idf=-1225191494&idsf=-1969212210&idc=0&t=1&op=4&op1=2&pag=6&o=0
3. **KENNETH L. BONTRANGER;** Proyecciones radiológicas con correlación anatómica, MA sexta edición.
4. **ELLEN SHAW (MARBAN).** Atlas de Mamografía 2da Edición.
5. http://www.cdc.gov/spanish/especialesCDC/DiaInternacionalDiscapacidad/
6. http://www.tsid.net/radiologia/Mamografia/mamografia.htm
7. http://ww5.komen.org/uploadedFiles/Content_Binaries/806-03752-SPa.pdf
8. http://www.mastofamilia.com/subpage1.html
9. http://www.iqb.es/ginecologia/atlas/mama/anatomia/mama01.htm
10. http://www.iqb.es/ginecologia/atlas/mama/anatomia/pezon.htm
11. **DEBRA M. IKEDA,** Radiología de Mama, Página. 221
12. http://www2.gobiernodecanarias.org/sanidad/scs/contenidoGenerico.jsp?idDocument=dc2493aa-624a-11de-a602-5d8510cbdf09&idCarpeta=eea6a593-60b1-11de-9aee-95939e531104
13. http://www.uichildrens.org/Adam/?/Spanish+HIE+Multimedia/5/003380
14. http://www.cpmc.org/services/women/breast/breast_cal_sp.html
15. http://www.mastologia.net/contenidogeneral/nodulo.html

16. **LÁZSLÓ TABAR, PETER B.DEAN. DR. TITO TIBOR.** Atlas de Mamografía 3era edición.
17. **DANIEL B.KOPANS,**. La mama en imagen: mamografía, Ecografía. Editor Marbán 1994.
18. **STEWART C. BUSHONG.** Radiología e Imagenología Manual para técnicos Edición 6 pág. 120-123
19. **BUSTHONG S.C** Manual de radiología para técnicos Pág.501-506

11 ANEXO

11.1 ANEXO 1

FOTO.- 1

FUENTE: Departamento de Imagen Hospital Manuel Ygnacio Monteros
AUTORA: Ana Jazmín Gavilanes Vásquez

FOTO.- 2

FUENTE: Departamento de Imagen Hospital Manuel Ygnacio Monteros
AUTORA: Ana Jazmín Gavilanes Vásquez

FOTO. N: 3

FUENTE: Departamento de Imagen Hospital Manuel Ygnacio Monteros
AUTORA: Ana Jazmín Gavilanes Vázquez

FOTO N.- 4

FUENTE: Departamento de Imagen Hospital Manuel Ygnacio Monteros
AUTORA: Ana Jazmín Gavilanes Vásquez

FOTO N.5

FUENTE: Departamento de Imagen Hospital Manuel Ygnacio Monteros
AUTORA: Ana Jazmín Gavilanes Vásquez

FOTO N.- 6

FUENTE: Departamento de Imagen Hospital Manuel Ygnacio Monteros
AUTORA: Ana Jazmín Gavilanes Vásquez

FOTO N.-7

FUENTE: Departamento de Imagen Hospital Manuel Ygnacio Monteros
AUTORA: Ana Jazmín Gavilanes Vázquez

FOTO N.- 8

FUENTE: Departamento de Imagen Hospital Manuel Ygnacio Monteros
AUTORA: Ana Jazmín Gavilanes Vázquez

FOTO N.- 9



FUENTE: Departamento de Imagen Hospital Manuel Ygnacio Monteros
AUTORA: Ana Jazmín Gavilanes Vázquez

FOTO N-. 10

FUENTE: Departamento de Imagen Hospital Manuel Ygnacio Monteros
AUTORA: Ana Jazmín Gavilanes Vásquez

FOTO N.- 11

FUENTE: Departamento de Imagen Hospital Manuel Ygnacio Monteros
AUTORA: Ana Jazmín Gavilanes Vásquez

FOTO N.- 11

FUENTE: Departamento de Imagen Hospital Manuel Ygnacio Monteros
AUTORA: Ana Jazmín Gavilanes Vásquez

FOTO N.- 12

FUENTE: Departamento de Imagen Hospital Manuel Ygnacio Monteros
AUTORA: Ana Jazmín Gavilanes Vásquez

11.2 ANEXO 2

UNIVERSIDAD NACIONAL DE LOJA

NIVEL TÉCNICO SUPERIOR

CARRERA DE RADIOLÓGIA E IMAGEN DIAGNÓSTICA

GUÍA DE OBSERVACIÓN APLICADA A TECNÓLOGOS MÉDICOS DEL HOSPITAL MANUEL IYGNACIO MONTEROS IESS"

1.- En el Departamento de imagen los tecnólogos Médicos están capacitados para tratar a un paciente con capacidades especiales en la deambulación

SI ( ) NO ( )

2.- El Departamento de Imagen cuentan con los implementos requeridos para realizar el examen mamográfico a pacientes discapacitadas

SI ( ) NO ( )

3.- La Infraestructura del Departamento de imagen cuenta con espacio adecuado para la circulación del paciente discapacitado en silla de ruedas.

SI ( ) NO ( )

4.- El personal que labora en el Departamento recibe capacitación permanente sobre el trato a un paciente discapacitado que requiere atención médica.

A veces ( ) nunca ( ) siempre ( )

Guía de Observación Pag.1

5.- El Tecnólogo Médico explica el procedimiento a la paciente antes realizar el examen mamográfico

SI ( ) NO ( )

6.- El tecnólogo Médico utiliza la dosis de radiación adecuada al momento de realizar la mamografía

SI ( ) NO ( )

7.- El tecnólogo Médico mantiene un trato cordial y amable con la paciente discapacitada que acude a su examen mamográfico.

SI ( ) NO ( )

8.-El tecnólogo Médico aplica la técnica adecuada a la paciente con capacidad especial en la deambulación.

SI ( ) NO ( )

GRACIAS POR SU COLABORACIÓN

Guía de Observación Pag.2

11.3 ANEXO 3

UNIVERSIDAD NACIONAL DE LOJA

NIVEL TÉCNICO SUPERIOR

CARRERA DE RADIOLÓGIA E IMAGEN DIAGNÓSTICA

ENCUESTA APLICADA A PACIENTES QUE ACUDEN A REALISARZE MAMOGRAFIAS AL HOSPITAL MANUEL YGNACIO MONTEROS IESS"

1.- Cree Usted que los servicios que brinda el Departamento de Imagen son:

- ✓ Excelente ( )
- ✓ Bueno ( )
- ✓ Malo ( )

2.- El tecnólogo Médico le proporcionó información del procedimiento a realizar de su examen mamográfico

SI ( ) NO ( )

3.- Cree Usted que el tiempo empleado en su examen mamográfico fue rápido o tardío

Rápido ( ) Normal ( ) Lento ( )

4.- Cree Ud. Que el trato a pacientes con discapacidades en la deambulación es:

Bueno ( ) Regular ( ) Malo ( )

Encuesta Pag.1

5.- Cree Ud. Que se debe implementar más capacitación en cuanto al trato a discapacitadas

SI ( ) NO ( )

6.- Estuvo a gusto con el tecnólogo Médico que le atendió al momento del examen

SI ( ) NO ( )

GRACIAS POR SU COLABORACIÓN

Encuesta Pag.2

INDICE

1 TEMA: 1

2 RESUMEN/SUMMARY 2

2.1 ESPAÑOL 2

2.2 ENGLISH 5

3 INTRODUCCIÓN 8

4 REVISION LITERARIA 10

4.1 EQUIPO E IMPLEMENTOS A UTILIZAR EN EL DEPARTAMENTO DE MAMOGRAFIA. 10

4.2 IMPLEMENTACIÓN 10

4.3 PREPARACIÓN DE LA PACIENTE ANTES DEL EXAMEN 11

4.4 PROCEDIMIENTO DURANTE EL EXAMEN 13

4.4.1 POSICIÓN DE LA PACIENTE: 13

4.4.2 COLOCACIÓN ANATÓMICA 14

4.4.3 POSICIONES MAMOGRÁFICAS 14

4.4.4 COMPRESIÓN DE LA MAMA 15

4.4.5 OBTENCION DE LA IMAGEN 17

4.4.6 RAYO CENTRAL 17

4.4.7 IMPRESIÓN Y OBTENCIÓN DE LAS IMÁGENES 17

4.5 DISCAPACIDADES Y LOS EXAMENES MAMOGRÁFICOS 18

4.6 OBSTÁCULOS PARA LA REALIZACIÓN DE LOS EXÁMENES DE DETECCIÓN 19

4.7 MÉTODOS DE LOCALIZACIÓN DE LA MAMA.....20

4.8 CLASIFICACIÓN DE LA MAMA.....21

4.8.1 MAMA FIBROGLANDULAR 21

4.8.2 MAMA FIBROADIPOSA 21

4.8.3 MAMA ADIPOSA.....22

4.9 ANATOMÍA DE LA MAMA.....22

4.10 PROYECCIONES BÁSICAS 24

4.10.1 PROYECCIÓN CRANEOCAUDAL (CC): 24

4.10.2 PROYECCIÓN OBLÍCUA MEDIOLATERAL (OML):.....25

4.11 RAZONES POR LAS QUE SE REALIZA EL EXAMEN 26

4.12 PATOLOGÍAS DE MAMA.....27

4.12.1 CALCIFICACIONES.....27

4.12.2 NÓDULOS.....27

4.12.3 QUISTES MAMARIOS.....28

4.13 EQUIPO DE MAMOGRAFÍA. 29

5 MATERIALES..... 31

6 PROCESO METODOLÓGICO EMPLEADO 32

7 RESULTADOS 34

7.1 RESULTADOS DE LA GUIA DE OBSERVACION APLICADA A TECNÓLOGOS MÉDICOS.....34

7.2 RESULTADOS DE LA ENCUESTA APLICADA A LOS PACIENTES.....42

8 CONCLUSIONES. 48

9 RECOMENDACIONES..... 49

10 BIBLIOGRAFÍA:..... 50

11 ANEXO 52

11.1 ANEXO 1 52

11.2 ANEXO 2 59

11.3 ANEXO 3 61