UNIVERSIDAD NACIONAL DE LOJA

En los tesoros de la sabiduría está la glorificación de la vida

1859 — 150 años DE FUNDACIÓN

ÁREA AGROPECUARIA Y DE RECURSOS NATURALES RENOVALES

CARRERA DE MEDICINA VETERINARIA Y ZOOTECNIA

"PROTOCOLIZACIÓN, ESTANDARIZACIÓN E INTERPRETACIÓN DE LOS VALORES Y FACTORES RADIOLÓGICOS DE DIAGNÓSTICO DE RAYOS X DIGITAL CR EN CANINOS ATENDIDOS EN EL HOSPITAL DOCENTE VETERINARIO CÉSAR AUGUSTO GUERRERO DE LA UNIVERSIDAD NACIONAL DE LOJA"

Tesis de grado previa a la obtención del título de Médico Veterinario Zootecnista.

AUTOR

Fernando Paúl Peña Villalta

DIRECTOR

Dr. Alfonso Saraguro Martínez, Mg. Sc.

LOJA – ECUADOR

2014

"PROTOCOLIZACIÓN, ESTANDARIZACIÓN E INTERPRETACIÓN DE LOS VALORES Y FACTORES RADIOLÓGICOS DE DIAGNÓSTICO DE RAYOS X DIGITAL CR EN CANINOS ATENDIDOS EN EL HOSPITAL DOCENTE VETERINARIO CÉSAR AUGUSTO GUERRERO DE LA UNIVERSIDAD NACIONAL DE LOJA"

Tesis presentada al Tribunal de Grado como requisito previo a la obtención del título de:

Médico Veterinario Zootecnista

Aprobada:

Dr. Rolando Sisalima Jara Mg. Sc.
PRESIDENTE DEL TRIBUNAL

Dr. Alberto Parra Chalán Mg. Sc.
MIEMBRO DEL TRIBUNAL

Dra. Patricia Ayora Fernández
MIEMBRO DEL TRIBUNAL

CERTIFICACIÓN

Dr. Alfonso Saraguro Martínez Mg. Sc

DIRECTOR DE TESIS

CERTIFICA:

Que el presente trabajo de Investigación denominado: **"PROTOCOLIZACIÓN, ESTANDARIZACIÓN E INTERPRETACIÓN DE LOS VALORES Y FACTORES RADIOLÓGICOS DE DIAGNÓSTICO DE RAYOS X DIGITAL CR EN CANINOS ATENDIDOS EN EL HOSPITAL DOCENTE VETERINARIO CÉSAR AUGUSTO GUERRERO DE LA UNIVERSIDAD NACIONAL DE LOJA"** realizado por el señor egresado **Fernando Paúl Peña Villalta,** previo a la obtención del Título Médico Veterinario Zootecnista, ha sido dirigido y prolijamente revisado durante su ejecución, por lo tanto se autoriza su presentación para la calificación correspondiente.

Loja, junio del 2014

.....

Dr. Alfonso Saraguro Martínez Mg. Sc

DIRECTOR DE TESIS

AUTORIA

Yo, **Fernando Paúl Peña Villalta** declaro ser autor del presente trabajo de tesis y eximo expresamente a la Universidad Nacional de Loja y a sus representantes jurídicos, de posibles reclamos o acciones legales, por el contenido de la misma.

Adicionalmente acepto y autorizo a la Universidad Nacional de Loja, la publicación de mi tesis en el Repositorio Institucional – Biblioteca Virtual.

Autor

.....

Fernando Paúl Peña Villalta

C.I: 1900424829

25 de junio del 2014

CARTA DE AUTORIZACIÓN DE TESIS POR PARTE DEL AUTOR PARA LA CONSULTA, REPRODUCCIÓN PARCIAL O TOTAL Y PUBLICACIÓN ELECTRÓNICA DEL TEXTO COMPLETO

Yo, **Fernando Paúl Peña Villalta,** declaro ser el autor de la tesis titulada: **"PROTOCOLIZACIÓN, ESTANDARIZACIÓN E INTERPRETACIÓN DE LOS VALORES Y FACTORES RADIOLÓGICOS DE DIAGNÓSTICO DE RAYOS X DIGITAL CR EN CANINOS ATENDIDOS EN EL HOSPITAL DOCENTE VETERINARIO CÉSAR AUGUSTO GUERRERO DE LA UNIVERSIDAD NACIONAL DE LOJA",** como requisito para optar al grado de Médico Veterinario Zootecnista, autorizo al sistema Bibliotecario de la Universidad Nacional de Loja para que con fines académicos, muestre al mundo la reproducción intelectual de la universidad, a través de la visibilidad de su contenido de la siguiente manera para el Repositorio Digital Institucional.

Los usuarios pueden consultar el contenido de este trabajo en el RDI, en las redes de información del país y del exterior con las cuales tenga convenio la Universidad.

La Universidad Nacional de Loja, no se responsabiliza por el plagio o copia de la tesis que realice un tercero.

Para la constancia de esta autorización, en la Universidad Nacional de Loja, a los veinte y cinco días del mes de junio del dos mil catorce, firma el autor.

Firma: .....
Autor: **Fernando Paúl Peña Villalta**
Número de cédula: **1900424829**
Dirección: **Ciudad de Loja**
Correo electrónico: ferpaul_016@hotmail.com
Teléfono celular: 0993012737
Director de Tesis: **Dr. Alfonso Saraguro Martínez, Mg. Sc.**
Tribunal de Grado: **Dr. Rolando Sisalima Jara, Mg. Sc.**
Dr. Alberto Parra Chalán, Mg. Sc.
Dra. Patricia Ayora Fernández.

AGRADECIMIENTO

A la Carrera de Medicina Veterinaria y Zootecnia del Área Agropecuaria y de Recursos Naturales Renovables de la Universidad Nacional de Loja por abrirme las puertas para que me eduque en esta importante rama.

Quiero agradecer infinitamente a mi tía Laura Peña Merino, que ha sido como mi segunda madre, encaminándome por el sendero del saber y brindándome todo su apoyo en el transcurso de mi vida como persona y como estudiante.

A todos mis maestros que durante los cinco años de mi Carrera han aportado con un granito de arena para que me forme profesionalmente.

A todo el personal que labora en el Hospital Docente Veterinario “César Augusto Guerrero” quienes colaboraron en la realización del trabajo de campo de mi tesis hasta la culminación del mismo.

Fernando Paúl.

DEDICATORIA

Dedico este trabajo a mis Padres, Ludio y Francisca, quienes con paciencia supieron guiarme y apoyarme durante toda mi vida estudiantil y particularmente en mi Carrera para que siga adelante hasta obtener mi título profesional.

Este trabajo también tiene una dedicatoria especial, pues va dirigido para mi tía Rosa Emérita Peña Merino, que en paz descanse, quien fue como mi madre cuidándome y enseñándome las cosas buenas de la vida.

A mis hermanos, Byron, Edgar y María Laura que han sido un pilar fundamental para desarrollarme como persona y mi más grande apoyo en todas las decisiones en mi vida.

Fernando Paúl.

ÍNDICE DE CONTENIDOS

Pág.

APROBACIÓN…… ii
CERTIFICACIÓN…… iii
AUTORÍA..... iv
CARTA DE AUTORIZACIÓN DE TESIS……..…… v
AGRADECIMIENTO…….. vi
DEDICATORIA…… vii
INDICE DE CONTENIDOS…… viii
INDICE DE CUADROS……..… xiv
INDICE DE FIGURAS……..……..… xv
INDICE DE ANEXOS……..… xvi
RESUMEN…….. xvii
ABSTRAC…..……. xviii
1. INTRODUCCIÓN…….…… 1
2. REVISIÓN DE LITERATURA...…….…… 2
2.1 PRINCIPIOS TÉCNICOS DE RADIOLOGÍA……... 2
2.1.1 Historia…….…….. 2
2.1.2 El Aparato de Rayos X……..…….. 4
2.1.2.1 Cantidad de radiación x……..…… 5
2.1.2.2 Calidad de radiación x……. 5
2.1.3 Efecto Distancia……..… 5
2.1.3.1 Tamaño de mancha focal (TMF)…… 6
2.1.3.2 Distancia foco película (DFP)……. 6
2.1.3.3 Distancia objeto película (DOV)……. 6
2.1.3.4 Distancia foco objeto (DFO)….…….. 6
2.1.3.5 KVP (kilo – volt – potencia)……..…….. 7
2.1.3.6 Miliamperaje (mA)……..……..…… 8
2.1.3.7 Mili amper segundo (mAs)……..... 8

Pág.

2.2 FORMACIÓN DE LA IMAGEN Y ABSORCIÓN DIFERENCIAL …9
2.2.1 Importancia de la Composición del Tejido…… 10
2.3 EL TUBO DE RAYOS X…….. 13
2.3.1 Carcasa Protectora…….. 14
2.3.2 Envoltura de Cristal…… 15
2.3.2.1 Filamento……..…… 16
2.3.2.2 Copa de enfoque……..…… 16
2.3.3 Corriente del Filamento…… 17
2.3.4 Tubo de Foco Doble…… 18
2.3.5 El Ánodo……..…… 18
2.3.6 Principio del Foco Lineal……..…… 20
2.3.7 Efecto Talón…….…… 21
2.4 LA CONSOLA DEL OPERADOR…….……..…… 22
2.4.1 Compensación de Línea…… 22
2.4.2 Autotransformador ……..…….. 23
2.4.3 Ajuste de la Tensión de Pico…….. 23
2.4.4 Control de la Corriente…… 24
2.4.5 Cronómetros De Exposición……24
2.4.5.1 Mecánicos……..…… 25
2.4.5.2 Sincrónicos…… 25
2.4.5.3 Electrónicos…… 25
2.4.5.4 De mAs…… 25
2.4.5.5 Fotocronómetros…… 26
2.4.6 Comprobación de un Cronómetro……..…… 26
2.5 DIAGRAMAS DE RENDIMIENTO DEL TUBO……..…… 27
2.5.1 Causas de Fallas del Tubo…… 28
2.5.1.1 Temperatura de ánodo excesiva en períodos cortos…..…… 28
2.5.1.2 Temperatura de ánodo elevada durante largos períodos…… 28
2.5.1.3 Elevada temperatura del filamento…..…… 29
2.5.2 Electricidad……..…… 29

Pág.

2.5.3 Campo Electromagnético……. 30
2.5.4 Partículas…… 30
2.6 RADIOLOGÍA DEL CUELLO Y TÓRAX EN PEQUEÑOS ANIMALES…… 31
2.6.1 Faringe, Laringe y Aparato Hioideo…… 31
2.6.2 Tráquea…… 32
2.6.2.1 Alteraciones en la tráquea…… 32
2.6.3 Cavidad Torácica…… 32
2.6.3.1 Técnicas radiográficas…….. 32
2.6.3.2 Examen radiográfico…… 33
2.6.4 Diafragma…… 34
2.6.4.1 Signos radiográficos de enfermedad diafragmática……..……34
2.6.5 Mediastino…… 35
2.6.5.1 Mediastino craneal…..…… 35
2.6.5.2 Mediastino medio……36
2.6.5.3 Mediastino caudal…… 36
2.6.5.4 Patologías de la cavidad mediastínica…… 36
2.6.6 Evaluación e Interpretación de Silueta Cardiaca…… 37
2.6.6.1 Forma…….…… 37
2.6.6.2 Tamaño…….……37
2.6.6.3 Patologías de la silueta cardiaca…….…… 38
2.6.7 Parénquima Pulmonar…… 38
2.6.7.1 Reconocimiento de los patrones pulmonares…..…… 39
2.6.7.2 Diagnóstico diferencial del modelo alveolar…..…… 40
2.6.8 Espacio Pleural…… 42
2.6.8.1 Alteraciones del espacio pleural…..…… 42
2.7 RADIOLOGÍA DE LA CAVIDAD ABDOMINAL…… 43
2.7.1 Técnica Radiográfica…….…… 43
2.7.2 Interpretación Radiológica……..…… 44

Pág.

2.7.3 Alteraciones de la Cavidad Abdominal…….. 44
2.7.3.1 Efusión peritoneal…… 44
2.7.3.2 Neumoperitóneo……..……45
2.7.3.3 Peritonitis……..…… 45
2.7.3.4 Masas abdominales……..…… 45
2.7.4 Hígado……..…… 45
2.7.5 Bazo……..…… 46
2.7.6 Riñones……..…… 47
2.7.6.1 Anchura……..…… 47
2.7.6.2 Longitud……47
2.7.6.3 Casos prácticos……..…… 48
2.7.7 Aparato Genital De La Hembra…… 48
2.7.8 Aparato Genital Del Macho…… 49
2.7.8.1 Signos de doble vejiga……..…… 50
2.7.9 Sistema Gastrointestinal…… 50
2.7.9.1 Estómago…… 50
2.7.9.1.1 Alteraciones del estómago……..…… 51
2.7.9.1.2 Dilatación – torsión gástrica…… 51
2.7.9.2 Intestino delgado…… 52
2.7.9.3 Intestino grueso…… 53
2.7.9.4 Páncreas…… 53
3. METODOLOGÍA……..…… 54
3.1 MATERIALES……..… 54
3.1.1 Materiales de Campo……..… 54
3.1.2 Materiales de Oficina……..… 54
3.1.3 Sustancias ……..……..….. 54
3.1. DELIMITACIÓN DEL ÁREA DE ESTUDIO……..……..…… 55
3.2. TAMAÑO Y SELECCIÓN……..…… 55
3.3. RECOPILACIÓN DE LA INFORMACIÓN……..…… 55

Pág.

3.4. VARIABLES…… 55
3.5. PROCESAMIENTO DE LA INFORMACIÓN…… 56
3.5.1. Protocolo de Realización de Radiografías…… 56
3.5.1.1. Procedimientos de registro de datos e ingreso del paciente al sistema……..... 56
3.5.1.2. Responsable del servicio…… 57
3.5.1.3. Procedimientos de operación…… 57
3.5.1.4. Procedimientos de protección radiológica…… 58
3.5.2. Manual De Proyecciones…… 58
3.5.3. Cálculo del Mili Amper Segundo (mAs)…… 59
3.5.3.1. Datos obtenidos…… 61
4. RESULTADOS Y DISCUSIÓN…… 65
4.1. MANUAL DE PROYECCIONES…… 65
4.1.1. Cabeza…… 66
4.1.1.1. Cráneo…….. 66
4.1.1.2. Bulla timpánica…… 67
4.1.1.3. Maxilar superior…… 68
4.1.1.4. Maxilar inferior…… 68
4.1.1.5. Nariz intraoral…… 69
4.1.1.6. Seno frontal……69
4.1.1.7. Articulación temporomandibular…… 70
4.1.2. Columna Vertebral …… 71
4.1.2.1. Columna cervical…… 71
4.1.2.2. Columna dorsal…… 72
4.1.2.3. Columna lumbar…… 73
4.1.3. Tórax…… 74
4.1.4. Extremidad Anterior…… 75
4.1.4.1. Hombro…… 75
4.1.4.2. Codo…… 76

Pág.

4.1.4.3. Carpo…… 77
4.1.5. Abdomen…… 79
4.1.6. Pelvis…… 80
4.1.7. Extremidad Posterior…… 81
4.1.7.1. Rodilla…… 81
4.1.7.2. Tarso……..…….… 82
4.2. INTERPRETACIÓN DE PLACAS RADIOGRÁFICAS…..…..… 83
5. CONCLUSIONES……..… 183
6. RECOMENDACIONES……..……..… 184
7. BIBLIOGRAFÍA……..…… 185
8. ANEXOS……..…… 186

INDICE DE CUADROS

Pág.

Cuadro 1. Densidad física y número atómico efectivo de diversas sustancias…… 10

Cuadro 2. Tiempos de exposición…… 60

Cuadro 3. Rango de pesos según el tamaño del perro…… 60

Cuadro 4. Resultados del cálculo del mAs…… 61

INDICE DE FIGURAS

Pág.

Figura 1. Efecto distancia……..…… 7

Figura 2. Diagrama que ilustra el principio del efecto de la composición del tejido en la absorción de los rayos X…… 11

Figura 3. Radio opacidad de acuerdo al tipo de tejido…… 11

Figura 4. Efecto del espesor sobre la opacidad radiográfica…… 13

Figura 5. Esquema de un tubo de rayos x…… 13

Figura 6. Cáscara protectora……..… 15

Figura 7. **A** Filamento sin copa de enfoque. **B** Filamento con copa de enfoque……..…… 17

Figura 8. Esquema simplificado de un circuito de consola…… 22

INDICE DE ANEXOS

Pág.

Anexo 1. Ficha clínica radiológica…… 186

Anexo 2. Registro clínico…… 187

Anexo 3. Guía de exposición veterinaria……188

Anexo 4. Fotografías…… 192

RESUMEN

La presente investigación se desarrolló en el Hospital Docente Veterinario “César Augusto Guerrero” dentro del Área de Radiografía; tuvo una duración de cuatro meses, a lo largo de los cuales se realizaron tomas radiográficas a 100 pacientes de diferentes razas y tamaños que fueron atendidos en el hospital. Posterior a la obtención de las imágenes radiográficas, se ejecutó la interpretación de cada una de las placas en mención.

Para cada una de las tomas radiográficas se obtuvo los valores del mAs y Kv que arrojó el sistema para desarrollar la formula y obtener el tiempo de exposición; con estos datos se ingresa a la sala de Rayos X a la toma correspondiente.

Se realiza la interpretación de la imagen radiológica y se le informa al propietario cual es el diagnóstico definitivo de su mascota

El Manual de Proyecciones tiene como finalidad dar a conocer las diferentes posiciones que se pueden adaptar para la toma de placas radiográficas dentro de la sala de Rayos X del Hospital Docente Veterinario. Así como también informar la manera en que se debe realizar la técnica para ubicar al paciente en la mesa de proyecciones y obtener una Imagen Radiológica entendible y diagnosticable para el profesional a cargo y el estudiante.

La elaboración de un protocolo que nos permite regirnos a las normas tanto de seguridad como la rutina que debemos seguir al ingresar un paciente a la sala de Rayos X, facilita la manipulación y diagnosticable placa Radiológica Digital.

ABSTRACT

This research work was carried out in the Veterinary Hospital **Cesar Augusto Guerrero,** in the radiology department; it had lasted four months, in this time was performed a radiographic file to 100 patients of different races and sizes that were assisted in the hospital. After the radiographic films were obtained, the interpretation of each one of these plates was done.

For each radiographic the values of mAs and Kv were obtained, according to the system to develop the formula and to get the exposure time; with this information it is entered into the X-ray room to take the corresponding plate.

Once the information on the X-ray plate has been interpreted, the diagnosis can be explained to the owner of the pet.

The projections manual has a purpose that it is to know the different positions that can be adapted to take the radiological plates into the X-RAY room in the Veterinary Hospital. Also, to inform how the techniques should be performed to situated the patient in the projection table and obtained an X-ray plate understandable and diagnosable for professional and for the student.

The safety and routines protocols, must be followed when entering in an X-ray room, so they will facilitate both, the handling and diagnosis of an X-ray plate.

1. INTRODUCCIÓN

En la actualidad, el uso y aplicación de éste tipo de radiaciones va desde un clásico equipo destinado a la obtención de radiografías hasta equipos asociados a ordenadores electrónicos de alta resolución como son los tomógrafos computarizados, sistemas de radiografía digitalizada con fines diagnósticos y equipos de roentgenoterapia que tienden a ser reemplazados por otros sistemas emisores de radiaciones ionizantes de características y capacidades más apropiadas para fines terapéuticos.

La presente investigación busca conocer algunas particularidades sobre Radiografía Digital CR y estandarizar los valores tanto del mAs y el tiempo de exposición, utilizando el digitalizador y el equipo de Rayos X en los pacientes que sean atendidos en el Hospital Docente Veterinario y que necesiten un diagnóstico mediante este proceso.

Esta investigación fue diseñada e implementada mediante el cumplimiento de los siguientes objetivos:

- Estandarizar los valores y factores radiológicos de diagnóstico de Rayos X CR a través de protocolos.
- Establecer normas de toma radiográfica en los pacientes de acuerdo a su tamaño y del Médico Radiólogo.
- Estandarizar los factores y valores radiológicos de diagnóstico en el equipo de Rayos X digital CR.
- Diseñar los protocolos de valores radiológicos de diagnóstico para los pacientes y para el equipo de Rayos X digital CR.
- Interpretar clínicamente las placas radiográficas de los pacientes para determinar la calidad de la imagen.

2. REVISIÓN DE LITERATURA

2.1 PRINCIPIOS TÉCNICOS EN RADIOLOGÍA

2.1.1 Historia

Ocho de Noviembre de 1895, es la fecha en que el Físico Alemán Wilhem Conrad Roentgen (1845-1923) observa por primera vez la emisión de radiación (a partir de un tubo de descarga cubierto por cartón opaco), en una pantalla de papel embadurnada con platicianuro de bario la cual, al ser impactada por radiación electromagnética, emite fluorescencia.

W.C. Roentgen, realiza una primera comunicación de su descubrimiento en las Actas de las Sesiones de la Sociedad Física Médica de Würtzburg publicado el 28 de diciembre de este año, en que describe las experiencias efectuadas e indica la capacidad de estos rayos para atravesar cuerpos opacos a la luz visible (papel, aluminio, madera, caucho vulcanizado, su propia mano, mica, agua, etc.). A su vez da a conocer varios compuestos capaces de producir fluorescencia al ser estimulados por rayos **X**.

La Radiología Veterinaria inicia su desarrollo en las postrimerías del siglo XIX, destacándose la actividad de quien se considera Padre de la Radiología Veterinaria, Dr. Richard Eberlein de Alemania. Si bien es cierto este desarrollo se verifica a través de la publicación de diversos artículos y textos, hubo que esperar el término la Segunda Guerra Mundial para constatar una verdadera expansión e intensificación en el estudio, investigación y utilización de esta técnica en el ámbito mundial.

En Sud América, destacan en el desarrollo inicial de la especialidad el Profesor Dr. Benedicto Wlademir da Martin en la Universidad de Sao Paulo donde alcanza el reconocimiento de su Universidad, al ser nombrado Profesor Emérito

y la de sus pares quienes le distinguen y reconocen como nombran Padre de la Radiología Veterinaria de Brasil. Fundamental fue el impulso y la fuerza la desarrollada por los Profesores Dr. Héctor Lazaneo en la Universidad de la República en Uruguay, Dr. Gustavo Ayllón de la Universidad Nacional Mayor de San Marcos en Lima, Perú y Dr. Fernando Bosch B. en la Universidad de Chile, a ellos se les reconoce como los fundadores de la disciplina en sus respectivos países.

Chile, al igual que otros países de América incorporó en forma temprana el uso de la radiología con fines diagnósticos en Medicina Veterinaria. En la antigua Facultad de Ciencias Pecuarias y Médico Veterinarias de la Universidad de Chile, en la década del 50 un Médico Veterinario es destinado al estudio y desarrollo de esta especialidad, labor que recae en la Dra. Raquel Vera T. Sin desmerecer la importante y pionera actividad realizada por la Dra. Vera, es imperativo reconocer la persona de otro Médico Veterinario, que es contratado en 1958 para formarse como Radiólogo, el profesor Dr. Fernando Bosch B. (1933-1978).

Es este hombre, enamorado de su profesión y especialidad, reconocido como padre de la Radiología Veterinaria en Chile, le correspondió desarrollar el centro de Radiología Veterinaria en la Universidad de Chile, estructuró y le dio vida a la Cátedra de Radiología Veterinaria en 1964 que a futuro se transformó en la base formativa para muchos profesionales de pre y post grado, estableció relaciones con otros centros involucrados con las ciencias radiológicas tanto nacionales como internacionales, trabajó en diversos proyectos de investigación y realizó numerosas publicaciones.

Su actividad no sólo queda enmarcada al ámbito de la Roentgenología sino que se proyecta y desarrolla hacia el área de la energía nuclear.

Numerosos profesionales Chilenos y extranjeros recibieron sus enseñanzas y les ha correspondido continuar con la ruta ya delineada tanto en la docencia de pregrado como posgrado y postítulo, pero esto no sólo se ha reflejado en el ámbito académico sino que ha estimulado para la creación a fines de la década del 90 a la creación de la Sociedad Chilena de Radiología e Imagenología Veterinaria.

La incorporación y masificación de una tecnología, cualquiera sea su modalidad, debe ir acompañado de un sistema de enseñanza-aprendizaje que permita al usuario obtener la mayor eficiencia de ese recurso. En el caso específico del empleo de radiación **X** con fines diagnósticos, ésta adquiere mayor validez porque este recurso diagnóstico representa un riesgo para la salud del hombre y los animales; este riesgo potencialmente se magnifica cuando esta tecnología se usa en forma inapropiada.

2.1.2 El Aparato de Rayos X

La función del aparato de RX consiste en proporcionar una intensidad suficiente y controlada de flujo de electrones para hacerlos impactar sobre un blanco y producir así un haz de RX de cantidad y calidad deseada.

Los muchos tipos de aparatos de RX suelen identificarse de acuerdo a la energía de los rayos X que producen o según la finalidad para la cual fueron diseñados. Se presentan en diversas formas y tamaños. Los aparatos de diagnóstico utilizan tensiones máximas entre 25 y 150 kVp, y corrientes máximas en el tubo entre 25 y 1200 mA. Los aparatos terapéuticos pueden funcionar a tensiones más altas o más bajas, pero la corriente del tubo no supera los 20 mA.

Es importante conocer las características que determinan el haz de radiación que estamos generando cuando utilizamos un aparato de rayos X.

2.1.2.1 Cantidad de radiación x

Es proporcional a la intensidad de corriente catódica (mA), al número de electrones generados que interactúan con el ánodo (N), al número atómico del material del ánodo (Z) y al cuadrado de la tensión aplicada (V).

2.1.2.2 Calidad de la radiación x

La dureza o poder de penetración de la radiación es lo que se conoce como calidad del haz de RX. Está dado por la energía de los fotones que lo forman, que depende de la aceleración de los electrones catódicos y éstos, a su vez, dependen del voltaje aplicado al tubo. En resumen, la tensión existente entre cátodo y ánodo regula la velocidad delos electrones y controla la calidad de los rayos X.

Este haz será absorbido en mayor o menor proporción por las diversas estructuras orgánicas en función de su poder de penetración (calidad). Sin embargo, existe un límite por encima del cual, el aumento excesivo de la tensión de pico hace que los coeficientes de absorción de los distintos tejidos orgánicos se comporten de manera similar. Como consecuencia, por encima de ese límite tendremos una imagen radiográfica plana (uno o pocos niveles de gris) siendo imposible distinguir las estructuras exploradas.

2.1.3 Efecto Distancia

En la formación de una imagen radiográfica siempre se busca obtener aquella de mayor nitidez, tamaño real, detalle óptimo y que entregue el máximo de información.

Para lograr esto se deben establecer ciertos parámetros que gravitan en las características antes indicadas y que son:

2.1.3.1 Tamaño de mancha focal (TMF).

El punto o zona de origen de las radiaciones **X** debe ser lo más pequeño posible (Fig. Nº1 a), en caso contrario se obtendrán contornos poco nítidos.

2.1.3.2 Distancia foco película (DFP).

Es la distancia que media entre la mancha focal y la película. El haz de radiación se caracteriza por tener una forma de cono que se abre en la medida que se aleja; esto significa que la radiación periférica del haz se aleja, la distancia respecto al haz central se magnifica (Fig. Nº1 b).

La distancia Foco - Película por tanto debe ser la mayor posible de acuerdo a las características del equipo. Debe tenerse presente que si se aumenta esta distancia, deberá incrementarse el valor de **mAs**.

2.1.3.3 Distancia objeto película (DOP).

Es la distancia que se encuentra entre el paciente o zona de interés y la película. Debe ser la menor posible ya que en caso contrario se obtendrá un efecto de magnificación con área de penumbra en bordes, que es indeseable (Fig. Nº1 c).

2.1.3.4 Distancia foco objeto (DFO).

Se ubica entre la mancha focal y el paciente o zona de interés. Debe ser la mayor posible a fin de emplear el haz central (al igual que la DFP) y minimizar el efecto de magnificación en penumbra (Fig. Nº1 d).

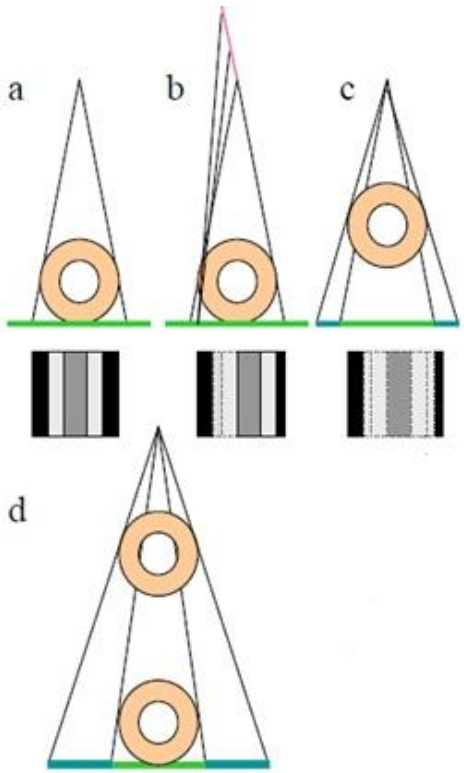

Figura 1. Efecto distancia.

a. Efecto del tamaño de mancha focal en la formación de imagen.
b. Efecto de la distancia foco película.
c. Efecto de la distancia objeto película.
d. Efecto de la distancia foco objeto.

2.1.3.5 KVP (kilo - volt - potencia)

Es el que determina la diferencia de potencial entre los electrodos y por tanto establece la velocidad que alcanzan los electrones antes de hacer impacto sobre el ánodo. En términos prácticos el **KVP** determina la calidad del Rayo **X**, su capacidad de penetración de los cuerpos; a mayor **KVP** se obtiene una mayor energía cinética de los electrones y éstos al interactuar por Radiación de frenado y excitación cederán mayor energía conducente a la emisión de radiación **X** de menor longitud de onda y mayor frecuencia es decir más energética.

En la película radiográfica el **KVP** está determinado la presentación de una mayor o menor escala de tonalidades grises (escala de contraste).
El **KVP** se obtiene por el paso de la corriente eléctrica a través de transformadores.

2.1.3.6 Mili amperaje (mA)

Determina la cuantía del efecto de Edisson a nivel del filamento del Tungsteno que se ubica en el cátodo. Este filamento es un hilo de Tungsteno (mal conductor) al que se le aplica una corriente de 10 volt y 2 a 6 amperes generándose calor por el roce de los electrones al pasar por el filamento y una nube de electrones alrededor de él. A mayor producción de calor, mayor es la oferta de electrones que potencialmente pueden alcanzar el ánodo y mientras mayor sea el número de electrones que alcance el electrodo positivo mayor será la generación de Rayos **X**. En hechos prácticos el mA es uno de los factores que la cantidad de Rayos **X** que se generan en el tubo.

En la imagen radiográfica, el mili amperaje, determina la mayor o menor presencia de tonalidades opuestas entre sí (blanco - negro) es decir establece el contraste.

2.1.3.7 Mili amper segundo (mAs).

Es el producto del mA por el tiempo de exposición expresado en segundos. Es la medida universal que hace referencia a la cantidad total de Rayos **X** entregados por el equipo; como anteriormente se indicó el mA es uno de los factores que determina la cantidad de Rayos **X** en forma indirecta al influir en la oferta de electrones, el otro es el tiempo de exposición que establece el lapso de tiempo de funcionamiento y generación de Rayos **X**.

Desde el punto de vista práctico es preferible trabajar con el concepto de mili amper segundo (**mAs**) debiéndose considerar aspectos tales como:

- Un mayor tiempo de exposición puede resultar en la obtención de imágenes movidas o de menor definición, obviada o contrarrestada esta causal con el uso por ejemplo de tranquilizantes o anestésicos, se podrán lograr imágenes de mayor detalle.

- En Radiología Veterinaria habitualmente se tiende a mantener fijo el tiempo de exposición (en el mínimo posible) y efectuar variaciones en el mili amperaje y/o kilo voltaje.

- Existen características del paciente tales como cubierta pilosa, animales de corta edad, presencia de cubiertos sobre la piel como vendajes, tablillas, yeso, etc. o el empleo de parrillas de Potter y Bucky en donde se debe modificar el **mAs**.

- Obtenida la imagen radiográfica con una técnica estándar o preestablecida, se pueden efectuar modificaciones en las características de la imagen modificando el **KVP** para lograr una mejor escala de contraste (especialmente útil en el estudio de tejidos blandos con escasa diferencia de grosor y consistencia) o el **mAs** para alcanzar un mejor contraste (http://es.scribd.com).

2.2 FORMACIÓN DE LA IMAGEN Y ABSORCIÓN DIFERENCIAL

Es posible utilizar Rayos X para producir una imagen de una paciente en la película porque algunos de ellos son absorbidos por el paciente y otros lo atraviesan sin cambios, produciendo así la radio transparencia de la película (Fig. 2). Tiene particular importancia el hecho de que los rayos X no se absorban homogéneamente por el cuerpo. Este fenómeno se denomina

absorción diferencial. Si la absorción de los Rayos X por el paciente es uniforme, la imagen radiográfica resultante será homogéneamente gris o blanca. Si no hubiera absorción la radiografía resultante sería homogéneamente negra.

2.2.1 Importancia de la Composición del Tejido

Aunque el efecto de la energía de los rayos X en la absorción diferencial es importante, es el efecto de la composición del tejido sobre la absorción de rayos X lo que permite que se produzcan imágenes radiográficas. La absorción de rayos X por una parte del cuerpo está determinada por el número atómico efectivo de sus elementos y por la densidad física del objeto radiografiado.

Cuadro 1. Densidad física y número atómico efectivo de diversas sustancias. [1]

Sustancia	Densidad física (g/cm^3)	Número atómico efectivo
Aire	0,001	7,8
Grasa	0,92	6,5
Agua	1,00	7,5
Músculo	1,04	7,6
Hueso	1,65	12,3
Plomo	8,70	82,0

Basándose en esta relación directa entre la absorción de rayos X, la densidad física y el número atómico efectivo, las sustancias del Cuadro 1 pueden clasificarse en orden de radio opacidad creciente. Aunque el número atómico efectivo del aire es mayor que l de la grasa, el aire es el más radiotransparente por su baja densidad física (es decir, hay menos moléculas por unidad de área para absorber los rayos X).

[1] Manual de Diagnóstico Radiológico Veterinario. DONALD E. THRALL. Cuarta Edición. 2011. Pág. 43.

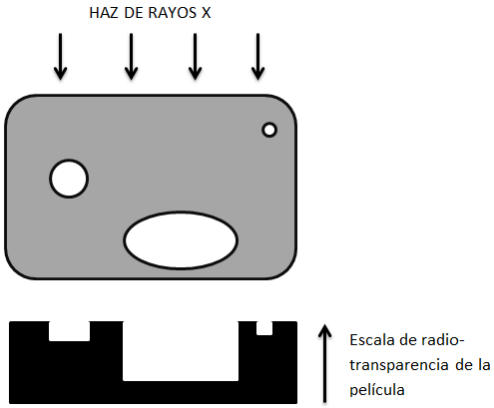

Figura 2. Diagrama que ilustra el principio del efecto de la composición del tejido en la absorción de los rayos x.

La siguiente sustancia más radio opaca en el Cuadro 1 es la grasa. Aunque el número atómico efectivo de la grasa es menos que el del aire, su densidad física es mayor lo que hace que la grasa sea más radio opaca que el aire.

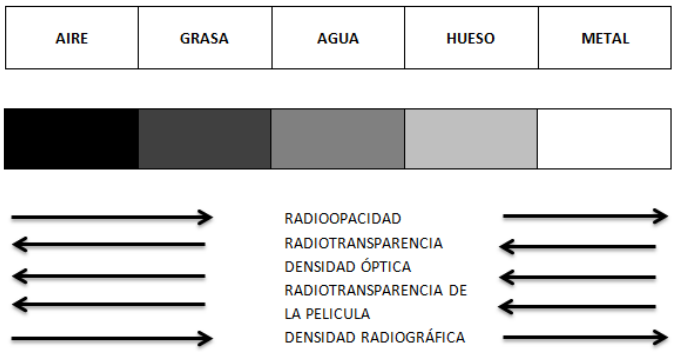

Figura 3. Radio opacidad de acuerdo al tipo de tejido.

Considérese la densidad física y el número atómico efectivo del agua y del músculo. En teoría el músculo debería ser más radio opaco que el agua debido a sus mayores densidades físicas y número atómico efectivo. No obstante, el sistema de captación de imágenes radiográficas no es lo bastante sensible como para permitir discriminar la radio opacidad de sustancias con diferencias tan pequeñas en su densidad física y numero atómico efectivo. Así, la radio opacidad de la mayoría de los líquidos (p.ej., sangre, orina, trasudados, exudados, bilis y líquido cefalorraquídeo) y tejidos no mineralizados y no

adiposos (p.ej., cartílago, músculo, fascia, tendones, ligamentos y órganos parenquimatosos) es la misma. Se hace referencia colectivamente a la radio opacidad de estos líquidos y tejidos como radio opacidad del tejido blando.

La siguiente sustancia más radiopaca es el hueso; su densidad física y número atómico efectivo son mayores que los del aire, grasa, agua y músculo. La sustancia más radiopaca es el plomo. Este y otros metales tienen una elevada densidad física y un número atómico efectivo grande, lo que les convierte en muy radio opaco. Hay cinco grados perceptibles de radio opacidad intrínseca: aire, grasa, tejido blando, hueso y metal. Figura 3.

En cualquier comentario de radio opacidad intrínseca hay que considerar también el espesor. El espesor y la radio opacidad están interrelacionados; cuando el primero aumenta, aumenta la segunda. Así, las cinco radio opacidades básicas (aire, grasa, tejido blando, hueso y metal) son radio opacidades intrínsecas relativas, suponiendo que el espesor del objeto es aproximadamente el mismo.

Por ejemplo, aunque la grasa es más radiotransparente que el hueso, si hay un gran espesor de grasa y un pequeño espesor de hueso, la grasa será más radio opaca (es decir, su radio opacidad total sería mayor). Figura 4. Así, la radio opacidad total se determina por el espesor del objeto y la radio opacidad intrínseca (Donald E. Thrall 2011).

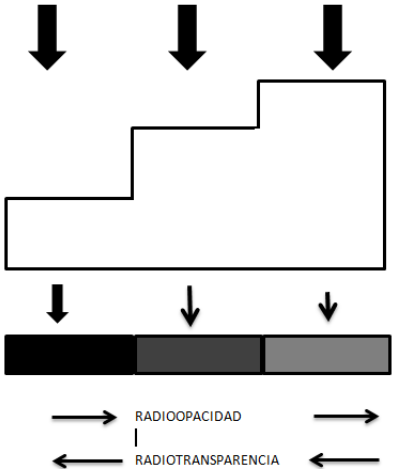

Figura 4. Efecto del espesor sobre la opacidad radiográfica.

2.3 EL TUBO DE RAYOS X

Es un componente que rara vez se ve, exceptuando casos de averías o necesidad de reemplazo, porque está protegido dentro de una carcasa protectora compacta que lo hace inaccesible. Consiste básicamente en una envoltura de vidrio Pyrex en la que se ha hecho vacío, dentro de la cual se sitúan el cátodo y el ánodo (es decir, un diodo).

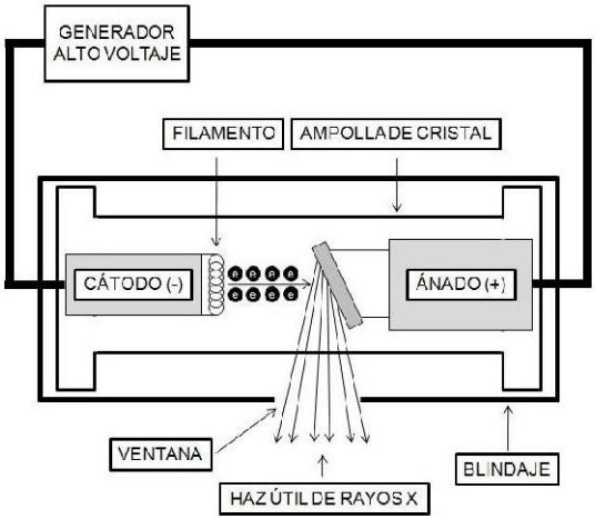

Figura 5. Esquema de un tubo de rayos x.

Dentro del cátodo hay un filamento, generalmente de alambre de wolframio o tungsteno toriado, que emite electrones cuando se calienta hasta la incandescencia (efecto termoiónico). La cantidad de electrones que emite está directamente relacionada con la temperatura que alcanza, por lo cual si controlamos la temperatura del filamento controlaremos la cantidad de radiación que emitimos.

Estos electrones son producidos al aplicar una diferencia de potencial entre los electrodos por alguno de los dos mecanismos de generación de RX vistos en el Capítulo I. Los electrones producidos en el cátodo son enfocados para impactar en una zona del ánodo llamada blanco, mancha focal o foco. El blanco ideal debe tener un número atómico alto, un punto de fusión elevado y ser buen conductor del calor.

2.3.1 Carcasa Protectora

El tubo de RX está montado siempre en una carcasa protectora forrada de plomo y diseñada para controlar dos peligros serios que afectaron a la radiología desde los primeros tiempos: la exposición excesiva a la radiación y las descargas eléctricas.

De todos los RX producidos isotrópicamente en el tubo, sólo se emplea el haz de rayos útiles, que se emite a través de la ventana del tubo. El resto es retenido por la carcasa, pero siempre hay rayos que consiguen escapar y constituyen la radiación de fuga, que no contribuye a la información diagnóstica y produce una exposición innecesaria del paciente y del técnico. Una carcasa protectora bien diseñada, debe reducir la radiación de fuga a menos de 100 mR/h a 1m (26μC/kg-h a 1m).

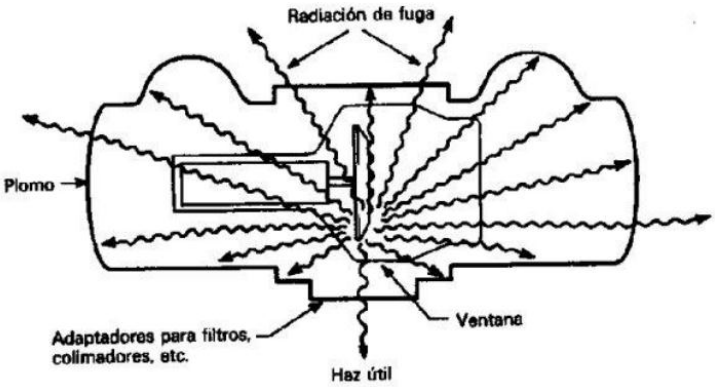

Figura 6. Cáscara protectora.

La carcasa protectora incorpora también un enchufe de alta tensión diseñado para resistir las descargas eléctricas accidentales. Proporciona soporte mecánico al tubo y lo protege frente al posible daño ocasionado por manipulación descuidada. En algunos tubos de RX, contiene aceite que actúa como aislante eléctrico y como amortiguador térmico. A pesar de su diseño cuidado, la carcasa nunca debe tocarse durante un examen y sus cables y terminales nunca deben emplearse como asas para posicionar el equipo.

2.3.2 Envoltura de Cristal

El tubo de rayos X es un tubo de vacío electrónico. El tamaño del tubo es de unos 20 - 35 cm de longitud y 15 cm de diámetro. Los componentes del tubo se encuentran dentro de una envoltura de cristal, habitualmente Pyrex, para que pueda soportar el tremendo calor generado en su interior. Esta envoltura mantiene el vacío para una producción más eficaz de RX y prolonga la vida del tubo.

Un avance reciente en el diseño del tubo incorpora metal en vez de vidrio como parte de la envoltura o para toda ella. Cuando los tubos con envoltura de cristal envejecen, una parte del tungsteno del filamento se vapora y recubre el interior de la envoltura. Ello altera el potencial eléctrico del tubo, permitiendo la formación de corrientes parásitas y la interacción con la envoltura de cristal. El

resultado es la formación de arcos y el fin de la vida útil del tubo. Los tubos con envoltura metálica mantienen un potencial eléctrico constante entre los electrones de la corriente del tubo y la envoltura, por lo tanto su duración es mayor y su rotura menos probable. Casi todos los actuales tubos de RX de alta potencia emplean envolturas metálicas.

La ventana del tubo es un segmento de la envoltura de cristal que mide aproximadamente 5 cm2 y contiene una sección fina de cristal a través de la que se emite el haz útil de RX. La ventana fina permite máxima emisión de radiación con absorción mínima por parte de la envoltura de cristal. El cátodo
Es el lado negativo del tubo de rayos X y tiene dos partes principales:

2.3.2.1 Filamento

Es una espiral de alambre de 2 mm de diámetro y 1 - 2 cm de longitud que emite electrones al ser calentado (efecto termoiónico) cuando es atravesado por una corriente intensa, de aproximadamente 4A o superior, que hace ebullir a los electrones de las capas externas de los átomos constituyentes del filamento y son expulsados. Los filamentos suelen construirse de tungsteno toriado porque proporciona una mayor emisión termoiónica que otros metales, su punto de fusión está en 3410°C. La adición de 1 - 2% de torio incrementa la eficacia de emisión termoiónica y prolonga la vida del tubo.

2.3.2.2 Copa de enfoque

Es un refuerzo metálico que recubre al filamento cuya finalidad es condensar el haz de electrones que emite el filamento. Dado que los electrones acelerados desde el cátodo hacia el ánodo son eléctricamente negativos, el haz tiende a extenderse a causa de la repulsión electrostática entre ellos y algunos electrones pueden escapar completamente del ánodo sin impactar en su superficie. La copa de enfoque está cargada negativamente de forma que

condensa el haz en un área pequeña del ánodo. Algunos equipos de RX empleados en determinadas técnicas que requieren tiempos de exposición muy precisos emplean un control por rejilla en lugar de una copa de enfoque. (Angiografía de sustracción digital, cinerradiografía)

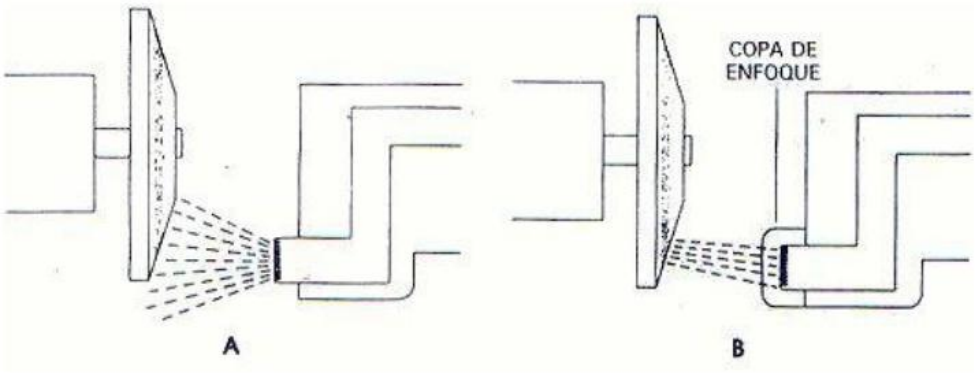

Figura 7. A Filamento sin copa de enfoque. **B** Filamento con copa de enfoque

2.3.3 Corriente del Filamento

Cuando se enciende el equipo de RX, una corriente de baja intensidad fluye a través del filamento con el fin de calentarlo y prepararlo para la gran energía térmica que exige la producción de RX.

Cuando la corriente del filamento es baja, no fluye corriente en el tubo porque el filamento no se calienta lo suficiente para la emisión termoiónica. Una vez que la corriente del filamento es lo bastante elevada para permitir la emisión termoiónica, un pequeño aumento de la corriente del filamento dará lugar a un gran aumento de la corriente del tubo.

Esta relación entre la corriente del filamento y la corriente del tubo depende de la tensión del tubo. En otras palabras, la corriente del tubo se ajusta controlando la corriente del filamento. Las estaciones fijas de 100, 200 y 300 mA suelen corresponder a pasos definidos en el transformador del filamento.

2.3.4 Tubo de Foco Doble

Casi todos los tubos de RX diagnóstico tienen dos puntos focales, uno grande y otro pequeño. El punto focal pequeño se emplea cuando se requieren imágenes de alta resolución y el punto focal grande cuando se requieren técnicas que producen gran cantidad de calor. La selección de uno u otro se hace desde la consola de operación con el selector de mA. Los puntos focales pequeños oscilan entre 0,1 y 0,5 mm; y los grandes entre 1 y 5 mm. Para producir este doble foco, se requiere un doble filamento en el cátodo, ambos filamentos están instalados en la copa de en foque. El punto focal pequeño se asocia con el filamento menor y el grande con el filamento mayor. La corriente eléctrica fluye a través del filamento apropiado.

2.3.5 El Ánodo

Es el electrodo positivo del tubo de RX y tiene tres funciones. En primer lugar, es conductor eléctrico, recibe los electrones emitidos desde el cátodo y los conduce a través del tubo hasta los cables conectores y de vuelta a la sección de alta tensión. Segundo, es soporte mecánico del blanco y tercero, es un buen conductor térmico porque debe disipar el calor intenso generado por el choque de los electrones en el blanco. Existen dos tipos de ánodo: estacionario y rotatorio.

El blanco es la zona del ánodo sobre la cual impactan los electrones para producir los RX. En los ánodos estacionarios, el blanco consiste en una aleación de tungsteno embebido en un ánodo de cobre. En los ánodos de disco rotatorio, todo el disco es blanco y están constituidos por una aleación de tungsteno con renio, para proporcionar resistencia mecánica adicional para soportar el esfuerzo de la rotación rápida.

El material constitutivo del blanco se elige según su número atómico, elevado para garantizar mayor eficiencia en la producción de RX; su conductividad térmica, para que pueda disipar rápidamente el calor producido en su seno; y su punto de fusión elevado para evitar el deterioro y la fusión por la elevada temperatura.

La tecnología de ánodo rotatorio permite obtener mayores corrientes del tubo y tiempos de exposición más cortos, porque permite que el haz de electrones interaccione con un área mucho mayor del blanco y por lo tanto, que el calentamiento del ánodo no se limite a un punto pequeño, como sucede en los tubos de ánodo estacionario. La figura siguiente compara las áreas efectivas delos dos tipos de ánodos.

El área real del blanco del ánodo estacionario es de: 1 mm x 4 mm = 4 mm^2.

Si el ánodo rotatorio tiene un diámetro de 7 cm, el radio del área del blanco es aproximadamente de 3 cm (30 mm), lo cual otorga un área efectiva del blanco de: $2.\pi.(30\ mm)x\ 4\ mm = 754\ mm2$

Podemos ver fácilmente que el tubo de ánodo rotatorio proporciona varios cientos de veces más área para la interacción del haz electrónico que uno estacionario. La capacidad de calentamiento puede aumentarse aún más si se eleva la velocidad de rotación del ánodo. Casi todos los modernos tubos con ánodo rotatorio giran alrededor de 3400 rpm, y algunos tubos de alta capacidad lo hacen a 10.000 rpm.

En ocasiones aisladas, los rotores de los discos de ánodo rotatorio fallan y como consecuencia se sobrecalienta el ánodo y experimenta picaduras o fisuras, lo cual deriva en el fallo inevitable del tubo.

Un motor de inducción especialmente diseñado es el encargado de las revoluciones del disco, dentro de un tubo donde no llegan partes mecánicas por estar al vacío. El estator se dispone por fuera de la envoltura de cristal y por dentro, un rotor de cobre y hierro dulce.

Cuando fluye corriente en forma secuencial por los arrollamientos del estator, se induce un campo magnético en el rotor y lo hace girar sincrónicamente con la activación de los arrollamientos del estator.

Cuando desde la consola se presiona el botón para iniciar una exposición, es necesario esperar un tiempo hasta que el rotor alcance la velocidad de giro requerida. Luego es des acelerado en 1 minuto por inducción de campo inverso. El rotor es un dispositivo altamente equilibrado y de baja fricción que si se dejara frenar solo tardaría aproximadamente unos 2 minutos en hacerlo.

2.3.6 Principio del Foco Lineal

Sabemos que el punto focal es el área del blanco desde la que son emitidos los RX, constituyendo la fuente de radiación. A menor punto focal, mayor calidad radiográfica, pero por desgracia, el calentamiento se concentra en un área menor y ése es el factor limitante del tamaño del punto focal.

Antes de la aparición de los ánodos rotatorios, se incorporó otro diseño para mantener un área de calentamiento grande y a la vez, un punto focal reducido. Este diseño se conoce como principio del foco lineal y se consigue angulando el blanco para hacer que el área efectiva del blanco sea mayor.

El tamaño del punto focal efectivo es el área proyectada sobre el paciente y en el receptor de imagen.

Cuanto menor es el ángulo del blanco, más pequeño es el tamaño del punto focal efectivo.

Normal mente los tubos poseen ángulos que varían entre 5 y 15°. La ventaja del principio de foco lineal es que proporciona un punto focal efectivo pequeño con la capacidad térmica de uno grande.

2.3.7 Efecto Talón

Es una consecuencia no deseada del principio de foco lineal y que hace que la intensidad de radiación del haz RX sea mayor del lado del cátodo que del lado del ánodo. Los electrones interactúan con átomos a diferentes profundidades del blanco y los rayos X producidos se emiten isotrópicamente, es decir con la misma intensidad en todas direcciones.

Los RX emitidos desde la profundidad del blanco hacia el lado del ánodo deben atravesar un mayor espesor de material del blanco que los emitidos en dirección del cátodo, motivo por el cual se absorben en mayor proporción. Esta diferencia de absorción hace que la intensidad de radiación X sea mayor del lado del cátodo (los haces atraviesan menos espesor de material y se absorben menos) que del lado del ánodo.

Este es el denominado efecto talón y cuanto menor es el punto focal, mayor es el efecto talón generado. La diferencia de absorción en algunos tubos puede llegar a ser de hasta 45%. Este efecto debe considerarse cuando se radiografían estructuras anatómicas de groso res o densidades muy distintas.

2.4 LA CONSOLA DEL OPERADOR

Es el equipo que permite manipular la corriente y la tensión del tubo de RX para que el haz de radiación tenga la intensidad y capacidad de penetración apropiadas para obtener una radiografía de buena calidad.

La consola suele permitir la compensación de línea, el control de la tensión de pico, la corriente del filamento y el tiempo de exposición. Todos los circuitos eléctricos que conectan los medidores y controles localizados en la consola están a baja tensión, de forma que se reducen los peligros por descargas eléctricas.

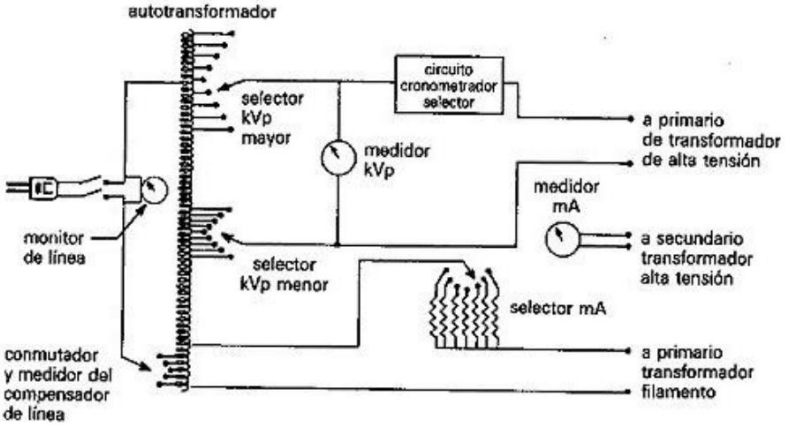

Figura 8. Esquema simplificado de un circuito de consola.

2.4.1 Compensación de Línea

Casi todos los aparatos de RX están diseñados para trabajar con una tensión de línea de 220V, pero como esta tensión de línea no es estable y constante en 220V, es necesario compensarla para evitar que sus oscilaciones ocasionen variaciones en el haz de rayos X.

Es sabido que la distribución del consumo de potencia de un hospital no es uniforme en el tiempo ni en los diversos sectores del mismo, por lo tanto la

compensación de línea es casi obligatoria si se quieren obtener imágenes radiográficas de calidad.

El compensador de línea incorpora un medidor de voltaje y un control para ajustar esa tensión a 220V. El control suele ser automático (excepto en equipos viejos), multi estación y está conectado al autotransformador.

2.4.2 Autotransformador

Posee un sólo arrollamiento y un núcleo y está diseñado para suministrar tensión variable a los diferentes circuitos de la máquina de RX. El arrollamiento posee un determinado número de conexiones o bornes situados en toda su longitud que permiten alimentar distintos circuitos con tensión determinada por la relación de espiras. Vs/Vp = Ns/Np.

Dado que el autotransformador opera como un dispositivo de autoinducción, la tensión que recibe (primaria) y la que proporciona (secundaria) están en relación directa con el número de espiras del transformador delimitadas por los bornes respectivos.

2.4.3 Ajuste de la Tensión de Pico

Las consolas tiene marcados los controles de kVp> y kVp<, permitiendo seleccionar la tensión de pico requerida para una exposición. Esta tensión baja se envía a la entrada del transformador elevador en la sección de alta tensión que la aumenta para otorgar el kilo voltaje requerido. El medidor de la tensión de pico lee voltaje y no kilo voltaje puesto que está colocado a la salida del autotransformador.

2.4.4 Control de la Corriente

Los filamentos operan normalmente con corrientes entre 3 y 6 amperes, conforme aumenta esta corriente el filamento se calienta más, eleva su temperatura y aumenta la emisión termoiónica, aumentando la corriente del tubo.

Esta corriente se controla a través de un circuito separado denominado circuito del filamento, que recibe tensión de los bornes del autotransformador. Esta tensión se reduce a través de resistencias de precisión hasta un valor correspondiente con la selección del operador. La corriente del tubo no se puede variar en forma continua, generalmente sólo se proporcionan corrientes de 50, 100, 200, 300 y más mA, valores denominados estaciones y debidos a las resistencias de precisión.

La tensión seleccionada se suministra luego al transformador reductor del filamento, donde la corriente aumentará en forma proporcional a la relación de espiras. La corriente del tubo es controlada por un medidor de mA colocado en el circuito del tubo, sin ser expuesto a alta tensión.

2.4.5 Cronómetros de Exposición

Como ya hemos visto, para un determinado examen radiográfico, el número de rayos X que alcanzan al receptor de imagen está en relación directa con la corriente del tubo y con el tiempo durante el cual el tubo está energizado. La consola del operador proporciona una amplia selección para estos tiempos del haz mediante el circuito del cronómetro de exposición, que está separado de los otros circuitos principales.

Este circuito consta de dispositivos mecánicos y electrónicos que conectan y desconectan la alta tensión del tubo, en el lado primario de la sección. Existen

5 tipos básicos de circuitos cronometradores, cuatro controlados manualmente y uno totalmente automático. Veámoslos:

2.4.5.1 Mecánicos

Son dispositivos simples, se escoge un tiempo de exposición girando una perilla que enrolla un resorte. Cuando se dispara la exposición, el resorte se suelta y se desenrolla en el tiempo requerido para la exposición. Son baratos, de poca precisión y sólo sirven para intervalos de tiempo superiores a los 250 milisegundos.

2.4.5.2 Sincrónicos

Son aparatos que funcionan en forma sincronizada con la frecuencia de línea, pueden cronometrar un intervalo de tiempo mínimo de 1/f y sus múltiplos 2/f, 3/f, etc.

2.4.5.3 Electrónicos

Son los más sofisticados, complejos y exactos. Cronometran el tiempo necesario para cargar un condensador a través de una resistencia variable. Permite seleccionar una amplia gama de intervalos de exposición, pudiendo cronometrar intervalos de tan sólo 1 milisegundo.

2.4.5.4 De mAs

Es un tipo especial de cronómetro electrónico que vigila el producto de intensidad por tiempo y termina la exposición cuando se han obtenido los mAs deseados. Se diseñan para proporcionar la corriente del tubo más alta y segura en el menor tiempo de exposición posible. Se sitúan del lado secundario de la sección de alta tensión.

2.4.5.5 Fotocronómetros

Es el único completamente automático, mide la cantidad de radiación que llega al receptor de imagen y termina la exposición cuando ha llegado la radiación suficiente como para producir la densidad óptica deseada. El componente más importante es el fotomultiplicador, que vigila una pantalla fluorescente y convierte la luz que procede de ella en una carga eléctrica. La exposición finaliza cuando el fotomultiplicador alcanza una determinada carga, correspondiente a la densidad de placa deseada.

El tipo de fotocronómetro más empleado incorpora una cámara de ionización de placas paralelas planas entre el paciente y la película. La cámara es radiolucente, de manera que no interfiera con la imagen radiográfica. La ionización dentro de la cámara crea una carga proporcional a la densidad deseada de la película. Cuando se alcanza la carga deseada, finaliza la exposición.

2.4.6 Comprobación de un Cronómetro

Es absolutamente esencial que los cronómetros de exposición funcionen con exactitud porque de no hacerlo conducirán a radiografías de mala calidad, a exposición innecesaria del paciente y a repetición de las placas.

Casi todos los equipos, a excepción de los trifásicos, emiten rayos X en forma pulsátil de acuerdo a la frecuencia de línea. Los equipos que rectifican a media onda producen 60 pulsos por segundo, los de onda completa 120 pulsos por segundo. Un dispositivo conocido como plato giratorio, de metal pesado y de 5 a 25 mm de diámetro se emplea para verificar el estado funcional de un cronómetro.

El plato reposa sobre un sistema de baja fricción, se puede girar manualmente y posee un orificio en un lateral para dejar pasar radiación hacia la película. El plato se coloca sobre una película radiográfica y se hace girar con un movimiento del pulgar e índice. El cronómetro de exposición se ajusta a un intervalo de 100 milisegundos y se hace una toma. La imagen resultante consiste en una serie de trazos, cuyo número corresponde al número de pulsos emitidos por el tubo de RX.

Una exposición de 100 milisegundos debe producir 6 trazos para un equipo con rectificación de media onda y 12 para uno de rectificación de onda completa. Si aparece cualquier otro número de trazos, el cronómetro no funciona bien y hay que arreglarlo o bien reemplazarlo.

En el caso de los equipos trifásicos un plato giratorio no sirve porque estos equipos no producen RX de manera pulsátil, sino que lo hacen en forma constante y son capaces de tiempos de exposición de sólo 1 milisegundo.

En condiciones normales esos cronómetros deben comprobarse con un osciloscopio o un detector de radiación, pero puede emplearse un plato giratorio sincrónico, accionado por un motor sincrónico que gira a 1 RPS.

Por lo tanto, una exposición de medio segundo debe producir una imagen del orificio que se extienda a través de me dio círculo o 180°. De modo similar, una exposición de ¼ segundo debe producir una imagen que se extienda por 90° (Heinz Jürgen Ficus, 1998)

2.5 DIAGRAMAS DE RENDIMIENTO DEL TUBO

Los tubos de RX pueden tener una vida útil muy extensa cuando se los emplea cuidadosamente. Si el uso es inadecuado, la vida del tubo se puede acortar de forma sustancial e incluso el dispositivo puede fallar bruscamente.

La duración del tubo depende en gran medida del operador del mismo y se prolonga empleando los menores factores radiográficos de corriente, tensión de pico y tiempo de exposición apropiado para cada examen. También el uso de receptores de imagen más rápidos ha aumentado la vida útil del tubo.

2.5.1 Causas de Fallas del Tubo

Existen varias causas que ocasionan fallas en un tubo, y todas están relacionadas con las características térmicas del dispositivo.

2.5.1.1 Temperatura de ánodo excesiva en períodos cortos

Se producen fusión y picados superficiales localizados en el ánodo. Estas irregularidades superficiales dan lugar a una fuga de radiación variable y reducida. Si la temperatura aumenta con demasiada rapidez, el ánodo puede fisurarse, rotar de forma inestable e inutilizar el tubo. Para evitar esta falla, se indica precalentar el ánodo con baja tensión.

2.5.1.2 Temperatura de ánodo elevada durante largos períodos

Si las exposiciones duran de 1 a 3 segundos, la temperatura que alcanza el ánodo puede ser suficiente como para encenderlo como si fuera un filamento incandescente de una lámpara común. Este excesivo calentamiento se transmite hacia los soportes aumentando la fricción de la rotación y desequilibrando finalmente el conjunto rotor - ánodo, por daño a los soportes. Los soportes pueden llegar a colapsar, la envoltura de cristal fisurarse y la carcasa del tubo fallar.

2.5.1.3 Elevada temperatura del filamento

Esta es la causa de falla más frecuente. Los átomos de tungsteno se evaporan lentamente y recubren el interior de la envoltura de cristal, aún funcionando normalmente. Este tungsteno, junto con el que se evapora del ánodo, altera el equilibrio eléctrico del tubo y causa súbitas variaciones intermitentes de la corriente del tubo, lo que puede dar lugar a la formación de arcos y a la falla del tubo. También, la evaporación aumentada de tungsteno hace que el filamento disminuya de grosor y acabe rompiéndose, lo que obliga a reemplazar el tubo.

2.5.2 Electricidad

En una característica inherente a la materia. Al efectuar tal afirmación, se hace referencia a la presencia de cargas eléctricas ubicadas tanto en el ámbito atómico como subatómico con especial énfasis en aquellos elementos que poseen masa.

Si se analiza la composición del átomo, éste se conforma por sub partículas atómicas tales como: electrones o negatrones (de carga negativa) los cuales rodean el núcleo atómico y le confieren sus propiedades químicas en lo referente a relaciones con otros átomos, neutrones de carga neutra, pero que desde el punto de vista físico estarían compuestos de un protón, un negatrón y un neutrino, y los protones de carga eléctrica positiva y que al igual que el neutrón se descompone en un positrón (electrón positivo), un neutrino y un neutrón.

Por lo tanto podemos afirmar que los constituyentes de la materia, poseedores de masa se caracterizan por disponer de una carga eléctrica, cuya expresión dependerá de las características físicas-químicas de un elemento en un momento dado.

El hombre ha desarrollado sistemas de generación de electricidad a través de sistemas mecánicos como turbinas movidas por agua, energía eólica o la presión de vapor generado por la liberación de calor a partir de una caldera o un reactor nuclear. Más recientemente se ha recurrido a la energía solar para la generación de corriente eléctrica.

En forma resumida, se puede decir que es un fenómeno físico que se caracteriza por el desplazamiento de cargas eléctricas por ejemplo electrones, a través de un medio que permita este flujo. Al trabajar con un medio metálico, este desplazamiento se logra cuando se establece una diferencia de potencial (magnitud de cargas) entre el polo negativo y positivo.

Para el análisis, se considerará a los electrones como aquellas cargas en movimiento, ya que son éstas partículas quienes están directamente involucradas en el fenómeno de generación de radiación X.

2.5.3 Campo Electromagnético

Una corriente eléctrica genera un campo electromagnético mientras están circulando electrones por el conductor.

Un campo magnético se puede establecer al aplicar una diferencia de potencial en un tubo que dispone en dos puntos diferentes los respectivos electrodos, estableciéndose de esta forma dos polos de carga eléctrica opuesta, el positivo o ánodo y el negativo o cátodo.

2.5.4 Partículas

El átomo, como se indicó anteriormente, se encuentra constituido por un universo energético dado por partículas subatómicas con o sin carga (protones,

neutrones y negatrones) y un componente energético puro que permite mantener una estabilidad estructural.

Estas partículas en sí otorgan las propiedades físicas al átomo e indirectamente y en forma general, determinan algunas de sus propiedades químicas.

Estas partículas en forma aislada pueden comportarse como elementos ionizantes de otros átomos e incluso si son sometidos a campos magnéticos o sistemas de aceleración, el impactar sobre un núcleo atómico, podrá modificar sus características físicas. (DOUGLAS – WILLIAMSON, 2000)

2.6 RADIOLOGÍA DEL CUELLO Y TÓRAX EN PEQUEÑOS ANIMALES

2.6.1 Faringe, Laringe y Aparato Hioideo

En el cuello veremos la laringe, faringe y el aparato hioideo.

Para examinar la faringe haremos una proyección lateral. En la faringe distinguimos:

- Paladar blando separa la orofaringe de la nasofaringe
- Nasofaringe tiene opacidad aire
- Orofaringe tiene opacidad aire

En la laringe (caudal a la faringe) veremos un poco los cartílagos laríngeos.

La tráquea tiene un diámetro un poco menor a la laringe.

Podemos tener lesiones en masa (afectan a una gran zona) o alteraciones funcionales (hay que hacer un estudio dinámico). Un ejemplo de alteraciones funcionales es en la deglución.

2.6.2 Tráquea

Para verla haremos una proyección lateral, ya que si hacemos una ventro dorsal, se superpondría con la columna.

La tráquea la veremos desde la altura del axis hasta la 4ª-5ª vértebra torácica.

El diámetro de la tráquea tiene que ser el 20% del diámetro de la entrada del tórax, o bien 3 veces la anchura de la región de la costilla que está pegada a la vértebra.

Los cartílagos traqueales no se observan, aunque en animales viejos pueden calcificar y entonces, sí se ven.

2.6.2.1 Alteraciones en la tráquea

- Desplazamiento
- Tumores
- Hipoplasia la tráquea tiene un diámetro pequeño
- Colapso
- Rotura

2.6.3 Cavidad Torácica

2.6.3.1 Técnica radiográfica

- Bajo contraste para poder ver una gama de grises kV elevado/ mAs bajo

Para que el mAs sea bajo, el mA tiene que ser lo más elevado posible y el tiempo lo más corto posible (1/30-1/60)

- Rejilla cuando se superen los 15 cm de ancho
- Distancia foco-placa (DFP) 120 cm
- Colimar desde la entrada del pecho hasta el último arco costal.
- El rayo central tiene que estar 1cm por detrás de la escápula.
- Disparo en inspiración
- Dos proyecciones:

2.6.3.2 Examen radiográfico

- Evaluación de la técnica

Lado Derecho cuando podemos ver la silueta de las primeras vértebras torácicas pero no podemos ver su trabeculado; las costillas de uno y otro lado están superpuestas.

Ventro Dorsal cuando la columna está superpuesta con el esternón.

- Evaluación de las estructuras

Límites de la cavidad

Columna

Esternón

Costillas

Entrada del pecho

Diafragma.

Estructuras internas: mediastino, corazón, parénquima pulmonar, espacio pleural.

El pectus excavatum es una anomalía congénita en el esternón en el que se ven afectadas las esternebras más caudales.

2.6.4 Diafragma

En las proyecciones laterales los límites del diafragma tienen que estar entre la T11 y T13, pero puede alcanzar la T9. El aspecto del diafragma varía según la proyección:

Lado Derecho el pilar más craneal será el derecho, y se ve como es atravesado por la cava.

Lado Izquierdo los dos pilares del diafragma se cruzan en Y.

Dorso Ventral sólo vemos una línea.

Ventro Dorsal vemos como 3 montículos, que se corresponden con la zona de la cúpula y de los dos pilares

2.6.4.1 Signos radiológicos de enfermedad diafragmática

- Pérdida de visualización de la silueta diafragmática causada por:

Rotura del diafragma.

Hernia peritoneo-pericárdica: es una anomalía congénita en la que no se ha separado el peritoneo del pericardio, con lo que parte del estómago o intestino puede estar en la cavidad pericárdica visualizándose una silueta cardiaca más grande de lo normal.

Presencia de líquido en la cavidad torácica: el diafragma no se ve porque las opacidades son las mismas.

- Cambios en la forma:

Hemiparálisis del nervio frénico: un pilar se ve bien pero el otro presenta una forma anormal.

- Cambios en la posición

Dificultad respiratoria: aplanamiento del diafragma y desplazamiento caudal del mismo.

Masa en la parte craneal del abdomen: el diafragma se desplaza cranealmente.

2.6.5 Mediastino

Es el espacio que queda entre las dos pleuras viscerales. Aquí se encuentran todos los órganos de la cavidad torácica a excepción de los pulmones. Se divide en 3 partes:

2.6.5.1 Mediastino craneal

Va desde la entrada del pecho hasta la parte craneal de la silueta cardiaca. Sólo visualizaremos la tráquea porque el resto de estructuras tienen opacidad tejido blando y no se distinguen. En animales jóvenes (hasta los 4 meses) podemos ver el timo en el receso mediastínico craneoventral.

Entre la 2ª y 3ª esternebra está el receso mediastínico craneoventral, aunque no siempre se ve. En este receso está el lóbulo craneal izquierdo, el lóbulo craneal derecho y el timo.

El receso mediastínico caudoventral sólo se ve en proyecciones VD y DV.

2.6.5.2 Mediastino medio

Se localiza entre el borde craneal y el borde caudal de la silueta cardiaca. Aquí se encuentra el corazón, ganglios, grandes vasos.

2.6.5.3 Mediastino caudal

Desde el borde caudal de la silueta cardiaca hasta el diafragma. Aquí está el esófago, la aorta y la vena cava caudal.

El tamaño del mediastino se puede evaluar mejor en proyecciones VD o DV, y no tiene que sobrepasar dos veces la anchura de una vértebra torácica en el perro, y en el gato tiene que ser del mismo tamaño que la anchura de una vértebra torácica. En el mediastino se acumula mucha grasa, por lo que en animales obesos, nos encontraremos con un mediastino muy grande. Los perros de razas braquiocefálicas, también suelen tener un mediastino aumentado de tamaño.

2.6.5.4 Patologías de la cavidad mediastínica

a. Pneumomediastino presencia de aire en el mediastino. Debido a esto podemos visualizar la pared de la tráquea, las venas cavas, el esófago y la aorta.

b. Tráquea desplazada dorsalmente hay masas de opacidad 3 situadas en la parte craneal y ventral del mediastino.

c. Tráquea desplazada ventralmente hay una masa esofágica; deberíamos hacer un contraste, pudiendo ver un defecto de llenado.

d. En el mediastino caudal hay una estructura de opacidad hueso a nivel del esófago, que sólo se ve en proyecciones laterales no en VD ni DV, lo que quiere decir que está en mediastino, y es compatible con un cuerpo extraño.

e. Megaesófago: el esófago está dilatado y lleno de aire; aparece una línea radiopaca entre éste y la tráquea, y se llama signo de cuerda.

2.6.6 Evaluación e Interpretación de la Silueta Cardiaca

Tenemos que evaluar:

2.6.6.1 Forma

En perros varía según la raza, así, en razas con tórax en tonel, el corazón será redondeado y globoso (Ej. mastines), y en razas con tórax estrecho, el corazón será más estrecho y alto (Ej. yorkshire)

2.6.6.2 Tamaño

Hay dos métodos para evaluar el tamaño

- Sistema de los espacios intercostales

Se evalúa en la proyección lateral.

Medimos el eje corto, que es la línea que va desde ventral a la vena cava caudal, hasta el borde craneal del corazón.

En el perro esta anchura tiene que ser igual a 2.5- 3.5 espacios intercostales, y en el gato 2-2.5 espacios intercostales.

La altura del corazón desde la carina hasta el vértice, no tiene que ser superior al 75% de la altura total de la cavidad torácica.

- Sistema de la escala vertebral

Tomamos el eje corto (igual que en el otro sistema) y el eje largo (desde la bifurcación de la tráquea hasta el vértice del corazón). Localizamos la T4, colocamos el eje largo y contamos los cuerpos vertebrales, y luego lo mismo

con el eje corto. La suma de todas vértebras contadas debe de estar entre estos parámetros:

Perros 9,7 -+ 0,5

Gatos 7,5 -+ 0,3

2.6.6.3 Patologías de la silueta cardiaca

Siempre que la aurícula izquierda aumente de tamaño, desplazará dorsalmente la tráquea y producirá compresión en el bronquio izquierdo. Los animales con esta patología vendrán a la clínica con síntomas de tos.

Puede haber un aumento generalizado de todo el corazón (cardiomegalia) y que la tráquea contacte con las vértebras torácicas. La vena cava tiene dirección anormal.

Microcardias corazón disminuido de tamaño.

Efusión pericárdica: el corazón tiene forma de balón. Es muy globoso debido a la presencia de líquido dentro del saco pericárdico.

2.6.7 Parénquima Pulmonar

En una radiografía podemos visualizar:

- Paredes de las vías aéreas a nivel de la bifurcación de la tráquea
- Arterias y venas pulmonares
- Intersticio pulmonar

Nosotros vamos a ver una estructura radiotransparente con estructuras radiopacas en su interior (vascularización).

No diferenciamos arterias de venas, pues se ven iguales, pero sí las podemos distinguir en la zona cercana al hilio. Así, distinguiremos la tríada.

Proyección lateral arteria (dorsal), bronquio (central) y vena (ventral).

Proyección VD o DV la arteria está más lateral y la vena más medial.

En una proyección lateral derecha vemos la arteria, el bronquio y la vena del lóbulo izquierdo, es decir, del que no está pegado a la mesa.

En una proyección lateral no deben sobrepasar la anchura de la parte proximal de la 4ª costilla, y no deben ser más pequeñas que la mitad de esta costilla en esa zona. En una proyección ventrodorsal o dorsoventral, no deben superar la anchura de la 9ª costilla cuando la cruzan, y no deben ser más pequeñas que la mitad de esta costilla.

2.6.7.1 Reconocimiento de los patrones pulmonares

Se relacionan con un aumento de la opacidad del parénquima. Estos aumentos de la opacidad dan lugar a patrones o modelos que adquieren el nombre de la zona del parénquima que está alterada:

- Patrón alveolar

Si los alvéolos se llenan de líquido o células. Puede afectar a un lóbulo, a varios o a todos. Signos radiográficos del patrón alveolar:

Disminuye la visualización de la vascularización.

Aumenta la opacidad del parénquima pulmonar.

Aparición del broncograma aéreo: si todos los alvéolos se rellenan, el alvéolo pasa a tener opacidad 3, por lo que veríamos perfectamente el recorrido del bronquio. A esto se le llama broncograma aéreo.

2.6.7.2 Diagnóstico diferencial del modelo alveolar.

Si está localizado

- Bronconeumonía
- Edema
- Hemorragia
- Tumor pulmonar primario
- Colapsos lobulares o atelectasias (no veremos el broncograma)

Si está difuso

- Bronconeumonía severa
- Edema severo
- Hemorragia severa
- Por inhalación de humo
- Toxicidad por paraquat (insecticida) se acompaña de neumomediastino
- Patrón intersticial

Si el tejido intersticial se llena de líquido, de células o se fibrosa. Según su morfología se clasifica en dos tipos:

- Estructurado o nodular.

Vamos a tener nódulos que son estructuras redondeadas de opacidad tejido blando y según su tamaño se denominan nódulos o masas. Así, serán nódulos cuando su tamaño sea menor de 3cm y masas cuando sean mayores de 3cm.

A su vez, las masas pueden ser cavitarias (si tienen en su interior opacidad gas) o no cavitarias (toda la masa tiene opacidad tejido blando).

Un vaso pulmonar cortado transversalmente lo vemos también en forma de nódulo, y para diferenciarlos comprobaremos que:

Alrededor de la zona debemos de ver una línea del mismo calibre que la estructura que parece un nódulo para saber que es un vaso.

Los vasos van a ser más opacos que los nódulos.

No veremos vasos en la periferia del pulmón porque en esta situación los vasos son muy pequeños y no los veríamos.

- No estructurado.

Vamos a visualizar un aumento generalizado de la opacidad del parénquima, pero no se visualiza el broncograma aéreo pulmonar. Presenta los mismos signos del modelo alveolar pero sin broncograma, y es un paso previo al modelo alveolar.

- Patrón bronquial

Se visualiza cuando las paredes de los bronquios se calcifican o cuando en el bronquio hay acúmulo de líquido.

Se puede visualizar en forma de líneas si los bronquios se cortan longitudinalmente, o en forma de donuts si se cortan transversalmente.

- Cuffing peribronquiales.

Cuando la pared del bronquio no está calcificada pero está inflamada. Es compatible con edema, infiltrado eosinofílico pulmonar y bronconeumonía

- Patrón vascular

Siempre va acompañado de enfermedad cardiaca. Los vasos pulmonares se visualizan por la zona pulmonar y estos pueden estar disminuidos o aumentados de tamaño.

Hipovascularización el parénquima pulmonar lo vemos más radiotransparente porque los vasos, que se veían radiopacos, están disminuidos de tamaño.

Hipervascularización vemos la vena aumentada de tamaño.

- Patrón mixto

Cuando hay más de un patrón mezclados

2.6.8 Espacio Pleural

Es el espacio que queda entre la pleura parietal y la pleura visceral. En las proyecciones laterales los lóbulos pulmonares tienen que contactar con los límites de la cavidad pero en la parte ventral puede ser que no porque haya grasa. En las proyecciones ventrodorsales se ve una línea radiopaca entre las costillas.

2.6.8.1 Alteraciones del espacio pleural.

- Efusión pleural hay líquido en el espacio pleural, y los signos radiológicos dependen de la cantidad de líquido.
- Visualización de fisuras lobulares.
- Retracción de la superficie pleural visceral de la pared, por lo que los lóbulos pulmonares no contactan con los límites de la cavidad y entre el lóbulo y la pared existe opacidad tejido blando.
- Disminución de la visualización del corazón.
- Pérdida de la visualización del diafragma.

- Neumotórax hay aire en el espacio pleural; los signos radiológicos son:

Retracción de la superficie pleural visceral de la pared. El espacio entre la pared y la pleura tiene opacidad aire.

Los márgenes de los pulmones no llegan hasta la pared torácica.

Desplazamiento dorsal del corazón.

2.7 RADIOLOGÍA DE LA CAVIDAD ABDOMINAL

2.7.1 Técnica Radiográfica

En condiciones ideales el paciente debe estar debidamente preparado habiendo hecho un ayuno de 24 horas para no tener en el intestino heces que nos dificulten la visualización de estructuras. En caso contrario, se le puede poner un enema para que expulse estas heces.

- Necesitamos hacer un contraste bajo, por lo que pondremos un kV alto.
- Usaremos pantallas reforzadoras rápidas.
- La distancia foco-placa debe ser un metro (para tórax 1,20 y para huesos 1m).
- La rejilla la usaremos cuando la zona a radiografiar sea mayor a 10 cm.
- Haremos dos proyecciones ortogonales (una lateral y otra ventrodorsal) intentando abarcar todo el abdomen. En animales de razas grandes y tórax profundo haremos dos proyecciones, una de abdomen craneal y otra de abdomen caudal.

2.7.2 Interpretación Radiológica

Deberemos de valorar los límites de la cavidad abdominal (estructuras extraabdominales). Los límites de la cavidad abdominal son: tejido subcutáneo y límites laterales, columna, pelvis, pared abdominal ventral (tiene que ser continua) y diafragma (tiene que verse continuo).

Después debemos valorar la cavidad (estructuras intraabdominales) evaluando los diferentes órganos. De estos órganos examinaremos su tamaño, forma o contorno, posición, número y opacidad. Visualizaremos hígado, bazo, riñones, vejiga, tracto gastrointestinal y el útero si está gestante.

Estructuras que no visualizaremos en una radiografía simple: glándulas adrenales, omento, páncreas, vesícula biliar, uréteres, útero no gestante, ovarios, mesentéreo y ganglios mesentéricos.

En una radiografía de abdomen de un animal obeso veremos con mucha mayor nitidez las estructuras, debido a que la grasa nos proporciona contraste radiológico con las estructuras abdominales.

En un animal delgado que no tiene grasa no podemos observar bien las estructuras abdominales, de tal modo que observaremos un aumento generalizado de la opacidad con pérdida de visualización de las serosas.

En un cachorro lo veremos igual que en un animal delgado, pues no tienen grasa intraabdominal.

2.7.3 Alteraciones de la Cavidad Abdominal.

2.7.3.1 Efusión peritoneal.

Es la presencia de líquido en la cavidad abdominal. El animal presentará abdomen péndulo (abdomen distendido).

Signos radiográficos: tendremos una pérdida de visualización de las serosas y un aumento de la opacidad.

2.7.3.2 Neumoperitoneo

Es la presencia de gas libre dentro de la cavidad abdominal.

Signos radiográficos: observamos un realce de los márgenes de las serosas, viendo, además, órganos que normalmente no se ven. Vemos también el gas intraabdominal.

2.7.3.3 Peritonitis.

Inflamación del peritoneo.

Signos radiográficos: pérdida de visualización de las serosas, superficies serosas granulares, íleo paralítico intestinal, y gas libre (puede haber o no).

2.7.3.4 Masas abdominales

Son estructuras redondeadas de opacidad tejido blando que están desplazando a otras estructuras del abdomen.

2.7.4 Hígado

Se ve ventral y craneal. Ocupa la cúpula diafragmática, alcanzando o excediendo el último arco costal.

En animales de tórax profundo no pasa el último arco costal.

Para saber si el hígado está aumentado de tamaño (hepatomegalia), comprobamos la posición del estómago:

- En una radiografía lateral, el estómago tiene que estar paralelo a los arcos costales.

- En una radiografía ventrodorsal, el estómago tiene que estar perpendicular a la columna.

Cuando hay microhepatos (el hígado está reducido), el estómago está desplazado hacia craneal.

El lóbulo ventral del hígado tiene que terminar en pico.

La opacidad del hígado tiene que ser homogénea y de densidad tejido blando.

Pueden aparecer zonas más radiotransparentes en el interior del hígado que nos indica que hay gas causado posiblemente por bacterias.

2.7.5 Bazo

Es un órgano muy móvil y su apariencia radiográfica es bastante variable. Va a estar normalmente caudal al hígado en la zona ventral del abdomen, pero también puede estar en la zona dorsal caudal al estómago, sobre todo en gatos. Otras veces lo podemos ver a lo largo en la zona ventral del abdomen.

Su opacidad tiene que ser homogénea y su densidad de tejido blando.

Se localiza en el lado izquierdo a nivel de los últimos arcos costales, normalmente.

El aumento del bazo puede ser generalizado dando una esplenomegalia generalizada, y puede desplazar las asas intestinales hacia dorsal y hacia la derecha.

Hay determinadas razas que tienen esplenomegalia fisiológica, como son el pastor alemán y el pastor belga.

Hay determinados sedantes que provocan éxtasis vascular y aumento del bazo.

También puede ser que la esplenomegalia sea focal (afecte sólo a una parte del bazo). En este caso veremos una masa abdominal.

2.7.6 Riñones

Se localizan a nivel dorsal sublumbar.

Tienen opacidad homogénea de tejido blando.

2.7.6.1 Anchura

Perro: tiene que ser igual a 2 veces el grosor de la segunda vértebra lumbar (L2)

Gato: entre 3 y 3.5 cm

2.7.6.2 Longitud

Perro: 2.5-3.5 veces la L2

Gato: 2.5-3 veces la L2 // o 4- 4.5 cm

Tienen forma de habichuela, arriñonada. En el gato suelen ser más o menos simétricos, pero en el perro el riñón derecho está más craneal que el izquierdo.

Los uréteres no se visualizan en una radiografía simple.

La vejiga (opacidad tejido blando-líquido) está en la porción más ventral y caudal del abdomen, tiene forma de pera, y su tamaño y forma depende de lo llena que esté.

La uretra no se ve en una radiografía simple.

2.7.6.3 Casos prácticos

- Agenesia renal es cuando sólo hay un riñón, mientras que cuando hay más de 2 riñones, se le llama riñones supernumerarios.

- Tenemos una técnica de contraste en la que vemos los uréteres finos y la pelvis renal. Si vemos alguna discontinuidad en los uréteres es normal debido al peristaltismo. Pero si vemos las pelvis dilatadas y los uréteres engrosados y muy tortuosos, estamos ante una hidronefrosis.

- Si tenemos masas abdominales en los dos lados del abdomen y ambos riñones están aumentados de tamaño, estamos ante una enfermedad poliquística renal, que se da en gatos.

- Un riñón tiene una forma anormal, y comparado con la L2 es más grande de lo normal. Estamos ante una neoplasia renal.

- El riñón derecho es muy grande y presenta un aumento de la opacidad en algunas zonas. El riñón izquierdo también está aumentado de tamaño. Estamos ante una enfermedad poliquística renal de un gato.

- Nefrolitiasis: presencia de cálculos a nivel de la pelvis renal.

- Hidronefrosis e hidrouréter: están muy dilatados la pelvis renal y el uréter.

- Uréter ectópico: no desemboca en la vejiga, dando problemas de incontinencia.

- Ureterolitiasis: presencia de cálculos en los uréteres.

2.7.7 Aparato Genital de la Hembra

No se ve en una radiografía simple.

Cuando veamos el colon y la vejiga separados, miraremos si lo que hay entre ellos es grasa o es de densidad tejido blando. En caso de que sea densidad tejido blando, nos indicará que el útero está aumentado de tamaño.

Hasta el día 45 no vemos la mineralización de los esqueletos fetales.

En una hembra, masas tubulares de opacidad líquido-tejido blando en el abdomen caudal y que desplazan cranealmente a las masas intestinales, es compatible con una piometra, aunque realmente no sabemos si el líquido que hay en el útero es sangre (hemometra), pus (piometra), moco (mucometra), sustancia acuosa (hidrómetra). También deberemos decir que es una posible gestación temprana.

La muerte fetal se va a ver cuándo haya colapso de los huesos del feto y cuando están desestructurados.

Cuando hay gas dentro del útero (fisometra), habrá muerte del feto.

Una masa abdominal caudal al riñón en una hembra, diremos que es una masa ovárica.

2.7.8 Aparato Genital del Macho

No vemos la próstata en animales jóvenes, puesto que no la tienen desarrollada, y tampoco en animales adultos castrados.

La próstata está caudal a la vejiga y ventral al colon descendente. El tamaño se relaciona con la distancia que existe entre el suelo del sacro y el pubis, de tal manera que la próstata será 2/3 o menos de esta distancia.

Cuando supera el 90% de esta distancia hay una afección importante de la próstata.

Si la próstata está aumentada de tamaño, se desplaza el colon dorsalmente y se estrecha la luz del mismo.

La próstata tiene que ser redondeada y con márgenes lisos. Se puede ver a veces en el interior de la cavidad pélvica.

El aumento de tamaño de la próstata se llama prostatomegalia, y es compatible con varias patologías como hiperplasia prostática benigna, neoplasia, prostatitis, abscesos o quistes intraprostáticos.

2.7.8.1 Signo de doble vejiga.

Vemos como dos vejigas de opacidad tejido blando, y se corresponde con un quiste paraprostático.

La próstata tiene que ser de opacidad tejido blando y homogénea.

Cuando nos encontremos tejido calcificado dentro de la próstata estaremos ante una neoplasia prostática y suele metastatizar a las últimas vértebras lumbares y a la pelvis.

Generalmente, las neoplasias prostáticas no aumentan mucho la próstata.

Cuando el contraste pasa por la uretra prostática y se filtra hacia el interior de la próstata, puede ser que tengamos una neoplasia o abscesos intraprostáticos.

2.7.9 Sistema Gastrointestinal

2.7.9.1 Estómago

La forma, posición, tamaño y densidad del estómago va a depender del contenido.

Cuando el gas se queda en la parte dorsal y el contraste se queda en el antro pilórico, estamos ante la proyección lateral derecha. En la ventro dorsal, el píloro se queda con el gas y el fundus con el contraste. En la dorso ventral, el píloro tiene el contraste en el fundus tiene el gas.

Los pliegues de la mucosa no se pueden visualizar a no ser que el estómago esté distendido con gas. Si vemos los pliegues de la mucosa, el grosor de los mismos no puede ser superior al ancho de una costilla, y el espacio que queda entre los pliegues de la mucosa debe ser igual al grosor del pliegue.

La pared del estómago no se ve siempre, y solamente se puede valorar objetivamente cuando el estómago está distendido con gas o comida. Así, en este caso, el grosor de la pared del estómago no puede ser mayor que el ancho de dos costillas. La pared del estómago se mide en la zona del fundus o cuerpo.

2.7.9.1.1 Alteraciones del estómago

Cuerpos extraños:

- Pueden ser radiopacos y los veremos claramente
- Pueden ser radiotransparentes y no los veremos. En este caso, para verlos, podríamos dar un poco de contraste.

Síndrome de dilatación gástrica: el estómago está muy distendido y con forma redondeada; está lleno de gas.

2.7.9.1.2 Dilatación-torsión gástrica.

Tenemos una estructura que está como tabicando y segmentando el estómago; el estómago está dilatado pero no tiene forma redondeada, y el píloro está en la zona dorsal.

El contraste utilizado para ver el estómago es la gastrografía positiva.

Cuando tenemos una neoplasia se van a producir defectos de llenado y saculaciones en la pared del estómago.

Las úlceras se van a ver como oquedades y retienen el contraste. Se visualizan, sobre todo, cuando el contraste ha salido del estómago, ya que, como ya se ha dicho, las úlceras retienen el contraste.

2.7.9.2 Intestino delgado

Tiene forma tubular, una posición ventral y media, y una opacidad de gas o líquido.

En el perro el tamaño se puede comparar con 3 estructuras anatómicas:

- No puede ser superior al ancho de dos costillas
- No puede ser superior al ancho del cuerpo vertebral de la L2
- No puede ser superior a 1.6 veces la L5

En el gato no puede ser mayor que la L4 o no puede ser mayor de 12 mm.

Cuerpos extraños lo sabemos porque cuando hay una obstrucción, hay una distensión de algunas asas del intestino.

Cuando tenemos cuerpos extraños longitudinales nos suele dar un patrón de distensión en forma de acordeón. Así, tendrá fruncimiento de las asas intestinales y pequeños sacos dilatados.

Intususcepción un asa intestinal se mete dentro de otra; al dar un contraste vemos defectos de llenado.

Signo de grava o de arena es un acúmulo de material radio denso de pequeño tamaño debido a una obstrucción crónica. Nos indica que hay una obstrucción crónica y se da generalmente por una neoplasia.

Cuando el contraste está irregular tenemos una neoplasia, pero no hay que descartar una inflamación (enteritis).

2.7.9.3 Intestino grueso

Tiene densidad gas o de heces.

En una ventrodorsal vemos el ciego como una “C” invertida en el lado derecho del animal.

El intestino grueso en una ventrodorsal tiene forma de interrogación.

El ciego en el gato no se ve.

La forma del intestino grueso tiene que ser tubular.

Cuando hay heces muy compactas y radiodensas distendiendo el colon, tenemos una impactación.

Divertículo del recto acúmulo de heces caudal a la pelvis.

2.7.9.4 Páncreas

No se ve en radiografías normales.

Pancreatitis vemos un desplazamiento caudal del colon transverso, el cual, tendría que estar pegado al estómago.

Peritonitis focal aumento de la densidad en la parte caudal del estómago y pérdida de visualización de las serosas (http://html.rincondelvago.com).

3. METODOLOGÍA

3.1 MATERIALES

3.1.1 Materiales de Campo.

- Mandil de plomo.
- Guantes de plomo.
- Cuellera de plomo.
- Uniforme de residencia.
- Equipo de Rayos X.
- Jeringuillas.

3.1.2 Materiales de Oficina.

- Equipo de Radiografía Digital CR.
- Registro Clínico.
- Registro Radiológico.
- Cuaderno de apuntes.
- Esferos.
- Calculadora.

3.1.3 Sustancias.

- Acepromacina (Acedan)
- Atropina 1%

3.2 DELIMITACIÓN DEL ÁREA DE ESTUDIO.

El presente estudio se realizó en el Hospital Docente Veterinario “César Augusto Guerrero” de la Universidad Nacional de Loja. Ubicado en la Provincia de Loja, cantón Loja, parroquia San Sebastián, barrio “La Argelia”, en la ciudad universitaria.

3.3 TAMAÑO Y SELECCIÓN DE LA MUESTRA.

En el presente proyecto de investigación se realizaron 100 tomas radiográficas las cuales fueron interpretadas clínicamente y analizadas según los parámetros óptimos de imagen radiológica digital en los pacientes que se atendieron en el Hospital Docente Veterinario.

3.4 RECOPILACIÓN DE LA INFORMACIÓN.

La investigación que se realizó corresponde a un estudio descriptivo “paso a paso”, en la elaboración de protocolos a seguir para estandarizar el equipo de Radiología Digital CR.

La recolección de datos se lo hizo en forma directa y para el tratamiento de la información se acudió a métodos manuales de registro y procedimientos electrónicos. Los datos obtenidos se presentaron en una sola tabla y en folletos informativos de los protocolos a seguir. Sobre la información obtenida se obtuvo conclusiones y recomendaciones para un diagnóstico por imagen digital clínicamente aceptable.

3.5 VARIABLES.

- Protocolos radiológicos para el paciente, para el médico radiólogo y sus ayudantes.
- Manual de proyecciones radiográficas del paciente según la zona a radiografiar y el diagnóstico presuntivo.

- Mili-amperaje por segundo (mAs) de acuerdo a la zona o región a radiografiar, utilizando la siguiente fórmula:

mAs= Tiempo x mA

- Cuadro de medidas de acuerdo a la zona a radiografiar y el tamaño del paciente.
- Interpretación clínica de las placas radiográficas de los pacientes que fueron atendidos en el Hospital Veterinario.

3.6 PROCESAMIENTO DE LA INFORMACIÓN.

3.6.1 Protocolo de realización de radiografías

Una radiografía consiste en la obtención de una imagen de la zona anatómica que se radiografía por la digitalización de una cantidad de radiación que se hace pasar por esa zona del cuerpo.

3.6.1.1 Procedimientos de registro de datos e ingreso del paciente al sistema.

- Se registra al paciente en la Ficha Clínica del Hospital y el Registro Radiográfico.
- Ingresar los datos en el sistema de Rayos X Digital CR.
- Llenar los casilleros con la información tanto del propietario como del paciente.
- Seleccionar la especie y el tamaño del paciente.
- Según la zona a radiografiar seleccionamos el órgano que vamos a exponer.
- El sistema arroja los valores de acuerdo al paciente.

- Realizamos la operación para determinar el tiempo de exposición que necesita el órgano a exponer.
- Ingresamos los valores en la consola de control del equipo de Rayos X.

3.6.1.2 Responsable del servicio.

Un veterinario en posesión del título de Médico Veterinario Zootecnista será el responsable del servicio y de la interpretación de la imagen radiológica.

3.6.1.3 Procedimientos de operación.

- El veterinario responsable o el interno de turno registrará en el historial del paciente la petición del procedimiento con las consideraciones que estime oportunas.
- Se usarán las proyecciones y técnicas adecuadas a cada exploración radiológica de las cuales se informará al propietario.
- Si el caso lo requiere se administrara una dosis de tranquilizante (Maleato de Acepromacina en dosis de 0,02 a 0,2 mg/kg)
- Según la zona a radiografiar el paciente ingresará limpio y seco, sin collares ni arnés de sujeción.
- Si es necesario se inmovilizará al paciente con vendajes o bozales.
- Se ingresará los datos del paciente y del propietario en el software del Digitalizador CR.
- Según la tabla de medidas se procederá a ingresar los datos en la consola de control del equipo de Rayos X.
- Se elaborará un informe al finalizar la realización de las radiografías que se archivará en el historial clínico del paciente y del cual se dará copia al propietario.

3.6.1.4 Procedimientos de protección radiológica.

- Antes de empezar cualquier procedimiento, se informará a los clientes del riesgo de rayos X y se mantendrán alejados de la zona, mujeres embarazadas y niños.
- El trabajador encargado de la realización de la radiografía usará todos los medios para la protección personal a su alcance (delantales plomados, guantes plomados, gafas de vidrio plomado, protectores de gónadas, protectores de tiroides y otros).
- Se minimizará el tiempo de exposición a la radiación ionizante. No se permanecerá innecesariamente en las zonas con radiación y se efectuarán las manipulaciones con la mayor brevedad posible.
- Cuando sea necesario inmovilizar a un paciente se usarán las sujeciones mecánicas apropiadas.
- Cuando no sea suficiente el empleo de fijación mecánica se favorecerán los métodos de sedación.
- Si por circunstancias especiales no fuera posible remitirse los dos puntos anteriores, la inmovilización del paciente será realizada por una o varias personas que ayuden voluntariamente. En ningún caso serán menores de 18 años ni mujeres gestantes.
- Excepcionalmente en el caso de que no exista personal voluntario la inmovilización del paciente, la realizarán trabajadores de la instalación de rayos X en turnos rotatorios.

3.6.2 Manual de Proyecciones.

Se realizó el Manual siguiendo estrictamente los pasos que exige el protocolo de ingreso a la sala de Rayos X. Con cada posición se fue tomando nota paso a paso como se sujeta al paciente y como se debe ubicar correctamente la parte anatómica que se exploró. Según la zona

que se expuso a los Rayos X se observó los órganos que necesita el Médico Veterinario para dar un diagnóstico acertado.

3.6.3 Cálculo del Mili Amper Segundo (mAs)

Para calcular el Mili Amper Segundo (mAs) se utilizó la siguiente fórmula:

mAs= Tiempo x mA

Realizando la operación se buscó el Tiempo de exposición que se necesita para los Mili Amper Segundo que nos arroja el sistema; de la siguiente manera. Ejemplo:

Paciente de tamaño mediano, para Placa Radiográfica de Cráneo Latero Lateral (LL). El sistema nos arroja los siguientes valores:

mAs: 10

Kv: 50

mA: 100

3.6.3.1 Aplicación de la fórmula:

mAs= Tiempo x mA

Reemplazar datos en la fórmula:

10 (mAs)= **¿?** (Tiempo) x **100** (mA)

Buscar el tiempo de exposición adecuado según el cuadro

Cuadro 2. Tiempos de exposición.

TIEMPOS	
1/60	4/10
1/30	1/2
1/20	6/10
1/10	3/4
2/10	8/10
¼	1
3/10	

Encontrado el tiempo de exposición y realizamos la operación de la fórmula.

10 (mAs)= **¿?** (Tiempo) x **100** (mA)

10 = 1/10 x 100

10 = 0,1 x 100

10 = 10

Respuesta: para este paciente utilizamos:

Kv: 50

mA: 100

Tiempo: 1/10

Cuadro 3. Rango de pesos según el tamaño del perro.

PEQUEÑO	> 6 Kg
MEDIANO	< 6 Kg hasta 12 Kg
GRANDE	< 12 Kg hasta 21 Kg
GIGANTE	< 21 Kg

3.6.3.2 Datos Obtenidos

Cuadro 4. Resultados del cálculo del mAs.

Nº PLACA	mAs	mA	TIEMPO
1	34	100	3/10
2	8	100	1/10
3	28	100	3/10
4	25	100	1/4
5	28	100	3/10
6	17	100	2/10
7	24	100	1/4
8	28	100	3/10
9	10	100	1/10
10	10	100	1/10
11	10	100	1/10
12	8	100	1/10
13	11	100	1/10
14	25	100	1/4
15	10	100	1/10
16	10	100	1/10
17	10	100	1/10
18	20	100	2/10
19	20	100	2/10
20	22	100	2/10
21	24	100	1/4
22	10	100	1/10

23	7	100	1/10
24	25	100	1/4
25	10	100	1/10
26	28	100	3/10
27	10	100	1/10
28	17	100	2/10
29	22	100	2/10
30	11	100	1/10
31	28	100	3/10
32	20	100	2/10
33	24	100	1/4
34	20	100	2/10
35	10	100	1/10
36	22	100	2/10
37	10	100	1/10
38	10	100	1/10
39	20	100	2/10
40	10	100	1/10
41	20	100	2/10
42	24	100	1/4
43	10	100	1/10
44	10	100	1/10
45	24	100	1/4
46	20	100	2/10
47	10	100	1/10
48	20	100	2/10
49	16	100	1/10

50	20	100	2/10
51	10	100	1/10
52	10	100	1/10
53	10	100	1/10
54	20	100	2/10
55	24	100	1/4
56	10	100	1/10
57	20	100	2/10
58	10	100	1/10
59	24	100	1/4
60	20	100	2/10
61	24	100	1/4
62	10	100	1/10
63	24	100	1/4
64	20	100	2/10
65	20	100	2/10
66	10	100	1/10
67	10	100	1/10
68	24	100	1/4
69	10	100	1/10
70	10	100	1/10
71	24	100	1/4
72	20	100	2/10
73	10	100	1/10
74	24	100	1/4
75	22	100	2/10
76	34	100	3/10

77	20	100	2/10
78	20	100	2/10
79	20	100	2/10
80	24	100	1/4
81	10	100	1/10
82	22	100	2/10
83	16	100	1/10
84	10	100	1/10
85	24	100	1/4
86	22	100	2/10
87	10	100	1/10
88	10	100	1/10
89	20	100	2/10
90	10	100	1/10
91	14	100	1/10
92	22	100	2/10
93	25	100	1/4
94	28	100	3/10
95	10	100	1/10
96	16	100	1/10
97	11	100	1/10
98	24	100	1/4
99	10	100	1/10
100	22	100	2/10

4. RESULTADOS Y DISCUSIÓN

4.1 MANUAL DE PROYECCIONES.

Se ha dividido al paciente en las siguientes partes que son: cabeza, columna vertebral, tórax, abdomen, pelvis y extremidades tanto anteriores como posteriores.

4.1.1 Cabeza

4.1.1.1 Cráneo

POSICIÓN: Dorso Ventral (DV)

DESCRIPCIÓN: en esta posición no es necesaria la sedación del animal ya que el paciente se halla mucho más cómodo recostado sobre su abdomen. Las ramas de la mandíbula deben reposar sobre la mesa con el fin de que el plano sagital quede alineado perpendicular a la placa. El rayo atraviesa la línea media de la cabeza a nivel de la comisura lateral de los párpados.

Esta proyección nos permite observar conformación ósea: huesos: frontal, nasales, parietales, senos frontales y paranasales.





POSICIÓN: Latero Lateral (LL)

DESCRIPCIÓN: el paciente debe estar en esta posición completamente sedado. La cabeza debe alinearse de tal manera que se halle paralelo a la placa y ambas ramas de la mandíbula situadas una sobre otra. El rayo central debe atravesar la cabeza, entre la base de la oreja y la comisura lateral de los párpados.

Con esta proyección observamos: maxilares superior e inferior, hueso cigomático, temporal, senos paranasales.

4.1.1.2 Bulla timpánica

POSICIÓN: Oblicua (Ob)

DESCRIPCIÓN: el paciente debe estar completamente sedado.

La cabeza debe alinearse de tal manera que se halle oblicuo a la placa apoyando el arco cigomático sobre la mesa.

El rayo central debe atravesar la cabeza entre la base de la oreja y la rama de la mandíbula.

Con esta proyección podemos observar la bulla timpánica y huesos del oído interno.





POSICIÓN: Rostro Caudal (RC)

DESCRIPCIÓN: la cabeza ha de apoyarse con el hueso occipital sobre la mesa y con la ayuda de cintas de sujeción separamos los maxilares abriendo la boca.

El rayo central debe atravesar entre las dos ramas de la mandíbula.

Con esta proyección observamos la bulla timpánica y parte interna de la cavidad oral.

4.1.1.3 Maxilar superior.

POSICIÓN: Oblicuo (Ob)

DESCRIPCIÓN: con el paciente sedado, la cabeza se ubica de tal manera que el arco cigomático se encuentre sobre la mesa, con ayuda de cintas de sujeción separamos los maxilares para abrir la boca. La rama de la mandíbula no debe apoyarse sobre la mesa.

El rayo central debe atravesar todo el cráneo a través del paladar.

Nos permite evaluar el estado del maxilar superior y sus senos maxilares.



4.1.1.4 Maxilar inferior



POSICIÓN: Oblicuo (Ob)

DESCRIPCIÓN: con el animal completamente sedado.

La rama de la mandíbula ubicada en posición oblicua a la mesa. Ayudados por cintas de sujeción abrimos la boca.

El rayo central debe atravesar entre las dos ramas de la mandíbula.

Nos permite evaluar los maxilares inferiores.

4.1.1.5 Nariz intraoral

POSICIÓN: Dorso Ventral (DV)

DESCRIPCIÓN: no es necesario sedar al paciente.

La cabeza debe estar apoyada sobre las mandíbulas de tal forma que queden paralelas a la placa.

El rayo central debe atravesar el cráneo por los huesos de la nariz.

A más de los huesos nasales con esta proyección observamos los senos para nasales.

4.1.1.6 Seno frontal

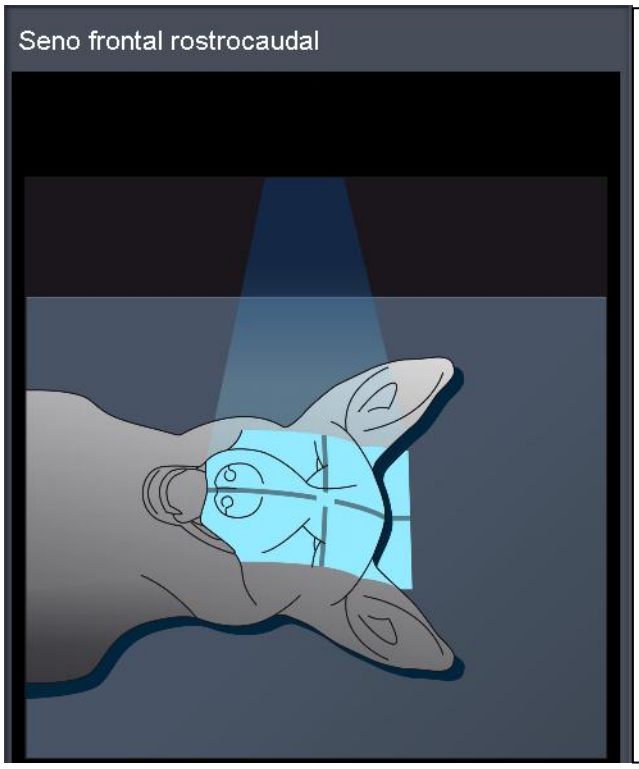

POSICIÓN: Rostro Caudal (RC)

DESCRIPCIÓN: el paciente debe estar completamente sedado.

La cabeza apoyada sobre el hueso occipital de tal manera que se halle paralelo a la placa.

El rayo central debe atravesar todo el cráneo entre los ojos por la línea media de la cabeza entre los párpados.

Con esta proyección podemos evaluar los senos frontales.

4.1.1.7 Articulación temporomandibular

POSICIÓN: Oblicua (Ob) **DESCRIPCIÓN:** el paciente debe estar completamente sedado. La cabeza debe colocarse con las mandíbulas superior e inferior reposados sobre la mesa. El rayo central debe atravesar la articulación entre la base de la oreja y la rama de la mandíbula inferior. Esta proyección nos permite observar la articulación temporomandibular así como también parte interna del oído.	

4.1.2 Columna Vertebral

4.1.2.1 Columna cervical

POSICIÓN: Latero Lateral (LL)

DESCRIPCIÓN: el plano sagital de la cabeza y el tronco deben quedar paralelos a la mesa.

Se sujeta al animal por la cabeza y las extremidades anteriores de modo que quede inmovilizado.

El rayo central debe atravesar a nivel de la tercera vértebra cervical.

Nos permite observar conformación ósea de las vértebras cervicales así como también tráquea, faringe, esófago y ganglios.

POSICIÓN: Ventro Dorsal (VD)

DESCRIPCIÓN: se inmoviliza al animal en posición ventro dorsal con las extremidades anteriores extendidas hacia caudal. Se extiende la cabeza de tal manera que las ramas de la mandíbula se hallen paralelo a la mesa.

El rayo central incide sobre el cuello en la línea media a nivel de la tercera vértebra cervical.

Esta proyección nos permite evaluar vértebras cervicales, faringe, tráquea, esófago y ganglios.



4.1.2.2 Columna dorsal

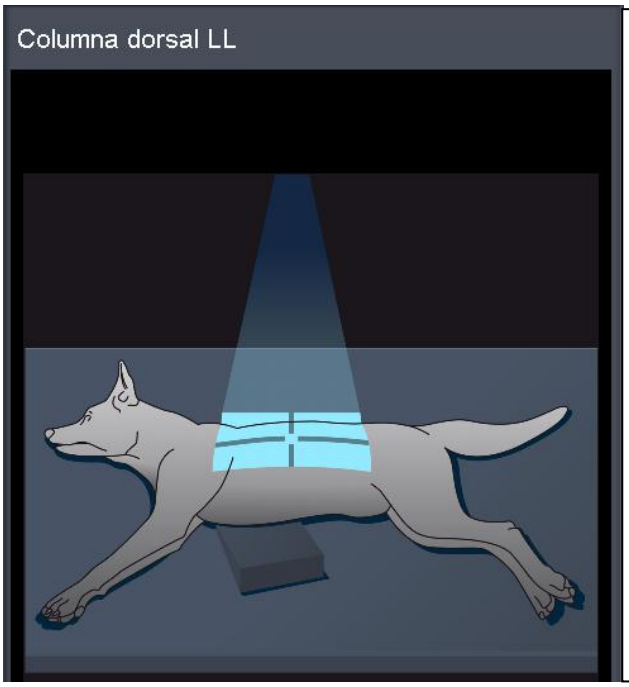

POSICIÓN: Latero Lateral (LL)

DESCRIPCIÓN: sujetando al animal por la cabeza y extremidades anteriores y posteriores se lo extiende de tal manera que la columna vertebral se halle paralelo a la mesa.

El rayo central debe atravesar la columna a nivel de la séptima vértebra dorsal.

Nos permite evaluar conformación ósea de las vértebras dorsales.

POSICIÓN: Ventro Dorsal (VD)

DESCRIPCIÓN: con el animal en decúbito supino se alinea el plano sagital perpendicular a la mesa. Las extremidades posteriores se extienden en dirección caudal apoyando los corvejones sobre la mesa.

El rayo central debe atravesar a nivel de la séptima vértebra dorsal.

Nos permite evaluar conformación ósea de las vértebras dorsales.

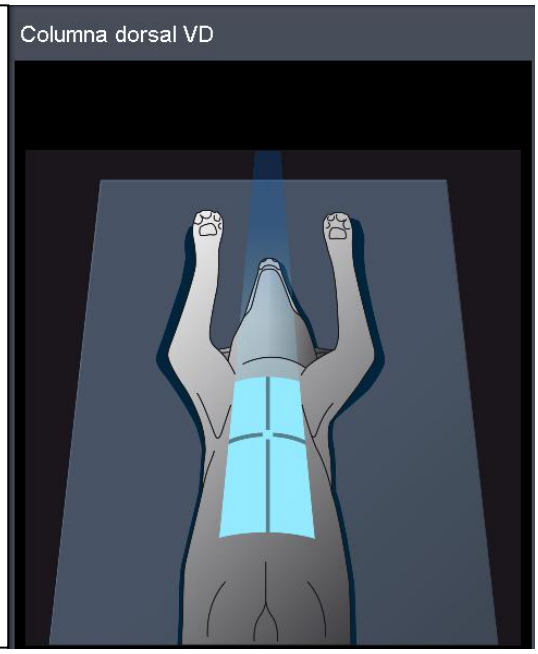

4.1.2.3 Columna lumbar

POSICIÓN: Latero Lateral (LL)

DESCRIPCIÓN: sujetando al animal por la cabeza y extremidades anteriores y posteriores se lo extiende de tal manera que la columna vertebral se halle paralelo a la mesa.

El rayo central debe atravesar la columna a nivel de la tercera vértebra lumbar.

Nos permite evaluar la conformación ósea de las vértebras lumbares.

POSICIÓN: Ventro Dorsal (VD)

DESCRIPCIÓN: con el animal en decúbito supino se alinea el plano sagital perpendicular a la mesa. Las extremidades posteriores se extienden en dirección caudal apoyando los corvejones sobre la mesa.

El rayo central debe atravesar a nivel de la cuarta vértebra lumbar.

Nos permite evaluar la conformación ósea de las vértebras lumbares.

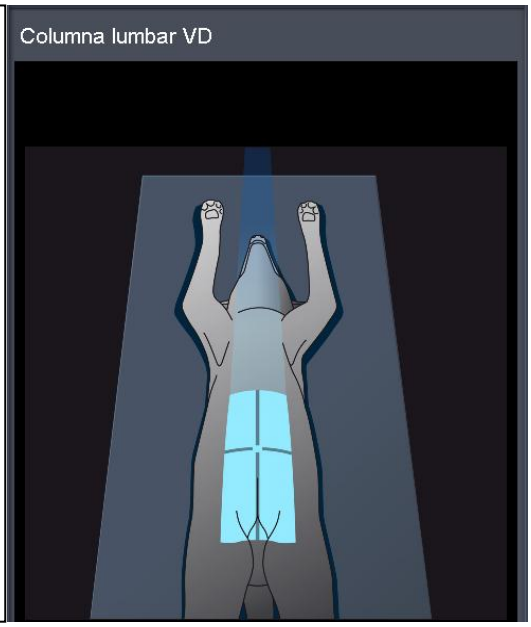

4.1.3 Tórax

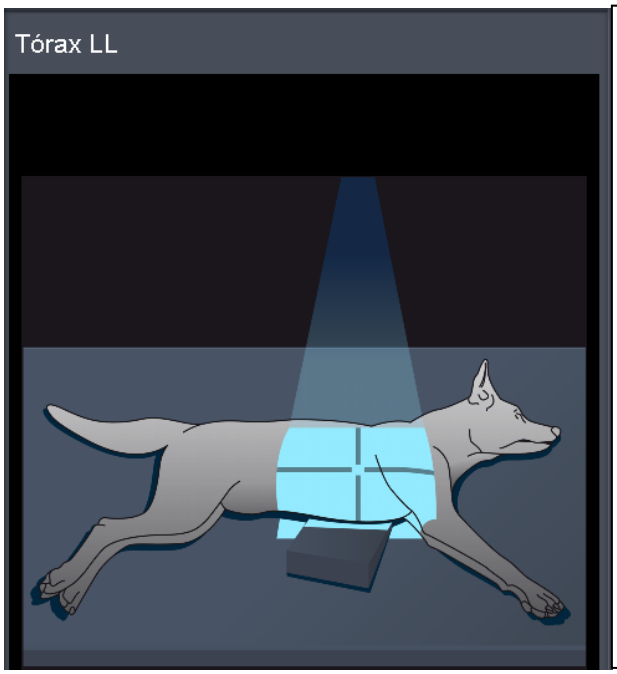

POSICIÓN: Latero Lateral (LL)

DESCRIPCIÓN: con el animal en posición latero lateral de modo que la columna vertebral se halle paralelo a la mesa. Sujetando las extremidades anteriores y posteriores.

El rayo central debe atravesar a nivel de la quinta costilla en su porción media.

Con ésta proyección podemos observar: pulmones, corazón, bronquios, conformación ósea de las costillas, diafragma.

POSICIÓN: Ventro Dorsal (VD)

DESCRIPCIÓN: se coloca al paciente con su plano sagital perpendicular a la mesa y la columna vertebral alineada exactamente sobre el esternón. Las extremidades posteriores deben estar extendidas en abducción.

El rayo central debe incidir a través del punto medio de la sexta costilla torácica.

Ésta proyección nos permite observar: silueta cardiaca, pulmones, bronquios, diafragma, conformación ósea de costillas y esternón.



4.1.4 Extremidad Anterior

4.1.4.1 Hombro

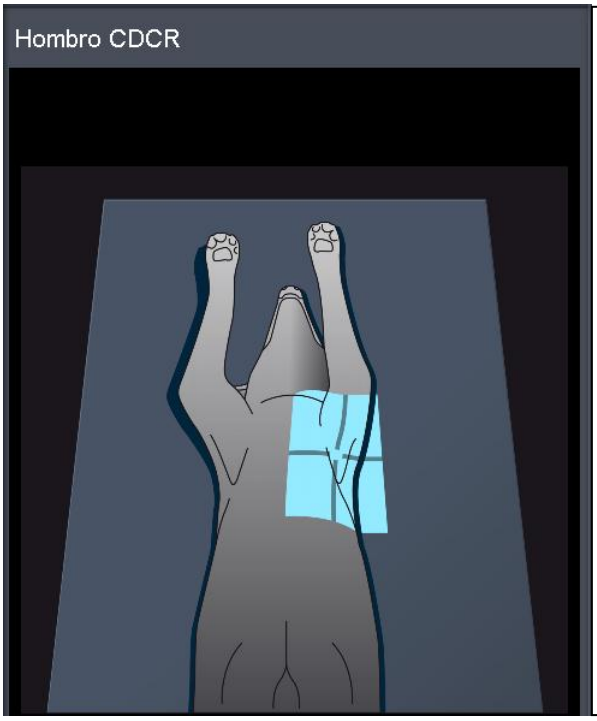

POSICIÓN: Craneo Dorsal Caudo Rostral (CDCR)

DESCRIPCIÓN: se coloca al paciente sobre su espalda. Los miembros anteriores se estiran hacia delante de tal manera que las manos reposen sobre la mesa. Las puntas de los codos deben apuntar hacia arriba y el plano sagital del tronco alinearse perpendicular a la placa.

El rayo central atraviesa a nivel de la tuberosidad mayor del húmero.

Con esta proyección podemos evaluar: articulación del hombro, conformación ósea de la parte proximal del húmero.



POSICIÓN: Medio Lateral (ML)

DESCRIPCIÓN: el miembro anterior que se explora (situado en la parte inferior) se tracciona hacia adelante y el miembro superior lo más atrás posible. Se debe extender el cuello y fijar la cabeza de modo que se evita la sobreexposición.

El rayo central se dirige hacia la articulación del hombro.

Con ésta proyección podemos observar la articulación del hombro y extremidad proximal del húmero.

4.1.4.2 Codo



POSICIÓN: Caudo Rostral Cráneo Dorsal (CRCD)

DESCRIPCIÓN: se sostiene la cabeza del paciente extendiéndola lo más hacia atrás posible, con la otra mano se sostiene la pata que se va a examinar a nivel de la articulación del hombro. Otra persona fija la mano del paciente a la mesa. Es importante que solo el olecranon este apoyado en la mesa. El rayo central se dirige hacia la mitad de la extremidad anterior aproximadamente a un dedo de distancia de los epicóndilos.

Con ésta proyección podemos observar a más de la articulación del codo conformación ósea de húmero, cubito y

POSICIÓN: Medio Lateral 45^0 (ML 45^0)

DESCRIPCIÓN: asegurar la cabeza del paciente con una mano y con la otra la extremidad anterior situada por debajo, cerrando la articulación del codo hasta formar un ángulo de 45°.

La otra extremidad anterior se extiende lo más hacia atrás posible.

El rayo central se dirige hacia la articulación del codo a una distancia de un dedo del epicóndilo medial del húmero.

Con ésta proyección se evalúa la articulación del codo en flexión.





POSICIÓN: Medio Lateral 135° (ML 135°)

DESCRIPCIÓN: asegurar la cabeza del paciente con una mano y con la otra la extremidad anterior situada por debajo, extendiendo la articulación del codo hasta formar un ángulo de 135°. La otra extremidad anterior se extiende lo más hacia atrás posible. El rayo central se dirige hacia la articulación del codo a una distancia de un dedo del epicóndilo medial del húmero.

Con ésta proyección podemos evaluar la articulación del codo en extensión.

4.1.4.3 Carpo

POSICIÓN: Dorso Palmar (DP)

DESCRIPCIÓN: la extremidad a explorar se la fija sobre la mesa, apoyando los cojinetes palmares. La cabeza se la extiende hacia atrás y sosteniendo la extremidad a nivel de la articulación del hombro.

El rayo central se dirige hacia el medio de la extremidad a nivel del espacio articular proximal de la articulación del carpo.

Evaluamos los huesos del carpo.



POSICIÓN: Medio Lateral (ML)

DESCRIPCIÓN: se sostiene la extremidad cerca de la articulación del codo, con la otra mano se fija la almohadilla de manera que las falanges se hallen perpendiculares entre ellas. La otra extremidad anterior se tracciona ligeramente hacia caudal.

El rayo central se dirige hacia el medio de la extremidad a nivel del espacio articular proximal de la articulación del carpo.

4.1.5 Abdomen

POSICIÓN: Latero Lateral (LL)

DESCRIPCIÓN: el paciente debe ser alineado de forma que su plano sagital se halle paralelo a la mesa

El rayo central debe atravesar todo el abdomen a nivel de la décimo segunda vértebra dorsal.

En ésta posición evaluamos: hígado, bazo, estómago, riñones, intestino delgado y grueso



POSICIÓN: Ventro Dorsal (VD)

DESCRIPCIÓN: el animal debe estar sobre su dorso y se lo alinea de forma que el plano sagital se halle perpendicular a la mesa. Las extremidades posteriores se extienden y se abducen apoyando las almohadillas sobre la mesa.

La dirección del rayo central se dirige hacia la línea media a nivel de la segunda vértebra lumbar.

En ésta posición evaluamos: hígado, bazo, estómago, riñones, intestino delgado y grueso, y útero y cuernos uterinos.

4.1.6 Pelvis

POSICIÓN: Latero Lateral (LL)

DESCRIPCIÓN: el plano sagital del tronco debe ubicarse paralelo a la mesa. La tracción a nivel de la cola ayuda a mejorar la posición. Las extremidades posteriores se fijan mediante tracción hacia caudal.

El rayo central se dirige hacia el trocánter mayor de la extremidad posterior superior.

En ésta proyección evaluamos articulación de la cadera, hueso fémur, articulación sacro-iliaca. Útero y cuernos uterinos.

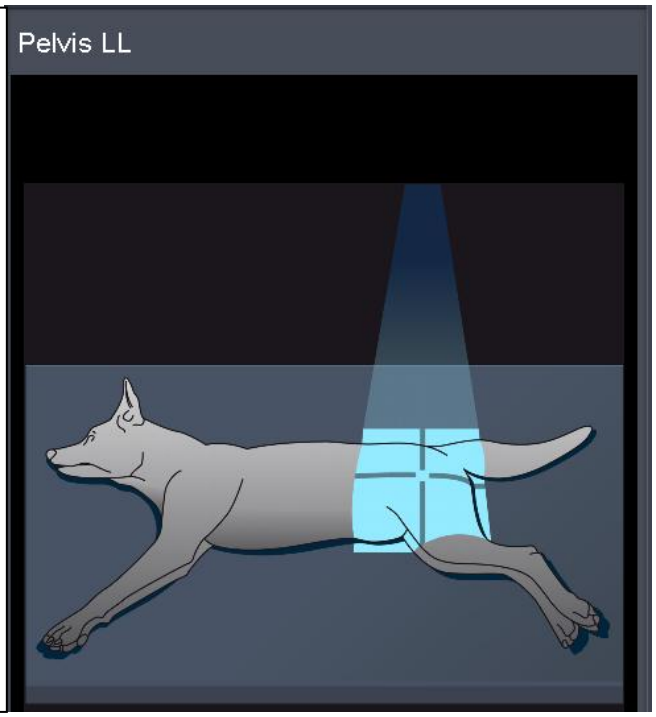

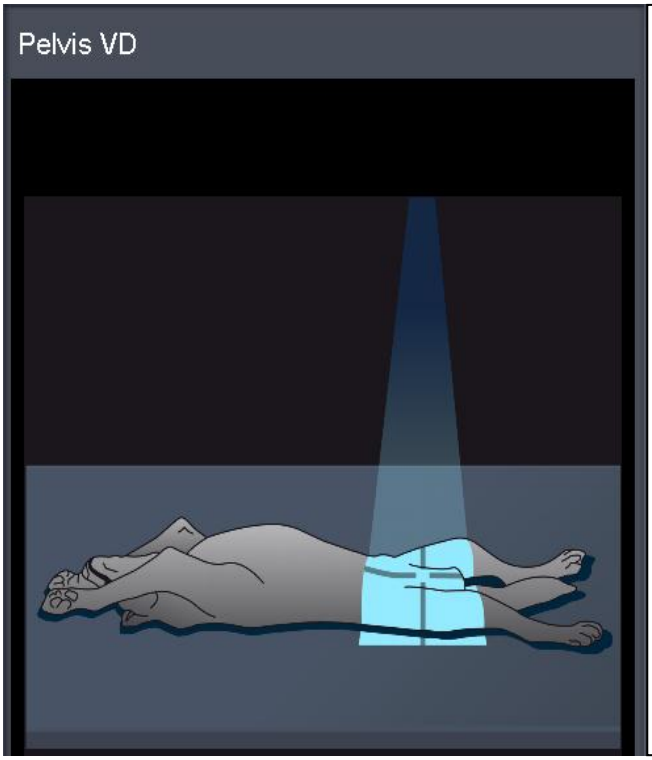

POSICIÓN: Ventro Dorsal (VD)

DESCRIPCIÓN: el plano sagital del tronco debe quedar perpendicular a la mesa. Los miembros pélvicos se traccionan hacia atrás hasta que los corvejones toquen la mesa. Tener mucho cuidado en pacientes con displasia de cadera al momento de realizar la abducción de los miembros.

El rayo central se dirige hacia la línea media a nivel de los trocánteres.

En ésta proyección evaluamos articulación de la cadera, hueso fémur, articulación sacro-iliaca. Útero y cuernos uterinos.

4.1.7 Extremidad Posterior

4.1.7.1 Rodilla

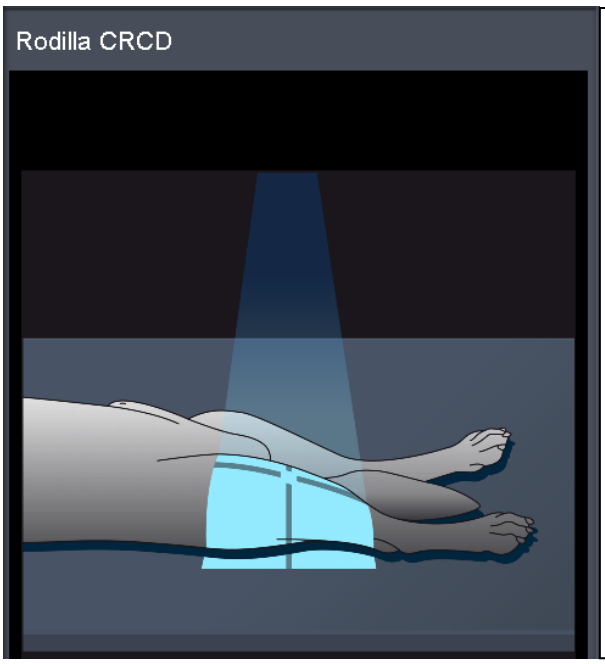

POSICIÓN: Caudo Rostral Cráneo Dorsal (CRCD)

DESCRIPCIÓN: se coloca al paciente en posición semisentado inclinado hacia atrás. La extremidad afectada se tracciona sujetándola firmemente hacia caudal.

El rayo central se dirige hacia el cuerpo de la rodilla, abarcando parte del fémur y tibia.

Con ésta proyección observamos articulación de la rodilla, hueso fémur, rotula y parte proximal de la tibia.



POSICIÓN: Medio Lateral (ML)

DESCRIPCIÓN: se abduce la extremidad más superior con el fin de asegurar una radiografía de la articulación de la rodilla sin sobreexposiciones. La mano que sujeta la extremidad abducida se debe apoyar sobre la mesa a la vez que sujeta la cola.

El rayo central se dirige hacia el espacio articular de la rodilla.

Con ésta proyección observamos articulación de la rodilla, hueso fémur, rotula y parte proximal de la tibia.

4.1.7.2 Tarso

POSICIÓN: Dorso Plantar (DP)

DESCRIPCIÓN: el paciente en decúbito dorsal se extiende la extremidad posterior afectada apoyando los corvejones sobre la mesa de manera que quede totalmente traccionada la articulación de la rodilla.

El rayo central se dirige hacia la línea media de la extremidad a nivel de la articulación de la primera falange.

Observamos los huesos que conforman el tarso y las falanges.



POSICIÓN: Medio Lateral (ML)

DESCRIPCIÓN: se coloca la extremidad posterior con la articulación del tarso extendida, sujetando con ambas manos la región de la rodilla. Se debe presionar los dedos sobre la mesa.

El rayo central se dirige hacia la línea media de la extremidad a nivel del astrágalo.

Observamos la articulación del pie, huesos del tarso y falanges.

4.2 INTERPRETACIÓN DE PLACAS RADIOGRÁFICAS

Placa 1. (Cod. 138)

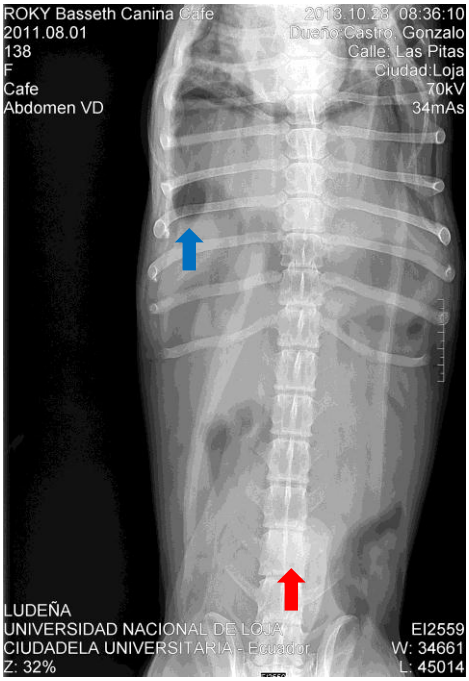

Abdomen Ventro Dorsal (VD).

Paciente: Rocky **Edad:** 2 años

Raza: Basset Haund **Peso:** 14, 6 kg. (Grande)

Sexo: Macho

Anamnesis: paciente con vómitos, temperatura baja y a la palpación abdominal se siente una masa sólida. Se presume de cuerpo extraño.

Interpretación: Paciente con obstrucción por cuerpo extraño con densidad de hueso, de consistencia sólida en la porción media del yeyuno a nivel de la 6ta. Vértebra Lumbar ( ). Presencia de gases en la flexura craneal del duodeno, en el ciego y en el colon descendente ( ).

Placa 2. (Cod. 139)

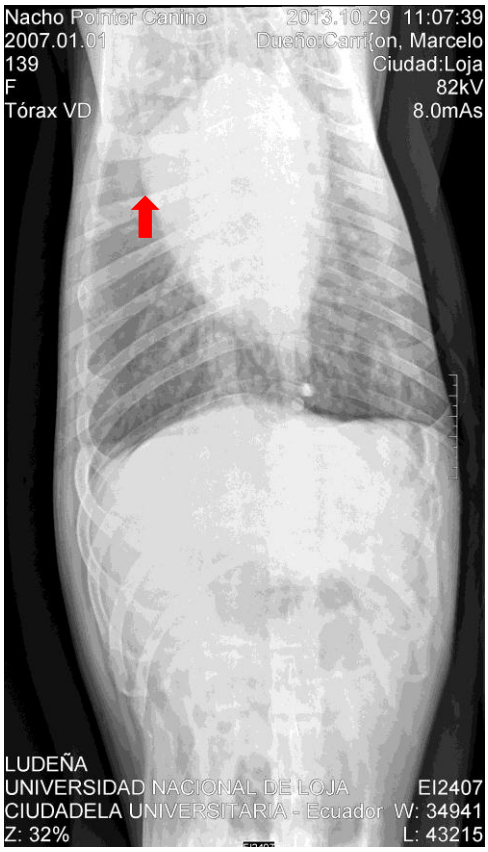

Tórax Ventro Dorsal (VD)

Paciente: Nacho **Edad:** 6 años

Raza: Pointer **Peso:** 22 kg. (Gigante)

Sexo: Macho

Anamnesis: aumento del tamaño del pecho, comenta que va creciendo gradualmente como una maza. Requiere Radiografía de Tórax VD. Se recomienda enviar a laboratorio para citología

Interpretación: Presencia de maza a nivel de la 4ta y 5ta costilla del lado derecho. Patrón intersticial de inclusión de tejido de etiología desconocida, semejante a sarcoma.

Placa 3. (Cod. 140)

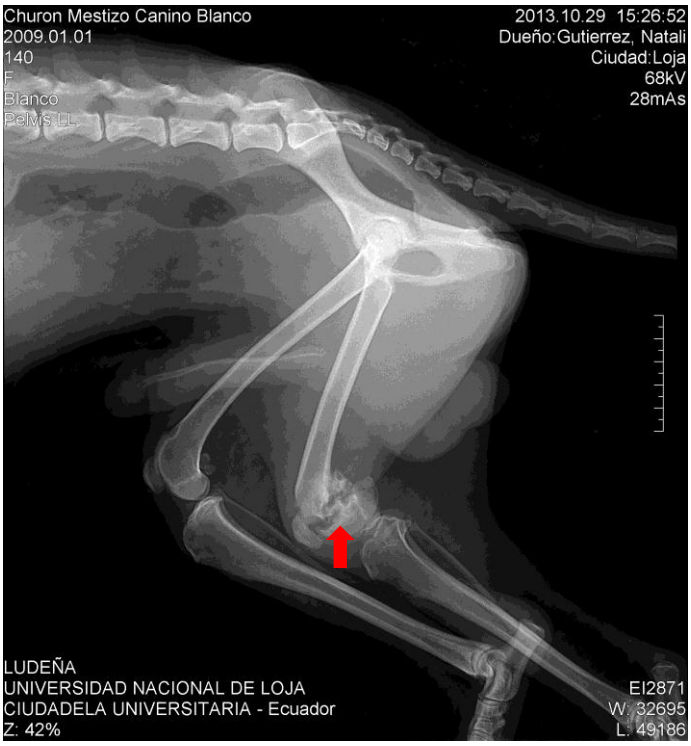

Pelvis Latero Lateral (LL)

Paciente: Churon

Edad: 4 años

Raza: Mestizo

Peso: 19 kg. (Grande)

Sexo: Macho

Anamnesis: fue encontrado en la calle y no apoya el miembro posterior izquierdo.

Interpretación: Fractura incompleta de fémur de la extremidad derecha a nivel de la tróclea, en la articulación de la rodilla y articulación femoro rotuliana, con desplazamiento de la rótula caudalmente.

Placa 4. (Cod. 142)

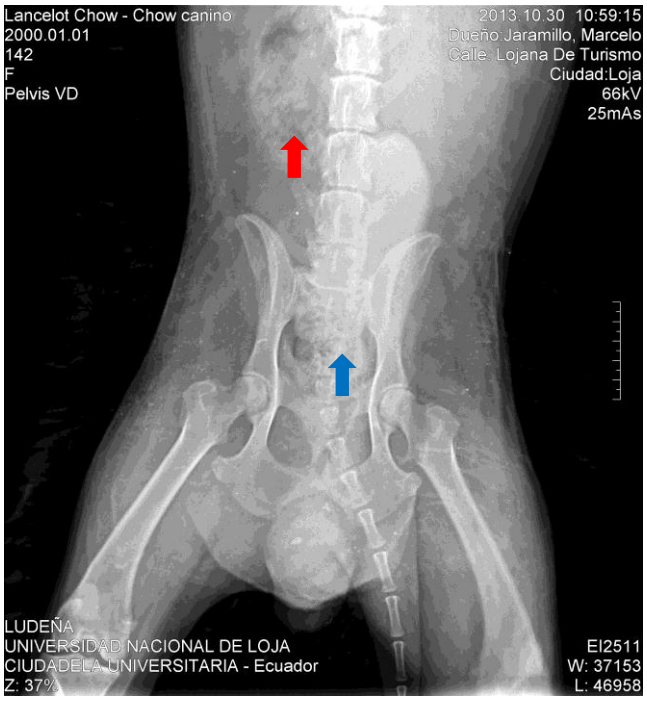

Pelvis Ventro Dorsal (VD)

Paciente: Lancelot

Edad: 13 años

Raza: Chow – Chow

Peso: 18.5 kg. (Grande)

Sexo: Macho

Anamnesis: Paciente Remitido.

Diagnóstico presuntivo: Compactación de heces. Ausencia de peristaltismo en intestino grueso. Inflamación de próstata.

Interpretación: Presencia de heces a nivel de colon ascendente ( ) y parte final del intestino grueso y recto a nivel del agujero obturador ( ).

Placa 5. (Cod. 142)

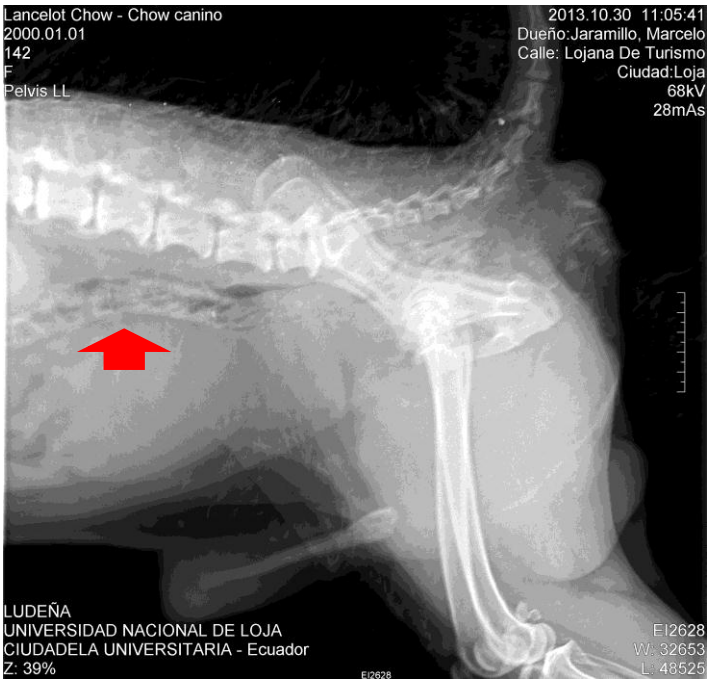

Pelvis Latero Lateral (LL)

Paciente: Lancelot

Edad: 13 años

Raza: Chow – Chow

Peso: 18.5 kg. (Grande)

Sexo: Macho

Anamnesis: Paciente Remitido.

Diagnóstico presuntivo: Compactación de heces. Ausencia de peristaltismo en intestino grueso. Inflamación de próstata.

Interpretación: Presencia de heces en la porción terminal del intestino grueso, recto; y, en el colon ascendente y descendente. A nivel de la tercera vértebra lumbar hasta el hueso sacro.

Placa 6. (Cod. 144)

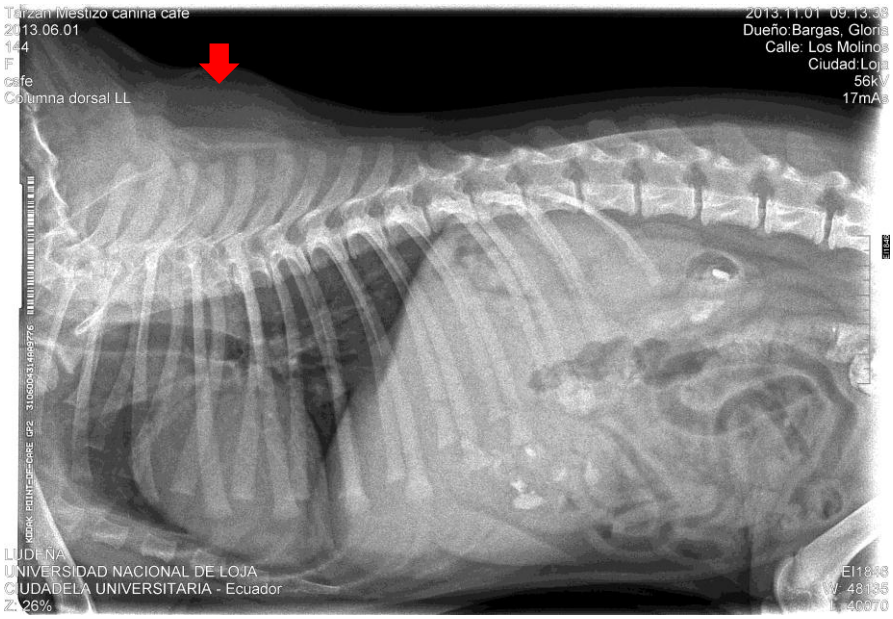

Columna Dorsal Latero Lateral (LL)

Paciente: Tarzán **Edad:** 5 meses

Raza: Mestizo **Peso:** 7.3 kg. (Mediano)

Sexo: Macho

Anamnesis: paciente sufre de golpe a nivel de la columna dorsal. Por el dolor permanece postrado.

Interpretación: Traumatismo por golpe de objeto sólido a nivel de 4ta a 6ta vértebra dorsal, presencia de edema en esta zona, sin comprometimiento o lesión interna, tanto de estructura ósea como de tejidos blandos.

Placa 7. (Cod. 236)

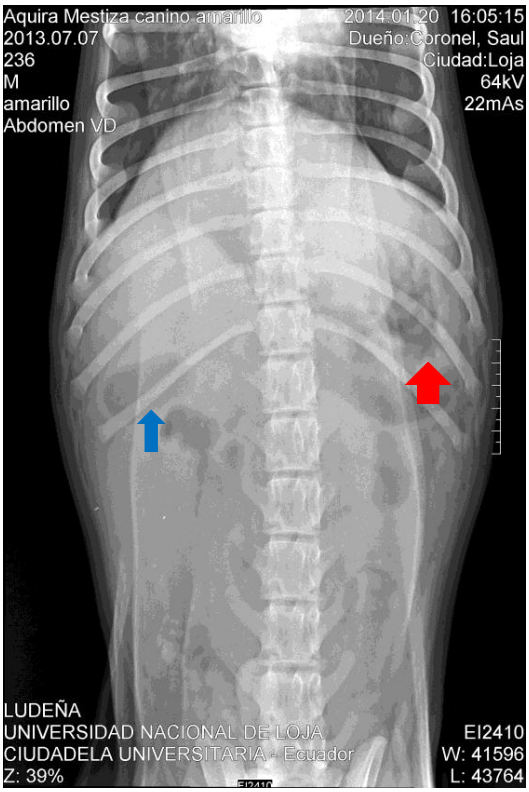

Pelvis Ventro Dorsal (VD)

Paciente: Aquira **Edad:** 8 meses

Raza: Mestizo **Peso:** 15 kg. (Grande)

Sexo: Hembra

Anamnesis: el dueño comenta que ha presentado vómitos frecuentes más o menos 5 por día hace 2 días. No hay diarreas. Paciente decaída. No come.

Interpretación: se observa la pared del estómago engrosado por inflamación de la mucosa (⬆). Presencia de gas en la flexura craneal del duodeno (⬆).

Placa 8. (Cod. 145)

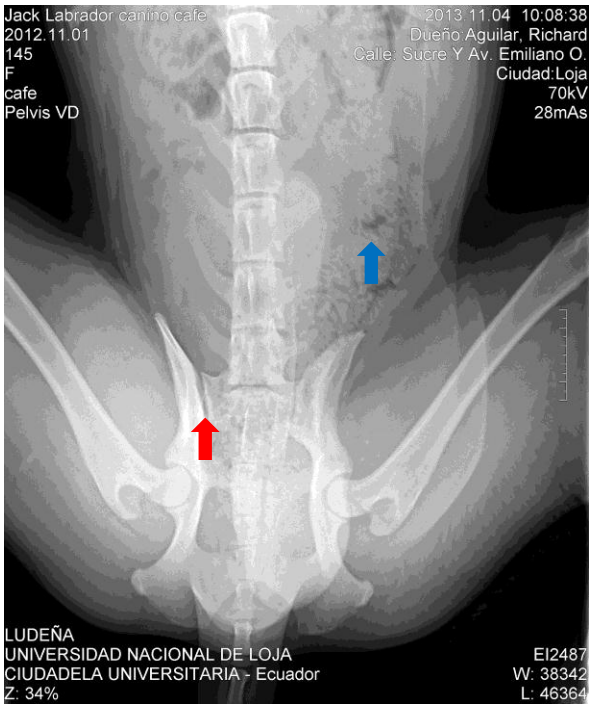

Pelvis Ventro Dorsal (VD)

Paciente: Jack **Edad:** 1 año

Raza: Labrador **Peso:** 31 kg. (Gigante)

Sexo: Macho

Anamnesis: paciente sufre un golpe de vehículo en los miembros posteriores y cadera.

Interpretación: Fisura en la articulación sacro iliaca del lado derecho ( ). Presencia de heces en el colon descendente y recto ( ).

Placa 9. (Cod. 145)

Rodilla Medio Lateral (ML) Izquierda

Paciente: Jack

Edad: 1 año

Raza: Labrador

Peso: 31 kg. (Gigante)

Sexo: Macho

Anamnesis: paciente sufre un golpe de vehículo en los miembros posteriores y cadera.

Interpretación: Traumatismo por atropellamiento sin lesión en estructuras óseas. Inflamación de tejido blando.

Placa 10. (Cod. 146)

Hombro Medio Lateral (ML) Izquierda

Paciente: Aitana **Edad:** 10 meses

Raza: Labrador **Peso:** 5 kg. (Pequeño)

Sexo: Hembra

Anamnesis: Paciente Remitido.

Interpretación: Traumatismo por golpe de vehículo a nivel del hombro, no se observa lesiones óseas. Presencia de inflamación de tejido blando.

Placa 11. (Cod. 147)

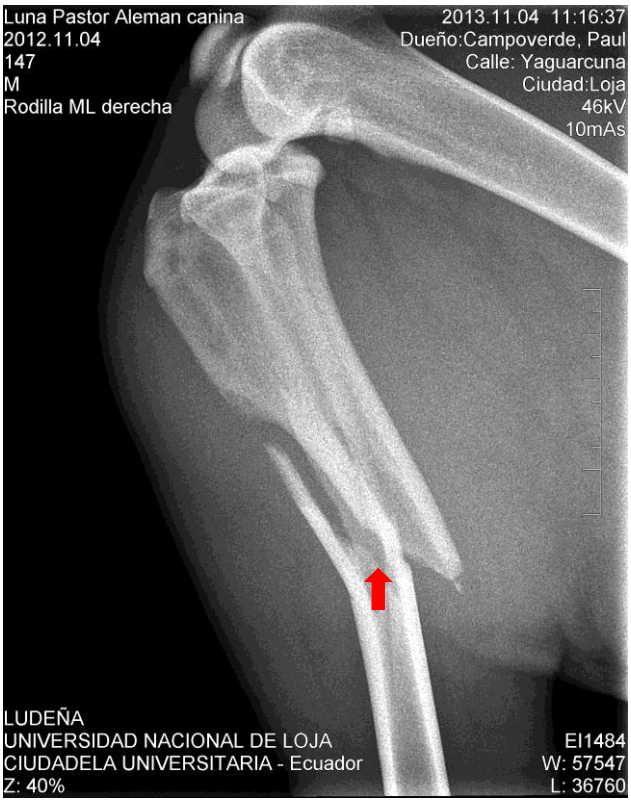

Rodilla Medio Lateral (ML) Derecha

Paciente: Luna **Edad:** 1 año

Raza: Pastor Alemán **Peso:** 20.5 kg. (Grande)

Sexo: Hembra

Anamnesis: Paciente sufre de atropellamiento de los miembros posteriores.

Interpretación: Fractura incompleta en pico de flauta con presencia de esquirla de tibia y peroné. Presencia de edema.

Placa 12. (Cod. 148)

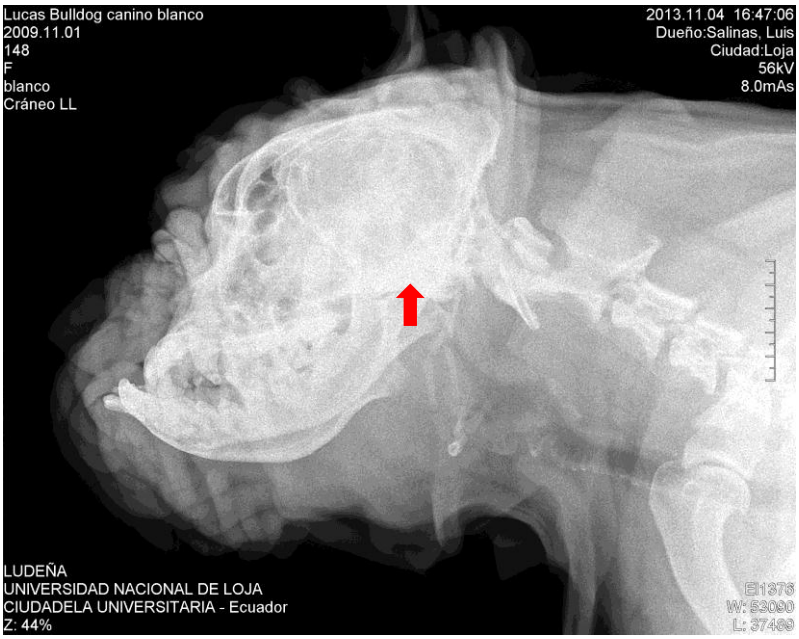

Cráneo Latero Lateral (LL)

Paciente: Lucas **Edad: 4** años

Raza: Bulldog **Peso:** 22.7 kg. (Gigante)

Sexo: Macho

Anamnesis: paciente no come y está perdiendo peso. No puede abrir la boca.

Diagnóstico presuntivo: miositis eosinofílica inmunomediada. Trauma neural.

Interpretación: Compresión de mandíbula por inflamación de músculos masticatorios.

Placa 13. (Cod. 148)

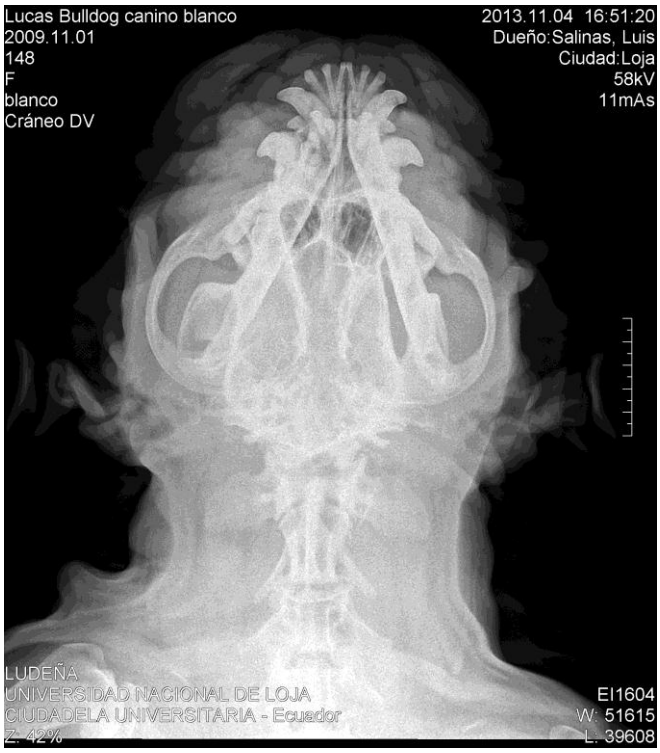

Cráneo Dorso Ventral (DV)

Paciente: Lucas **Edad: 4** años

Raza: Bulldog **Peso:** 22.7 kg. (Gigante)

Sexo: Macho

Anamnesis: paciente no come y está perdiendo peso. No puede abrir la boca.

Diagnóstico presuntivo: miositis eosinofílica inmunomediada. Trauma neural.

Interpretación: Compresión de mandíbula por inflamación de músculos masticatorios.

Placa 14. (Cod. 149)

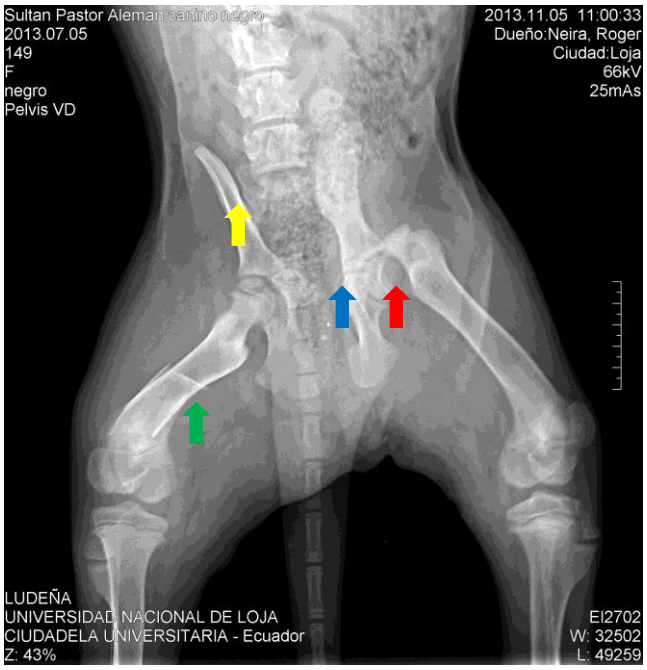

Pelvis Ventro Dorsal (VD)

Paciente: Sultan

Edad: 5 meses

Raza: Pastor Alemán

Peso: 20 kg. (Grande)

Sexo: Macho

Anamnesis: paciente sufre de atropellamiento de miembros posteriores. No puede mantenerse en pie.

Interpretación: *Lado izquierdo:* fractura de pelvis a nivel de articulación sacro iliaca con rotación (🔵). Fractura completa del cuello del fémur (🔴).

Lado derecho: fractura cabalgada del cuerpo del fémur (🟢). Fisura en la articulación sacro iliaca (🟡).

Placa 15. (Cod. 150)

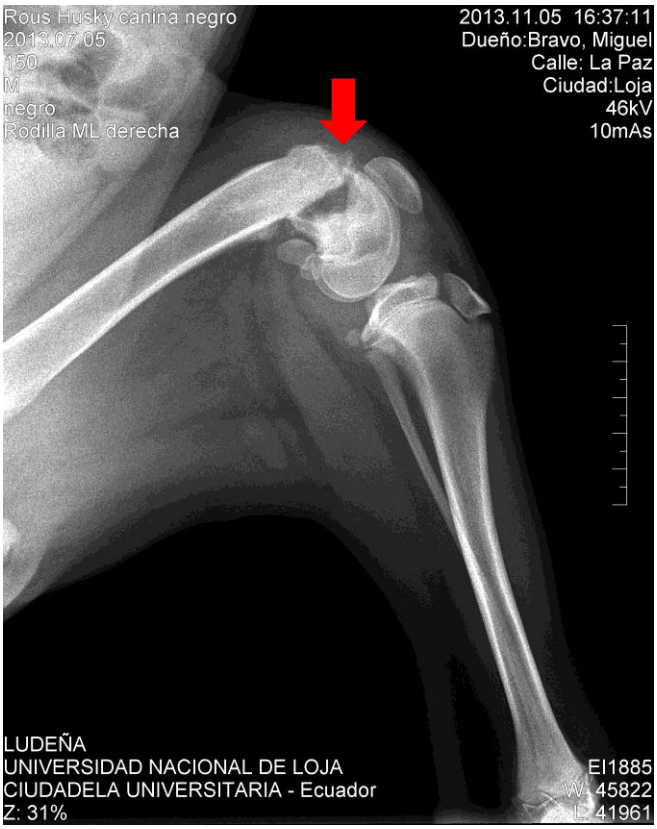

Rodilla Medio Lateral (Ml) Derecha

Paciente: Rous **Edad:** 4 meses

Raza: Bulldog **Peso:** 12.4 kg. (Grande)

Sexo: Hembra

Anamnesis: no apoya la extremidad posterior izquierda. El dueño comenta que salió a la calle y regreso así. Sospecha que fue atropellada.

Interpretación: Fractura completa de fémur a nivel de la tróclea en la articulación femoro rotuliana con desplazamiento de rótula caudalmente. Presencia de edema.

Placa 16. (Cod. 152)

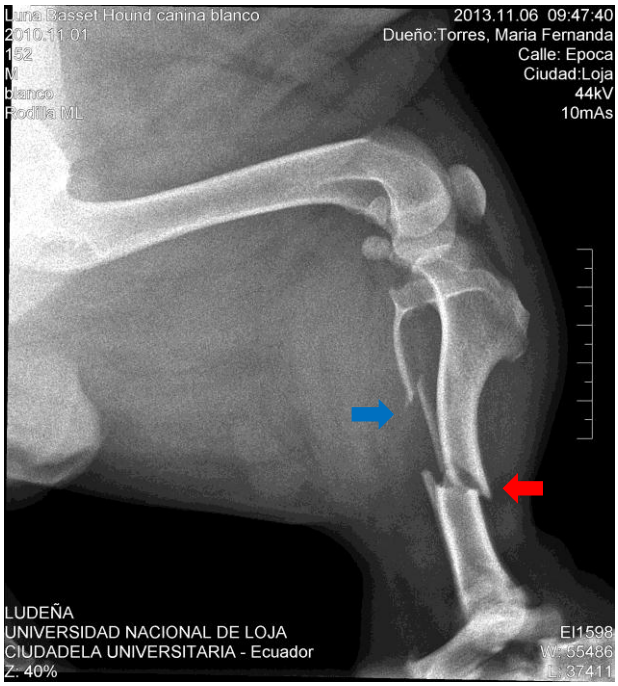

Rodilla Medio Lateral (ML) Izquierda

Paciente: Luna **Edad:** 3 años

Raza: Basset Haund **Peso:** 9 kg. (Mediano)

Sexo: Hembra

Anamnesis: paciente fue encontrado en la calle, no apoya el miembro posterior derecho.

Interpretación: *Tibia:* fractura completa en pico de flauta del cuerpo de la tibia (⬅).

Peroné: doble fractura completa en el cuerpo con desprendimiento de la estructura (➡).

Presencia de tejido blando inflamado.

Placa 17. (Cod. 153)

Rodilla Medio Lateral (ML) Izquierda

Paciente: Lionel **Edad:** 1 año

Raza: Labrador **Peso:** 30 kg (Gigante)

Sexo: Macho

Anamnesis: Paciente Remitido.

Interpretación: Fractura conminuta a nivel del cuerpo de la tibia del miembro posterior izquierdo, con comprometimiento de peroné. Inflamación de tejido blando.

Placa 18. (Cod. 161)

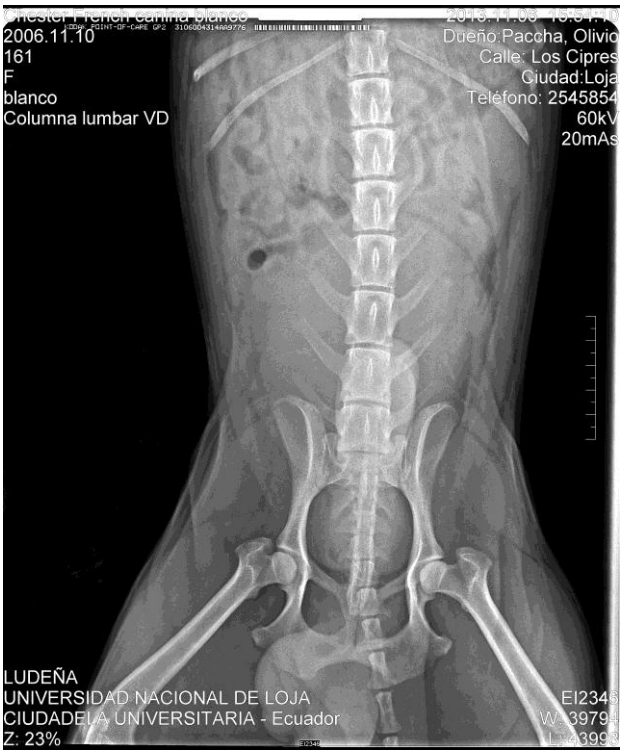

Columna Lumbar Ventro Dorsal (VD)

Paciente: Chester **Edad:** 7 años

Raza: French Poodle **Peso:** 8,1 kg. (Mediano)

Sexo: Macho

Anamnesis: parálisis de los miembros posteriores hace unos 3 días. Comenta que sufrió un golpe hace una semana.

Diagnóstico presuntivo: daño neural.

Interpretación: Normal ubicación de la columna lumbar, no existe daño óseo por el golpe sufrido. Vejiga plétora, abarcando la zona abdominal a nivel de la tercera vértebra lumbar hasta la séptima vértebra lumbar.

Placa 19. (Cod. 154)

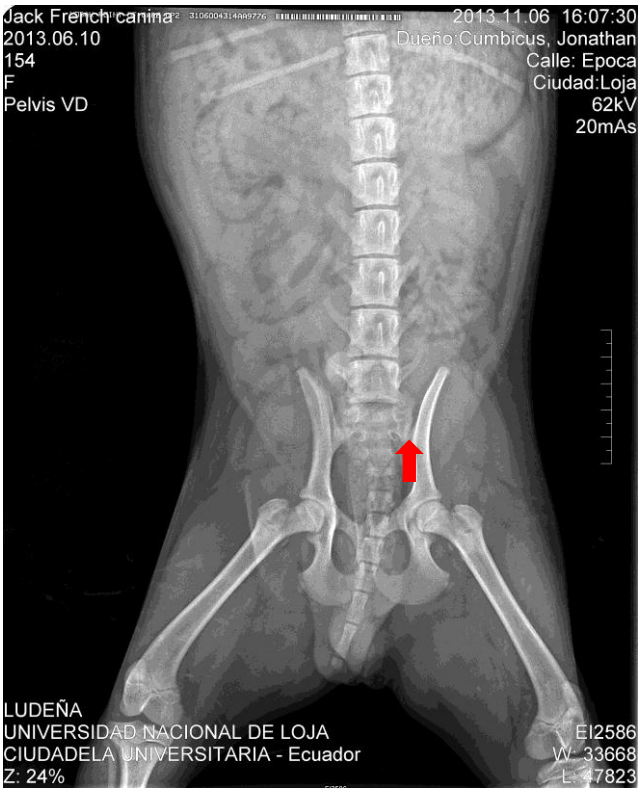

Pelvis Ventro Dorsal (VD)

Paciente: Jack

Edad: 5 meses

Raza: French Poodle

Peso: 7.5 kg. (Mediano)

Sexo: Macho

Anamnesis: no apoya el miembro posterior izquierdo.

Interpretación: Fisura en la articulación sacro iliaca del lado izquierdo.

Placa 20. (Cod. 155)

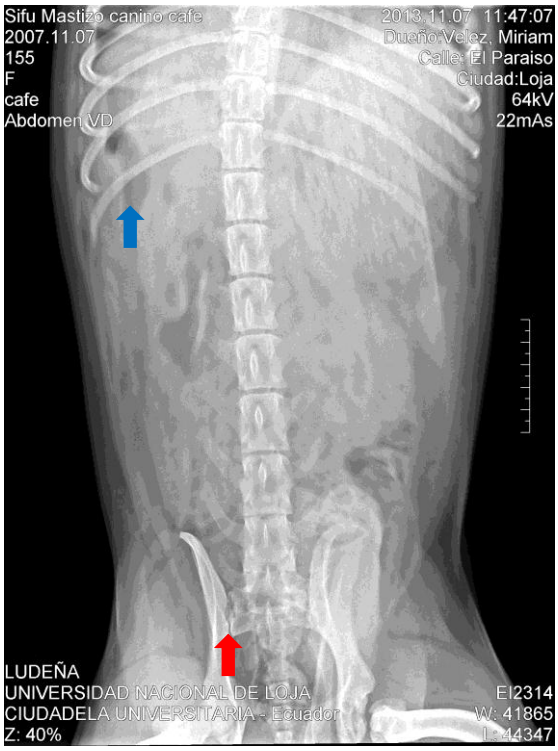

Abdomen Ventro Dorsal (VD)

Paciente: Sifu **Edad:** 6 años

Raza: French Poodle **Peso:** 10 kg. (Mediano)

Sexo: Macho

Anamnesis: Paciente Remitido. Solicitan placa radiográfica de Abdomen en posición Ventro Dorsal.

Interpretación: Fisura en la articulación sacro iliaca del lado derecho ( ). Gran cantidad de alimento en estómago. Presencia de gas en la flexura craneal del duodeno ( ). Compactación de heces en colon transverso y descendente.

Placa 21. (Cod. 156)

Abdomen Ventro Dorsal (VD)

Paciente: Susi

Edad: 5 meses

Raza: Mestiza

Peso: 1,1 kg. (Pequeño)

Sexo: Hembra

Anamnesis: presenta vómitos constantes, no come y si ingiere cualquier alimento lo vomita de inmediato. Se realiza placa radiográfica de Abdomen Ventro Dorsal.

Diagnóstico presuntivo: torsión intestinal, intususcepción.

Interpretación: Presencia de gas en el estómago, parte craneal del duodeno, yeyuno, ciego, colon transverso y descendente. Mucosa gástrica inflamada (Flecha Roja).

Placa 22. (Cod. 156)

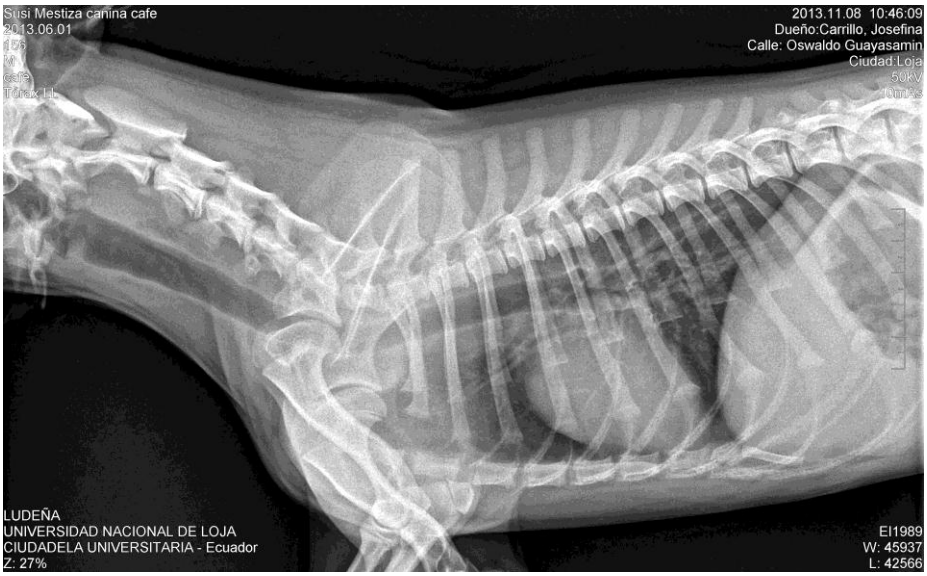

Tórax Latero Lateral (LL)

Paciente: Susi **Edad:** 5 meses

Raza: Mestiza **Peso:** 1,1 kg. (Pequeño)

Sexo: Hembra

Anamnesis: presenta vómitos constantes, no come y si ingiere cualquier alimento lo vomita de inmediato.

Interpretación: Placa ampliada hasta vértebras cervicales ya que se sospecha de cuerpo extraño en esófago; descartando este diagnóstico presuntico ya que no se observa alguna anormalidad.

Placa 23. (Cod. 157)

Cráneo Dorso Ventral (DV)

Paciente: Macarena **Edad:** 2 años

Raza: Golden Retriver **Peso:** 30.5 kg. (Gigante)

Sexo: Hembra

Anamnesis: Paciente Remitido. El dueño nos comenta que ha tenido un absceso en la nariz y que ha sido extraído quirúrgicamente y que sospecha que esté creciendo nuevamente.

Interpretación: Buena conformación ósea del cráneo. Se sospecha de fractura a nivel de huesos nasales por traumatismo. Se descarta este diagnóstico presuntivo ya que no existe anormalidad alguna.

Placa 24. (Cod. 158)

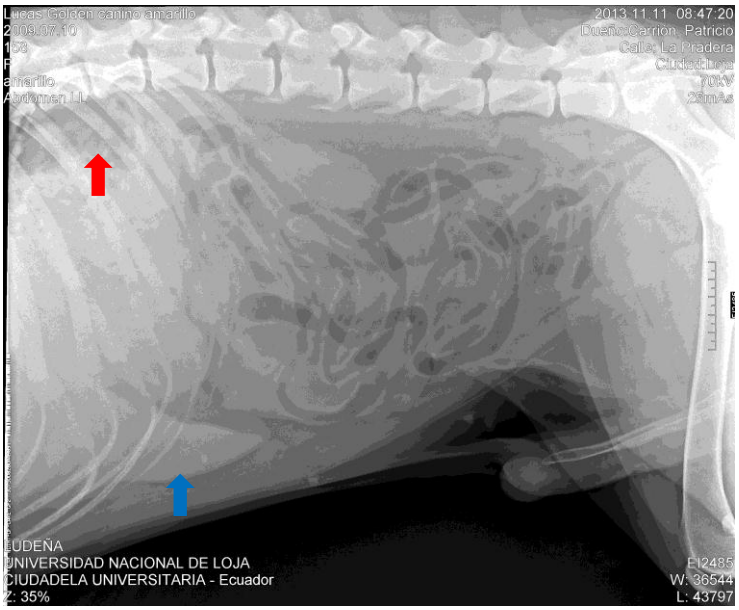

Abdomen Latero Lateral (LL)

Paciente: Lucas **Edad:** 4 años

Raza: Golden Retriver **Peso:** 38 kg. (Gigante)

Sexo: Macho

Anamnesis: paciente presenta vómitos, esta decaído y no come.

Interpretación: Presencia de gas en toda la porción del yeyuno. Estómago lleno de alimento con presencia de gas en el fundus gástrico ( ). Esplenomegalia ( ).

Placa 25. (Cod. 159)

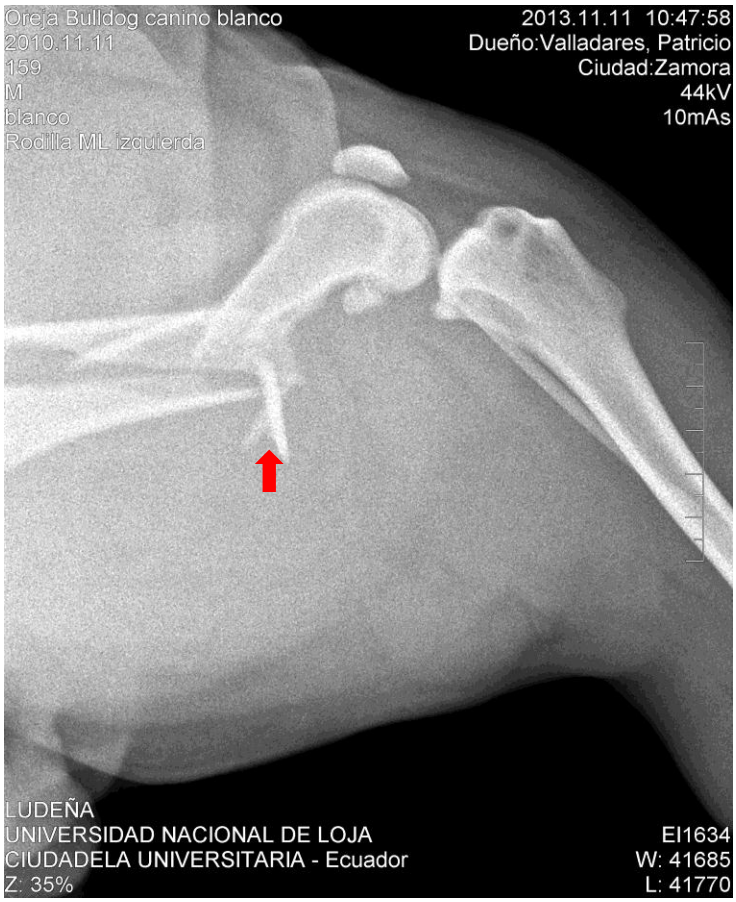

Rodilla Medio Lateral (ML) Izquierda

Paciente: Oreja **Edad:** 3 años

Raza: Mestiza **Peso:** 11.5 kg. (Mediano)

Sexo: Hembra

Anamnesis: paciente sufre caída por las escaleras hace 8 días. No apoya el miembro posterior izquierdo.

Interpretación: Fractura astillada en el cuerpo del fémur.

Placa 26. (Cod. 160)

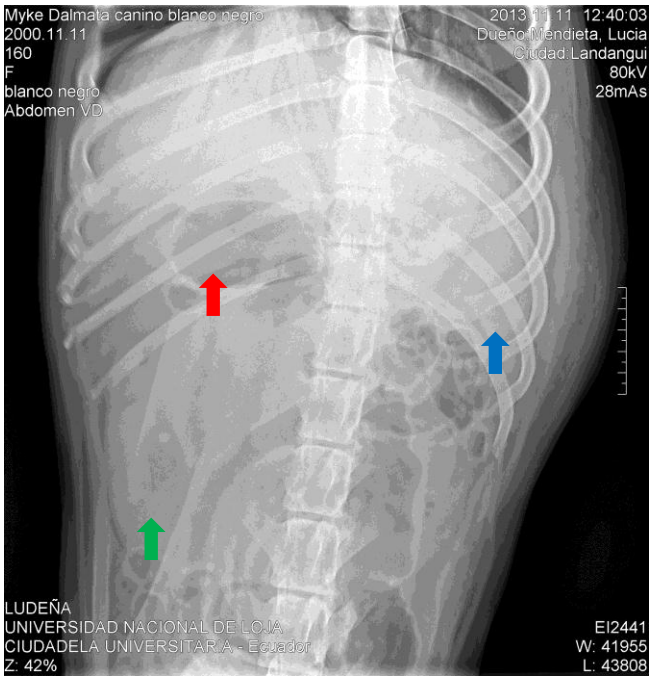

Abdomen Ventro Dorsal (VD)

Paciente: Myke

Edad: 13 años

Raza: Dálmata

Peso: 30 kg. (Gigante)

Sexo: Macho

Anamnesis: paciente llega decaído, no come, ha vomitado 2 veces únicamente.

Interpretación: presencia de gas en la flexura craneal del duodeno ( ), en el colon transverso y descendente. Riñón izquierdo aumentado de tamaño ( ). Hepatomegalia ( ).

Diagnóstico presuntivo: hepatitis.

Placa 27. (Cod. 136)

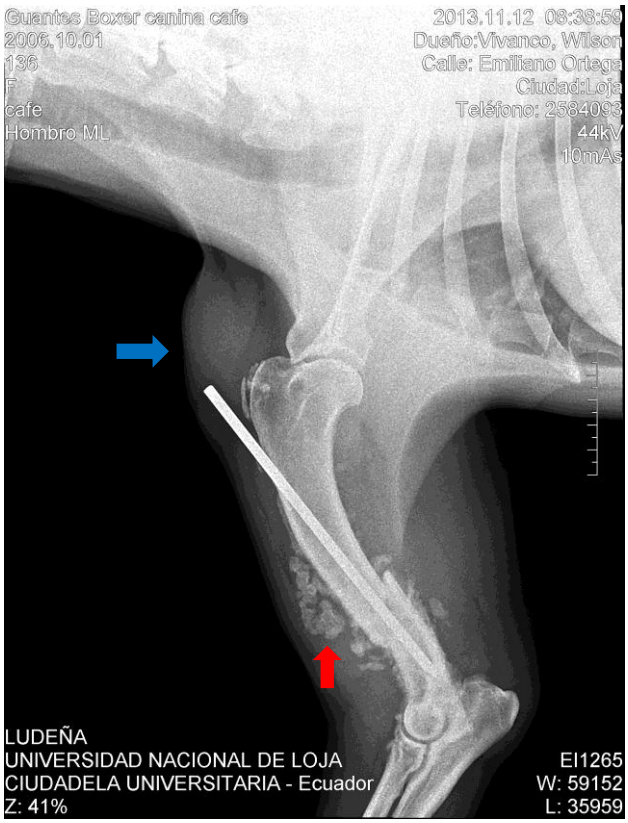

Hombro Medio Lateral (ML) Izquierdo

Paciente: Guantes **Edad:** 7 años

Raza: Boxer **Peso:** 20 kg. (Grande)

Sexo: Macho

Anamnesis: paciente llega a control por corrección de fractura de húmero.

Interpretación: Placa de control en paciente tratado quirúrgicamente hace 20 días por una fractura del cuerpo del cúbito.

Se observa tejido cartilaginoso alrededor de la fractura ( ); fractura parcialmente sellada. Edema en la articulación del hombro ( ).

Placa 28. (Cod. 164)

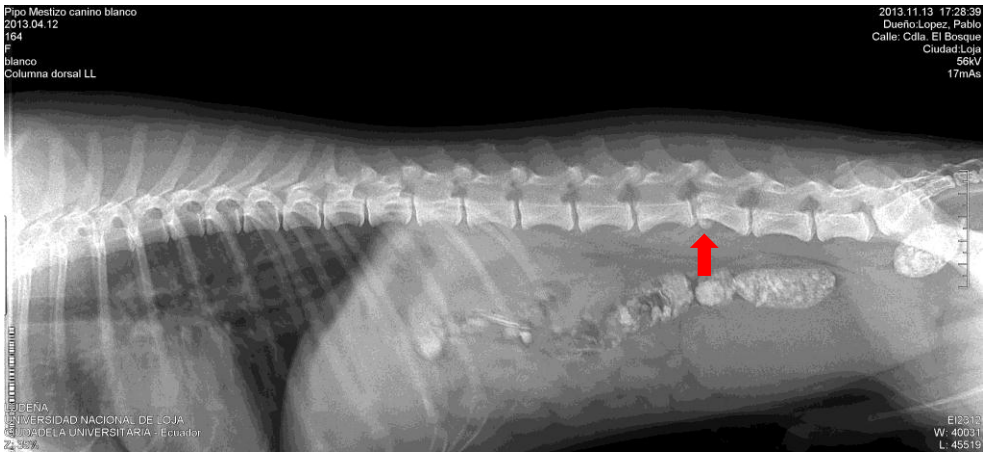

Columna Dorsal Latero Lateral (LL)

Paciente: Pipo

Edad: 1 año

Raza: Mestizo

Peso: 10 kg. (Mediano)

Sexo: Hembra

Anamnesis: paciente sufre golpe de vehículo a nivel de la columna dorsal.

Interpretación: lesión a nivel de la 5ta. Vértebra Lumbar.

Placa 29 (Cod. 165)

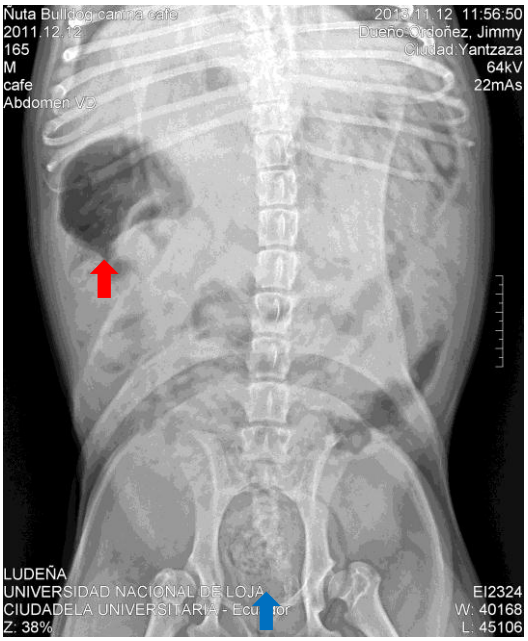

Abdomen Ventro Dorsal (VD)

Paciente: Ñuta

Edad: 2 años

Raza: Bulldog

Peso: 12 kg. (Mediano)

Sexo: Hembra

Anamnesis: Paciente Remitido.

Interpretación: presencia de tejido adiposo en el abdomen. Gas en la flexura craneal del duodeno (⬆). Acumulación de heces en el recto a nivel del agujero obturador (⬆).

Placa 30. (Cod. 166)

Tórax Ventro Dorsal (VD)

Paciente: Ciclón **Edad:** 7 años

Raza: Mestiza **Peso:** 13.5 kg. (Grande)

Sexo: Macho

Anamnesis: el dueño comenta que come huesos y que al parecer esta atorado con uno de ellos.

Interpretación: Paciente sospechoso de obstrucción por cuerpo extraño. Placa normal sin ningún hallazgo de obstrucción en esófago.

Placa 31. (Cod. 166)

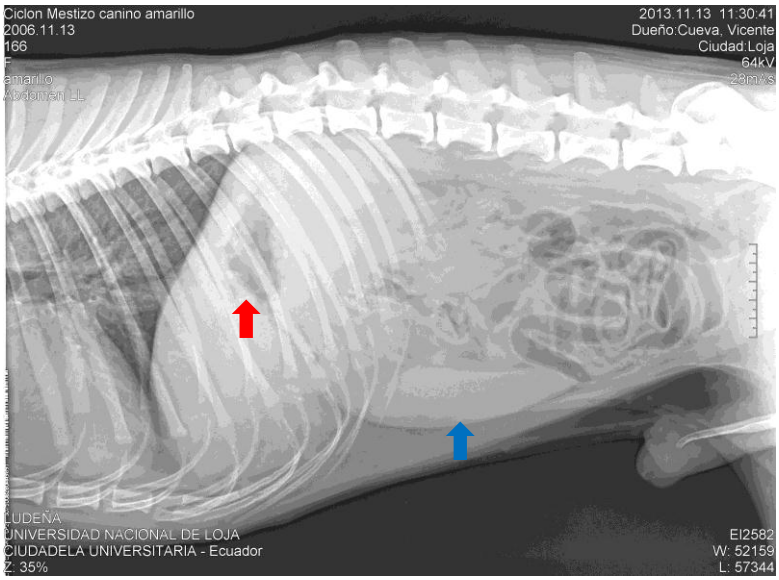

Abdomen Latero Lateral (LL)

Paciente: Ciclón **Edad:** 7 años

Raza: Mestiza **Peso:** 13.5 kg. (Grande)

Sexo: Macho

Anamnesis: el dueño comenta que come huesos y que al parecer esta atorado con uno de ellos.

Interpretación: Presencia de gas en la porción terminal del yeyuno y colon descendente. Engrosamiento de la mucosa gástrica ( ). Esplenomegalia ( ).

Placa 32. (Cod. 167)

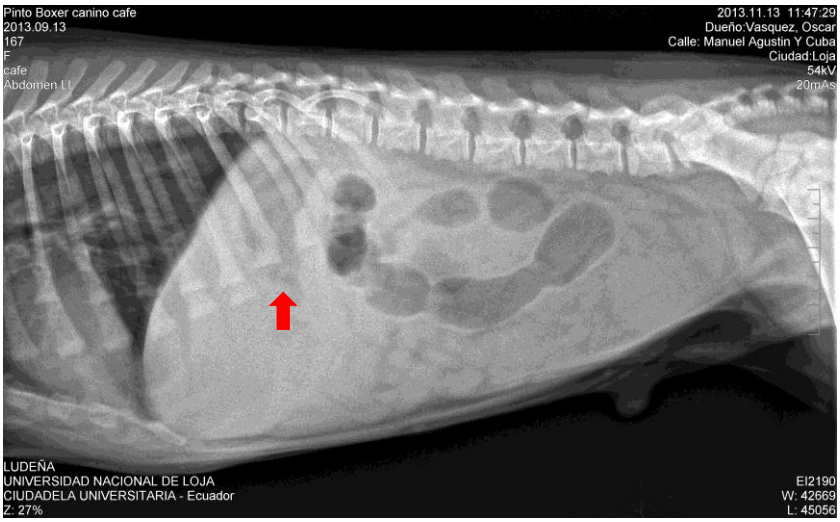

Abdomen Latero Lateral (LL)

Paciente: Pinto **Edad:** 2 meses

Raza: Pitbull **Peso:** 4.4 kg. (Pequeño)

Sexo: Macho

Anamnesis: Paciente Remitido. El propietario nos comenta que no come y que si lo hace vomita de inmediato.

Interpretación: Presencia de gas en el colon ascendente, transversal y descendente. Engrosamiento de la pared de la mucosa gástrica ( ).

Diagnóstico presuntivo: presencia de cuerpo extraño. Torsión Intestinal. Intususcepción.

Placa 33. (Cod. 167)

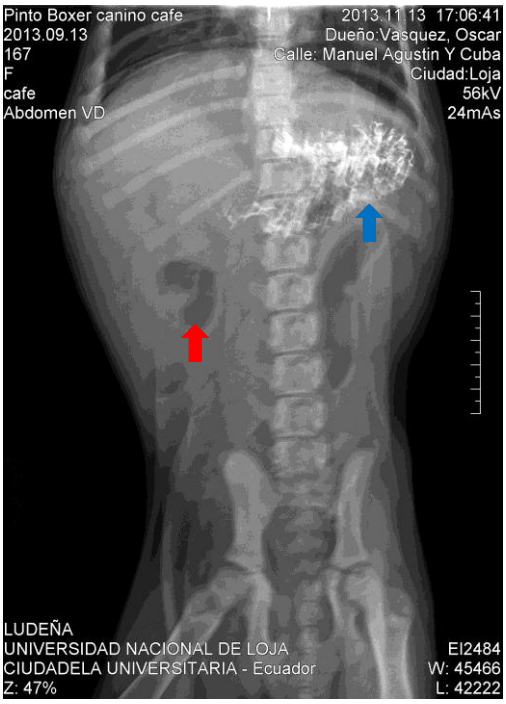

Abdomen Ventro Dorsal (VD)

Paciente: Pinto

Edad: 2 meses

Raza: Pitbull

Peso: 4.4 kg. (Pequeño)

Sexo: Macho

Anamnesis: Paciente Remitido. El propietario nos comenta que no come y que si lo hace vomita de inmediato.

Interpretación: Paciente se le administro un Medio de Contraste (⬆) (Sulfato de Bario). Vomita de inmediato. Se observa presencia de gas en la flexura craneal del duodeno (⬆), debido a una torsión de ésta porción del intestino. Presencia de gas en el colon descendente.

Diagnóstico presuntivo: presencia de cuerpo extraño. Torsión Intestinal. Intususcepción.

Placa 34. (Cod. 168)

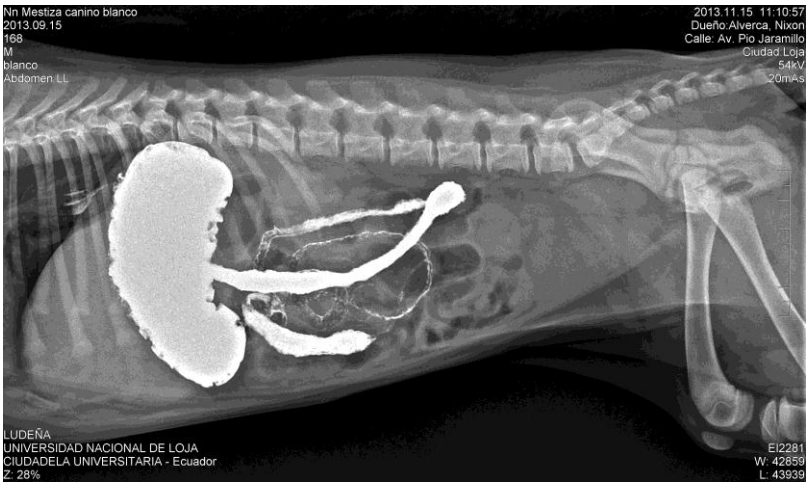

Abdomen Latero Lateral (LL)

Paciente: Nn **Edad:** 2 meses

Raza: Mestizo **Peso:** 3.3 kg. (Pequeño)

Sexo: Hembra

Anamnesis: Paciente Remitido. Lo trae el Médico Veterinario tratante y manifiesta que presenta vómitos y decaimiento. Sospecha de cuerpo extraño. Pide una placa radiográfica de Abdomen Latero Lateral con medio de contraste.

Interpretación: Se administra Medio de Contraste (Sulfato de Bario). Se realiza la toma radiográfica 5 minutos después. El transito del medio de contraste en el intestino es normal.

Presencia de gas en el colon ascendente, transversal y descendente. Engrosamiento de la mucosa gástrica.

Placa 35. (Cod. 171)

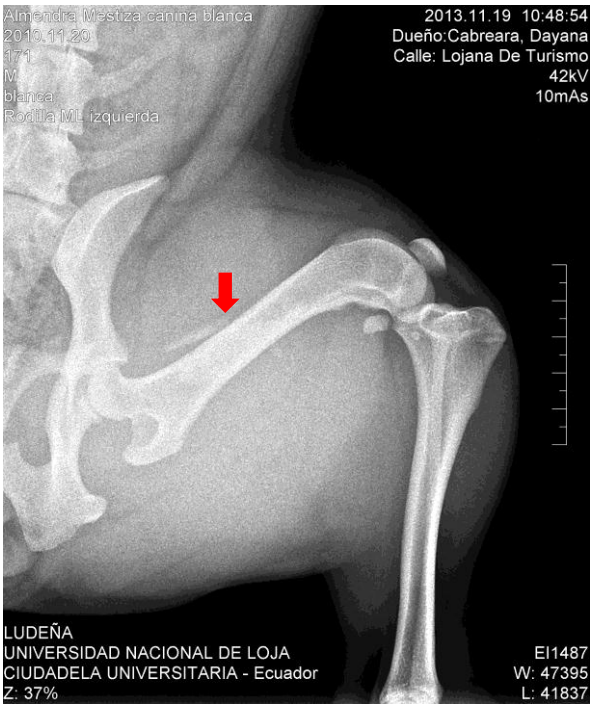

Rodilla Medio Lateral (ML) Izquierda

Paciente: Almendra

Edad: 2 años.

Raza: Mestiza

Peso: 4.8 kg. (Pequeño)

Sexo: Hembra

Anamnesis: Paciente Remitida. Llega por atropellamiento.

En el momento de la sujeción para la toma radiográfica se extendió la extremidad y se alinea la fractura, ya que no fue una fractura desplazada.

Interpretación: Fractura incompleta con esquirlas en el cuerpo del fémur.

Placa 36. (Cod. 169)

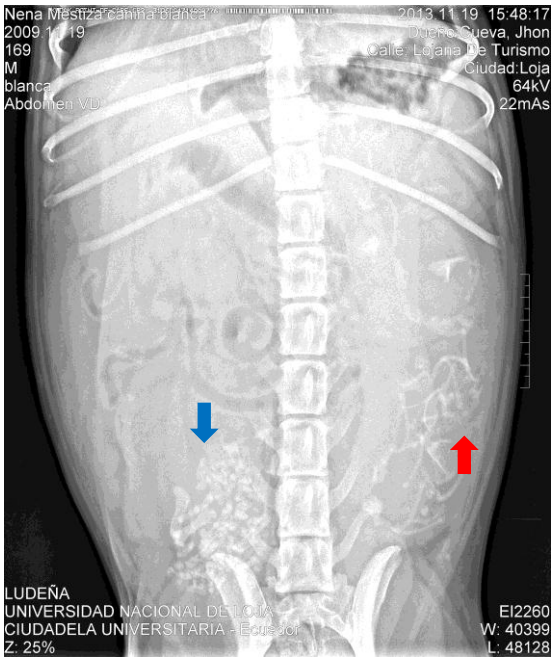

Abdomen Ventro Dorsal (VD)

Paciente: Nena

Edad: 4 años.

Raza: Mestiza

Peso: 10.5 kg. (Mediano)

Sexo: Hembra

Anamnesis: Paciente con síntomas de metritis. Hace más de 15 días parió. Se habían administrado hormonas durante el celo.

Interpretación: Presencia de restos óseos fetales en los cuernos uterinos tanto derecho (⬇) como izquierdo (⬆).

Placa 37. (Cod. 172)

Hombro Medio Lateral (ML) Izquierda

Paciente: Tigre **Edad:** 7 meses

Raza: Mestizo **Peso:** 10.7 kg. (Mediano)

Sexo: Macho

Anamnesis: Paciente Remitido. Ha sido intervenido quirúrgicamente por fractura en el húmero izquierdo.

Interpretación: Se observa fractura en el cuerpo del húmero con restos de cerclaje suelto en el tejido óseo. Mal formación ósea, posiblemente por rechazo o mal manejo de la cirugía.

Placa 38. (Cod. 173)

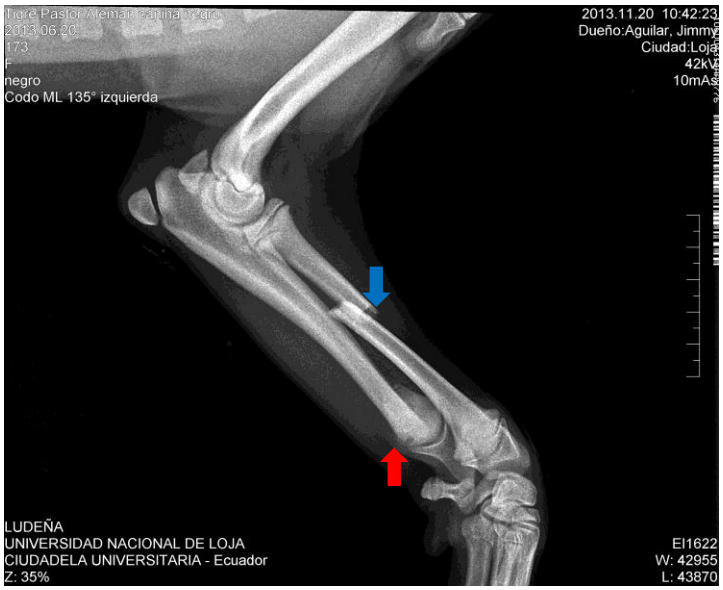

Codo Medio Lateral 135º (ML 135º) Izquierda

Paciente: Tigre

Edad: 3 meses

Raza: Pastor Alemán

Peso: 5 kg. (Pequeño)

Sexo: Macho

Anamnesis: atropellamiento de miembro anterior izquierdo.

Interpretación: Doble fractura en el Cúbito y Radio. **Cúbito:** fractura completa en la porción distal (⬆). **Radio:** fractura completa cabalgada en el cuerpo (⬇).

Placa 39. (Cod. 174)

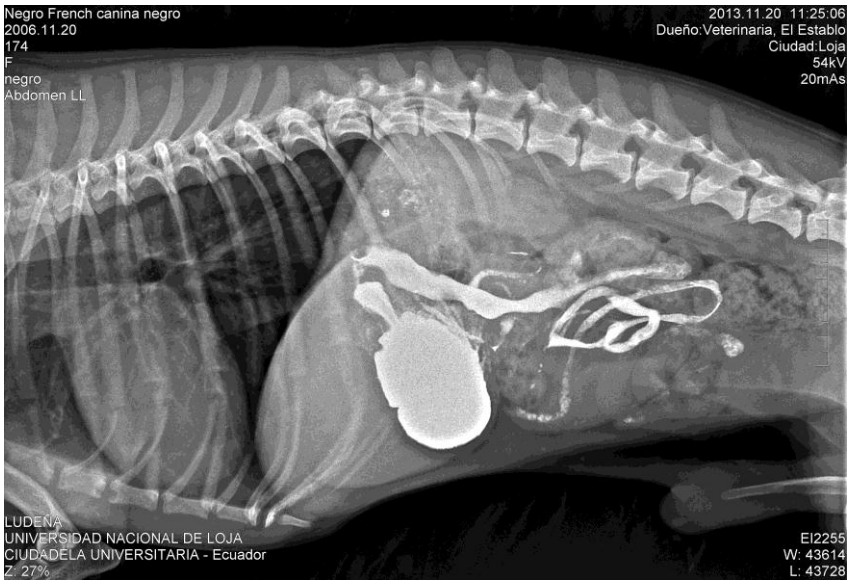

Abdomen Latero Lateral (LL)

Paciente: Negro **Edad:** 5 años

Raza: French Poodle **Peso:** 6 kg. (Pequeño)

Sexo: Macho

Anamnesis: Paciente Remitido. Presenta dolor abdominal.

Se administra Medio de Contraste (Sulfato de Bario).

Interpretación: El tránsito intestinal es normal en toda la porción del intestino delgado, al llegar al intestino grueso se detiene ya que existe una compactación de heces a partir del colon ascendente hasta el recto.

Diagnóstico presuntivo: compactación de heces.

Placa 40. (Cod. 175)

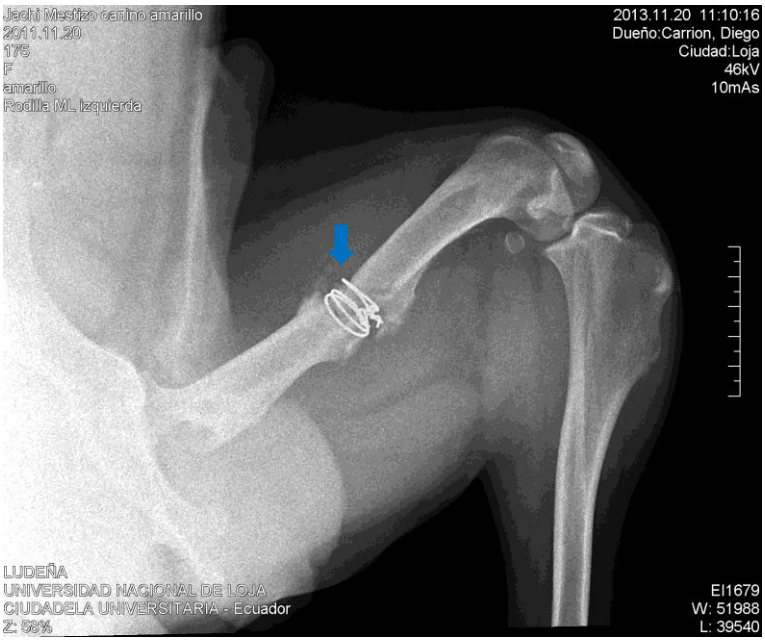

Rodilla Medio Lateral (ML) Izquierda

Paciente: Jachi **Edad:** 2 años

Raza: Mestizo **Peso:** 18 kg. (Grande)

Sexo: Macho

Anamnesis: Paciente Remitido. Fue intervenido quirúrgicamente en otra clínica. No ha tenido suficiente reposo.

Interpretación: Fractura intervenida quirúrgicamente con aplicación de cerclaje. Se observa tejido cartilaginoso alrededor de la fractura. El cerclaje se encuentra en mala posición.

Placa 41. (Cod. 176)

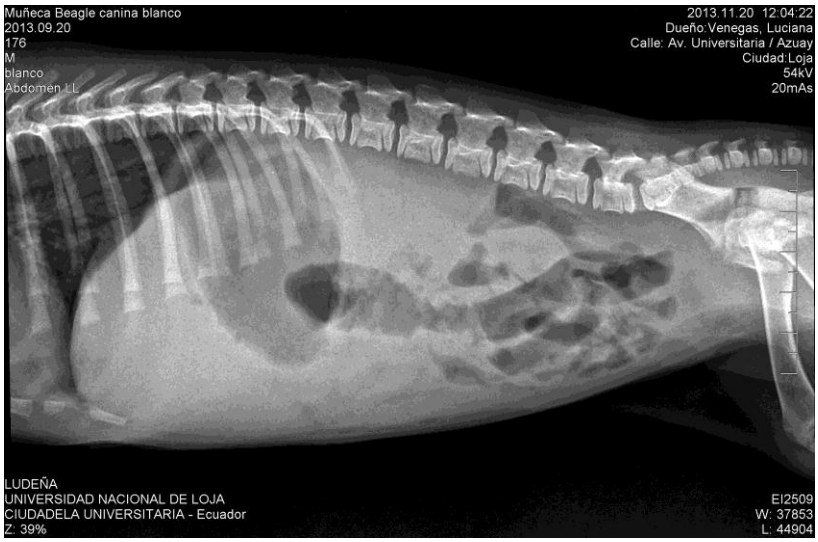

Abdomen Latero Lateral (LL)

Paciente: Muñeca **Edad:** 2 meses

Raza: Beagle **Peso:** 1.2 kg. (Pequeño)

Sexo: Hembra

Anamnesis: Paciente decaída, presenta vómitos y diarreas.

Interpretación: Presencia de gas en todo el tracto gastrointestinal. Estómago distendido.

Diagnóstico presuntivo: obstrucción por cuerpo extraño. Infección gastrointestinal.

Placa 42. (Cod. 177)

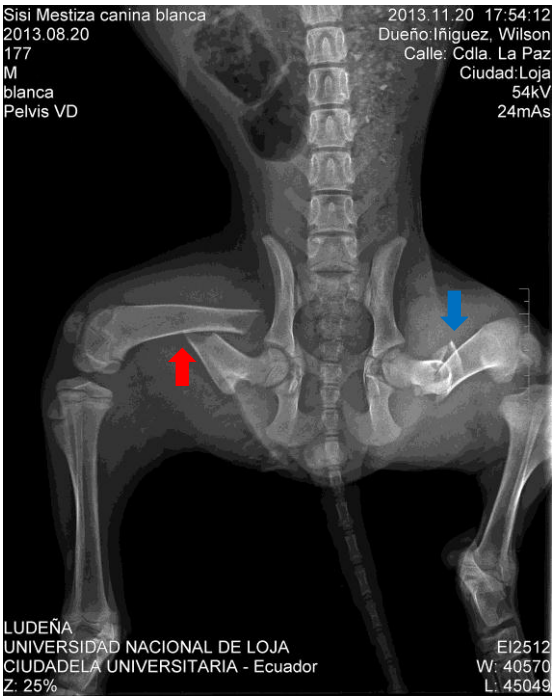

Pelvis Ventro Dorsal (VD)

Paciente: Sisi **Edad:** 3 meses

Raza: Mestiza **Peso:** 3.4 kg. (Pequeño)

Sexo: Hembra

Anamnesis: paciente fue atropellada por un vehículo en los miembros posteriores.

Interpretación: Fractura completa de fémur izquierdo y derecho.

Fémur izquierdo: fractura del cuerpo del fémur con presencia de esquirlas (⬇).

Fémur derecho: fractura del cuerpo del fémur en pico de flauta (⬆).

Placa 43. (Cod. 178)

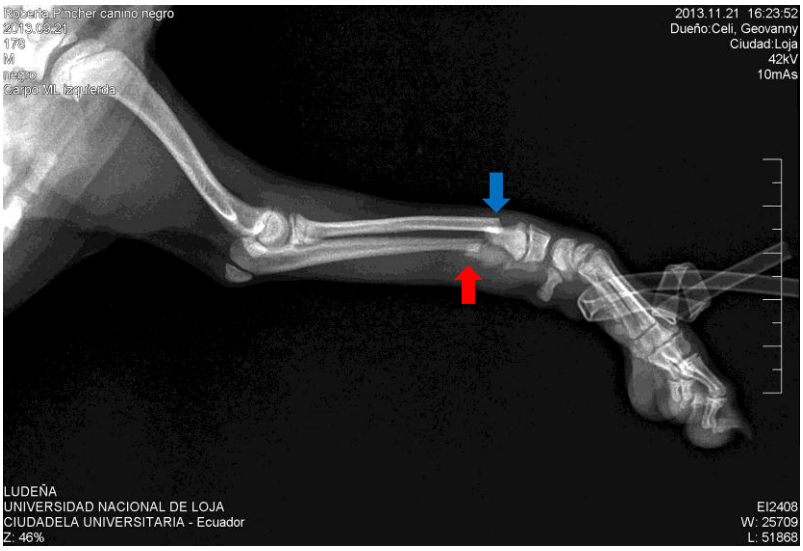

Carpo Medio Lateral (ML) Izquierdo

Paciente: Roberta **Edad:** 2 meses

Raza: Pincher **Peso:** 1.5 kg. (Pequeño)

Sexo: Hembra

Anamnesis: Paciente Remitida. Sufre de caída de 2 metros de alto.

Interpretación: Fractura completa cabalgada de cúbito (⬆) y radio (⬇) a nivel de diáfisis distal.

Placa 44. (Cod. 180)

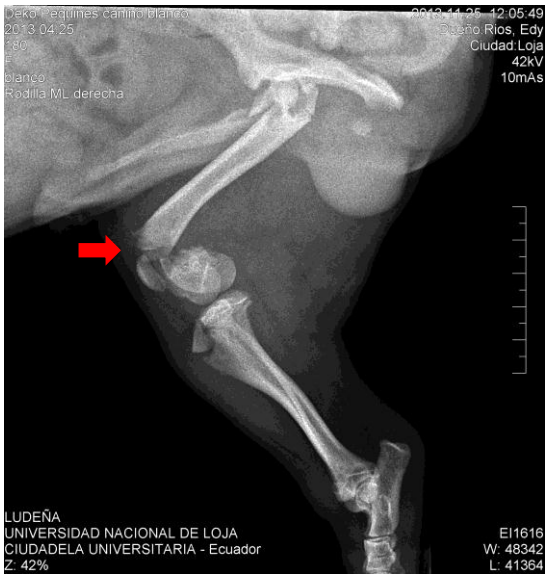

Rodilla Medio Lateral (ML) Derecha

Paciente: Deko **Edad:** 7 meses

Raza: Pequinés **Peso:** 5.2 kg. (Pequeño)

Sexo: Macho

Anamnesis: Paciente Remitido. Atropellamiento del miembro posterior.

Interpretación: Fractura completa de fémur a nivel de cóndilo y epicóndilo, sin desplazamiento de rótula.

Placa 45. (Cod. 180)

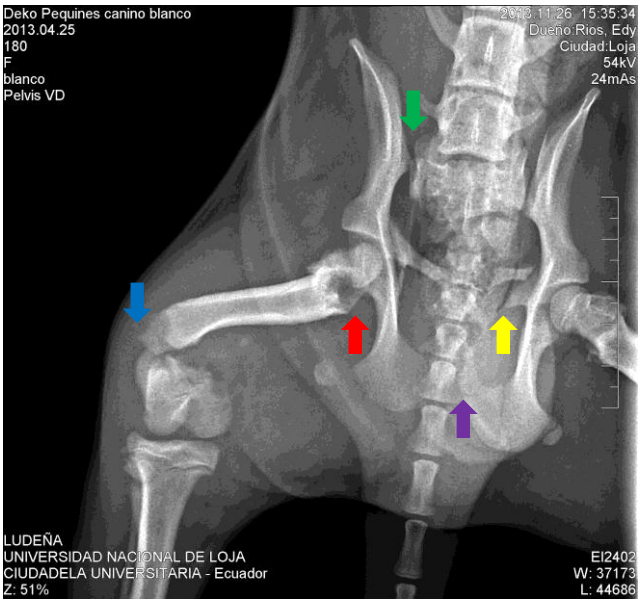

Pelvis Ventro Dorsal (VD)

Paciente: Deko **Edad:** 7 meses

Raza: Pequinés **Peso:** 5.2 kg. (Pequeño)

Sexo: Macho

Anamnesis: Paciente Remitido. Atropellamiento del miembro posterior.

Interpretación: Fractura completa de fémur en dos partes del lado derecho.

Parte Craneal: fractura incompleta a nivel del cuello del fémur ( ).

Parte Caudal: fractura completa a nivel de fosa poplítea en la epífisis distal ( ).

Fractura en la articulación sacro iliaca del lado derecho ( ). Fractura en la rama craneal del pubis del lado izquierdo ( ).

Desplazamiento de la tabla del isquion y agujero obturador ( ).

Placa 46. (Cod. 181)

Pelvis Ventro Dorsal (VD)

Paciente: Trompita **Edad:** 4 meses

Raza: Bulldog **Peso:** 9.8 kg. (Mediano)

Sexo: Hembra

Anamnesis: paciente llega por posible lesión por caída.

Interpretación: Conformación ósea normal, no existen lesiones por el traumatismo sufrido.

Placa 47. (Cod. 182)

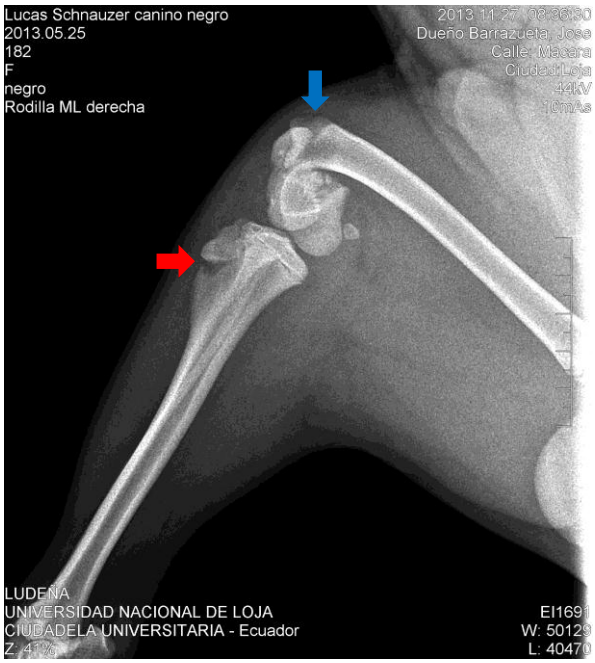

Rodilla Medio Lateral (ML) Derecha

Paciente: Lucas **Edad:** 6 meses

Raza: Schnauzer **Peso:** 8.5 kg. (Mediano)

Sexo: Macho

Anamnesis: paciente se salta por la ventana de un vehículo en movimiento.

Interpretación: Fractura completa de fémur a nivel de fosa poplítea en la epífisis distal (⬇), con desplazamiento de rótula cranealmente. Fisura en la tuberosidad tibial (➡).

Placa 48. (Cod. 183)

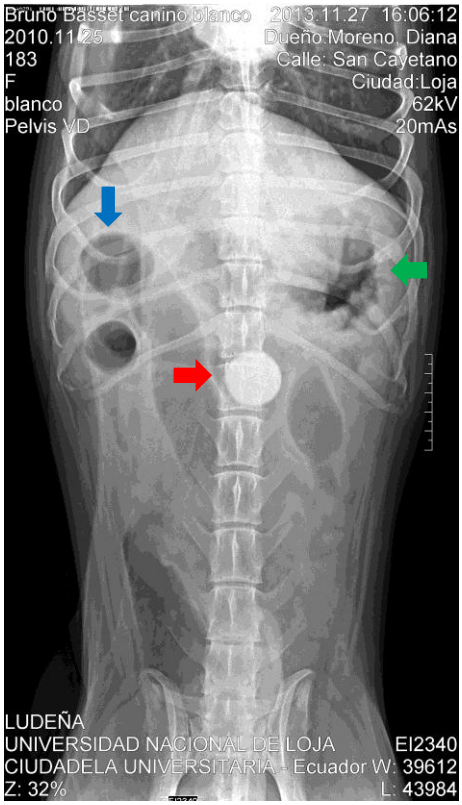

Abdomen Ventro Dorsal (VD)

Paciente: Bruno

Edad: 3 años

Raza: Basset Haund

Peso: 11.9 kg. (Mediano)

Sexo: Macho

Anamnesis: presenta vómitos constantes de color negro desde hace 5 días. Fue tratado en otra veterinaria con diagnóstico de problemas hepáticos.

Interpretación: Presencia de cuerpo extraño con densidad de hueso en la porción media del yeyuno a nivel de la primera vértebra lumbar ( ).

Presencia de gas en la flexura craneal del duodeno ( ). Engrosamiento de la pared gástrica. Presencia de gas en el colon descendente ( ).

Placa 49. (Cod. 183)

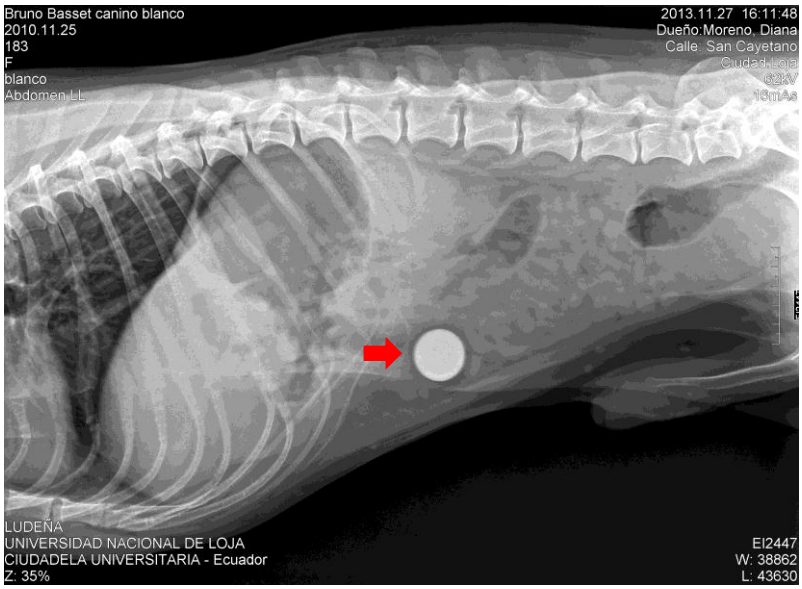

Abdomen Latero Lateral (LL)

Paciente: Bruno **Edad:** 3 años

Raza: Basset Haund **Peso:** 11.9 kg. (Mediano)

Sexo: Macho

Anamnesis: presenta vómitos constantes de color negro desde hace 5 días. Fue tratado en otra veterinaria con diagnóstico de problemas hepáticos.

Interpretación: Se confirma la presencia de cuerpo extraño en el intestino a nivel de la primera vértebra lumbar (➡). Estómago lleno de gas.

Placa 50. (Cod. 184)

Pelvis Ventro Dorsal (VD)

Paciente: Pipo **Edad:** 4 años

Raza: Mestizo **Peso:** 8.3 kg. (Mediano)

Sexo: Macho

Anamnesis: Paciente Remitido.

Interpretación: Presencia de heces fecales y gas en el colon descendente y recto. Compactación de heces. Vejiga plétora. Conformación ósea normal.

Diagnóstico presuntivo: compactación de heces.

Placa 51. (Cod. 181)

Tarso Dorso Plantar (DP)

Paciente: Trompita **Edad:** 4 meses

Raza: Bulldog **Peso:** 9.8 kg. (Mediano)

Sexo: Hembra

Anamnesis: paciente con traumatismo en miembro posterior izquierdo.

Interpretación: Conformación ósea normal, no existen lesiones por el traumatismo sufrido.

Placa 52. (Cod. 181)

Tarso Medio Lateral (ML) Izquierdo

Paciente: Trompita **Edad:** 4 meses

Raza: Bulldog **Peso:** 9.8 kg. (Mediano)

Sexo: Hembra

Anamnesis: paciente llega por posible lesión por caída.

Interpretación: Conformación ósea normal, no existen lesiones por el traumatismo sufrido.

Placa 53. (Cod. 186)

Rodilla Medio Lateral (ML) Izquierda

Paciente: Mike

Edad: 3 meses

Raza: Pitbull

Peso: 4.9 kg. (Pequeño)

Sexo: Macho

Anamnesis: el día anterior tuvo una caída más o menos de 2 metros de alto y no apoya el miembro posterior izquierdo. A la manipulación hay mucho dolor. Se sugiere una placa radiográfica de Rodilla Medio Lateral.

Interpretación: Fractura incompleta de tibia y peroné en pico de flauta en el cuerpo de ambos huesos (⬅).

Placa 54. (Cod. 187)

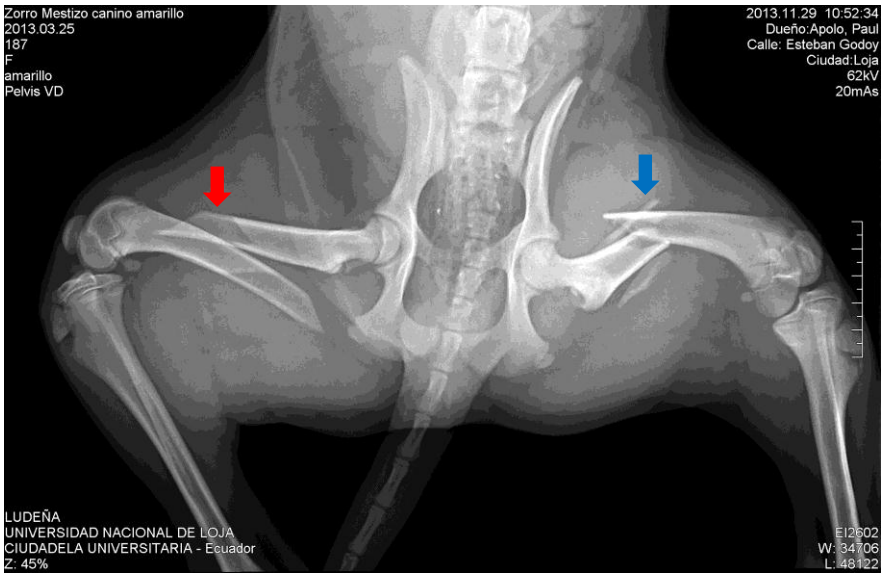

Pelvis Ventro Dorsal (VD)

Paciente: Zorro **Edad:** 8 meses

Raza: Bulldog **Peso:** 8 kg. (Mediano)

Sexo: Macho

Anamnesis: paciente sufre un golpe de vehículo en las extremidades posteriores. Se encuentra postrado

Interpretación: Fractura de fémur en ambas extremidades.

Derecha: fractura completa en pico de flauta del cuerpo del fémur ( ).

Izquierda: fractura completa con esquirlas en el cuerpo del fémur ( ).

Placa 55. (Cod. 188)

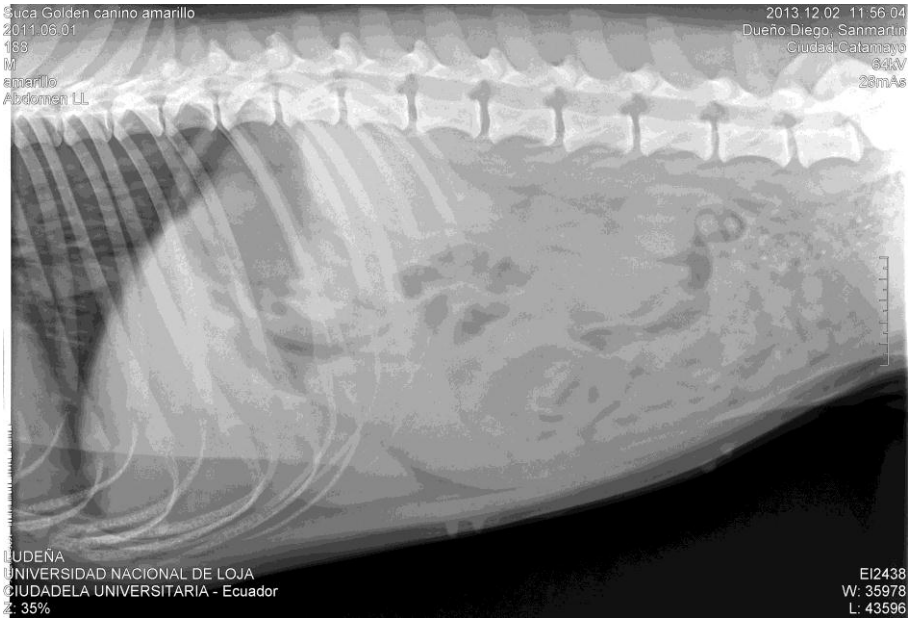

Abdomen Latero Lateral (LL)

Paciente: Suca **Edad:** 2 años

Raza: Golden Retriever **Peso:** 20 kg. (Grande)

Sexo: Hembra

Anamnesis: Paciente Remitido

Interpretación: Presencia de gas en el duodeno y yeyuno. Se observa el lóbulo hepático lateral derecho normal. Presencia de heces en el recto.

Bazo normal.

Placa 56. (Cod. 190)

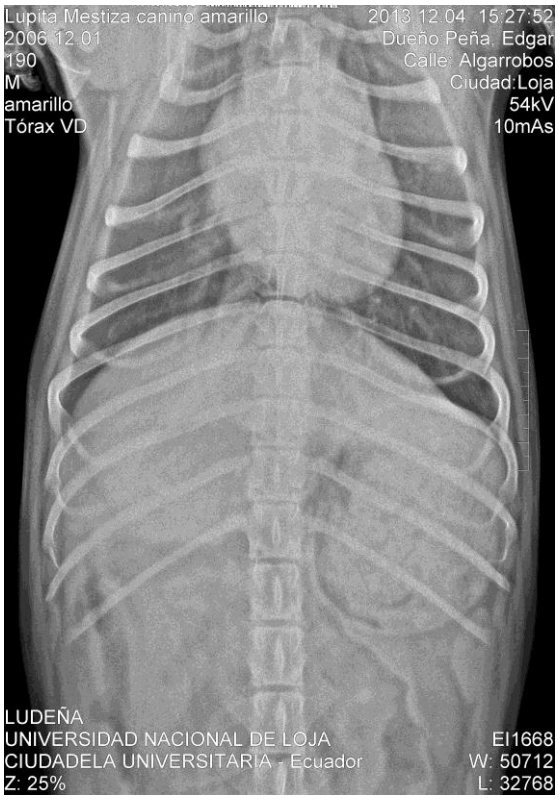

Tórax Ventro Dorsal (VD)

Paciente: Lupita **Edad:** 7 años

Raza: Mestiza **Peso:** 6 kg. (Pequeña)

Sexo: Hembra

Anamnesis: Paciente llega para chequeo de rutina

Interpretación: Estómago lleno de alimento. Silueta cardiaca en posición y tamaño normal. Hígado normal.

Placa 57. (Cod. 191)

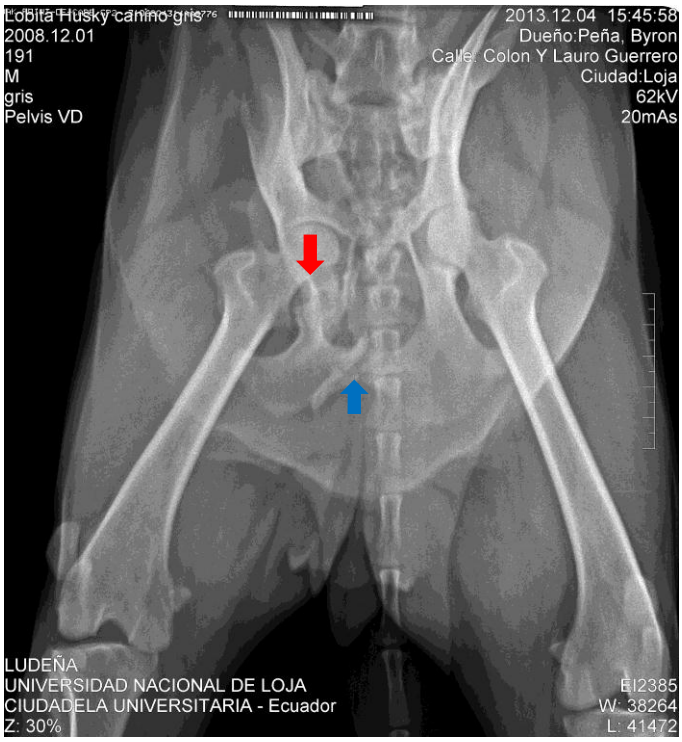

Pelvis Ventro Dorsal (VD)

Paciente: Lobita **Edad:** 5 años

Raza: Husky **Peso:** 12 kg. (Mediano)

Sexo: Hembra

Anamnesis: Paciente llega por problemas en los miembros posteriores al momento de caminar.

Interpretación: Doble fractura osificada del isquion del lado derecho.

1. Cuerpo del isquion (⬇).
2. Tabla del isquion (⬆).

Disminución del diámetro del agujero obturador.

Placa 58. (Cod. 193)

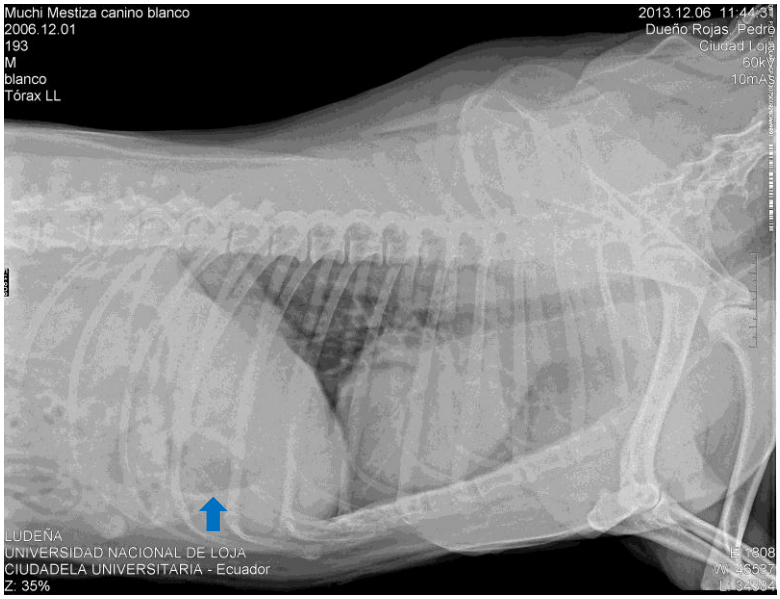

Tórax Latero Lateral (LL)

Paciente: Muchi **Edad:** 7 años

Raza: Mestiza **Peso:** 9.2 kg. (Mediano)

Sexo: Hembra

Anamnesis: Paciente Remitido. Propietario nos indica que el paciente tiene tos.

Interpretación: Patrón bronquial bien marcado. Tráquea limpia y libre.

Leve inflamación de la pared gástrica (⬆). Silueta cardiaca normal.

Placa 59. (Cod. 177)

Pelvis Ventro Dorsal (VD)

Paciente: Sisi **Edad:** 3 meses

Raza: Mestiza **Peso:** 3.4 kg. (Pequeño)

Sexo: Hembra

Anamnesis: Paciente llega a control luego de la intervención quirúrgica hace 1 mes de reducción de fractura con aplicación de clavos intramedulares.

Interpretación: clavos intramedulares en posición. Formación de callo óseo normal.

Placa 60. (Cod. 195)

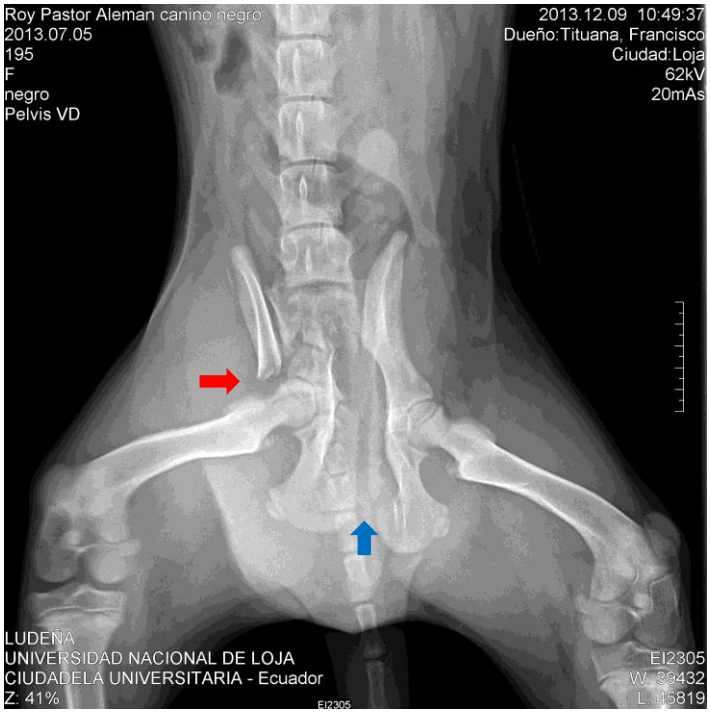

Pelvis Ventro Dorsal (VD)

Paciente: Roy

Edad: 5 meses

Raza: Pastor Alemán

Peso: 12 kg. (Mediano)

Sexo: Macho

Anamnesis: Paciente llega por golpe de vehículo a nivel de la cadera. Hay dolor a la palpación y manipulación de miembros posteriores.

Interpretación: Fractura completa del ala del ilion a nivel del cuerpo del lado derecho (➡). Fractura en la escotadura isquiática (⬆).

Placa 61. (Cod. 196)

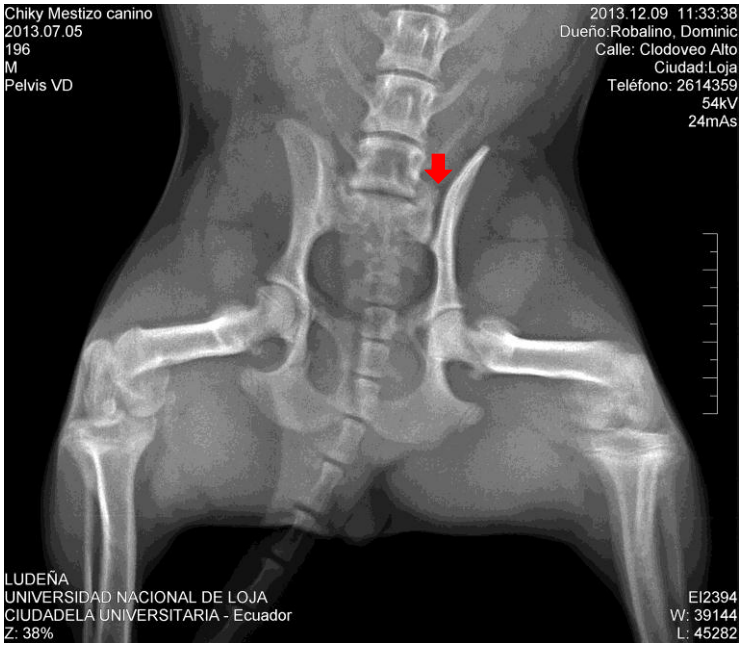

Pelvis Ventro Dorsal (VD)

Paciente: Chiky **Edad: 5** meses

Raza: Mestizo **Peso:** 4.2 kg. (Pequeño)

Sexo: Macho

Anamnesis: paciente sufre caída desde un cuarto piso. Tiene dificultad al caminar, presenta dolor a la palpación en los miembros posteriores. Presenta dificultad al respirar.

Interpretación: Fisura en la articulación sacro-iliaca del lado izquierdo.

Placa 62. (Cod. 196)

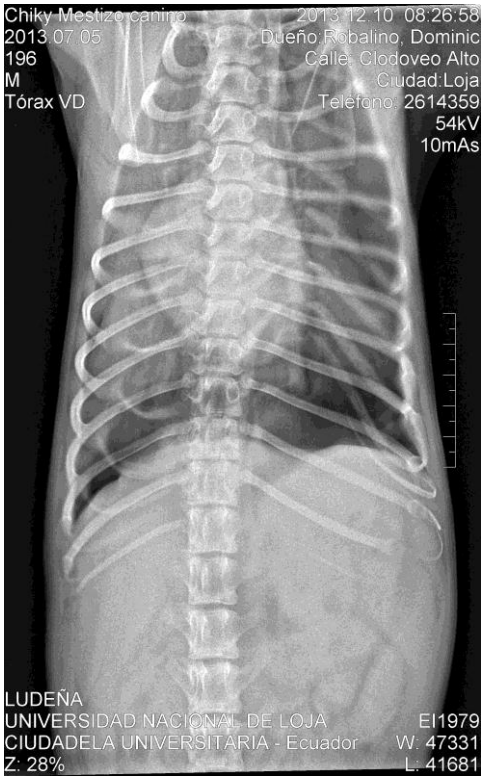

Tórax Ventro Dorsal (VD)

Paciente: Chiky **Edad: 5** meses

Raza: Mestizo **Peso:** 4.2 kg. (Pequeño)

Sexo: Macho

Anamnesis: paciente sufre caída desde un cuarto piso. Tiene dificultad al caminar, presenta dolor a la palpación en los miembros posteriores. Presenta dificultad al respirar.

Interpretación: Paciente con buena conformación tanto ósea como de órganos internos. Silueta cardiaca normal, efusión de líquido en el lóbulo diafragmático del lado derecho. Hígado de tamaño normal.

Placa 63. (Cod. 197)

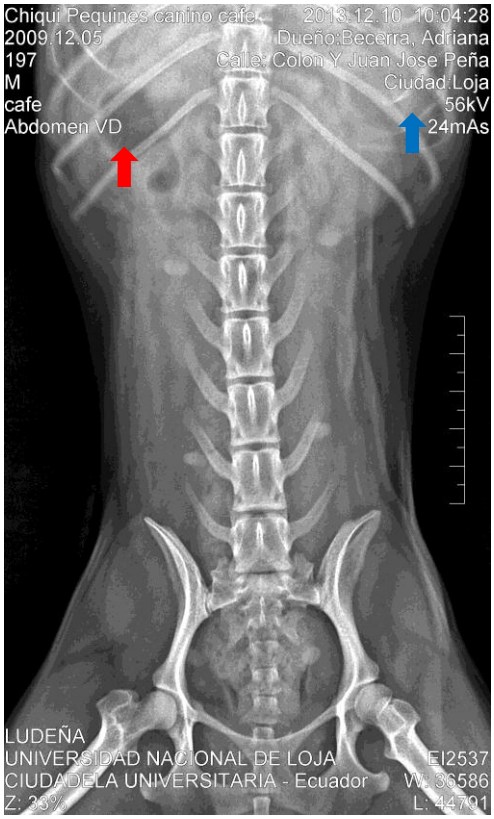

Abdomen Ventro Dorsal (VD)

Paciente: Chiqui

Edad: 4 años

Raza: Pequinés

Peso: 3.1 kg. (Pequeño)

Sexo: Hembra

Anamnesis: dificultad para hacer la deposición. Presenta un leve dolor en el abdomen al momento de la palpación.

Interpretación: Presencia de gas en la flexura craneal del duodeno (⬆). Engrosamiento de la pared del estómago (⬆).

Compactación de heces en colon descendente y recto a nivel del agujero obturador.

Placa 64. (Cod. 198)

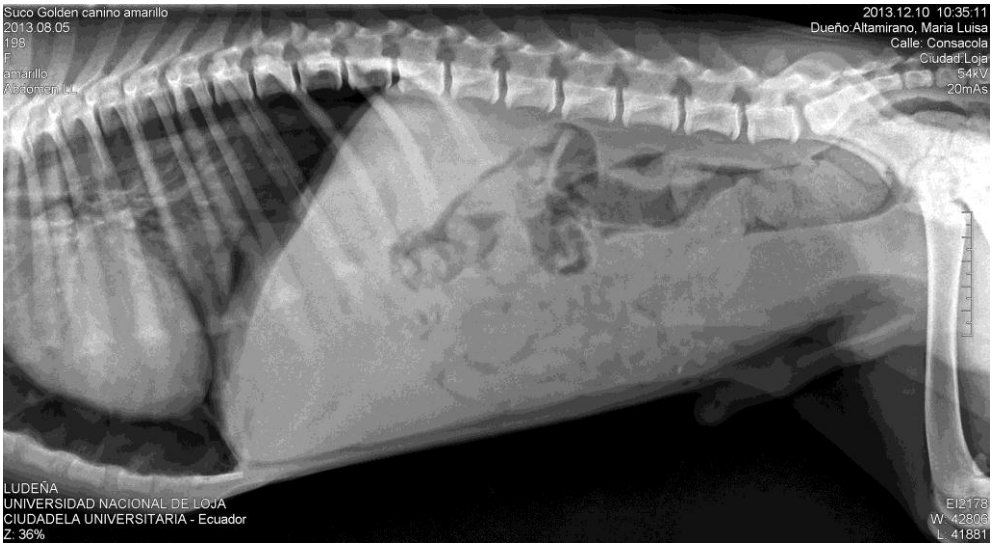

Abdomen Latero Lateral (LL)

Paciente: Suco **Edad:** 3 meses

Raza: Golden Retriever **Peso:** 6 kg. (Pequeño)

Sexo: Macho

Anamnesis: hace 3 días presentó un sangrado por la boca a manera de vómito.

Interpretación: Acumulación de gas en el duodeno que avanza hasta la porción media del yeyuno. Compactación de heces en colon descendente y recto.

Placa 65. (Cod. 199)

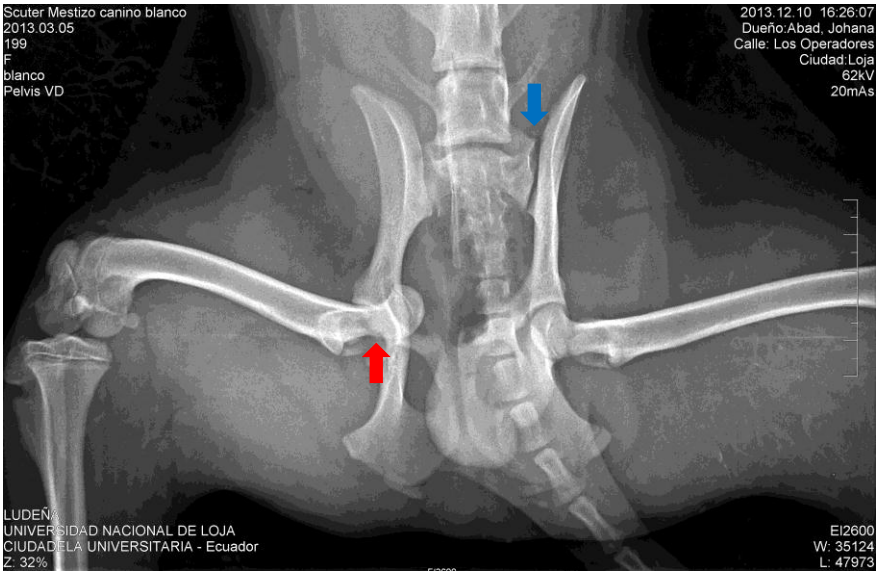

Pelvis Ventro Dorsal (VD)

Paciente: Scuter **Edad:** 9 meses

Raza: Mestizo **Peso:** 7.4 kg. (Mediano)

Sexo: Macho

Anamnesis: golpe de vehículo a nivel de la cadera. Presenta dolor al caminar y no apoya el miembro posterior derecho.

Interpretación: desplazamiento de la cabeza del fémur del lado derecho (⬆). Fisura en la articulación sacro iliaca (⬇).

Placa 66. (Cod. 159)

Rodilla Medio Lateral (ML) Izquierda

Paciente: Oreja **Edad:** 3 años

Raza: Bulldog **Peso:** 12.5 kg. (Mediano)

Sexo: Hembra

Anamnesis: Placa de control. Paciente regresa luego de un mes de la intervención quirúrgica por fractura del cuerpo del fémur.

Interpretación: Se observa el clavo en posición pero con presencia de esquirlas y tejido cartilaginoso en la fractura.

Placa 67. (Cod. 208)

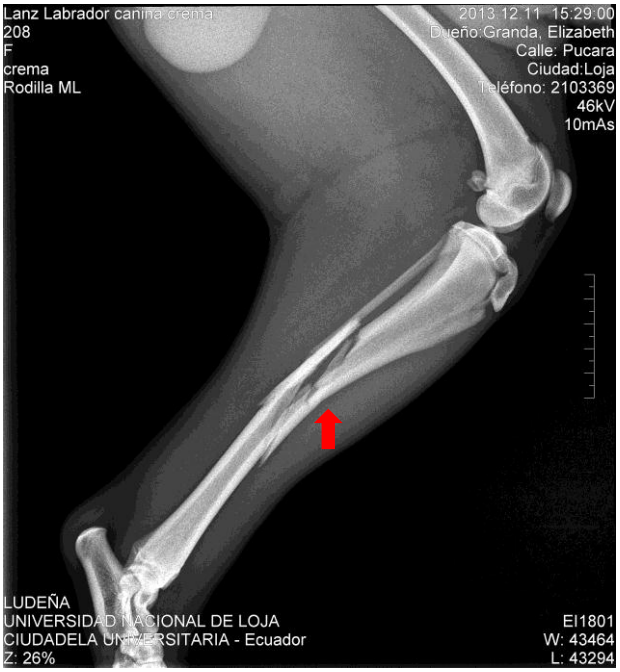

Rodilla Medio Lateral (ML) Izquierda

Paciente: Lanz **Edad:** 2 años

Raza: Labrador **Peso:** 19.5 kg. (Grande)

Sexo: Macho

Anamnesis: paciente fue atropellado por un vehículo en la extremidad posterior izquierda.

Interpretación: Fractura de tibia y peroné en pico de flauta con presencia de esquirlas.

Placa 68. (Cod. 209)

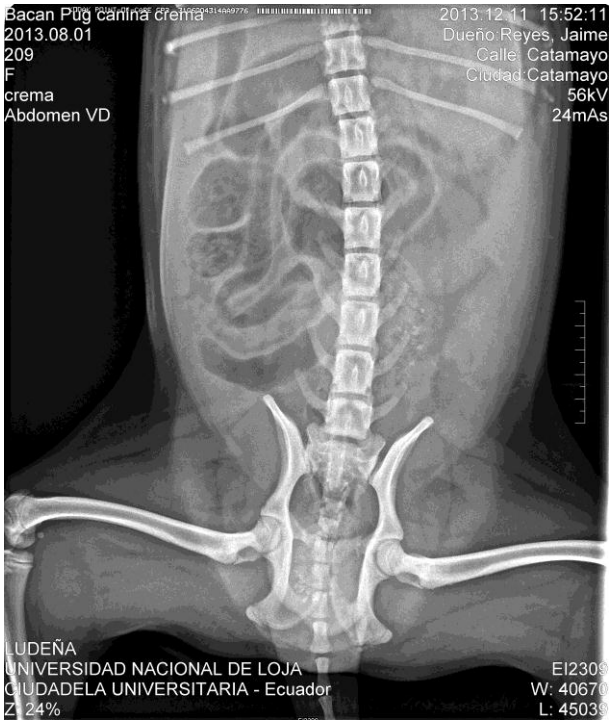

Abdomen Ventro Dorsal (VD)

Paciente: Bacan **Edad:** 4 meses

Raza: Pug **Peso:** 4 kg. (Pequeño)

Sexo: Macho

Anamnesis: Paciente Remitido.

Interpretación: Presencia de gas en la porción inicial del duodeno, presencia de gas en el yeyuno, ciego, colon ascendente y transversal.

Acumulación de heces en colon descendente y recto.

Placa 69. (Cod. 210)

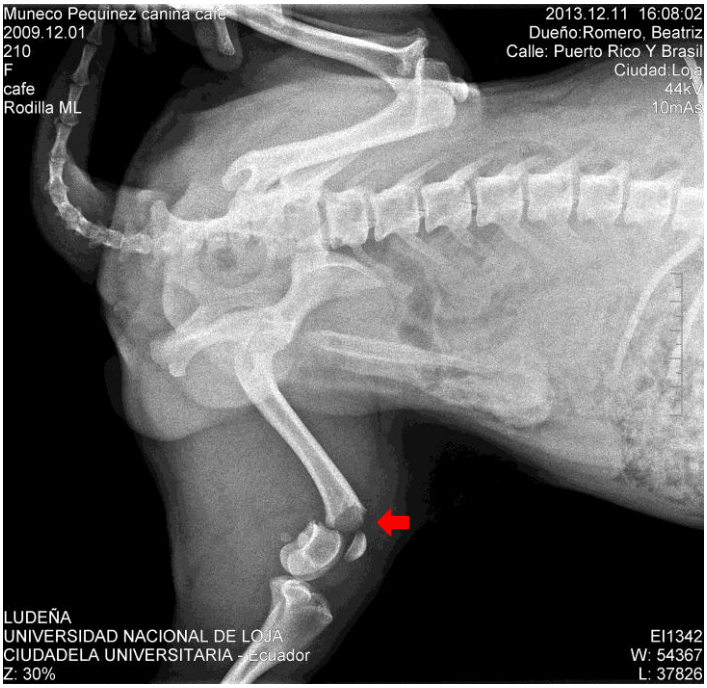

Rodilla Medio Lateral (Ml) Derecha

Paciente: Muñeco **Edad:** 3 años

Raza: Pequinés **Peso:** 7.3 kg. (Mediano)

Sexo: Macho

Anamnesis: Paciente sufre atropellamiento del miembro posterior derecho.

Interpretación: Fractura completa de fémur a nivel de la fosa poplítea con desplazamiento de rotula cranealmente.

Placa 70. (Cod. 202)

Rodilla Medio Lateral (ML) Izquierda

Paciente: Tupac **Edad:** 10 meses.

Raza: Mestizo **Peso:** 12 kg. (Mediano)

Sexo: Macho

Anamnesis: paciente sufre una caída desde un segundo piso. No apoya la extremidad posterior izquierda.

Interpretación: Fractura completa en el cuerpo del fémur.

Placa 71. (Cod. 203)

Pelvis Ventro Dorsal (VD)

Paciente: Chooper **Edad:** 10 meses aprox.

Raza: Basset Haund **Peso:** 6 kg. (Pequeño)

Sexo: Macho

Anamnesis: fue encontrado postrado en la calle. No puede caminar

Interpretación: Múltiples fracturas de cadera.

Lado derecho: fractura del ala y cuerpo del ilion; cuerpo y tabla del isquion.

Lado izquierdo: fractura del ala del ilion y fisuras en cuerpo y tabla del isquion.

Fractura incompleta en pico de flauta de tibia y peroné de la extremidad posterior derecha.

Placa 72. (Cod. 204)

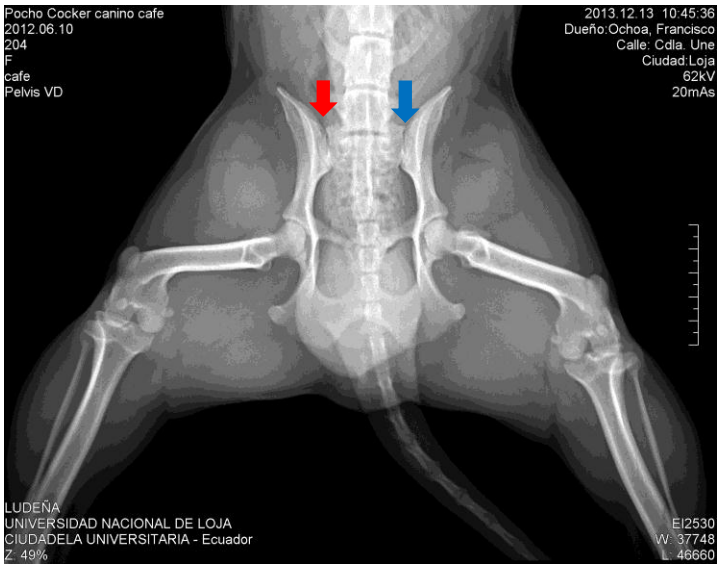

Pelvis Ventro Dorsal (VD)

Paciente: Pocho **Edad:** 2 años

Raza: Cocker **Peso:** 7.6 kg. (Mediano)

Sexo: Macho

Anamnesis: fue atropellado por un vehículo a nivel de la pelvis. No apoya el miembro posterior derecho.

Interpretación: Fisuras en la articulación sacro-iliaca de ambos lados.

Placa 73. (Cod. 083)

Rodilla Medio Lateral (ML) Derecha

Paciente: Roky **Edad:** 1 año

Raza: Pincher **Peso:** 2.1 kg. (Pequeño)

Sexo: Macho

Anamnesis: Placa de control en paciente intervenido quirúrgicamente por fractura del cuerpo del fémur de la extremidad posterior derecha.

Interpretación: Se observa el clavo intramedular en posición y presencia de formación de callo ósea en la fractura.

Placa 74. (Cod. 205)

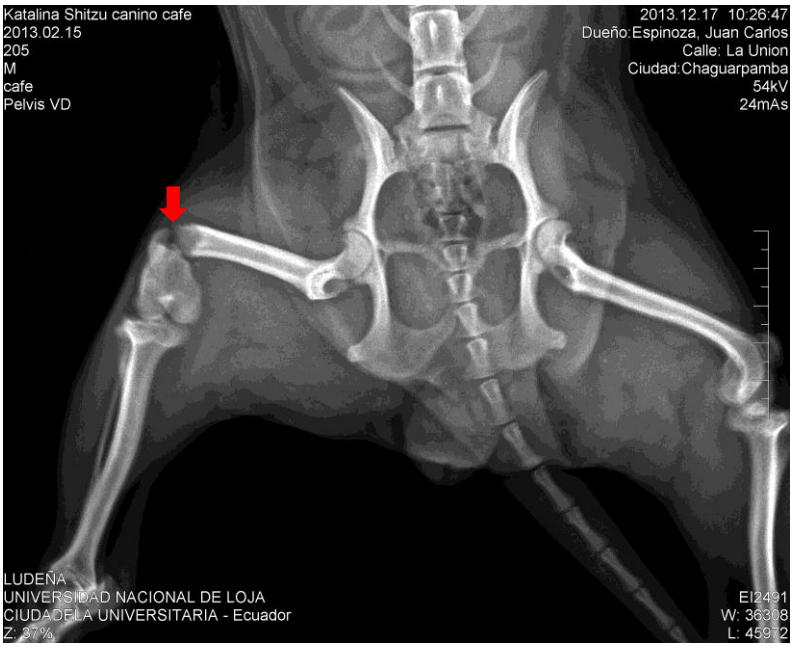

Pelvis Ventro Dorsal (VD)

Paciente: Katalina **Edad:** 10 meses

Raza: Shih tzu **Peso:** 3.8 kg. (Pequeño)

Sexo: Hembra

Anamnesis: paciente sufre atropellamiento. Dolor a la palpación en el miembro posterior derecho.

Interpretación: Fractura completa de fémur a nivel de la fosa poplítea con desplazamiento de rótula cranealmente.

Placa 75. (Cod. 206)

Abdomen Ventro Dorsal (VD)

Paciente: Dominic **Edad:** 2 meses

Raza: Rottweiler **Peso:** 8 kg. (Mediano)

Sexo: Macho

Anamnesis: Paciente Remitido. Se administra Medio de Contraste (Sulfato de Bario). Luego de cinco minutos se realiza la toma radiográfica.

Interpretación: Se observa el Medio de Contraste contenido en el estómago. Presenta inflamación de la mucosa gástrica. El Medio de Contraste no avanza por el tracto digestivo.

Diagnóstico presuntivo: Se presume de una torsión a nivel de la flexura craneal del duodeno debido a que el Medio de Contraste no avanza al intestino.

Placa 76. (Cod. 207)

Abdomen Ventro Dorsal (VD)

Paciente: Roto **Edad:** 8 años

Raza: Golden Retriever **Peso:** 20.5 kg. (Grande)

Sexo: Macho

Anamnesis: Paciente Remitido.

Interpretación: Presencia de cuerpo extraño en estómago, duodeno y porción media del yeyuno. Se administra Medio de Contraste. Se aprecia una reabsorción del mismo en el estómago.

Diagnóstico presuntivo: Obstrucción por cuerpo extraño, torsión intestinal o intususcepción

Los dueños deciden atenderlo en el hospital.

Placa 77. (Cod. 207)

Columna Cervical Latero Lateral (LL)

Paciente: Roto **Edad:** 8 años

Raza: Golden Retriever **Peso:** 20.5 kg. (Grande)

Sexo: Macho

Anamnesis: Paciente Remitido.

Interpretación: Se observa residuos de Medio de Contraste debido a cuerpos extraños en el esófago (hilos ingeridos)

Placa 78. (Cod. 211)

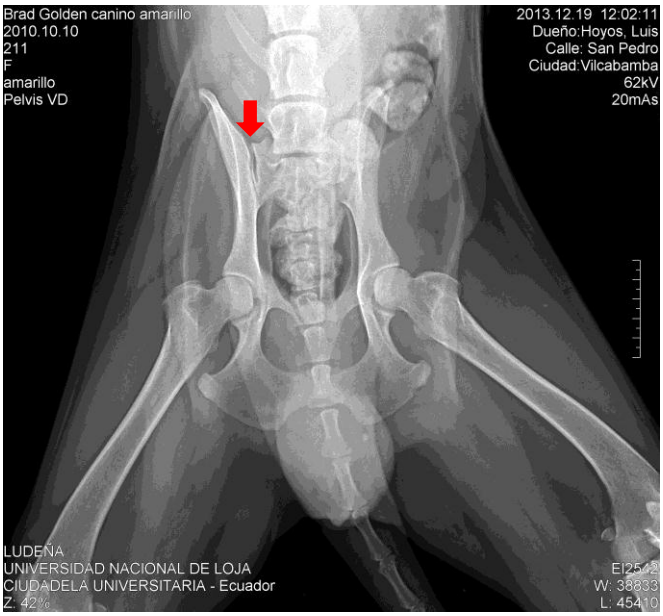

Pelvis Ventro Dorsal (VD)

Paciente: Brad **Edad:** 4 años

Raza: Golden Retriever **Peso:** 12 kg. (Mediano)

Sexo: Macho

Anamnesis: Dificultad en los miembros posteriores al caminar. No apoya la extremidad posterior derecha. Presenta un ligero dolor.

Interpretación: Fisura en la articulación sacro-iliaca del lado derecho ( ). Presencia de heces compactadas en el recto a nivel del agujero obturador.

Placa 79. (Cod. 212)

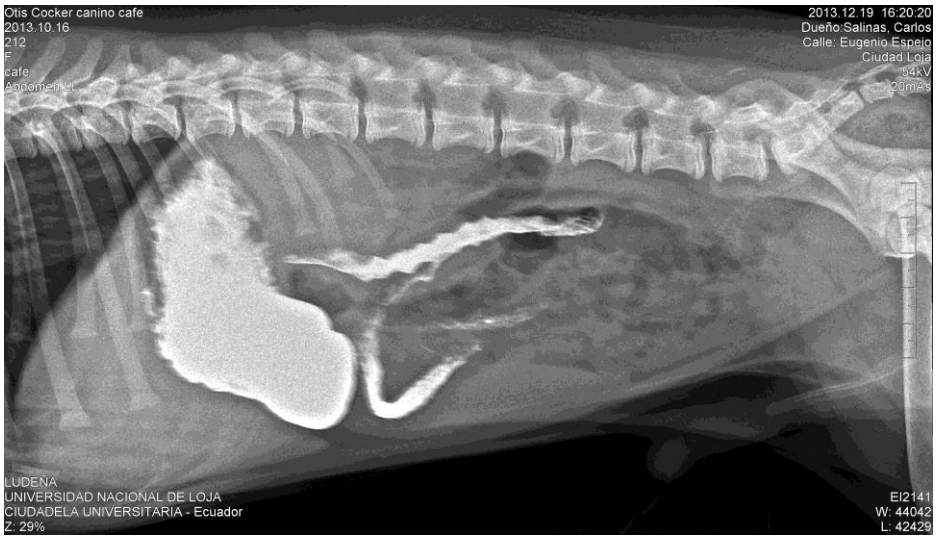

Abdomen Latero Lateral (LL)

Paciente: Otis **Edad:** 2 meses

Raza: Cocker **Peso:** 2.7 kg. (Pequeño)

Sexo: Macho

Anamnesis: Paciente Remitido

Interpretación: Se administra Medio de Contraste. Avanza hasta el duodeno y parte del yeyuno. Presencia de gas en la porción media del yeyuno.

Placa 80. (Cod. 212)

Abdomen Ventro Dorsal (VD)

Paciente: Otis **Edad:** 2 meses

Raza: Cocker **Peso:** 2.7 kg. (Pequeño)

Sexo: Macho

Anamnesis: Paciente Remitido

Se realiza otra placa radiográfica después de 8 minutos de realizada la anterior. No avanza el medio de contraste en el intestino. Se observa la presencia de aire en el colon descendente.

Diagnóstico presuntivo: Ausencia de movimientos peristálticos. Torsión a nivel de yeyuno. Compactación de heces.

Placa 81. (Cod. 213)

Rodilla Medio Lateral (ML) Derecha

Paciente: Paris **Edad:** 1 año

Raza: Mestiza **Peso:** 13.8 kg. (Grande)

Sexo: Hembra

Anamnesis: paciente sufre de atropellamiento. No apoya el miembro posterior derecho.

Interpretación: Fractura completa en el cuerpo del fémur, con desplazamiento de rótula cranealmente. Presencia de esquirlas.

Placa 82. (Cod. 215)

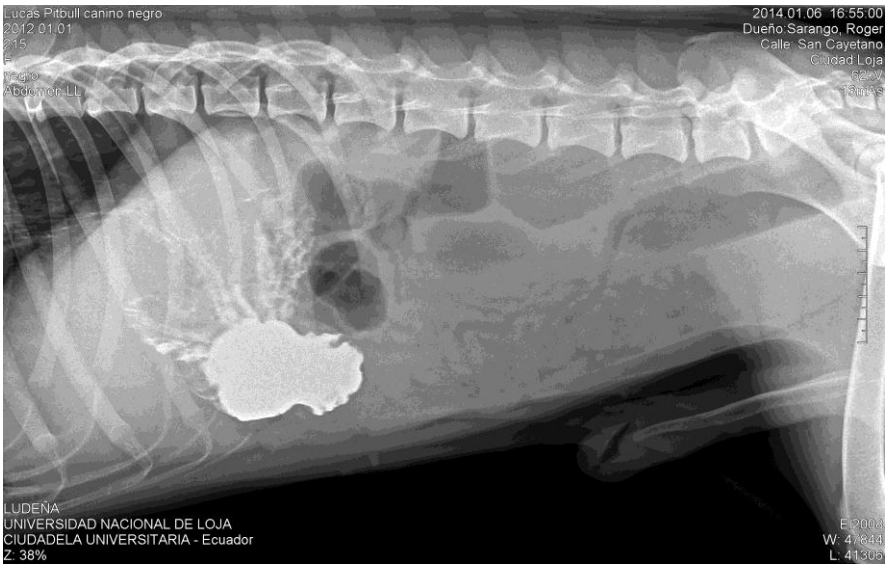

ABDOMEN LATERO LATERAL (LL)

Paciente: Lucas **Edad:** 2 años

Raza: Pitbull **Peso:** 12 kg. (Mediano)

Sexo: Macho

Anamnesis: Paciente Remitido.

Interpretación: Se administra Medio de Contraste (Sulfato de Bario) que llega hasta el estómago. Engrosamiento de las paredes del estómago.

Presencia de gas en la flexura craneal del duodeno y porción media y terminal del yeyuno.

Placa 83. (Cod. 215)

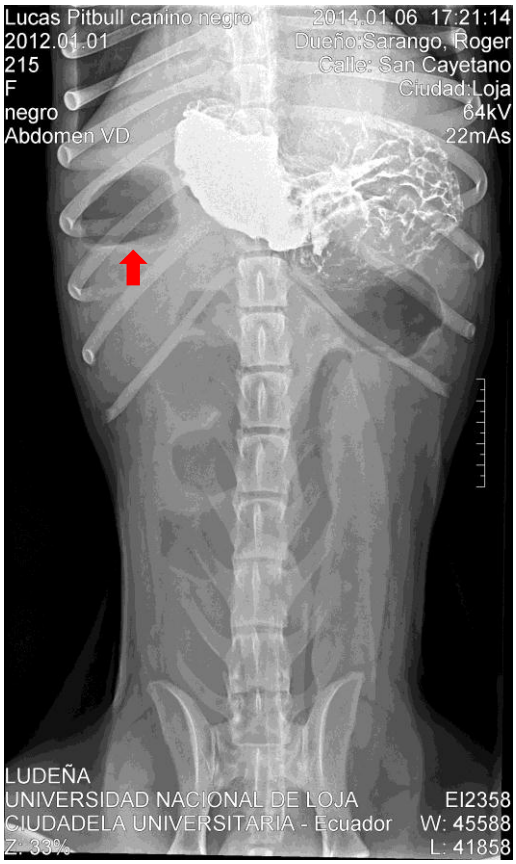

Abdomen Ventro Dorsal (VD)

Paciente: Lucas **Edad:** 2 años

Raza: Pitbull **Peso:** 12 kg. (Mediano)

Sexo: Macho

Anamnesis: Paciente Remitido.

Interpretación: Presencia de gas a nivel de la flexura craneal del duodeno (⬆), parte del yeyuno y en el colon descendente. No avanza el medio de contraste media hora después de administrado. Engrosamiento de la pared gástrica.

Placa 84. (Cod. 216)

Rodilla Medio Lateral (ML) Izquierda

Paciente: Feliz

Edad: 2 meses

Raza: Schnauzer

Peso: 2.3 kg. (Pequeño)

Sexo: Macho

Anamnesis: Paciente Remitido.

Interpretación: Fractura en pico de flauta en el cuerpo del fémur.

Placa 85. (Cod. 217)

ABDOMEN VENTRO DORSAL (VD)

Paciente: Bruno **Edad:** 5 meses

Raza: Schnauzer **Peso:** 5.8 kg. (Pequeño)

Sexo: Macho

Anamnesis: Paciente Remitido.

Interpretación: Se administra Medio de Contraste (Sulfato de Bario). Éste se acumula en el estómago. Se observa engrosamiento de la pared del estómago.

Presencia de gas a nivel de la primera porción del duodeno, puede ser causa de una torsión en la flexura craneal del duodeno.

Placa 86. (Cod. 218)

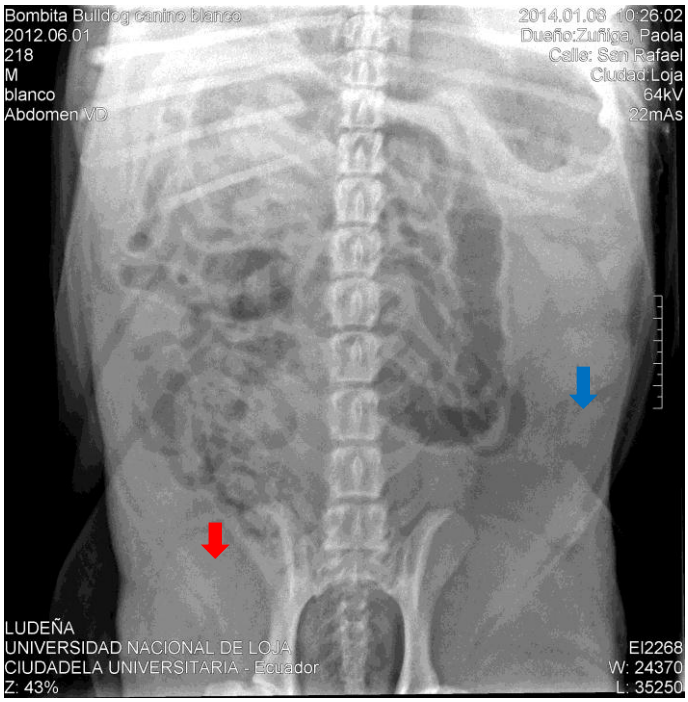

Abdomen Ventro Dorsal (VD)

Paciente: Bombita

Edad: 2 años

Raza: Bulldog

Peso: 12 kg. (Mediano)

Sexo: Hembra

Anamnesis: ha empezado a parir desde las 5 de la mañana. Solo ha parido 2 cachorros (1muerto). Se sospecha de un tercer cachorro aun en los cuernos uterinos.

Interpretación: Acumulación de gas en estómago, duodeno, yeyuno, ciego, colon ascendente, transverso y descendente. Se observa cantidades de heces en el colon ascendente y recto. Útero y cuernos uterinos vacíos (⬇⬇)

Placa 87. (Cod. 219)

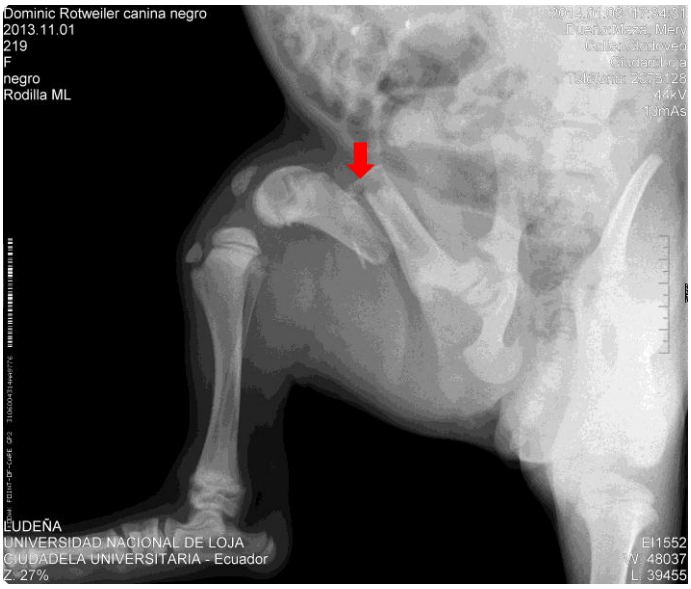

Rodilla Medio Lateral (Ml) Derecha

Paciente: Dominic

Edad: 2 meses.

Raza: Rottweiler

Peso: 9.4 kg. (Mediano)

Sexo: Macho

Anamnesis: paciente sufre de atropellamiento en los miembros posteriores. No apoya la extremidad posterior derecha.

Interpretación: Fractura completa en el cuerpo del fémur con desprendimiento de pequeñas esquirlas (⬇)

Placa 88. (Cod. 220)

Cráneo Latero Lateral (LL)

Paciente: Sultan **Edad:** 7 meses

Raza: Mestizo **Peso:** 10.4 kg. (Mediano)

Sexo: Macho

Anamnesis: presenta convulsiones. Fue golpeado por un vehículo en la cabeza.

Interpretación: No se observa lesiones óseas. Presencia de edema a nivel de la cresta sagital externa del occipital (⬇)

Placa 89. (Cod. 220)

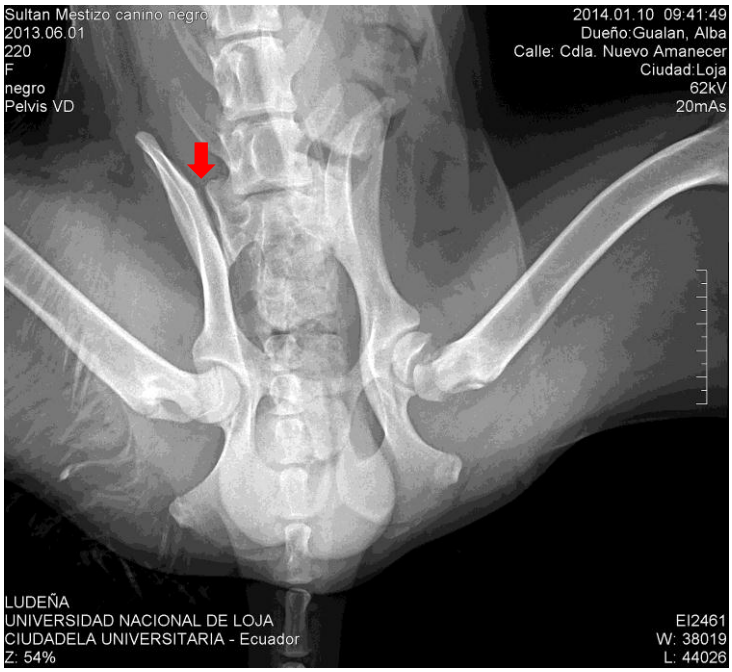

Pelvis Ventro Dorsal (VD)

Paciente: Sultan **Edad:** 7 meses

Raza: Mestizo **Peso:** 10.4 kg. (Mediano)

Sexo: Macho

Anamnesis: presenta convulsiones. Fue golpeado por un vehículo en la cabeza.

Interpretación: Fisura en la articulación sacro-iliaca del lado derecho ( ).

Placa 90. (Cod. 221)

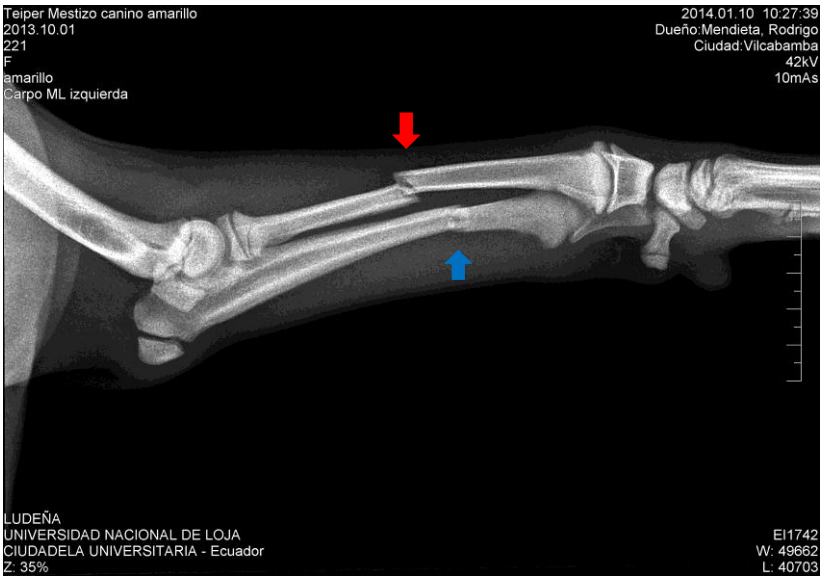

Carpo Medio Lateral (ML) Izquierdo

Paciente: Teiper **Edad:** 3 meses

Raza: Mestizo **Peso:** 5.3 kg. (Pequeño)

Sexo: Macho

Anamnesis: sufrió una caída desde unos 5 metros de alto. Presenta dolor en la extremidad anterior izquierda.

Interpretación: Fractura completa cabalgada en el cuerpo del cúbito (⬆) y radio (⬇).

Placa 91. (Cod. 223)

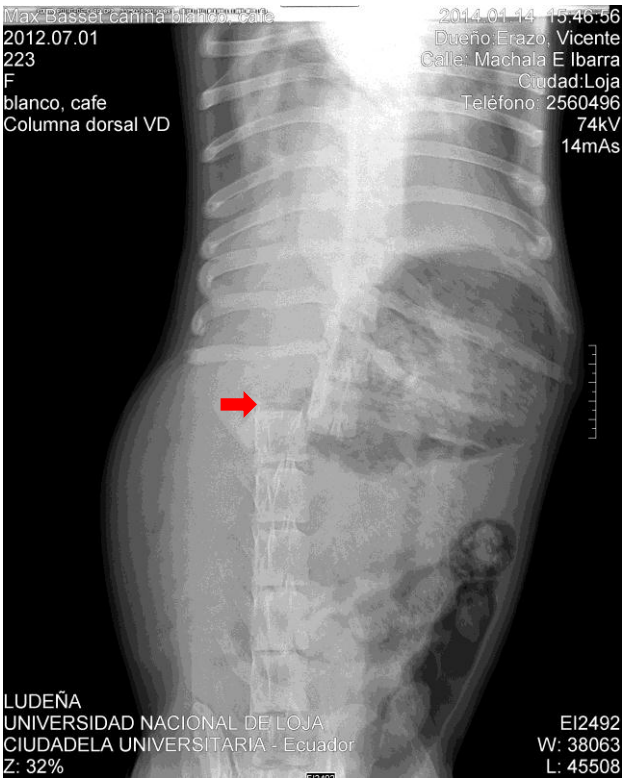

Columna Dorsal Ventro Dorsal (VD)

Paciente: Max

Edad: 2 años

Raza: Basset Haund

Peso: 14 kg. (Grande)

Sexo: Macho

Anamnesis: Paciente postrado luego de atropellamiento de vehículo.

Interpretación: Desplazamiento hacia la derecha de la columna lumbar a nivel de la 2da y 3era vértebra (➡).

Placa 92. (Cod. 191)

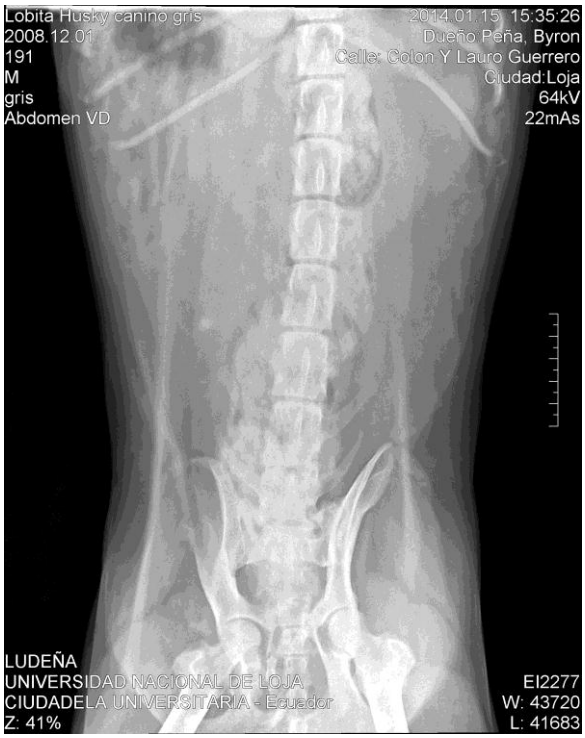

Abdomen Ventro Dorsal (VD)

Paciente: Lobita **Edad:** 5 años

Raza: Husky **Peso:** 12 kg. (Mediano)

Sexo: Hembra

Anamnesis: no hace la deposición desde hace unos 5 días. Presenta vómitos constantes.

Interpretación: Compactación de heces en el colon descendente y recto.

Placa 93. (Cod. 191)

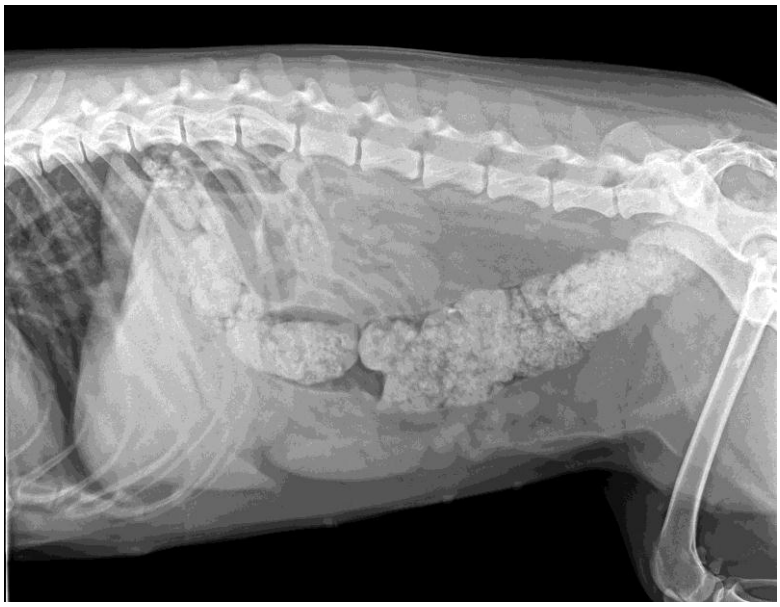

Abdomen Latero Lateral (LL)

Paciente: Lobita **Edad:** 5 años

Raza: Husky **Peso:** 12 kg. (Mediano)

Sexo: Hembra

Anamnesis: no hace la deposición desde hace unos 5 días. Presenta vómitos constantes.

Interpretación: Compactación de heces en el colon transverso, descendente y recto.

Placa 94. (Cod. 225)

Abdomen Latero Lateral (LL)

Paciente: Kiki **Edad:** 5 años

Raza: Basset Haund **Peso:** 16.7 kg. (Grande)

Sexo: Hembra

Anamnesis: Parió la noche anterior. No da de lactar a sus cachorros.

Interpretación: Acumulación de alimento en el estómago y parte del duodeno. Compactación de heces en el colon descendente y en el recto. Presencia de gas en la porción media del yeyuno. Cuernos uterinos agrandados y vacíos.

Placa 95. (Cod. 226)

Rodilla Medio Lateral (Ml) Derecha

Paciente: Shalón **Edad:** 3 meses.

Raza: Golden Retriever **Peso:** 5.4 kg. (Pequeño)

Sexo: Macho

Anamnesis: No camina. Paciente sufrió atropellamiento hace un día.

Interpretación: Fractura completa del cuerpo del fémur, cerca del afosa poplítea.

Placa 96. (Cod. 229)

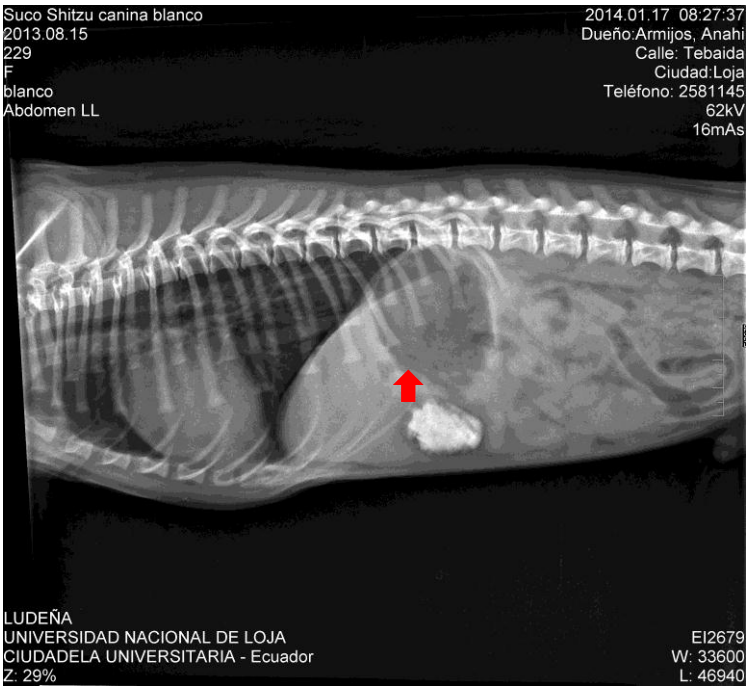

Abdomen Latero Lateral (LL)

Paciente: Suco **Edad:** 8 meses.

Raza: Shih tzu **Peso:** 7.8 kg. (Mediano)

Sexo: Macho

Anamnesis: paciente presenta vómitos y diarreas. No ha comido. Se administra Medio de Contraste (Sulfato de Bario), provoca vómito de inmediato.

Interpretación: Restos del Medio de Contraste se acumula en el estómago. Engrosamiento de la pared del estómago (⬆). Presencia de gas en el yeyuno.

Placa 97. (Cod. 232)

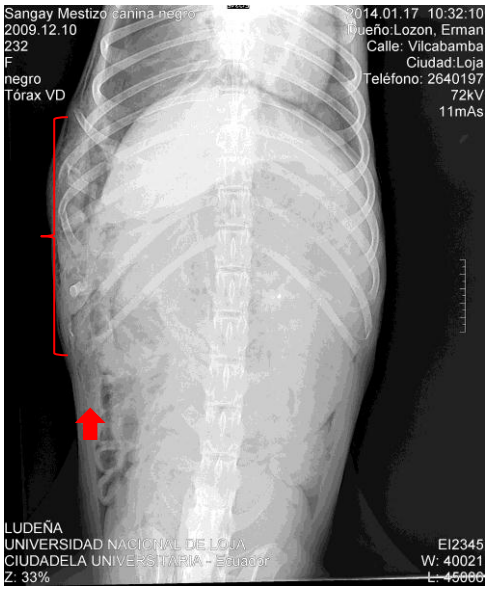

Tórax Ventro Dorsal (VD)

Paciente: Sangay **Edad:** 4 años

Raza: Mestizo **Peso:** 15 kg. (Grande)

Sexo: Macho

Anamnesis: paciente fue atacado por un toro.

Interpretación: Fractura de 6 costillas del lado derecho.

Costillas comprometidas: 8va, 9na, 10ma, 11va, 12va y 13va.

Presencia de líquido pleural en el lado intercostal derecho (⬆). (Derrame pleural)

Presencia de gas subcutáneo a lo largo de la pared torácica derecha.

Placa 98. (Cod. 233)

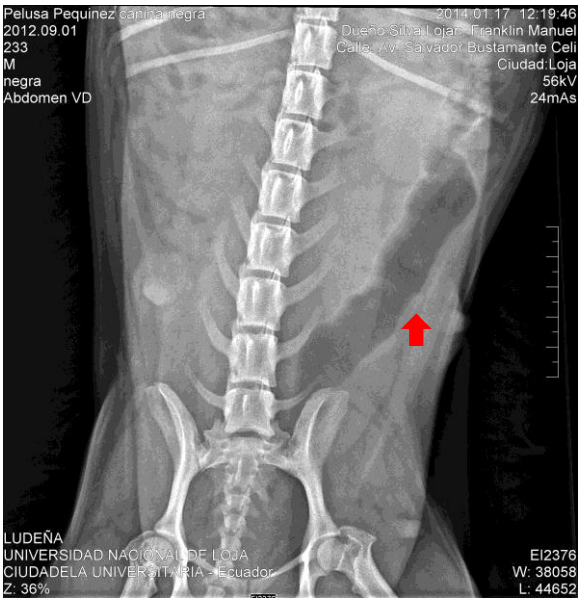

Abdomen Ventro Dorsal (VD)

Paciente: Pelusa

Edad: 2 años

Raza: Pequinés

Peso: 4.2 kg. (Pequeño)

Sexo: Hembra

Anamnesis: Paciente con una hora de haber parido.

Interpretación: Se observa el cuerno uterino izquierdo agrandado y lleno de gas (⬆). Se descarta la presencia de fetos dentro de la madre.

Placa 99. (Cod. 235)

Columna Cervical Latero Lateral (LL)

Paciente: Pelusa **Edad:** 5 años

Raza: French Poodle **Peso:** 6 kg. (Pequeño)

Sexo: Hembra

Anamnesis: Paciente Remitido. Sospecha la presencia de cuerpo extraño en el esófago del paciente.

Interpretación: Se descarta cualquier posibilidad de que exista un cuerpo extraño en el esófago. Consistencia ósea normal.

Placa 100. (Cod. 236)

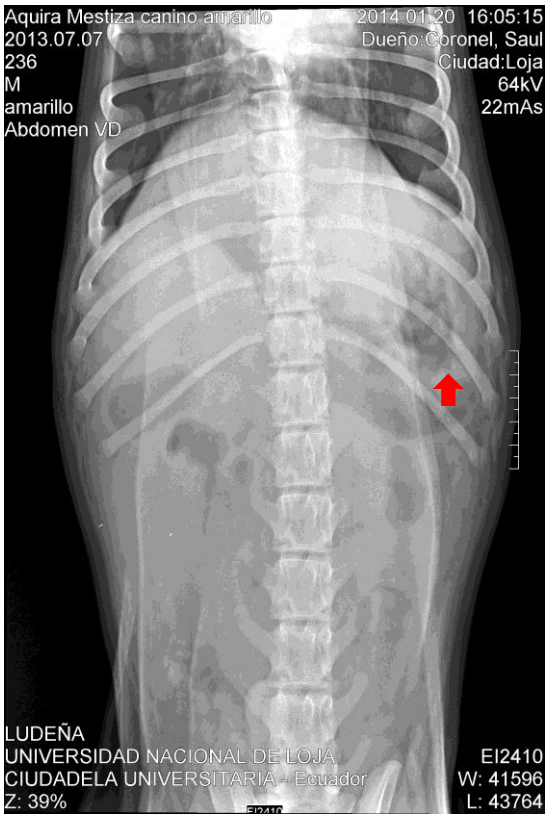

Abdomen Ventro Dorsal (VD)

Paciente: Aquira

Edad: 1 año

Raza: Mestiza

Peso: 12 kg. (Mediano)

Sexo: Hembra

Anamnesis: Paciente Remitido.

Interpretación: engrosamiento de la pared del estómago (⬆). Presencia de gas en la flexura craneal del duodeno. Acumulación de heces en colon transverso.

5.CONCLUSIONES

Una vez que se han expuesto los resultados y discusión se llega a las siguientes conclusiones:

- Se cumplió con la estandarización y con los valores a utilizar en cada una de las tomas radiográficas.

- Los protocolos a seguir referentes al ingreso del paciente a la sala de Rayos X y la protección del personal encargado de tomar las radiografías se realizaron de acuerdo a lo planteado.

- Los valores del Digitalizador CR, en lo posterior serán aplicados en la toma de radiografías.

- La interpretación de las placas obtenidas se realizó de manera correcta.

- No fue necesaria la aplicación de tranquilizantes, ya que los pacientes estaban tranquilos y manejables.

- El personal que labora en el Hospital como los estudiantes que realizan el internado rotativo, ayudaron para la realización de las tomas radiográficas.

6. RECOMENDACIONES.

Una vez que se han expuesto los resultados, discusión y conclusiones se propone las siguientes recomendaciones:

- Considerar los protocolos de ingreso y registro de los pacientes en la sala de Rayos X para evitar cualquier anormalidad dentro de la misma.

- Según la anamnesis del paciente se debe solicitar adecuadamente la toma radiográfica que se requiere para llegar a un diagnóstico acertado y poder recuperar la salud del paciente.

- Tomar en cuenta que al momento de ingresar los datos en la consola del operador sean los mismos que arroja el sistema y que concuerden con los establecidos en la tabla de medidas.

- Al momento de la interpretación de las placas radiográficas se debe realizar dentro de un cuarto con poca iluminación para así poder tener una mejor visión del monitor donde se proyecta la placa.

- Adquirir un equipo de control de voltaje, ya que los cambios bruscos de éste pueden provocar daños internos tanto en el computador como en el Digitalizador.

- Instalar una red de Internet que únicamente la utilice el Programa de Digitalización, ya que por medio de éste funcionará de manera correcta el Programa Examion CR Vita 25.

7. BIBLIOGRAFÍA.

7.1 DONALD E. THRALL. Manual de Diagnóstico Radiológico Veterinario. Cuarta Edición 2011. Barcelona, España

7.2 H. SCHEBITZ, H. WILKENS. Atlas de Anatomía Radiográfica Canina y Felina. 1994 Ediciones Grass – Iatros. 4ta. Edición.

7.3 HEINZ JÜRGEN FICUS. El radiodiagnóstico en la clínica de los pequeños animales. 1998. Editorial ACRIBIA.

7.4 http://es.scribd.com/doc/12906641/Medicina-Veterinaria-Conceptos-Basicos-de-Radiologia-Veterinaria-Dr-Jorge-Mendoza

7.5 http://html.rincondelvago.com/radiologia_2.html

7.6 S.W. DOUGLAS – H. D. WILLIAMSON. Diagnostico Radiológico Veterinario. 2000. Editorial ACRIBIA. Zaragoza – España.

8. ANEXOS

Anexo 1. Ficha clínica radiológica.

REGISTRO CLÍNICO RADIOGRÁFICO

I. REFERENCIAS:

Fecha:
Nombre del propietario……Dirección……
Nombre del paciente……Teléfono……..

II. IDENTIFICACIÓN DEL PACIENTE:

Especie……Raza……Sexo……
Edad……Peso……

III. ANAMNESIS:

……

IV. EXAMEN RADIOGRÁFICO:

REGIONES	PROYECCIONES										
	VD	LL	DV	CDCR	ML	ML 135°	ML 45°	DP	Ob	RC	DC
Vista general											
Cráneo											
Bulla Timpánica											
Maxilar Superior											
Maxilar Inferior											
Nariz Intraoral											
Seno Frontal											
Art. Temporomandibular											
Hombro											
Tórax											
Columna Cervical											
Columna Dorsal											
Columna Lumbar											
Abdomen											
Pelvis											
Dorso Caudal											
Codo											
Carpo											
Rodilla											
Tarso											

V. DIAGNÓSTICO Rx

……
……

Anexo 2. Registro clínico.

REGISTRO CLÍNICO

I. REFERENCIAS:

Fecha.....

Nombre del Interno.....Curso.....

Nombre del propietario.....Dirección.....

Teléfono.....

II. IDENTIFICACIÓN DEL PACIENTE:

Procedencia.....Barrio.....Parroquia.....

Especie.....Raza.....Sexo.....

Edad.....Peso.....Paciente.....

III. ANAMNESIS

.....

.....

.....

Vacunado..... Desparasitado.....

IV. EXAMEN GENERAL

1. Constantes:

Temperatura.....

Frecuencia Respiratoria.....

Frecuencia Cardiaca.....

2. Otros Síntomas.....

.....

V. EXAMENES DE LABORATORIO

Examen hematológico.....

Examen Bioquímico.....

Examen Enzimático y electrolítico.....

Examen de Orina.....

Examen Coproparasitario.....

Examen Dermatológico.....

R.X ( )..... ECG ( )..... ECO ( ).....

Anexo 3. Guía de exposición veterinaria.

ORGANO	TAMAÑO	POSICIÓN	mAs	Kv	TIEMPO
Vista General	Pequeño	VD	20	54	2/10
	Mediano	VD	20	54	2/10
	Grande	VD	14	72	1/10
	Gigante	VD	14	76	1/10
	Pequeño	LL	16	48	2/10
	Mediano	LL	17	56	2/10
	Grande	LL	14	64	1/10
	Gigante	LL	14	70	1/10
Cráneo	Pequeño	DV	14	42	1/10
	Mediano	DV	11	52	1/10
	Grande	DV	7	58	1/10
	Gigante	DV	7	64	1/10
	Pequeño	LL	10	46	1/10
	Mediano	LL	10	50	1/10
	Grande	LL	8	56	1/10
	Gigante	LL	7	62	1/10
Bulla Timpánica	Pequeño	Ob.	10	46	1/10
	Mediano	Ob.	10	52	1/10
	Grande	Ob.	8	58	1/10
	Gigante	Ob.	7	64	1/10
	Pequeño	RC	10	46	1/10
	Mediano	RC	10	52	1/10
	Grande	RC	8	58	1/10
	Gigante	RC	7	64	1/10
Maxilar Superior	Pequeño	Ob.	10	46	1/10
	Mediano	Ob.	10	52	1/10
	Grande	Ob.	8	58	1/10
	Gigante	Ob.	7	64	1/10
Maxilar Inferior	Pequeño	Ob.	10	46	1/10
	Mediano	Ob.	10	52	1/10
	Grande	Ob.	8	58	1/10
	Gigante	Ob.	7	64	1/10
Naríz Intraoral	Pequeño	DV	10	46	1/10
	Mediano	DV	10	52	1/10
	Grande	DV	8	58	1/10
	Gigante	DV	7	64	1/10
Seno Frontal	Pequeño	RC	10	46	1/10
	Mediano	RC	10	52	1/10

	Grande	RC	8	58	1/10
	Gigante	RC	7	64	1/10
Articulación Temporomandibular	Pequeño	Ob.	10	46	1/10
	Mediano	Ob.	10	52	1/10
	Grande	Ob.	8	58	1/10
	Gigante	Ob.	7	64	1/10
Hombro	Pequeño	CDCR	10	48	1/10
	Mediano	CDCR	8	52	1/10
	Grande	CDCR	20	56	2/10
	Gigante	CDCR	20	60	2/10
	Pequeño	ML	10	40	1/10
	Mediano	ML	10	42	1/10
	Grande	ML	10	44	1/10
	Gigante	ML	10	46	1/10
Tórax	Pequeño	DV	10	54	1/10
	Mediano	DV	8	64	1/10
	Grande	DV	11	72	1/10
	Gigante	DV	8	82	1/10
	Pequeño	VD	10	54	1/10
	Mediano	VD	8	64	1/10
	Grande	VD	11	72	1/10
	Gigante	VD	8	82	1/10
	Pequeño	LL	10	50	1/10
	Mediano	LL	10	60	1/10
	Grande	LL	8	70	1/10
	Gigante	LL	8	80	1/10
Columna Cervical	Pequeño	VD	10	46	1/10
	Mediano	VD	25	50	1/4
	Grande	VD	16	62	2/10
	Gigante	VD	14	68	1/10
	Pequeño	LL	10	46	1/10
	Mediano	LL	20	50	2/10
	Grande	LL	20	60	2/10
	Gigante	LL	16	66	2/10
Columna Dorsal	Pequeño	VD	20	56	2/10
	Mediano	VD	24	58	1/4
	Grande	VD	14	74	1/10
	Gigante	VD	14	78	1/10
	Pequeño	LL	16	50	2/10
	Mediano	LL	17	56	2/10
	Grande	LL	14	66	1/10
	Gigante	LL	14	72	1/10
Columna Lumbar	Pequeño	VD	20	52	2/10

	Mediano	VD	20	60	2/10
	Grande	VD	22	70	2/10
	Gigante	VD	25	76	1/4
	Pequeño	LL	20	54	2/10
	Mediano	LL	17	60	2/10
	Grande	LL	16	70	2/10
	Gigante	LL	16	76	2/10
Abdomen	Pequeño	VD	24	56	1/4
	Mediano	VD	22	64	2/10
	Grande	VD	34	70	3/10
	Gigante	VD	28	80	3/10
	Pequeño	LL	20	54	2/10
	Mediano	LL	16	62	2/10
	Grande	LL	28	64	3/10
	Gigante	LL	25	70	1/4
Pelvis	Pequeño	VD	24	54	1/4
	Mediano	VD	20	62	2/10
	Grande	VD	25	66	1/4
	Gigante	VD	28	70	3/10
	Pequeño	LL	24	58	1/4
	Mediano	LL	28	64	3/10
	Grande	LL	28	68	3/10
	Gigante	LL	28	74	3/10
Dorso Caudal	Pequeño	DC	17	54	2/10
	Mediano	DC	17	60	2/10
	Grande	DC	22	64	2/10
	Gigante	DC	25	68	1/4
Codo	Pequeño	CDCR	14	42	1/10
	Mediano	CDCR	14	42	1/10
	Grande	CDCR	14	44	1/10
	Gigante	CDCR	14	46	1/10
	Pequeño	ML 135°	10	42	1/10
	Mediano	ML 135°	10	42	1/10
	Grande	ML 135°	10	44	1/10
	Gigante	ML 135°	10	46	1/10
	Pequeño	ML 45°	10	42	1/10
	Mediano	ML 45°	10	42	1/10
	Grande	ML 45°	10	44	1/10
	Gigante	ML 45°	10	46	1/10
Carpo	Pequeño	DP	10	42	1/10
	Mediano	DP	10	44	1/10
	Grande	DP	14	44	1/10
	Gigante	DP	14	46	1/10

	Pequeño	ML	10	42	1/10
	Mediano	ML	10	44	1/10
	Grande	ML	14	44	1/10
	Gigante	ML	14	46	1/10
Rodilla	Pequeño	CDCR	14	42	1/10
	Mediano	CDCR	14	44	1/10
	Grande	CDCR	14	46	1/10
	Gigante	CDCR	14	48	1/10
	Pequeño	ML	10	42	1/10
	Mediano	ML	10	44	1/10
	Grande	ML	10	46	1/10
	Gigante	ML	10	48	1/10
Tarso	Pequeño	DP	10	42	1/10
	Mediano	DP	10	44	1/10
	Grande	DP	14	46	1/10
	Gigante	DP	14	48	1/10
	Pequeño	ML	10	42	1/10
	Mediano	ML	10	44	1/10
	Grande	ML	14	46	1/10
	Gigante	ML	14	48	1/10

Anexo 4. Fotografías



Fotografía 1. Ingreso de datos del paciente al sistema digita CR.

Fotografía 2. Ingreso de valores en la consola del operador de rayos x.

Fotografía 3. Paciente para la exposición a los rayos x.



Fotografía 4. Ingreso del chasis al Digitalizador.

Fotografía 5. Interpretación clínica de la placa radiográfica.

Fotografía 6. Mesa de rayos x.

Fotografía 7. Consola del operador.

Fotografía 8. Chaleco, guantes y cuellera de plomo.