UNIVERSIDAD NACIONAL DE LOJA

ÁREA DE LA SALUD HUMANA

CARRERA DE MEDICINA

TEMA:

"INCIDENCIA Y TRATAMIENTO DEL PIE EQUINO VARO CONGENITO EN EL HOSPITAL ISIDRO AYORA DE LA CIUDAD DE LOJA, EN EL PERIODO COMPRENDIDO ENTRE ENERO 2004 A ENERO 2008."

TESIS PREVIA A LA OBTENCIÓN DEL GRADO DE MÉDICO EN MEDICINA GENERAL.

Director: Dr. Edgar Guamán Guerrero

Responsable: Sr. José Miguel Román Sarango

Loja – Ecuador

2010

CERTIFICACIÓN

DR. EDGAR GUAMÁN GUERRERO

DIRECTOR DE TESIS

DOCENTE TITULAR DEL ÁREA DE LA SALUD HUMANA DE LA UNIVERSIDAD NACIONAL DE LOJA

CERTIFICA:

Que el trabajo de investigación titulado **"INCIDENCIA Y TRATAMIENTO DEL PIE EQUINO VARO CONGÉNITO EN EL HOSPITAL REGIONAL DOCENTE ISIDRO AYORA DE LA CIUDAD DE LOJA EN EL PERIODO ENERO 2004 A ENERO DEL 2008"** luego de ser dirigido y revisado prolijamente, el mismo que se ajusta a las normas establecidas por la escuela de ciencias medicas del Área de la Salud Humana de la Universidad nacional de Loja; por tanto, autoriza su presentación para los fines legales pertinentes.

Dr. Edgar Guamán Guerrero

Loja, Octubre de 2010.

AUTORIA

Las ideas, contenidos, cuadros y análisis que se encuentran expuestos en el presente trabajo de investigación son de exclusiva responsabilidad del autor.

Sr. José Miguel Román Sarango

DEDICATORIA

Quiero agradecer a muchas personas quienes me ayudaron a culminar mis estudios universitarios y que llevo en mi mente y corazón, pero muy especialmente a:

A mi Dios por hacer posible mi existencia y otorgarme la sabiduría y la salud para lograr esta meta tan grande que me he propuesto.

A mis amados padres y hermanos, que han estado ahí, siempre, a pesar de la distancia, a que me sepa levantar luego de cada caída, instándome a que siga ahí en pie firme y para adelante, quienes me alientan a cumplir mis metas y sueños y a no claudicar por más que las adversidades salgan en mi camino.

A mi esposa e hijo que me brindan su amor, paciencia y apoyo incondicional, con lo cual he logrado mí más grande triunfo.

Mis maestros, tutores quienes brindaron sus enseñanzas y sus más grandes conocimientos llenos de sabiduría y confianza.

Sr. José Míguel Román Sarango

AGRADECIEMIENTO

A Dios sobre todas las cosas por brindarme salud, fortaleza y paciencia en seguir adelante, luchando cada día para alcanzar mi sueño más anhelado.

A mis Padres Rosenda y Miguel por mi existencia y formación profesional, gracias a su cariño, guía y apoyo, este presente simboliza mi gratitud por toda la responsable e invaluable ayuda que siempre me han brindado.

A mis Hermanas y hermano por el apoyo incondicional y confianza dada todos los días de m vida.

A mi esposa Marisela por la infinita paciencia y apoyo que me ha sabido brindar en todo momento para culminar una de mis más grandes metas, a mi hijo Miguel Ángel por permitirme robarle mucho del tiempo en el que merecía estar con él.

A mi Universidad y Doctores: maestros, amigos, quienes brindaron su confianza y enseñanzas durante mi formación, en especial al Sr. Dr. Edgar Guamán, Médico Traumatólogo que con profunda sencillez, calidad y conocimientos supo dirigir este trabajo de investigación.

Sr. José Miguel Román Sarango

INDICE

Portada

Certificación

Dedicatoria

Agradecimiento

Índice de contenidos

1. **TEMA**
2. **RESUMEN**
3. **SUMMARY**
4. **INTRODUCCIÓN**
5. **REVISIÓN DE LITERATURA**

5. El Pie

5.0. Crecimiento y Desarrollo esquelético del pie

5.1. Embriología

5.1.1 Desarrollo y crecimiento de las extremidades y el pie

5.2. Anatomía del Pie

5.2.1. Esqueleto del Pie

5.2.1.1. Tarso

5.2.1.2. Huesos de la fila Posteriores

5.2.1.2.1. Astrágalo o Talus

5.2.1.2.2. Calcáneo

5.2.1.3. Huesos de la fila Anterior

5.2.1.3.1. Cuboides

5.2.1.3.2. Navicular

5.2.1.3.3. Cuneiformes

5.2.1.4. Metatarso

5.2.1.4.1. Primer Metatarsiano

5.2.1.4.2. Segundo Metatarsiano

5.2.1.4.3. Tercer Metatarsiano

5.2.1.4.4. Cuarto metatarsiano

5.2.1.4.5. Quinto metatarsiano

5.2.1.5. Falanges

5.2.1.6. Huesos Sesamoideos del Pie

5.2.2. Articulaciones del Pie

5.2.2.1. Articulaciones Astragalocalcánea

5.2.2.1.1. Articulación Subastragalina

5.2.2.1.2. Articulación Astragalocalcaneonavicular

5.2.2.2. Articulaciones Intertarsianas de los huesos de la segunda fila

5.2.2.2.1. Articulación Cuboideonavicular

5.2.2.2.2. Articulación Cuneonavicular

5.2.2.2.3. Articulación Intercuneiformes

5.2.2.2.4. Articulación Cuneocuboidea

5.2.2.3. Articulaciones Transversa del Tarso

5.2.2.3.1. Articulación Astragalonavicular

5.2.2.3.2. Articulación Calcaneocuboidea

5.2.2.4. Articulaciones Tarsometatarsiana

5.2.2.5. Articulaciones Intermetatarsianas

5.2.2.6. Articulaciones Metatarsofalángicas e Interfalángicas del Pie

5.2.3. Músculos del Pie

5.2.3.1. Región Dorsal del Pie

5.2.3.1.1. Músculo extensor corto de los dedos

5.2.3.1.2. Músculo extensor corto del dedo gordo

5.2.3.2. Región Plantar

5.2.3.2.1. Grupo Muscular Interno

5.2.3.2.1.1. Plano Profundo: Músculos Interóseos

5.2.3.2.1.1.1. Músculos Interóseos Dorsales

5.2.3.2.1.1.2. Músculos Interóseos Plantares

5.2.3.2.1.2. Plano Medio

5.2.3.2.1.2.1. Músculo Cuadrado Plantar

5.2.3.2.1.3. Plano Superficial

5.2.3.2.1.3.1. Músculo flexor corto de los dedos

5.2.3.2.2. Grupo Muscular Intermedio

5.2.3.2.2.1. Plano Profundo

5.2.3.2.2.1.1. Músculo flexor corto del dedo gordo

5.2.3.2.2.1.2. Músculo aductor del dedo gordo

5.2.3.2.2.2. Plano Superficial

5.2.3.2.2.2.1. Músculo abductor del dedo gordo

5.2.3.2.3. Grupo Muscular Externo

5.2.3.2.3.1. Plano Profundo

5.2.3.2.3.1.1. Músculo flexor corto del dedo pequeño

5.2.3.2.3.1.2. Músculo oponente del dedo pequeño

5.2.3.2.3.2. Plano Superficial

5.2.3.2.3.2.1. Músculo abductor del dedo pequeño

5.2.4. Fascias del Pie

5.2.4.1. Fascias dorsales del Pie

5.2.4.1.1. Fascia dorsal del pie

5.2.4.1.2. Fascia de los extensores cortos

5.2.4.1.3. Fascia interósea dorsal

5.2.4.2. Fascias Plantares

5.2.4.2.1. Fascia plantar

5.2.4.2.1.1. Aponeurosis Plantar

5.2.4.2.1.2. Fascias plantares lateral y medial

5.2.4.2.2. Fascia interósea Plantar

5.2.4.2.2.1. Tabiques intermusculares y celdas de la región plantar

5.2.5. Vasos y Nervios del Pie

5.2.5.1. Arterias del Pie:

5.2.5.1.1. Arteria Dorsal del Pie

5.2.5.1.2. Arterias Plantares

5.2.5.2. Arteria Plantar Externa

5.2.5.2.1. Perforantes Posteriores

5.2.5.2.2. La Digital plantar del quinto dedo

5.2.5.2.3. Las Metatarsianas

5.2.5.2.4. La Metatarsiana plantar del Primer Espacio

5.2.5.3. Arteria Plantar Interna

5.2.5.3.1. La Digital Plantar Medial del dedo Gordo

5.2.5.2. Venas del Pie:

5.2.5.2.1. Red venosa del pie

5.2.5.2.1.1. Vena Safena Mayor

5.2.5.2.1.2. Vena Safena Menor

5.2.5.3. Vasos Linfáticos del Pie:

5.2.5.3.1. Vasos Superficiales

5.2.5.3.2. Vasos Profundos

5.2.5.4. Nervios del Pie:

5.2.5.4.1. Nervio Peroneo Superficial

5.2.5.4.2. Nervio Peroneo Profundo

5.2.5.4.3. Nervio Cutáneo Sural Medial

5.2.5.4.4. Nervio Calcáneo Medial

5.2.5.4.5. Nervio Plantar Medial

5.2.5.4.6. Nervio Plantar Lateral

5.2.5.4.7. Inervación de los dedos

5.3. Fisiología del Pie

5.3.1. Crecimiento del pie normal

5.3.2. Movimientos del pie

5.3.2.1. Análisis de los movimientos del pie

5.3.2.2. Movimientos de conjunto o de torsión del pie

5.3.2.3. Bóvedas plantares y su aparato de sostén y de movimiento

5.3.2.4. Aparatos tensor y motor de la bóveda plantar

5.4. Semiología del Pie

5.4.1. Interrogatorio

5.4.2. Inspección:

5.4.2.1. Formas del Pie

5.4.2.1.1. Pie Griego

5.4.2.1.2. Pie Egipcio

5.4.2.1.3. Pie Cuadrado

5.4.2.2. Posiciones Anormales del Pie

5.4.2.2.1. Aducción

5.4.2.2.2. Abducción

5.4.2.2.3. Inversión o Supinación

5.4.2.2.4. Eversión o Pronación

5.4.2.2.5. Varo

5.4.2.2.6. Valgo

5.4.2.2.7. Calcáneo

5.4.2.2.8. Equino

5.4.2.3. Alteraciones más Frecuentes

5.4.2.3.1. Pie Plano

5.4.2.3.2. Hallux Valgus

5.4.2.3.3. Dedo en Martillo

5.4.2.3.4. Pie Cavo

5.4.2.3.5. Callosidades

5.4.2.3.6. Tumefacción

5.4.2.3.6.1. Tumefacción Difusa

5.4.2.3.6.2. Tumefacción Localizadas

5.4.2.4. Misceláneas

5.4.3. Palpación:

5.4.3.1. Movilidad

5.4.3.1.1. Flexión de los dedos

5.4.3.1.2. Extensión de los dedos

5.4.3.1.3. Movimientos:

5.4.4. Exploración Radiológica

5.4.4.1. Rx Dorsoplantar

5.4.4.2. Rx Lateral

5.4.5. Otras Exploraciones Complementarias

5.4.5.1. Podoscopía

5.4.5.2. Podograma

5.4.5.3. Fotopodograma

5.5. Pie Zambo Congénito o Pie Equino Varo Congénito

5.5.1. Talipes Equino Varo

5.5.1.1. Introducción

5.5.1.2. Definición

5.5.1.3. Herencia

5.5.1.4. Etiología

5.5.1.4.1. Primera Etapa (segundo mes)

5.5.1.4.2. Segunda Etapa (Principios del tercer mes)

5.5.1.4.3. Tercera Etapa (mitad del tercer mes)

5.5.1.4.4. Cuarta Etapa (principio del cuarto mes)

5.5.1.5. Anatomía Patológica

5.5.1.5.1. Cambio en los Tejidos Blandos

5.5.1.5.1.1. Contracturas Posteriores

5.5.1.5.1.2. Contractura Interna

5.5.1.5.1.3. Contractura Subastragalina

5.5.1.5.1.4. Contracturas Plantares

5.5.1.6. Cuadro Clínico

5.5.1.7. Diagnostico

5.5.1.7.1. Hallazgos Radiográficos

5.5.1.7.1.1. Radiografía Antero posterior del Pie

5.5.1.7.1.2. Radiografía Lateral del Pie

5.5.1.8. Tratamiento

5.5.1.8.1. Conservador

5.5.1.8.1.1. Método de Ponseti

5.5.1.8.2. Medidas Quirúrgicas

5.5.1.8.2.1. Procedimientos sobre Tejidos Blandos

5.5.1.8.2.1.1. Liberación por detrás.

5.5.1.8.2.1.2. Liberación Interna y Subastragalina para la deformidad vara de la parte proximal del pie y de la parte media del pie.

5.5.1.8.2.1.3. Alargamiento del Tendón de Aquiles en "Z" y Capsulotomía de Tobillo y Articulación Subastragalina por detrás.

5.5.1.8.2.1.4. Liberación Interna y Plantar para corregir el Talipes Equino Varo resistente.

5.5.1.8.2.1.5. Liberación Plantar de Tejidos Blandos.

5.5.1.8.2.2. Transferencia Tendinosa

5.5.1.8.2.2.1. Transferencia del Tendón del Tibial Anterior.

5.5.1.8.2.2.2. Transferencia del Tendón del Tibial Posterior.

5.5.1.8.2.2.3. Operación de cambio en el Tendón de Aquiles.

5.5.1.8.2.3. Procedimiento en el Hueso

5.5.1.8.2.3.1. Acortamiento de la columna externa del Pie.

5.5.1.8.2.3.2. Osteotomía del Calcáneo

5.5.1.8.2.3.3. Artrodesis Triple

5.5.1.8.2.3.4. Osteotomía de la Tibia

6. MATERIALES Y MÉTODOS
7. RESULTADOS
8. DISCUSIÓN
9. CONCLUSIONES
10. RECOMENDACIONES
11. BIBLIOGRAFIA
12. ANEXOS

TEMA:

”INCIDENCIA Y TRATAMIENTO DEL PIE EQUINO VARO CONGENITO EN EL HOSPITAL ISIDRO AYORA DE LA CIUDAD DE LOJA, EN EL PERIODO COMPRENDIDO ENTRE ENERO 2004 A ENERO 2008.”

2. RESUMEN

El descuido durante el proceso de gestación de las mujeres embarazadas y el no recurrir a un medico durante su embarazo y gracias a los factores ambientales, la contaminación y exposición a agentes químicos que alteran y conllevan al mal desarrollo intraútero del niño, produciendo malformaciones en la infraestructura corporal del mismo. Son factores desencadenantes que en la actualidad aumentan la incidencia de este tipo de patologías congénitas, afectando drásticamente el mal funcionamiento del pie durante el desarrollo motriz del niño.

El presente tratado investigativo plantea como objetivo principal realizar un estudio que determine la incidencia del Pie Equino Varo Congénito y el tratamiento efectuado en los niños que han sido hospitalizados en el servicio de Traumatología Pediátrica en el Hospital Isidro Ayora de Loja en el periodo Enero del 2004 a Enero del 2008. Por ser un estudio de tipo descriptivo transversal se lo realizo recolectando información directamente de las historias clínicas del archivo del hospital con la finalidad de encontrar y analizar la incidencia del Pie Equino Varo Congénito y el tipo de tratamiento que se ha venido realizando.

Se revisaron 112 historias clínicas de pacientes con patologías ortopédicas, quienes fueron atendidos en el servicio, una vez revisadas las historias se encontró 16 niños con Pie Equino Varo Congénito que fueron hospitalizados y posteriormente tratados en los cinco años respectivos. A pesar de no existir estudios realizados, en la respectiva investigación se determina que de los 16 pacientes hallados la tasa de incidencia del

Pie Equino Varo Congénito es del 14.29% en relación a otros diagnósticos, la prevalencia se da más en el sexo masculino a diferencia del femenino.

3. SUMMARY

Neglect during pregnancy pregnant women and not resort to a doctor during their pregnancy and thanks to environmental factors, contamination and exposure to chemicals that alter and lead to poor children, utero development producing malformations in the body infrastructure. They are triggers now increase the incidence of this type of congenital, dramatically affecting the malfunction of the foot during driving development of children's diseases. The present treaty investigative poses as main objective a study that determentthe incidence of foot congenital equines varus and treatment in children who have been hospitalized service Pediatric Trauma in the Hospital Isidro Ayora of Loja, in the period January 2004 to January 2008. As a study of transversal descriptive type what I make collecting information directly from the medical histories of the hospital in order to find and analyze of foot congenital equines varus incidence and type of treatment that has been conducting file. 112 Medical histories of patients with orthopedic diseases, who were treated in service, once reviewed revised stories found 16 children with foot congenital equines varus who were hospitalized and subsequently treated in the respective years. In spite of the absence of studies, the relevant investigation determines that found 16 patients foot congenital equines varus incidence rate is the 14.29% in relation to other diagnoses, prevalence occurs more in male unlike the feminine.

4. INTRODUCCIÓN

El pie zambo o pie equino varo congénito,es una malformación congénita que afecta a los huesos, los músculos y los tendones del pie, el mismo que provoca que se encorve hacia adentro y hacia abajo quedándose rígido y sin ser capaz de recuperar la posición normal. Esta patología la presentan más niños que niñas y puede producirse tanto en un pie, como en ambos pies, además si uno de los padres presento esta enfermedad hay un 20 a 30% de incidencia para que se presente en el niño.[i]

Esta deformidad fue descrita la primera vez por Hipócrates en el año 250 A. C. Existe evidencia arqueológica de que los aztecas manejaban esta deformidad con férulas hechas de maguey y yesos de harina de maíz, lima, aceite y tela. Incluso seccionaban los tejidos blandos contracturados con cuchillos de obsidiana. La primera descripción formal de su tratamiento data de 1641 cuando Ambrosio Paré y Fabrig recomendaron el uso de aparatos para lentamente "rotar" el pie.

Las causas más frecuentes para la formación del pie equino varo congénito son los factores genéticos y ambientales. La deformidad se gesta en el segundo trimestre de embarazo, cuando el pie crece rápidamente, y se detecta durante un examen físico al bebé cuando nace.

Esta patología, constituye actualmente unproblema a tratar dentro del servicio de Ortopedia pediátrica, pues se considera que este tipo de malformación, forma un conglomerado de eventos que facilitan un mal funcionamiento del pie,De acuerdo con la mayoría de los autores existen cuatro deformidades básicas: equino, varo, aducto y cavo. Las estadísticas mencionan que se presenta en 1 a 2 de cada 1,000 recién nacidos vivos y no se presenta en niños de la raza negra. Es más común en los varones que en las mujeres en una proporción de 2:1, en el 10% de los casos existen antecedentes familiares. El pie equino varo congénito se presenta de una manera muy elocuente es un pie rígido y torcido hacia dentro, cambiando totalmente el ángulo normal del pie.

De hecho, la primera causa de consulta Ortopédica Pediátrica, en el Hospital Isidro Ayora de la ciudad de Loja es el Pie Equino Varo Congénito, llegan niños de todas

partes de la provincia de Loja y lo más conveniente es que los padres traigan a los bebés recién nacidos para comenzar temprano el tratamiento. Las complicaciones que se generan cuando no se ha corregido tempranamente este problema van a ser alteraciones en el crecimiento, desarrollo y motricidad del niño, afectando así a su estilo de vida.

Las malformaciones músculo esqueléticas que se observa en el pie equino varo congénito, son alteraciones de la forma, de la estructura o de una parte que se ha diferenciado de manera anormal en el pie del niño, el mismo que se presenta en el estado embrionario y fetal, provocando una alteración de la capacidad motora del pie.

Este trabajo de investigación tiene como objetivos determinar la incidencia del Pie Equino Varo Congénito y el tratamiento que se ha realizado a los niños hospitalizados, junto a esto la prevalencia en el género y el miembro que más se afecta.

Luego de haber culminado este trabajo investigativo espero contribuir de alguna manera con el servicio de Pediatría y Ortopedia Pediátrica y con el Departamento de Estadística del Hospital Isidro Ayora de la Ciudad de Loja, los datos recopilados permitieron determinar que la incidencia del PEVC es del 14.29% en los cinco años de estudio y que el género más afectado es el masculino y la extremidad que mayormente se altera es la derecha, comparándolos con estudios de otros países se observa que existe relación .

5. REVISIÓN DE LITERATURA

5.0. CRECIMIENTO Y DESARROLLO ESQUELÉTICO DEL PIE

El crecimiento del niño es un proceso dinámico con periodos alternados de aceleración y desaceleración. Aunque todos los niños siguen ciertos patrones de crecimiento, la variabilidad de uno a otro puede ser significativa.

Si a esto se le añade la presencia de enfermedades locales o sistémicas, como: secuelas de lesiones fisiarias, trastornos metabólicos, endocrinológicos o de crecimiento, como displasias óseas, esta variabilidad puede ser enorme.

En este campo el ortopedista se enfrenta con frecuencia a dudas como la inquietud familiar acerca del pronóstico de la talla final en un niño sano, o determinar la indicación y el momento de realizar cirugías para igualar la longitud de las extremidades.

El conocimiento de las fases normales del crecimiento proporciona al especialista las bases para escoger el momento más apropiado de hacer una intervención.

Se puede considerar tres etapas en el crecimiento esquelético: desde el nacimiento hasta los cinco años; de esa edad hasta el inicio de la adolescencia; y, finalmente; desde la adolescencia hasta el final del crecimiento.

Estas etapas se diferencian principalmente por la velocidad de crecimiento en cada una, y presentan entre ellas cambios en la tasa de crecimiento entre los segmentos corporales.

En el examen físico se realiza una medición clínica de la talla del niño en posición bípeda desde el piso hasta el ápex del cráneo; sin embargo, es útil dividir esta longitud en dos segmentos:

El primero es la talla con el paciente sentado (talla sedente): se mide desde la superficie rígida en la que se sienta el niño hasta el punto más alto del cráneo, con la espalda recta.

De esta longitud, el 20% corresponde a la cabeza, el 60% a la columna y el 20% restante a la pelvis. Esta medición es especialmente útil en el seguimiento de las alteraciones de la columna.

El segundo es la longitud subisquiática que resulta de restar de la talla en posición bípeda la longitud de la talla sedente. Es un indicador de crecimiento de los miembros inferiores. En el adulto la talla sedente es el 52% de la talla total, y la subisquiática corresponde al 48% restante. [1]

[1] Iván Carlos Uribe. Ortopedia Pediátrica. Crecimiento y Desarrollo Esquelético. 1era Edición. Barcelona. Editorial Panamericana. Año 2005. Pág. 1-2

5.1. EMBRIOLOGÍA DEL PIE

Los esbozos o primordios de las extremidades aparecen a modo de evaginaciones de la pared ventrolateral del cuerpo al término de la cuarta semana de desarrollo. En un principio están formados por un centro de mesénquima derivado de la hoja somática de la lámina lateral del mesodermo que formará los huesos y tejidos conectivos de la extremidad, cubierta por una capa de ectodermo cúbico. En el borde distal de los esbozos, el ectodermo está engrosado y forma la **cresta ectodérmica apical** (CEA). Esta cresta tiene influencia inductiva sobre el mesénquima adyacente, lo que hace que este se mantenga como una población de células no diferenciadas en proceso de rápida proliferación, conocida como **zona de progreso.** A medida que crece la extremidad, las células que se encuentran alejadas de la influencia de esta cresta comienzan a diferenciarse en cartílago y músculo. De esta manera el desarrollo de la extremidad se produce en dirección próximo distal.

De embriones de seis semanas, la porción terminal de los esbozos se aplanan y forman las placas de la mano y del pie y se separan del segmento proximal por una constricción circular. Más tarde una segunda constricción divide la porción proximal en dos segmentos y entonces pueden identificarse las partes principales de las extremidades. Los dedos de las manos y de los pies se forman cuando la **muerte celular** en la cresta ectodérmica apical separa a esta cresta en cinco partes. La ulterior formación de los dedos depende de su continua evaginación que se produce por influencia de los cinco segmentos del ectodermo de la cresta, la condensación del mesénquima para formar los rayos digitales cartilaginosos y la muerte del tejido intercalado entre los rayos.

El desarrollo de las extremidades superiores e inferiores es similar, salvo que la morfogénesis del miembro inferior se produce aproximadamente uno o dos días después de la del miembro superior. También durante la séptima semana de gestación los miembros rotan en direcciones contrarias, el miembro superior gira 90° lateralmente, de modo que los músculos extensores se encuentran sobre la superficie lateroposterior y los pulgares lateralmente, mientras que el miembro inferior

experimenta una rotación medial de 90° aproximadamente, lo que hace que los músculos extensores se sitúe en la superficie anterior y el dedo gordo del pie en posición medial.

Mientras se establece la configuración externa, el mesénquima de los esbozos comienzan a condensarse y las células se diferencian en condrocitos. Hacia la sexta semana de desarrollo pueden identificarse los primeros **moldes de cartílago hialino** que preanuncian la formación de los huesos de las extremidades, y que están formados por estos condrocitos. Las articulaciones se forman en las condensaciones cartilaginosas cuando se detiene la condrogénesis y se induce una **interzona** articular. Las células de esta región incrementan su número y densidad, y a continuación se forma una cavidad articular por muerte celular. Las células que la rodean se diferencian en la capsula articular. Se desconocen los factores que regulan la posición de la articulación, pero la molécula secretada WNT14 parece ser la señal inductora.

La osificación de los huesos de las extremidades, **osificación endocondral**, comienza hacia el final del periodo embrionario. Hacia la duodécima semana de desarrollo se encuentran en todos los huesos largos de las extremidades **centros de osificación** primarios. A partir del centro primario localizado en la **diáfisis** del hueso, la osificación endocondral avanza en forma gradual hacia los extremos del molde cartilaginoso.

Por lo común, en el momento del nacimiento la diáfisis del hueso esta completamente osificada, pero ambos extremos, que reciben el nombre de **epífisis,** son todavía cartilaginosos. Sin embargo poco después aparecen centros de osificación de la epífisis. Entre los centros de osificación diafisario y epifisario se mantiene temporariamente una lámina cartilaginosa, **la placa epifisaria** que desempeña un importante papel en el crecimiento longitudinal del hueso. A ambos lados de la placa continua la osificación endocondral. Cuando el hueso ha alcanzado su longitud completa, las placas epifisarias desaparecen y las epífisis se unen con la diáfisis del hueso.

En los huesos largos hay una placa epifisaria en ambos extremos; en los más pequeños, como las falanges, solo en un extremo, y en los huesos irregulares, como las vertebras,

hay uno o más centros primarios de osificación y, por lo común, varios centros secundarios.[2]

[2] T. W. Sadler, Ph.D. Embriología Médica. Capitulo 8. Desarrollo del sistema esquelético. 9na Edición. Barcelona. Editorial Panamericana. Año 2004. Pág. 191-196.

5.2. ANATOMÍA DEL PIE

5.2.1. ESQUELETO DEL PIE

El pie se compone, al igual que la mano, de tres grupos de huesos que forman el tarso, el metatarso y las falanges.

5.2.1.1. TARSO

El tarso es un macizo óseo que ocupa la mitad posterior del pie. Está formado por siete huesos cortos dispuestos en dos filas, una anterior y otra posterior. La fila posterior está constituida por dos huesos, el astrágalo o Talus y el calcáneo. La fila anterior consta de cinco huesos, el cuboides, el navicular y los tres cuneiformes (cuñas). El astrágalo y el calcáneo se hallan superpuestos.

Los cinco huesos de la segunda fila, por el contrario, están yuxtapuestos. En consecuencia, el tarso es más estrecho posterior que anteriormente, aun cuando los huesos de la fila posterior sean más voluminosos que los otros.

Los siete huesos del tarso se articulan de forma que forman una bóveda cóncava inferiormente, sobre la que reposa todo el peso del cuerpo.

5.2.1.2.HUESOS DE LA FILA POSTERIOR

5.2.1.2.1. ASTRÁGALO O TALUS

El astrágalo o Talus es un hueso corto, aplanado supero inferiormente y alargado antero posteriormente Forma el vértice de la bóveda tarsiana y se articula superiormente con los huesos de la pierna, inferiormente con el calcáneo y anteriormente con el navicular.

En el astrágalo se distinguen tres segmentos: a) un segmento posterior, voluminoso, el cuerpo del astrágalo, que comprende cerca de los ¾ posteriores del hueso; b) un segmento anterior redondeado, la cabeza del astrágalo, y c) un segmento intermedio, corto y estrecho llamado cuello del astrágalo.

CARAS: El Astrágalo presenta seis caras:

Cara superior.-la cara superior se halla ocupada en toda la extensión del cuerpo del hueso, por una superficie articular en forma de polea, convexa antero posteriormente y cóncava transversalmente, llamada tróclea (polea) astragalina. La tróclea astragalina se articula con la tibia. Es más ancha anterior que posteriormente. Su vertiente medial es ligeramente más estrecha que la lateral. Esta limitada lateralmente por dos bordes semicirculares: 1) el borde medial es romo; 2) el lateral, más elevado que el medial, es agudo en su parte media y cortado en bisel hacia sus extremidades, principalmente en sentido posterior, donde el borde lateral de la polea está constituido por una carilla triangular más alargada de la base posterior.

Anteriormente a la tróclea astragalina, la cara superior del astrágalo se estrecha y corresponde al cuello. Está inclinada medialmente y deprimida en forma de surco transversal que recibe el reborde anterior de la tibia en los movimientos de flexión de la pierna sobre el pie. Presenta una cresta rugosa transversal para la fijación de la capsula articular del tobillo y del ligamento astrágalo navicular.

Cara Inferior.-LA cara inferior se articula con el calcáneo mediante dos superficies articulares, una anterior y otra posterior, separadas entre si por un surco. Este surco, llamado surco astragalino, es oblicuo antero lateralmente y se ensancha de posterior a anterior. Su superficie, así como la del surco correspondiente del calcáneo, está cubierta de rugosidades ocasionadas por la inserción del ligamento Astragalocalcánea interóseo. Las dos superficies articulares orientan su eje mayor en el mismo sentido que el surco que las separas. La superficie anterior es convexa, y suele hallarse dividida en dos cara articulares anterior y media para el calcáneo. Forma parte de la superficie articular de la cabeza del astrágalo. La superficie posterior, cara articular posterior para el calcáneo, presenta la forma de un segmento de cilindro hueco cuya concavidad sigue el eje mayor de la cara articular en aproximadamente un tercio de los casos, se prolonga anteriormente sobre la parte antero lateral del cuerpo del hueso, que los movimientos de flexión o rotación del pie se apoya sobre la apófisis mayor del calcáneo.

Cara Lateral.-Está cara se articula con el maléolo lateral mediante una cara articular lisa, triangular de base superior y cóncava superoinferiomente, llamada cara maleolar lateral (peronea). La base de está cara se confunde con el borde lateral de la tróclea astragalina; el vértice inferior proyectado lateralmente, se apoya en una eminencia de la cara lateral, conocida por el nombre de apófisis lateral del astrágalo. Anteriormente a la cara molear lateral, la cara lateral de astrágalo esta constituida por la cara lateral rugosa del cuello, que se halla deprimido en relación con la cara molear lateral.

Cara Medial.-La cara medial presenta en su parte superior una cara articular en forma de coma con la extremidad gruesa en la parte anterior y cuyo borde convexo se confunde con el borde medial de la tróclea astragalina: es la cara molear medial (tibial), que se articula con el maléolo medial. Inferiormente ha esta cara se aprecia una superficie rugosa y excavada, sobre la cual se fija el fascículo profundo del ligamento medial de la articulación del tobillo. Anteriormente a la cara maleolar medial, la cara medial del astrágalo continúa en la cara medial rugosa del cuello del astrágalo.

Cara Anterior.-Esta cara, llamada cabeza del astrágalo, es una eminencia convexa, articula y alargada transversalmente. Presenta continuidad inferoposteriormente con la cara articular anterior para el calcáneo de la cara inferior del hueso. Considerada en su conjunto, la superficie articular de la cabeza consta de tres campos o segmentos cuyos límites son, en general, visibles en el hueso seco: 1) segmento antero superior que se articula con el navicular; 2) segmento medio situado posteriormente al precedente, en relación con el ligamento calcáneonavicular plantar; 3) por último, un segmento posterior constituido por la cara articular anterior para el calcáneo de la cara inferior del astrágalo.

Cara Posterior.- Situada posteriormente a la tróclea astragalina, que se haya muy inclinada posteriormente, la cara posterior es muy estrecha y resulta comparable a un borde. Se aprecia, en su parte medial, un surco oblicuo inferiormente, en relación con el tendón del flexor largo del dedo gordo. Este surco está bordeado por dos tubérculos, uno medial y otro lateral, el segundo de los cuales se haya más

desarrollado. En el tubérculo lateral se inserta el ligamento astrágaloperoneo posterior.

Existe a veces un huesecillo supernumerario soldado al tubérculo lateral o articulado con él: es el hueso trígono. El hueso trígono suele observarse en ciertos vertebrados inferiores.

5.2.1.2.2. CALCÁNEO

El calcáneo es el más voluminoso de los huesos del tarso. Esta situado inferiormente al astrágalo, en la parte posterior e inferior del pie. Forma la eminencia del talón. El calcáneo es alargado anteroinferiormente y aplanado transversalmente.

CARAS: se reconocen en él seis caras.

Cara Superior.- La cara superior consta de dos segmentos, uno anterior y otro posterior.

- ✓ **Segmento Anterior.-** este segmento se halla cubierto por el astrágalo y presenta dos superficies articulares alargadas de eje mayor oblicuo anteromedialmente: la anterior o anteromedial es cóncava y suele hallarse dividida en dos caras articulares anterior y media para el astrágalo; la otra es posterior y constituye un segmento de cilindro cuya convexidad se orienta en el sentido del eje mayor de la cara articular posterior para el astrágalo. Estas dos superficies están en relación con las superficies articulares de la cara inferior del astrágalo y se hayan separadas entre si al igual que aquellas, por un surco oblicuo anterolateralmente, el surco calcáneo. El surco calcáneo se ensancha posteriormente. Constituye, conjuntamente con el surco astragalino, el seno del tarso (conducto o seno Astragalocalcánea).
- ✓ **Segmento Posterior.-** El segmento posterior se extiende posteriormente al astrágalo. Es desigual, perforado por agujeros, convexo transversalmente y cóncavo anteroposteriormente.

Cara Inferior.- Es estrecha, convexa de lateral a medial y cóncava antero posteriormente. En esta cara se observan tres tuberosidades, una anterior y dos posteriores. De las dos posteriores, en la medial, llamada apófisis medial de la tuberosidad del calcáneo, la más voluminosa, se inserta al flexor corto de los dedos y el aductor del dedo gordo; en la lateral llamada apófisis lateral de la tuberosidad del calcáneo, se inserta el aductor del calcáneo, la cara inferior del calcáneo se haya perforada por numerosos agujeros vasculares y recogida por estrías longitudinales relacionadas con los haces del ligamento calcáneocuboidea plantar.

Cara Lateral.- Es ligeramente plana y rugoso; presenta en su mitad anterior un tubérculo, la tróclea peroneal, que se para la escotadura del peroneo largo, que está situado inferiormente a la tróclea peroneal, de la del peroneo corto, que se haya superiormente. Se halla frecuentemente un tanto posterosuperiormente a este relieve, aproximadamente a un cm inferiormente a la cara articular posterior para el astrágalo, una eminencia rugosa en la que se inserta el ligamento peroneocalcáneo de la articulación del tobillo.

Cara Medial.- La cara medial está ocupada por un ancho canal que se extiende oblicuamente en sentido ínfero anterior, el canal calcáneo. Este canal se haya limitado posteriormente por la apófisis medial de la tuberosidad del calcáneo de la cara inferior y antero superiormente por una eminencia voluminosa llamada sustentáculo para el astrágalo o sustentaculum tali (apófisis menor del calcáneo).

Esta apófisis sostiene la cara articular media para el astrágalo de la cara superior del calcáneo. Esta cruzada por dos surcos. **1)** ocupa su cara inferior y corresponde al surco del tendón del flexor largo del dedo gordo; **2)** el otro sigue el vértice de la apófisis y se halla en relación con el tendón del flexor largo de los dedos.

Cara Posterior.- Es estrecha y lisa hacia arriba y rugosa y ancha en su mitad inferior, donde se fija el tendón calcáneo.

Cara Anterior.- Esta cara se encuentra en la extremidad de la apófisis mayor del calcáneo. Se da este nombre a la parte anterior, un tanto estrecha, de este hueso. La

cara anterior del calcáneo constituye una superficie articular en relación con el cuboides. Es convexa transversalmente, mientras que en sentido vertical es cóncava en su parte superior y convexa en su parte inferior.

5.2.1.3. HUESOS DE LA FILA ANTERIOR

5.2.1.3.1. HUESOS CUBOIDES

El cuboides está situado anteriormente al calcáneo, en la parte lateral del pie. Presenta la forma de una prisma triangular o de una cuña cuya arista roma, redondeada y situada en el borde lateral es resultado de la convergencia de las caras plantar y dorsal del hueso. Describiremos en el cuboides cuatro caras, una base y un borde lateral o arista y también para las caras dorsal y plantar.

Cara Dorsal.- Es rugosa y se halla inclinada inferolateralmente.

Cara Plantar.- La cara plantar está atravesada por una cresta roma y ancha orientada oblicuamente en sentido anteromedial. Anteriormente a esta cresta llamada tuberosidad (cresta) del cuboides, se aprecia un surco en relación con el tendón del peroneo largo, este tendón se refleja, en efecto, sobre la vertiente anterior de la tuberosidad, cuya mitad lateral se halla ocupada por una impresión ovalada en relación con el hueso sesamoideo del peroneo largo. Posteriormente a la tuberosidad del cuboides, la cara plantar se halla deprimida, es áspera y sirve de inserción al ligamento calcáneocuboideo plantar.

Cara Posterior.- La cara posteriorse articula con el calcáneo. La superficie articular es cóncava transversalmente; en sentido vertical, es convexa superiormente y cóncava inferiormente. Se prolonga medial, inferior y posteriormente por medio de una eminencia llamada apófisis calcánea (piramidal).

Cara Anterior.- Es también articular y presenta dos caras separadas por una cresta roma, oblicua inferior y medialmente. Estas dos caras se articulan con las correspondientes de los metatarsianos cuarto y quinto.

Cara Medial.- la cara medial o base se articula con el cuneiforme lateral mediante una cara plana, triangular u oval, situada en su parte media. Posteriormente a esta superficie articular, suele observarse una segunda cara más pequeña, alargada de superior a inferior, que se articula con el navicular. En el resto de su extensión, esta superficie está recubierta de rugosidades destinadas a la inserción de ligamentos.

Borde Lateral.- El borde lateral, a menudo denominado cara lateral, forma parte del borde lateral del pie. Se halla escotado por la extremidad lateral del surco del peroneo largo.

5.2.1.3.2. HUESO NAVICULAR

El hueso navicular (escafoides) es un hueso corto cuya forma se ha comparado a la de una pequeña barca. Está situado en el lado medial del pie, anteriormente al astrágalo, medialmente al cuboides y posteriormente a los cuneiformes. Es aplanado anteroposteriormente y alargado de medial a lateral.

CARAS Y BORDES.- Presenta dos caras, dos bordes y dos extremidades.

Cara Posterior.- Es cóncava, lisa y elíptica; se articula con la cabeza del astrágalo.

Cara Anterior.- Esta cara es convexa y articular; está dividida por dos crestas romas en tres caras casi triangulares en relación con los tres cuneiformes. La cara medial es convexa; las otras dos son casi planas.

BORDES.- Los dos bordes, llamados también caras, son dos: uno superior y otro inferior. Rugosos y anchos, sirven de inserción a ligamentos.

EXTREMIDADES.- Son dos, uno medial y otra lateral. **La extremidad medial**está constituida por una eminencia redondeada y saliente medial e inferiormente, llamada tuberosidad del navicular (tubérculo del escafoides), en la cual se inserta el tendón del tibial posterior. **La extremidad lateral** es convexa y rugosa, y presenta muy frecuentemente, en el límite con la cara anterior, una pequeña superficie articular que se corresponde con el cuboides.

5.2.1.3.3. HUESOS CUNEIFORMES

Los huesos cuneiformes (cuñas) son tres. Están situados anteriormente al navicular y se articulan entre sí. Se denominan cuneiformes medial, intermedio y lateral (1, 2 y 3).

Presentan la forma de una cuña, con base plantar en el cuneiforme medial y dorsal en los otros dos. Se pueden considerar en cada uno de las cuatro caras, una base y un vértice.

Cuneiforme Medial

Esta situado en el borde medial del pie, entre el navicular y el primer metatarsiano**. La cara posterior** del cuneiforme medial es triangular y cóncava, y se articula con la cara medial de la cara anterior del navicular. **La cara anterior**, también articular, ligeramente convexa y en forma de media luna cóncava lateralmente, se articula con el primer metatarsiano. **La cara medial** es rugosa, y presenta en su parte anterior e inferior la eminencia redondeada en el que se inserta el musculo tibial anterior. Superior y posteriormente a esta impresión, se extiende una depresión que corresponde al tendón de este músculo. **La cara lateral** se articula: a) con el cuneiforme intermedio mediante una superficie en forma de escuadra cuyas ramas horizontal y vertical se extienden a lo largo de los bordes posterior y superior de esta cara, y b) con el segundo metatarsiano mediante una superficie articular situada anteriormente a la rama horizontal de la superficie en escuadra. El resto de la cara lateral está cubierto de rugosidades destinadas a inserciones ligamentosas. **La cara inferior** es rugosa y convexa, y presenta posteriormente una eminencia en el que se inserta uno de los tendones del tibial posterior. **El borde superior o arista** es ancho y romo anteriormente y delgado y afilado posteriormente.

Cuneiforme Intermedio

El cuneiforme intermedio está situado entre los cuneiformes medial y lateral, que lo rebasan anteriormente. **La cara posterior** de los cuneiformes intermedios, triangulares y ligeramente cóncavos, se articula con la cara media de la cara anterior del navicular. **La cara anterior, triangular** y ligeramente convexa, se articula con el segundo

metatarsiano. **Las caras laterales** presentan posteriormente una superficie articular, en forma de escuadra en la cara medial y alargada verticalmente en la cara lateral. Mediante estas caras el cuneiforme intermedio se articula con el cuneiforme medial medialmente y con el cuneiforme lateral lateralmente. **La cara superior o base** es cuadrilátera y rugosa. **El borde plantar o arista** es agudo y rugoso.

Cuneiforme Lateral

Esta situado lateralmente al cuneiforme intermedio y medialmente al cuboides. **Su cara posterior**, ligeramente cóncava y triangular, se articula con la cara lateral de la cara anterior del navicular. **Su cara anterior,** también articular, es plana y triangular, y corresponde al tercer metatarsiano. **Su cara medial,** presenta dos caras articulares planas y alargadas verticalmente, una posterior para el cuneiforme intermedio y otra anterior para el segundo metatarsiano. **Su cara lateral,** presenta posteriormente una cara articular para el cuboides, y sobre su límite anterior una estrecha banda articular para el cuarto metatarsiano. **Su cara superior o base,** es rugosa. **Su borde plantar** o arista es ancho, saliente y rugoso.

ARQUITECTURA DE LOS HUESOS DEL TARSO.- Todos los huesos del tarso están constituidos por una masa de tejido esponjoso envuelta por tejido óseo compacto. Las trabéculas principales de tejido óseo esponjoso parten de la tróclea astragalina y se dirigen en tres direcciones diferentes, formando tres pilares entre los cuales se reparten las presiones transmitidas por el miembro inferior. Estos pilares son: **un pilar posterior** que se dirige del astrágalo hacia el talón; **Un pilar anteromedial** que se extiende, a través del cuello y la cabeza del astrágalo, al navicular y a los tres primeros metatarsianos; finalmente, **un pilar anterolateral** cuyas trabéculas pasan por la apófisis mayor del calcáneo y por el cuboides.

OSIFICACIÓN.- Cada hueso del tarso procede de un solo centro de osificación, a excepción del calcáneo que se desarrolla a partir de dos centros, uno primario y otro secundario; este último origina la cara posterior y las dos apófisis de la tuberosidad del calcáneo. **El centro primario** del calcáneo aparece al sexto mes de vida fetal; su **centro secundario** se forma de los 6 a los 9 años y se fusionan a los 16 años. **El centro de**

osificación del astrágalo aparece un poco antes del nacimiento del primer al sexto mes. El del cuneiforme lateral se forma al año; el del cuneiforme medial se forma hacia los 2 años, y el del cuneiforme intermedio a los 3 años. Por último, el centro de osificación del navicular aparece de los 3 a los 5 años.

5.2.1.4. METATARSO

El metatarso está formado por cinco huesos largos llamados **metatarsianos**.

Se articulan posteriormente con los huesos de la segunda fila del tarso y anteriormente con las falanges proximales de los dedos. Se denominan primero, segundo, tercero, cuarto y quinto metatarsianos, dispuestos de medial a lateral.

Los metatarsianos presentan características generales comunes que los diferencian de otros huesos, así como características particulares que permiten diferenciarlos entre sí.

CARACTERÍSTICAS COMUNES DE TODOS LOS METATARSIANOS

Son huesos largos y presentas los siguientes elementos:

Cuerpo

El cuerpo, prismático triangular, consta de: una **cara dorsal** estrecha, más ancha posterior que anteriormente; **dos caras colaterales** que limitan, junto con las de los metatarsianos vecinos, los espacios interóseos del metatarso (intermetatarsianos); **dos bordes colaterales dorsales**, uno medial y otro lateral; **un borde inferior o plantar**, curvo de concavidad inferior. En los metatarsianos se insertan los músculos interóseos.

Extremidad posterior

La extremidad posterior o base del metatarsiano presenta la forma de cuña de base superior y arista plantar. Se reconocen una **cara posterior** articular de forma triangular, en relación con los huesos del tarso, y **dos caras colaterales** articuladas con los metatarsianos vecinos mediante unas carillas que ocupan su parte posterosuperior.

Extremidad Anterior

La extremidad anterior o cabeza del metatarsiano está aplanada transversalmente. Termina por medio de una superficie articular convexa, mucho más extendida del lado plantar que del lado dorsal. La superficie articular esta bordeada, superior y colateralmente, por un surco rugoso muy evidente. A cado lado se encuentra, posteriormente al surco, un tubérculo en el que se inserta el ligamento colateral de la articulación.

CARACTERISTICAS PARTICULARES DE LOS METATARSIANOS

5.2.1.4.1. Primer Metatarsiano

Es voluminoso, más corto y grueso que los demás. **Su base** presenta una superficie articular semilunar, cóncava y de eje mayor vertical, así como dos eminencias, una medial y otra lateral. La **eminencia medial**, llamada tubérculo medial, se sitúa en la extremidad posterior del borde medial del hueso y en ella se inserta un fascículo del tibial anterior**. La eminencia lateral** llamada tuberosidad (apófisis o tubérculo externo) del primer metatarsiano, es más saliente que la medial y prominente en sentido inferolateral y ligeramente posterior; en ella se inserta el peroneo largo. La cabeza del primer metatarsiano es voluminosa y aplanada superoinferiormente. Presenta en su cara inferior dos depresiones anteroposteriores en relación como los huesos sesamoideos.

5.2.1.4.2. Segundo metatarsiano

Es el más largo de todos. La cara posterior de su base se articula por medio de una cara cóncava y triangular con el cuneiforme intermedio. En la **cara colateral medial** de su base se observan dos caras articulares: **una posterior** para la cuneiforme medial y **otra anterior** e inconstante para el primer metatarsiano. **La cara colateral lateral** de la base presenta una pequeña cara articular posterior en relación con el cuneiforme lateral, así

como dos caras separadas entre sí por una depresión anteroposterior; estas últimas se articulan con el tercer metatarsiano.

5.2.1.4.3. Tercer metatarsiano

La base de este metatarsiano se articula mediante una cara posterior plana y triangular con el cuneiforme lateral, por medio de dos caras superpuestas con el segundo metatarsiano y mediante una sola cara ovalada con el cuarto.

5.2.1.4.4. Cuarto metatarsiano

La base del cuarto metatarsiano presenta: a) **una cara articular posterior**, plana y cuadrangular, para el cuboides; b) **una cara lateral triangular** para el quinto metatarsiano, y c) **dos caras mediales**, una anterior para el tercer metatarsiano y otra posterior e inconstante para el cuneiforme lateral.

5.2.1.4.5. Quinto metatarsiano

Su base se articula con el cuboides mediante una **cara plana**, triangular y aplanada de superior a inferior; esta extremidad se prolonga lateral, posterior e inferiormente mediante una fuerte apófisis llamada tuberosidad (tubérculo) del quinto metatarsiano, sobre la cual se inserta el tendón del peroneo corto.

ARQUITECTURA.- El cuerpo está formado por una capa de tejido óseo compacto que envuelve una cavidad medular de extensión variable. Las extremidades están constituidas por tejido óseo esponjoso y envuelto por tejido óseo compacto.

OSIFICACIÓN.- Es semejante a la de los metacarpianos. Los cuatro últimos metatarsianos presentan un centro primario para el cuerpo y la base, y un centro secundario para la cabeza. El primer metatarsiano procede de dos centros de osificación: uno primario para el cuerpo y la cabeza y otro para la base.

5.2.1.5. FALANGES

Las falanges de los dedos de los pies son semejantes a las de los dedos de la mano por lo que hace a su disposición, forma y desarrollo. Sin embargo, son diferentes por sus

dimensiones, más reducidas a excepción de las falanges del dedo gordo del pie, que son muy voluminosas.

5.2.1.6. HUESOS SESAMOIDEOS DEL PIE

Estos huesos se encuentran siempre sobre la cara plantar. Dos son constantes; están situados en la cara inferior de la primera articulación metatarsofalángica, en relación con las depresiones que hemos señalado en la cara plantar de la cabeza del primer metatarsiano.

Estos dos huesos sesamoideos son ovalados y alargados anteroposteriormente. El medial es más voluminoso que el lateral.

Los sesamoideos del dedo gordo, en particular el medial, se hallan a veces divididos en dos o tres fragmentos. Esta disposición es resultado, según M. Gasser, de que la superficie en la que se desplaza el sesamoideo no siempre es regular: Osificado en múltiples fragmentos articulados entre sí, el sesamoideo realiza sus deslizamientos a la manera de una oruga cuyos segmentos se amoldan a los pliegues del terreno.

Se observan también, si bien raramente, un sesamoideo a la altura de la articulación interfalángicas del dedo gordo, otro en la articulación metatarsofalángica del segundo dedo del pie y, por último, uno o dos sesamoideos en la articulación metatarsofalángica del dedo pequeño.[3]

[3] H. Rouviere, A. Delmas. Anatomía Humana. Miembros y Sistema Nervioso. Huesos del Pie. Vol. 3. 10ma Edición. España. Editorial MASSON. Año 2001 Pág. 321-333.

5.2.2. ARTICULACIONES DEL PIE

Las articulaciones del pie comprenden:

1. Las articulaciones entre los huesos de la primera fila del tarso, o articulaciones Astragalocalcánea.
2. Las articulaciones Intertarsianas de los huesos de la segunda fila.
3. La transversa del tarso, que une las dos filas del tarso.
4. Las articulaciones tarsometatarsianas.
5. Las articulaciones metatarsofalángicas.
6. Las articulaciones interfalángicas del pie.

5.2.2.1. ARTICULACIONES ASTRAGALOCALCÁNEAS

El astrágalo y el calcáneo están unidos por dos articulaciones situadas anterior y posteriormente, y separadas entre sí por el seno del tarso. La articulación posterior corresponde a la articulación subastragalina; La articulación anterior o articulación Astragalocalcaneonavicular incluye el hueso navicular.

5.2.2.1.1. ARTICULACIÓN SUBASTRAGALINA

La articulación subastragalina (Astragalocalcánea posterior) pertenece al género de las trocoides.

SUPERFICIES ARTICULARES.- La superficie articular astragalina es la cara articula posterior para el calcáneo de la cara inferior de este hueso. Es ovalada, con el eje mayor oblicuo lateral y anteriormente y excavada en forma de cilindro hueco cuya curvatura sigue el eje mayor de la cara articular. Se orienta inferior y un tanto posteriormente.

La cara articular posterior para el astrágalo del calcáneo, es convexa, se halla orientada superior y anteriormente, y constituye un segmento de cilindro que se adapta a la concavidad de la cara astragalina.

Una capa de cartílago, que mide aproximadamente 2 mm de espesor, reviste estas superficies.

MEDIOS DE UNIÓN.- Son una capsula y tres ligamentos.

Capsula Articular.- La capsula se inserta en los bordes de los cartílagos de revestimientos, excepto en la parte posterolateral, donde se inserta en el calcáneo unos milímetros posteriormente a la superficie articular.

Ligamentos.- Se describen tres: **lateral, posterior e interóseo**.

Ligamento Astragalocalcáneo lateral.- Este ligamento que está situado anteriormente y en paralelo al ligamento calcáneoperoneo de la articulación talocrural; se extiende desde la apófisis lateral del astrágalo hasta la cara lateral del calcáneo.

Ligamento Astragalocalcáneo Posterior.- El ligamento Astragalocalcáneo posterior es un fascículo corto y delgado, que se extiende desde el tubérculo lateral de la apófisis posterior del astrágalo hasta la cara superior del calcáneo.

Ligamento Astragalocalcáneo interóseo.- Este ligamento es común a las articulaciones subastragalina y Astragalocalcaneonavicular y ocupa el seno del tarso. Es extremadamente fuerte y está compuesto por laminillas fibrosas cortas que se extienden, unas vertical y otras oblicuamente, desde el surco astragalino hasta el surco calcáneo. Estas laminillas se agrupan en dos planos: El posterior está situado anteriormente a la articulación subastragalina; el anterior se situada posteriormente a la porción Astragalocalcánea de la articulación Astragalocalcaneonavicular. Entre los dos planos fibrosos se encuentra tejido adiposo, en el cual se puede desarrollar una bolsa sinovial.

MEMBRANA SINOVIAL.- La membrana sinovial reviste la cara profunda de la capsula. Forma un receso en la parte posterior de la articulación, donde la inserción capsular se aleja del revestimiento cartilaginoso.

5.2.2.1.2. ARTICULACIÓN ASTRAGALOCALCÁNEONAVICULAR

La articulación Astragalocalcaneonavicular, que incluye las articulaciones astragalocalcáneas situadas anteriormente al seno del tarso.

5.2.2.2. ARTICULACIONES INTERTARSIANAS DE LOS HUESOS DE LA SEGUNDA FILA

Los cinco huesos de la segunda fila del tarso están unidos por:

1. La articulación Cuboideonavicular.
2. La articulación Cuneonavicular.
3. Las articulaciones Intercuneiformes.
4. Las articulaciones Cuneocuboideas.

Todas ellas son articulaciones planas.

5.2.2.2.1. ARTICULACIÓN CUBOIDEONAVICULAR

SUPERFICIES ARTICULARES.- La cara del navicular es vertical y estrecha, en continuidad o no con la cara articular anterior del hueso. La cara del cuboides, al igual que la precedente, es continuación posterior de la superficie por la cual el cuboides se articula con el cuneiforme lateral. Una delgada capa cartilaginosa reviste ambas superficies.

MEDIOS DE UNIÓN.- La capsula articular se halla reforzada por tres ligamentos: un **Ligamento Cuboideonavicular dorsal**, que se extiende transversalmente desde la cara superior del escafoides hasta la del cuboides; un **ligamento Cuboideonavicular plantar,** que une la cara plantar del navicular a la del cuboides, y un **Ligamento Cuboideonavicular interóseo,** corto y grueso, que se extiende entre los dos huesos posteriormente a la superficies articulares.

MEMBRANA SINOVIAL.- Constituye una prolongación de la membrana sinovial de la articulación Cuneonavicular.

5.2.2.2.2. ARTICULACIÓN CUNEONAVICULAR

SUPERFICIES ARTICULARES.- La cara anterior del navicular es convexa y está divida por dos aristas verticales y romas en tres caras articulares revestidas por una misma capa cartílago. Cada una de estas tres caras se corresponde con la cara posterior de uno de los cuneiformes.

MEDIOS DE UNIÓN.- La capsula es delgada y esta reforzada por ligamentos dorsales y plantares.

Ligamentos Cuneonaviculares dorsales.- Son tres delgadas cintillas fibrosas que se extienden desde la cara dorsal del navicular hasta los tres cuneiformes.

Ligamentos Cuneonaviculares plantares.- También son tres, y se extienden desde la tuberosidad del navicular y de su cara plantar hasta la cara correspondiente de los cuneiformes.

MEMBRANA SINOVIAL.- Es común a las tres articulaciones y da origen a prolongaciones que forman las membranas sinoviales de las articulaciones Intercuneiformes, Cuneocuboidea y Cuboideonavicular.

5.2.2.2.3. ARTICULACIONES INTERCUNEIFORMES

SUPERFICIES ARTICULARES.- Los cuneiformes medial e intermedio se articulan por medio de dos facetas en forma de escuadra, cuyas dos ramas entran en contacto cerca de los bordes de las caras superior y posterior de estos huesos. Los cuneiformes intermedio y lateral se corresponden por medio de dos carillas verticales que ocupan la parte posterior de sus caras vecinas.

MEIOS DE UNIÓN.- A la cápsula articular se agregan dos ligamentos Intercuneiformes dorsales, un ligamento Intercuneiforme plantar y dos ligamentos Intercuneiformes interóseos.

Los dos **Ligamentos Intercuneiformes dorsales** se extienden transversalmente entre los cuneiformes vecinos, el **ligamento Intercuneiformes plantar** une el cuneiforme

medial con el intermedio. Los dos **ligamentos Intercuneiformes interóseos,** muy cortos y resistentes, se insertan, para cada una de estas articulaciones, en la parte no articular de sus caras contiguas.

MEMBRANA SINOVIAL.- La membrana sinovial de cada una de estas articulaciones constituye una prolongación anterior de la membrana sinovial de la articulación Cuneonavicular.

5.2.2.2.4. ARTICULACIÓN CUNEOCUBOIDEA

SUPERFICIES ARTICULARES.- El cuneiforme lateral y el cuboides se articulan por medio de dos carillas situadas respectivamente en la parte posterior de la cara lateral del cuneiforme y en la cara correspondiente de la cara medial del cuboides.

MEDIOS DE UNIÓN.- Los dos huesos se hallan unidos, al igual que los cuneiformes, por tres ligamentos que refuerzan la cápsula: un **ligamento cuneocuboideo dorsal,** un **ligamento cuneocuboideo plantar,** y un **ligamento cuneocuboideo interóseo.**

MEMBRANA SINOVIAL.- La membrana sinovial de esta articulación constituye también una dependencia de la membrana sinovial de la articulación Cuneonavicular.

MOVIMIENTOS DE LAS ARTICULACIONES INTERTARSIANAS DE LA SEGUNDA FILA.- Estas articulaciones tan solo pueden realizar movimientos de deslizamiento muy limitados. En efecto estos huesos están unidos por ligamentos muy fuertes en un solo bloque, el **tarso anterior,** que se articula con el tarso posterior por medio de la articulación transversa del tarso.

5.2.2.3. ARTICULACIÓN TRANSVERSA DEL TARSO

La articulación transversa del tarso (mediotarsiana o articulación de Chopart) une la primera fila del tarso a la segunda. Se compone de dos articulaciones distintas y yuxtapuestas: la primera, situada en el lado medial, es la **articulación astragalonavicular;** la otra situada lateralmente, es la **articulación calcaneocuboidea.**

5.2.2.3.1. ARTICULACIÓN ASTRAGALONAVICULAR

Esta articulación es una esferoidea.

SUPERFICIES ARTICULARES.- La superficie astragalina constituye la **cabeza del astrágalo,** que es una superficie redondeada, subdividida por dos crestas romas en tres segmentos: **a)** el segmento **anterosuperior o navicular; b)** el segmento **posteroinferior o calcáneo,** y **c)** el segmento **medio o ligamentoso,** triangular de base medial e intermedio entre los otros dos.

Los tres segmentos de la cabeza del astrágalo y las crestas que los separan se hallan recubiertos por una capa continua de cartílago articular.

La cabeza astragalina se adapta a una cavidad formada: **a)** superoanteriormente, por la **cara posterior cóncava del navicular; b)** inferoposteriormente, por la **cara articular anterior y media para el astrágalo de la cara superior del calcáneo,** y **c)** por el **ligamento calcáneonavicular plantar**, que llena el intervalo triangular comprendido entre el calcáneo y el navicular.

El **ligamento calcáneonavicular plantar** (calcaneoescafoideo inferior) constituye una lámina fibrosa gruesa, resistente y cóncava, formada por fascículos que divergen desde el sustentáculo del astrágalo del calcáneo hasta el borde inferior y la extremidad medial del navicular.

La cara superior del ligamento es articular y está, por lo tanto, recubierta de cartílago. Un intersticio lo divide en dos fascículos: el lateral es corto y grueso; el medial es más largo, ancho y delgado que el lateral. No obstante, su espesor aumenta de lateral a medial. El fascículo medial suele denominarse ligamento glenoideo.

Cada una de estas tres partes, que en conjunto forman la cavidad receptora de la cabeza del astrágalo, corresponde a sus diferentes segmentos: la cara posterior del navicular está en contacto con el segmento navicular, el ligamento calcáneonavicular plantar con el segmento ligamentoso y la cara articular anterior para el astrágalo del calcáneo con el segmento calcáneo.

MEDIOS DE UNIÓN.- Son una cápsula articular y ligamentos.

Cápsula Articular.- La cápsula articular se inserta en los bordes de las superficies articulares, excepto en su parte medial, donde se inserta en cuello del astrágalo, un tanto posteriormente a la superficie cubierta de cartílago.

Ligamentos.- Son los ligamentos calcáneonavicular plantar, astragalonavicular, Astragalocalcáneo interóseo y calcáneonavicular.

Ligamento calcáneonavicular plantar.- Ya descrito.

Ligamento Astragalonavicular.- Se extiende desde la cara superior del cuello del astrágalo hasta el borde superior del navicular. Este ligamento, y los fascículos mediales del ligamento calcáneonavicular están cubiertos por los fascículos anteriores tibionaviculares de la capa superficial del ligamento medial de la articulación talocrural.

Ligamento Astragalocalcáneo Interóseo.- Situado posteriormente a las caras articulares anteriores de la articulación Astragalocalcánea, pertenece a dicha articulación principalmente por su plano fibroso anterior.

Ligamento Calcáneonavicular.- Forma parte del ligamento bifurcado, considerado como clave de la articulación transversa del tarso. El ligamento bifurcado se inserta posteriormente en la cara dorsal de la apófisis mayor del calcáneo, anteriormente al ligamento Astragalocalcáneo interóseo; esta inserción se prolonga inferiormente a lo largo del borde medial de la cara articular cuboidea del calcáneo. El ligamento no tarda en dividirse en dos fascículos diferentes, de los cuales el lateral se inserta en la cara dorsal del cuboides y el medial mucho más grueso, se fija en toda la altura de la extremidad lateral del navicular, a lo largo de la superficie articular.

Este último fascículo constituye el **ligamento calcáneonavicular** propiamente dicho, se halla aplanado transversalmente y alargado anteroposteriormente. Un intersticio lo divide en dos fascículos: uno es superior y constituye la rama medial del ligamento bifurcado, visible sobre la cara dorsal de la articulación; el otro se sitúa profundamente

al precedente, en toda la altura de la articulación, hasta el ligamento calcáneonavicular plantar, al cual se une a veces por su borde inferior.

MEMBRANA SINOVIAL.- La membrana sinovial de la articulación astragalonavicular es distinta de la membrana sinovial calcaneocuboidea, pero común a la articulación Astragalocalcaneonavicular.

5.2.2.3.2. ARTICULACIÓN CALCANEOCUBOIDEA

Se trata de una articulación en silla de montar.

SUPERFICIES ARTICULARES.- La cara articular cuboidea del calcáneo ocupa toda lacara anterior de su apófisis mayor. Esta superficie es convexa en sentido transversal; en sentido vertical es cóncava superiormente y convexa en la parte inferior. Se adapta con precisión a la cara posterior del cuboides, que presenta una orientación inversa.

MEDIOS DE UNIÓN.- La cápsula articular es más laxa lateral que medialmente; se halla reforzada por tres ligamentos.

Ligamento calcáneocuboideo dorsal.- Es una lámina fibrosa delgada, frecuentemente dividida en varios pequeños fascículos. Se extiende desde la cara superior de la apófisis mayor del calcáneo hasta la cara dorsal del cuboides.

Ligamento plantar largo.- Este ligamento consiste en una banda fibrosa nacarada, que se extiende desde la cara inferior del calcáneo hasta el cuboides y los cuatro últimos metatarsianos.

El ligamento plantar largo se inserta posteriormente en la cara inferior del calcáneo, concretamente en el espacio comprendido entre la apófisis lateral y medial de la tuberosidad del calcáneo. Algunas fibras se dirigen en sentido anterior para ir a fijarse parcialmente en la tuberosidad del cuboides; otras pasan en sentido plantar al surco del peroneo largo, el cual transforman en un conducto osteofibroso, y se insertan en la cara inferior de la base de los cuatro últimos metatarsianos.

El ligamento calcáneocuboideo plantar se extiende desde el tubérculo del calcáneo hasta la superficie rugosa del cuboides, situada en su cara inferior posteriormente a la tuberosidad de dicho hueso.

Ligamento calcáneocuboideo.- Constituye el fascículo lateral del ligamento bifurcado (fig.306 y 309). Se extiende desde la apófisis mayor del calcáneo hasta la cara dorsal del cuboides, muy cerca de su cara medial. El ligamento calcáneocuboideo suele hallarse cubierto por el ligamento calcáneocuboideo dorsal, del cual está separado por tejido celuloadiposo.

MEMBRANA SINOVIAL.- Es independiente de la membrana sinovial de la articulación astrágaloescafoidea, de la cual se halla separada por el ligamento bifurcado.

MOVIMIENTOS DE LA ARTICULACIONES ASTRAGALOCALCÁNEAS Y TRANSVERSAS DEL TARSO.- En estas articulaciones se verifican los movimientos de torsión del pie medial o lateralmente, los cuales se producen alrededor de un eje oblicuo anteroposterior, mediolateral y dorsoplantarmente; el eje se inicia en la parte superomedial del cuello del astrágalo y continua hasta la apófisis lateral de la tuberosidad del calcáneo, pasando por el seno del tarso.

Torsión medial.- El movimiento de torsión del pie se efectúa de tal manera que el borde medial del pie se eleva en combinación con un movimiento de aducción, que desplaza la punta del pie medialmente, y otro movimiento de flexión plantar del pie, todo lo cual da como resultado, que la planta se oriente medial, inferior y posteriormente.

Torsión lateral.- El movimiento de torsión lateral es la combinación de un movimiento de torsión del pie que eleva su borde lateral, de un movimiento de abducción que desplaza la punta lateralmente y de un movimiento de flexión dorsal: la planta se orienta entonces lateral, inferior y un tanto posteriormente.

Estas torsiones se producen gracias a desplazamientos considerablemente complejos del navicular, el cuboides y el calcáneo, que puede describirse tomando como ejemplo la torsión medial del pie. En este movimiento, el navicular se desliza sobre la cabeza

astragalina de lateral a medial y un tanto superoinferiormente, dejando al descubierto la parte superolateral de la cabeza del astrágalo. El cuboides, atraído por el navicular, describe una trayectoria en la misma dirección. La parte media del calcáneo, sólidamente unida al astrágalo por medio del ligamento Astragalocalcáneo interóseo, queda casi inmóvil si el astrágalo está fijo, pero su extremidad anterior, arrastrada a la vez por el navicular y por el cuboides, se dirige medial e inferiormente, en tanto que su extremidad posterior se desplaza en sentido inverso. Al final del movimiento la extremidad anterior del calcáneo viene a situarse inferiormente a la cabeza del astrágalo.

5.2.2.4. ARTICULACIONES TARSOMETATARSIANAS

Los tres cuneiformes y el cuboides están articulados entre sí de manera que forman una bóveda ósea transversal de concavidad plantar, **el arco tarsiano.**

Las articulaciones que unen las cuatro piezas de este arco irradian a partir del centro de la curvatura de la bóveda siguiendo una dirección semejante ala que se observan las tres primeras articulaciones intermetatarsianas. Además, la dirección de estas articulaciones en sentido sagital no es paralela al eje del miembro, sino oblicua anteroposterior y lateromedialmente.

La extremidad posterior de los cinco metatarsianos forma también una bóveda transversal cóncava plantarmente, el arco metatarsiano.

La concavidad de este arco óseo se orienta en sentido plantar y muy ligeramente medial, ya que el quinto metatarsiano suele descender más inferiormente y aproximarse más al suelo que el primero.

Las articulaciones que unen las bases de los metatarsianos entre si convergen hacia el centro de la curvatura del arco. El intervalo que separa el primer metatarsiano del segundo es casi vertical, mientras que las interlineas que separan las bases de los otros metatarsianos se hallan inclinadas plantar y medialmente; esta inclinación va aumentando de medial a lateral, de tal manera que la interlinea comprendida entre el cuarto metatarsiano y el quinto presenta una inclinación de 45°.

Las articulaciones tarsometatarsianas, consiste en una serie de articulaciones planas por medio de las cuales los dos arcos, tarsiano y metatarsiano, se unen entre si.

SUPERFICIES ARTICULARES.- del lado del arco tarsiano se encuentran, de medial a lateral; **a)** la cara anterior, semilunar y ligeramente convexa, del cuneiforme medial; **b)** las caras anteriores de los cuneiformes intermedio y lateral, planas o ligeramente convexas y triangulares con el vértice en dirección plantar, así como las caras lateral y medial que los cuneiformes medial y lateral presentan respectivamente para articularse con la cabeza del segundo metatarsiano; **c)** la carilla mediante la cual el cuneiforme lateral se articula con el cuarto metatarsiano, y **d)** la cara anterior del cuboides, dividida por una cresta roma en dos carillas secundarias, la medial cuadrangular y la lateral triangular, ambas casi planas en su superficie.

El arco metatarsiano presenta las caras articulares posteriores de los cinco metatarsianos, cuya forma se modela sobre las superficies correspondientes del arco tarsiano. El primer metatarsiano corresponde al cuneiforme medial. El segundo se articula con los tres cuneiformes, y el tercero con el cuneiforme lateral. Las superficies de los metatarsianos cuarto y quinto corresponden a las dos carillas de la cara anterior del cuboides.

Interlínea articular.- Se extiende desde el punto medio del borde medial del pie hasta la parte media del borde lateral, según una línea oblicua lateral y posteriormente cuyo extremo medial se halla aproximadamente a 2 cm en sentido anterior al extremo lateral.

En conjunto, la interlínea describe una línea ligeramente convexa en sentido anterior, pero muy irregular debido al engranaje de los arcos tarsiano y metatarsiano entre si.

La extremidad medial de la interlínea se halla comprendida entre el cuneiforme medial y el primer metatarsiano; está ligeramente inclinada de medial a lateral y de posterior a anterior en dirección a la parte media del quinto metatarsiano. La extremidad lateral, situada entre el cuboides y el quinto metatarsiano, es muy oblicua medial y anteriormente. Prolongada medialmente, alcanzaría el borde medial del pie un tanto

posteriormente a la cabeza del primer metatarsiano. El segundo metatarsiano se articula con el cuneiforme intermedio posteriormente a los cuneiformes medial y lateral, enclavándose en la mortaja formada por los tres cuneiformes. El cuneiforme lateral sobresale anteriormente al intermedio y al cuboides, penetrando entre los metatarsianos segundo y cuarto para articularse con el tercero. El cuneiforme intermedio se sitúa 8 mm posteriormente al cuneiforme medial y 4 mm posteriormente al cuneiforme lateral. El cuneiforme lateral supera anteriormente en 4 mm al segundo y en solo 2 mm al cuboides. En consecuencia, los cuatro huesos de la segunda fila del tarso y los cuatro primeros metatarsianos encajan alternativamente a una profundidad que aumenta de lateral a medial en progresión geométrica 1, 2, 4 ,8.

MEDIOS DE UNIÓN.- Comprende tres cápsulas articulares y ligamentos.

Cápsulas articulares.- La articulación tarsometatarsiana está compuesta en su conjunto por tres articulaciones distintas. La primera está formada por el cuneiforme medial y el primer metatarsiano; la segunda une los cuneiformes intermedio y lateral a los metatarsianos segundo y tercero; la última compone el cuboides y los metatarsianos cuarto y quinto. Cada una de ellas posee una cápsula articular propia.

Ligamentos.- Se dividen en ligamentos tarsometatarsianos dorsales y plantares y ligamentos cuneometatarsianos interóseo.

LIGAMENTOS TARSOMETATARSIANOS DORSALES.- Los ligamentos tarsometatarsianos dorsales son siete: el primero une el cuneiforme medial y el primer metatarsiano; los tres siguientes se extienden en sentido divergente desde el segundo metatarsiano a los tres cuneiformes; los tres últimos se dirigen del cuneiforme lateral y de los cuboides a los tres últimos metatarsianos.

LIGAMENTO TARSOMETATARSIANOS PLANTARES.- El cuneiforme medial se une al primer metatarsiano por medio de un ligamento ancho y delgado, y a los metatarsianos segundo y tercero por medio de un grueso fascículo fibroso. El cuneiforme intermedio se une con el segundo metatarsiano por medio de una lámina fibrosa que cubre el ligamento anterior. Del cuneiforme lateral nacen dos fascículos

que terminan en los metatarsianos tercero y cuarto respectivamente. Por último el cuneiforme se une con los metatarsianos cuarto y quinto mediante dos ligamentos diferentes.

LIGAMENTO CUNEOMETATARSIANOS INTERÓSEOS.- Son tres.

Ligamento cuneometatarsiano interóseo que une el cuneiforme medial al segundo metatarsiano (ligamento de Lisfranc).- Es un haz fibroso, corto y grueso, orientado oblicuamente de medial a lateral y de posterior al anterior, desde el cuneiforme medial hasta el segundo metatarsiano. Se inserta en el cuneiforme medial inferiormente a la cara articular que presenta para el cuneiforme intermedio, y anteriormente al ligamento Intercuneiforme interóseo. En el segundo metatarsiano, se inserta en su cara medial inferiormente a la cara articular que corresponde al cuneiforme medial.

Este ligamento se halla en relación con el ligamento tarsometatarsiano plantar que existe entre el cuneiforme medial y los metatarsianos segundo y tercero. El ligamento tarsometatarsiano plantar lo separa del tendón del peroneo largo.

Ligamento cuneometatarsiano interóseo que une los cuneiformes intermedio y lateral con los metatarsianos segundo y tercero.- Se compone de dos fascículos., el primero formado por dos haces fibrosos que se extienden desde el cuneiforme intermedio al segundo metatarsiano y desde el cuneiforme lateral al tercer metatarsiano, pasando ambos por el intersticio que separa las carillas colaterales superiores de las carillas colaterales inferiores de las caras vecinas de los metatarsianos; el otro fascículo también está compuesto por dos ligamentos oblicuos que se cruzan en forma de X, y que se extienden desde el cuneiforme intermedio al tercer metatarsiano y desde el cuneiforme lateral al segundo metatarsiano.

Ligamento cuneometatarsiano interóseo que une el cuneiforme lateral con el tercer metatarsiano.- Este ligamento, aplanado y ancho, se extiende desde la cara lateral del cuneiforme lateral hasta la cara lateral de la base del tercer metatarsiano. Está situado inferiormente a las superficies articulares laterales de ambos huesos.

MEMBRANAS SINOVIALES.- Cada una de las tres articulaciones tarsometatarsianas posee una membrana sinovial que reviste la cara profunda de las cápsulas articulares.

- La membrana sinovial de la articulación entre el cuneiforme medial y el primer metatarsiano no presenta ninguna conexión directa con la membrana sinovial de la articulación intertarsiana entre los cuneiformes medial e intermedio.
- La membrana sinovial de la articulación entre los cuneiformes intermedio y lateral con los metatarsianos segundo y tercero normalmente comunica con la membrana sinovial de las articulaciones intermetatarsianas existentes entre los metatarsianos segundo y tercero y entre el tercero y el cuarto; también puede ponerse en comunicación posteriormente con la primera articulación Intercuneiforme.
- La membrana sinovial de la articulación del cuboides con los dos últimos metatarsianos comunica siempre con la membrana sinovial de la articulación que une éstos entre sí.

MOVIMIENTOS DE LAS ARTICULACIONES TARSOMETATARSIANAS.- El segundo metatarsiano, enclavado en la mortaja cuneal, es casi inmóvil. El tercero sólo puede ejecutar pequeños deslizamientos sobre el tarso. El primero, el cuarto y el quinto son los más móviles, y pueden ejecutar movimientos poco extensos de flexión, extensión y lateralidad.

5.2.2.5. ARTICULACIONES INTERMETATARSIANAS

Los metatarsianos se articulan entre por su extremidad posterior o base.

La base del primer metatarsiano no suele articularse con la del segundo; están unidas solamente por algunos fascículos fibrosos.

Las bases de los cuatro últimos metatarsianos están articuladas mediante articulaciones planas.

SUPERFICIES ARTICULARES.- El segundo metatarsiano se articula con el tercero por medio de dos caras, una superior y otra inferior, separadas por una depresión anteroposterior.

El tercero se articula con el cuarto mediante una cara de forma oval. Entre el cuarto y el quinto, las caras articulares son triangulares.

MEDIOS DE UNIÓN.- Cada una de las articulaciones intermetatarsianas poseen los siguientes elementos; una **cápsula articular** que se extiende transversalmente entre las bases de los metatarsianos vecinos; un **ligamento metatarsiano dorsal,** aplanado y delgado; un **ligamento metatarsiano plantar** más grueso, y un **ligamento metatarsiano interóseo,** muy resistente, que se inserta en las caras colaterales de los metatarsianos en contacto inferior y anteriormente a las superficies articulares.

MEMBRANAS SINOVIALES.- Cada una de las tres articulaciones tarsometatarsianas posee una membrana sinovial que reviste la cara profunda de las cápsulas articulares.

- ✓ La membrana sinovial de la articulación entre el cuneiforme medial y el primer metatarsiano no presenta ninguna conexión directa con la membrana sinovial de la articulación intertarsiana entre los cuneiformes medial e intermedio.
- ✓ La membrana sinovial de la articulación entre los cuneiformes intermedio y lateral con los metatarsianos segundo y tercero normalmente comunica con la membrana sinovial de las articulaciones intermetatarsianas existentes entre los metatarsianos segundo y tercero y entre el tercero y el cuarto; también puede ponerse en comunicación posteriormente con la primera articulación Intercuneiforme.
- ✓ La membrana sinovial de la articulación del cuboides con los dos últimos metatarsianos comunica siempre con la membrana sinovial de la articulación que une éstos entre sí.

5.2.2.6. ARTICULACIONES METATARSOFALÁNGICAS E INTERFALANGICAS DEL PIE

Estás articulaciones son análogas a las articulaciones metacarpofalangicas e interfalangicas de los dedos de la mano.[4]

[4] H. Rouviere, A. Delmas. Anatomía Humana. Miembros y Sistema Nervioso. Articulaciones del Pie. Vol. 3. 10ma Edición. Madrid, Editorial MASSON. Año 2001.Pág. 334-380.

5.2.3. MÚSCULOS DEL PIE

Los músculos del pie se reparten en dos regiones: músculos de la región dorsal y músculos de la región plantar del pie.

5.2.3.1. REGIÓN DORSAL DEL PIE

Consta de dos músculos, el extensor corto de los dedos y el extensor corto del dedo gordo; clásicamente el conjunto de ambos músculos se conoce como músculo pedio.

5.2.3.1.1. Músculo extensor corto de los dedos

FORMA, SITUACIÓN Y TRAYECTO.- El extensor corto de los dedos es un músculo corto, aplanado y grueso, muscular en su parte posterior y delgado y dividido en tres tendones en su parte anterior. Está situado en la cara dorsal del pie, profundamente a los tendones del extensor largo de los dedos, y se extiende desde el calcáneo hasta los dedos segundo, tercero y cuarto.

INSERCIONES Y DESCRIPCIÓN.- Nace en el hueco Astragalocalcáneo, lateral y anteriormente al seno del tarso: **a)** por medio de fibras tendinosas cortas, en la parte anterior de la cara superior del calcáneo, y **b)** por implantación directa de fibras musculares en los fascículos de origen del retináculo inferior de los extensores.

Desde estás inserciones, el músculo se dirige anteromedialmente, ensanchándose. Se sitúa sobre la cara dorsal del pie en sentido inmediatamente superficial al esqueleto y a sus articulaciones, y profundamente a los tendones del extensor largo de los dedos que lo cruzan oblicuamente.

No tarda en dividirse en tres fascículos, a los que siguen tres tendones destinados a los dedos segundo, tercero y cuarto; estos tendones se unen al borde lateral del tendón correspondiente del extensor largo de los dedos a la altura de la articulación metatarsofalángica, y luego se confunden con dicho tendón hasta su terminación.

ACCIÓN.- Extiende las falanges proximales y las inclina lateralmente.

5.2.3.1.2. Músculo extensor corto del dedo gordo

Presenta las mismas características que los fascículos musculares que componen el extensor corto de los dedos. En su origen se confunde con este músculo, constituyendo el elemento muscular más medial de la masa común de origen de ambos músculos.

Su tendón medial al tendón destinado al segundo dedo del extensor corto de los dedos se sitúa profundamente al tendón del extensor largo del dedo gordo, y se inserta en la base de la falange proximal de dicho dedo.

ACCIÓN.- Extiende la falange proximal del dedo gordo.

5.2.3.2. REGIÓN PLANTAR

Los músculos de la planta se dividen en tres grupos, medio, lateral y medial, que corresponde a los tres grupos musculares de la región palmar.

5.2.3.2.1. GRUPO MUSCULAR INTERNO

Este grupo consta de trece músculos, que están separadas de los grupos musculares lateral y medial por tabiques fibrosos intermusculares, que se extienden desde la aponeurosis plantar hasta el plano esquelético.

Los músculos se disponen en tres planos: un plano profundo o plano de los músculos interóseos; un plano medio formado por el cuadrado plantar y los lumbricales, y un plano superficial formado por un solo músculo, el flexor corto de los dedos.

5.2.3.2.1.1. Plano Profundo: Músculos Interóseos

Los músculos interóseos ocupan los espacios interóseos del metatarso y se dividen en dorsales y plantares. Presentan una disposición casi análoga a la de los interóseos de la mano.

5.2.3.2.1.1.1. Músculos interóseos dorsales:

FORMA, SITUACIÓN Y TRAYECTO.- Los interóseos dorsales son músculos cortos en forma de prisma triangular. Son cuatro y ocupan los espacios interóseos del metatarso. Se designan con los nombres de primero, segundo, etc., contando de medial a lateral. Se extienden desde los espacios interóseos del metatarso hasta las falanges proximales de los dedos segundo, tercero y cuarto.

INSERCIÓNES Y DESCRIPCIÓN.- Cada uno de los interóseos dorsales se insertan de la siguiente manera en las caras colaterales de los metatarsianos que limitan el espacio interóseo en que se halla situado el músculo: **a)** en toda la cara lateral o medial del metatarsiano que se halla más próxima al eje del pie (el cual pasa por el segundo dedo), **b)** en la mitad o los dos tercios superiores de la cara lateral o medial del otro metatarsiano.

El cuerpo muscular le sigue un pequeño tendón que se fija en la cara lateral o medial de la base de la falange proximal del dedo más próximo al eje del pie. Los interóseos dorsales primero y segundo terminan, por lo tanto, en la falange proximal de los dedos tercero y cuarto respectivamente.

Los interóseos dorsales pueden proporcionar una delgada expansión al tendón correspondiente del extensor largo de los dedos.

El primer interóseo dorsal presenta algunas características particulares. No se inserta en el cuerpo, sino tan sólo en la base del primer metatarsiano. Los fascículos procedentes de los metatarsianos primero y segundo circunscriben un orificio por donde discurre la arteria plantar profunda.

5.2.3.2.1.1.2. Músculos interóseos plantares:

FORMA, SITUACIÓN Y TRAYECTO.- Presenta la misma forma que los interóseos dorsales pero se hallan menos desarrolladas que estos. Son tres se denominan primero, segundo y tercero, contando de medial a lateral. Su trayecto es similar al de los interóseos dorsales, inferiormente a los cuales se hallan situados.

INSERCIONES Y DESCRIPCIÓN.- Nacen de los tres últimos metatarsianos y se insertan: **a)** en la parte inferior de la cara medial del metatarsiano (cara orientada hacia el eje del pie), **b)** en el borde inferior y en la base de esos mismos metatarsianos.

El cuerpo muscular se dirige anteriormente y presenta continuidad a la altura de la articulación metatarsofalángica con un pequeño tendón que se inserta en cara medial correspondiente de la base de la falange proximal de los tres últimos dedos.

Al igual que en el caso de los interóseos dorsales, la expansión tendinosa para el tendón del extensor largo no existe ni carece de importancia.

ACCIÓN DE LOS INTERÓSEOS.- Los interóseos flexionan la falange proximal de los dedos. Además, los interóseos dorsales separan los dedos del eje del pie, es decir, el segundo dedo; los interóseos plantares aproximan los tres últimos dedos a dicho eje.

5.2.3.2.1.2. Plano medio

Este plano está constituido por cinco músculos anexos al flexor largo de los dedos. Se trata de los cuatro lumbricales y el cuadrado plantar.

5.2.3.2.1.2.1. Músculo cuadrado plantar

FORMA, SITUACIÓN Y TRAYECTO.- El músculo cuadrado plantar (accesorio del flexor largo común o cuadrado carnoso de Silvio) es corto, aplanado y cuadrilátero; se halla situado en la parte posterior del pie, en el mismo plano que los tendones del flexor largo de los dedos. Sus fibras son casi paralelas y se extienden desde el calcáneo hasta el tendón del flexor largo de los dedos.

INSERCIONES Y DESCRIPCIÓN.- Este músculo presenta dos fascículos: **a)** el fascículo medial se inserta por medio de fibras musculares en la parte inferior del canal calcáneo y en la apófisis medial de la tuberosidad de dicho hueso, y **b)** el fascículo lateral se inserta por medio de un tendón aplanado con la apófisis lateral de la tuberosidad del calcáneo, en la cara inferior del calcáneo anteriormente a la tuberosidad y el ligamento calcáneocuboidea plantar.

Los dos fascículos que proceden de esta doble inserción se dirigen horizontalmente en sentido anterior, aplicados sobre la cara inferior del calcáneo y del ligamento plantar largo, y se unen en una sola lámina muscular que se inserta en el borde lateral del tendón del flexor largo de los dedos, anteriormente al cruce de este tendón con el del flexor largo del dedo gordo, y a la altura de su división en cuatro tendones terminales. La inserción se realiza en las dos caras del tendón del flexor largo de los dedos, especialmente en su cara profunda o superior.

ACCIÓN.- El cuadrado plantar corrige la desviación que el flexor largo de los dedos ocasionaría en el movimiento de flexión de los dedos debido a su oblicuidad. Produce también una débil flexión de los cuatro últimos dedos.

5.2.3.2.1.3. Plano superficial

Este plano está formado por un solo músculo, el flexor corto de los dedos.

5.2.3.2.1.3.1. Músculo flexor corto de los dedos:

FORMA, SITUACIÓN Y TRAYECTO.- Se trata de un músculo alargado, aplanado y estrecho, grueso en su parte posterior y delgado anteriormente, donde se divide en cuatro tendones. Es el más superficial de los músculos del grupo medio y se extiende desde el calcáneo hasta los cuatro últimos dedos.

INSERCIONES Y DESCRIPCIÓN.- El músculo flexor corto de los dedos (flexor corto plantar) nace por medio de fibras musculares y tendinosas: **a)** de la apófisis medial de la tuberosidad del calcáneo y de la parte cercana de su cara inferior; **b)** aproximadamente el tercio posterior de la cara profunda de la aponeurosis plantar, y **c)** de los tabiques medial y lateral que separan el flexor de los dedos de los grupos musculares plantares lateral y medial.

El cuerpo muscular, estrecho en su origen, se va ensanchando de posterior a anterior y cubre el flexor largo de los dedos, el cuadrado plantar y los lumbricales. Se divide en la parte media del pie en cuatro fascículos que a su vez presentan continuidad con cuatro tendones largos y delgados que discurren aplicados a la cara de los tendones del flexor

lardo de los dedos. Llegados a la altura de los dedos, cada tendón se divide en dos cintillas (tendón perforado) que contornean a cada lado el tendón del flexor largo de los dedos (tendón perforante) y se reúnen sobre la cara dorsal de dicho tendón para ir a insertarse en los bordes lateral y medial de la cara inferior de la falange media.

ACCIÓN.- Este músculo flexiona la falange media de los cuatro últimos dedos sobre la falange proximal, y está sobre el metatarsiano correspondiente.

5.2.3.2.2. GRUPO MUSCULAR INTERMEDIO

Este grupo consta de tres músculos: el aductor, el flexor corto y el aductor del dedo gordo. Están dispuestos en dos planos, uno superficial y otro profundo.

5.2.3.2.2.1. PLANO PROFUNDO

5.2.3.2.2.1.1. Músculo flexor corto del dedo gordo:

FORMA, SITUACIÓN Y TRAYECTO.- Se trata de un músculo corto y grueso, simple en su parte posterior y bifurcado en su inserción anterior. Se halla situado plantarmente al primer metatarsiano, y se extiende desde la segunda fila del tarso hasta el lado gordo.

INSERCIONES Y DESCRIPICÓN.- Se inserta por medio de fibras tendinosas; **a)** en el borde inferior de los cuneiformes; **b)** intermedio y lateral en el cuboides y en el ligamento calcáneocuboidea plantar, y **c)** en la expansión de la inserción plantar del tibial posterior.

El músculo se dirige anteriormente, aplicado al primer metatarsiano. En la parte media de dicho hueso se divide en dos fascículos, que se separan dejando entre ellos un canal por el que discurre el tendón del flexor largo del dedo gordo. Estos dos fascículos terminan cada uno en un tendón de la manera siguiente: **el tendón medial** se confunde con el del abductor del dedo gordo y ambos se insertan juntos en el sesamoideo medial de la articulación metatarsofalángica del dedo gordo y en el lado medial de la base de la falange proximal: **el tendón lateral** se une al tendón del aductor del dedo gordo y se inserta con él en el sesamoideo lateral y lateralmente en la base de la falange proximal.

ACCIÓN.- Es flexor del dedo gordo.

5.2.3.2.2.1.2. Músculo aductor del dedo gordo:

FORMA, SITUACIÓN Y TRAYECTO.- Este músculo se halla situado lateralmente al flexor corto.

Lo forman dos cabezas: la **cabezaoblicua** y la **cabeza transversa del dedo gordo.**

Estas dos cabezas constituyen dos partes de un mismo músculo y son homólogas de la cabeza oblicua y de una parte de la cabeza transversa del aducto del pulgar. Una se inserta en el tarso y otra en el metatarso, desde donde ambas se dirigen hacia el primer dedo.

INSERCIONES Y DESCRIPCIÓN.- La cabeza oblicua nace: **a)** de la tuberosidad del cuboides y del ligamento plantar largo; **b)** del cuneiforme lateral, y **c)** de la base de los metatarsianos tercero y cuarto.

La cabeza transversa se origina por medio de pequeñas lengüetas musculares en los ligamentos plantares de las articulaciones metatarsofalángicas tercera, cuarta y quinta, así como en el ligamento metatarsiano transverso profundo.

Las dos cabezas musculares, aplicadas a los interóseos, convergen hacia la articulación metatarsofalángica del dedo gordo, donde terminan por medio de dos tendones. El tendón de la cabeza oblicua se une al tendón del fascículo lateral del flexor corto del dedo gordo y se inserta con él en el sesamoideo lateral y en la parte lateral de la base de la falange proximal.

El tendón de la cabeza transversa se divide a la altura de la primera articulación metatarsofalángica en dos grupos de fibras: unas se unen en la cara dorsal del dedo gordo al tendón del extensor largo del dedo gordo; las otras se aplican a la cara profunda de los tendones unidos de la cabeza oblicua y del flexor corto del dedo gordo, y se inserta en la vaina del flexor largo del dedo gordo.

ACCIÓN.- Mediante sus dos fascículos este músculo es flexor y aducto del dedo gordo.

5.2.3.2.2.2. PLANO SUPERFICIAL

5.2.3.2.2.2.1. Músculo abductor del dedo gordo:

FORMA, SITUACIÓN Y TRAYECTO.- El abductor del dedo gordo es un músculo alargado, aplanado y grueso en su parte posterior. Ocupa toda la longitud del borde medial de la región plantar y une el calcáneo con el dedo gordo.

INSERCIONES Y DESCRIPSCIÓN.- Este músculo nace: **a)** de la apófisis medial de la tuberosidad del calcáneo; **b)** de la parte inferior del retináculo de los flexores; **c)** de la cara profunda de la aponeurosis plantar, y **d)** del tabique intermuscular medial, que lo separa del flexor corto de los dedos. Estas inserciones se efectúan por medio de fibras tendinosas que se unen en una lámina ancha y delgada en la cara profunda del músculo. Frecuentemente, el abductor del dedo gordo recibe un fascículo accesorio de la tuberosidad del navicular.

El músculo se dirige anteriormente a lo largo del borde medial del pie, se aplica al flexor corto del dedo gordo, el cual cubre en parte, y termina mediante un largo y fuerte tendón en el sesamoideo medial y en el lado medial de la falange proximal del dedo gordo.

ACCIÓN.- Este músculo es flexor y abductor del dedo gordo.

5.2.3.2.3. GRUPO MUSCULAR EXTERNO

Al igual que el grupo medial, el grupo lateral consta también de tres músculos: el abductor, el flexor corto y el oponente del dedo pequeño. Se distribuyen en un plano profundo y otro superficial.

5.2.3.2.3.1. Plano profundo

Consta de dos músculos, el flexor corto del dedo pequeño y el oponente del dedo pequeño.

5.2.3.2.3.1.1. Músculo flexor corto del dedo pequeño:

FORMA, SITUACIÓN Y TRAYECTO.- Corto y fusiforme, el flexor corto del dedo pequeño se halla situado a lo largo del borde lateral del quinto metatarsiano, y se extiende desde la segunda fila del tarso hasta el quinto dedo.

INSERCIONES Y DESCRIPCIÓN.- Nace por medio de una corta lamina tendinosa de la vaina del peroneo largo y de la base del quinto metatarsiano.

El músculo se dirige anteriormente a lo largo del quinto metatarsiano, el cual cubre; se inserta mediante un tendón aplanado en la cara inferior de la base de la falange proximal del dedo pequeño y sobre el ligamento plantar de la articulación metatarsofalángica.

ACCIÓN.- Es flexor de la falange proximal del dedo pequeño.

5.2.3.2.3.1.2. Músculo oponente del dedo pequeño:

FORMA, SITUACIÓN Y TRAYECTO.- El oponente del dedo pequeño es un fascículo muscular corto y aplanado; se halla situado lateralmente al flexor corto del dedo pequeño, con el cual suele fusionarse. Se extiende desde el tarso anterior hasta el quinto metatarsiano. Es inconstante.

INSERCIONES Y DESCRIPCIÓN.- Sus inserciones posteriores se confunden con las del flexor corto del dedo pequeño y se efectúan en la vaina del peroneo largo. El tendón de origen presenta continuidad con las fibras musculares, que se dirigen hacia el borde lateral del quinto metatarsiano, en el cual se insertan.

ACCIÓN.- El oponente desplaza medialmente al quinto metatarsiano.

5.2.3.2.3.2. Plano superficial

En este plano se sitúa un solo músculo, el abductor del dedo pequeño.

5.2.3.2.3.2.1. Músculo abductor del dedo pequeño:

FORMA, SITUACIÓN Y TRAYECTO.- El abductor del dedo pequeño, situado a lo largo del borde lateral de la región plantar, es alargado y mucho más grueso posterior que anteriormente. Se extiende desde el calcáneo al dedo pequeño.

INSERCIONES Y DESCRIPCIÓN.- Nace: **a)** de la apófisis lateral de la tuberosidad del calcáneo y de la apófisis medial de la tuberosidad de dicho hueso, anteriormente a la inserción del flexor corto de los dedos; **b)** de la cara profunda de la aponeurosis plantar; **c)** del tabique intermuscular lateral, que lo separa del flexor corto de los dedos, y **d)** de la tuberosidad del quinto metatarsiano; esta última inserción es inconstante.

Desde estos orígenes el músculo se dirige anteriormente, cubriendo de forma sucesiva la parte posterior del cuadrado plantar, la vaina del peroneo largo, el flexor corto y el oponente del dedo pequeño. Las fibras musculares terminan alrededor de un tendón largo y aplanado, que se desprende completamente de las fibras musculares a la altura de la articulación metatarsofalángica. Se inserta en la cara lateral de la base de la falange proximal del dedo pequeño. Muy a menudo algunas de sus fibras se detienen a su paso sobre la tuberosidad del quinto metatarsiano.

ACCIÓN.- Este músculo es flexor y abductor del dedo pequeño.[5]

[5] H. Rouviere, A. Delmas. Anatomía Humana. Miembros y Sistema Nervioso. Músculos del Pie. Vol. 3. 10ma Edición. Madrid, Editorial MASSON. Año 2001. Pág. 381-431. Año 2001.

5.2.4. FASCIAS DEL PIE

Dividiremos las Fascias del pie en dorsales y plantares.

5.2.4.1. FASCIAS DORSALES DEL PIE

En la cara dorsal del pie existen tres planos aponeuróticos que se dividen en fascia dorsal del pie, fascia de los extensores cortos y fascia interósea dorsal del pie.

5.2.4.1.1. **La fascia dorsal del pie** cubre los tendones de los extensores largos. Presenta continuidad superior y posteriormente con los retináculos; a los lados, se adhieren a los bordes lateral y medial del pie, fusionándose con los bordes correspondientes de la aponeurosis plantar.

5.2.4.1.2. **La fascia de los extensores cortos** (del pedio) es una lámina delgada, subyacente a los tendones de los extensores largos; cubre los músculos extensores cortos, los vasos dorsales del pie y del nervio peroneo profundo. Lateralmente, se fija en el borde lateral del pie; medialmente, se une a la fascia dorsal del pie a lo largo del tendón del extensor largo del dedo gordo.

5.2.4.1.3. **La fascia interósea dorsal** cubre la cara dorsal de los metatarsianos y de los músculos interóseos.

5.2.4.2. FASCIAS PLANTARES

5.2.4.1.2.Fascia plantar:

Esta situado profundamente a la piel, de la cual se halla separado por una gruesa capa de tejido graso, y cubre los músculos superficiales de los tres grupos de la región plantar. Al igual que la fascia de la región plantar, se divide en tres partes, media, medial y lateral, que corresponden a los grupos musculares medio, medial y lateral de la planta del pie.

5.2.4.2.1.1. Aponeurosis plantar:

La aponeurosis plantar (media) es una lámina fascial muy resistente y de aspecto nacarado, muy gruesa en la parte posterior y delgada en la anterior. Tiene forma triangular con el vértice posterior. La aponeurosis plantar se fija posteriormente en la apófisis medial y lateral de la tuberosidad del calcáneo; anteriormente, termina a la altura de las articulaciones metatarsofalángicas; a los lados, presenta continuidad con las Fascias plantares medial y lateral. La línea de unión de estas fascias está marcada por un surco longitudinal más o menos profundo según los sujetos y ocupado por tejido adiposo.

- ✓ La aponeurosis plantar está formada por fibras transversales y longitudinales.
- ✓ **Las fibras longitudinales** forman una lámina continua en la parte posterior del pie. Anteriormente la lámina se divide en cinco cintillas pretendinosas que presentan la misma disposición y el mismo tipo de terminación que las cintillas pretendinosas de la aponeurosis plantar.
- ✓ **Las fibras transversales** están diseminadas en el espesor de la aponeurosis. Son especialmente abundantes en la parte anterior. Forman, a la altura de las articulaciones metatarsofalángicas, un ligamento metatarsiano transverso superficialmente, y posteriormente a las comisuras interdigitales, un ligamento interdigital análogo al de la aponeurosis plantar.

5.2.4.2.1.2. Fascias plantares lateral y medial:

La fascia plantar medial es delgada en su parte posterior y gruesa anteriormente; por el contrario, la fascia plantar lateral es gruesa posteriormente y delgada en su parte anterior. Ambas se insertan posteriormente en la apófisis correspondiente de la tuberosidad del calcáneo, a cada lado de la aponeurosis plantar. Anteriormente se confunden con las vainas tendinosas de los dedos primero y quinto, y con la cintilla pretendinosa correspondiente de la aponeurosis plantar.

Cada una de ellas se adhiere al borde lateral o medial del pie que le corresponda, y presenta continuidad con la fascia dorsal.

5.2.4.2.2. Fascia interósea plantar:

Cubre los músculos interóseos y se extiende transversalmente desde el borde inferior del primer metatarsiano hasta el borde inferior del quinto. Se confunde anteriormente con el ligamento metatarsiano transverso profundo.

5.2.4.2.2.1. Tabiques intermusculares y celdas de la región plantar

Desde las líneas en que la aponeurosis plantar se unen a las fases plantares lateral y medial, parten tabiques fibrosos que penetran hasta el plano esquelético. El tabique medial se fija en la apófisis medial de la tuberosidad del calcáneo, en el navicular, en el cuneiforme medial y en el primer metatarsiano; el tabique lateral, en el ligamento calcáneocuboidea plantar y en el quinto metatarsiano.

Estos tabiques dividen la región plantar en tres celdas o compartimientos: medial, medio y lateral.

Los tabiques intermusculares son incompletos por lo que las celdas presentan espacios que las comunican. En efecto, se observan orificios más o menos amplios por lo que discurren vasos, nervios, músculos y tendones, los cuales se dirigen desde una celda a la celda contigua. Así el tabique intermuscular medial se halla atravesado por el nervio y los vasos plantares mediales, por el fascículo lateral del flexor corto de los dedos y por el aductor del dedo gordo.[6]

[6] H. Rouviere, A. Delmas. Anatomía Humana. Miembros y Sistema Nervioso. Fascias del Pie. Vol. 3. 10ma Edición. Madrid, Editorial MASSON. Año 2001. Pág. 441.

5.2.5. VASOS Y NERVIOS DEL PIES

5.2.5.1. ARTERIAS DEL PIE

5.2.5.1.1. ARTERIA DORSAL DEL PIE

SITUACIÓN, TRAYECTO Y DIRECCIÓN.- La arteria dorsal del pie (pedía) comienza en el borde inferior del ligamento frondiforme, donde es continuación de la tibial anterior. Se dirige en línea recta sobre la cara dorsal del pie hasta la extremidad posterior del primer espacio interóseo del metatarso, el cual atraviesa verticalmente para anastomosarse con la plantar lateral. **Su dirección,** oblicua anterior y medialmente, puede indicarse mediante una línea trazada desde la parte media del espacio intermaleolar hasta la extremidad posterior del primer espacio interóseo del metatarso.

RELACIONES.- La arteria dorsal del pie avanza a lo largo del borde lateral del tendón del extensor largo del dedo gordo. Descansa sobre los huesos del tarso y sus articulaciones. Está cubierta directamente por la fascia de los extensores cortos y por el músculo extensor corto del dedo gordo, que la cruza oblicuamente.

RAMAS COLATERALES.- La arteria proporciona, además de numerosas ramificaciones innominadas, cinco ramas colaterales, que son la tarsiana lateral, la arteria del seno del tarso, la tarsiana medial, la arqueada y la metatarsiana dorsal del primer espacio interóseo.

Arteria tarsiana lateral.- La arteria tarsiana lateral (dorsal del tarso) nace de la dorsal del pie cerca del borde inferior del retináculo inferior de los extensores. Se dirige anterior y lateralmente, pasa en sentido profundo a los extensores cortos y termina en el borde lateral del pie. Esta arteria suministra ramas a los huesos, las articulaciones y a los extensores cortos. Se anastomosa con la rama perforante de la arteria peronea y la maleolar anterior lateral superiormente, con la arteria arqueada anteriormente y con la plantar lateral lateralmente.

Arteria del seno del torso.- Nace de la dorsal del pie y, en ocasiones, de la tarsiana lateral o de la maleolar anterior lateral; la arteria del seno del tarso se dirige

lateralmente hasta la entrada del seno del tarso, recorre este conducto y se anastomosa con una rama de la plantar medial.

Arteria tarsiana medial.- La arteria tarsiana (supratarsiana) medial se dirige anterior y medialmente a lo largo del borde medial del pie.

Arteria arqueada.- La arteria arqueada (dorsal del metatarso) nace de la dorsal del pie en sentido ligeramente posterior al primer espacio interóseo del metatarso. Se dirige lateralmente, describiendo en la base de los metatarsianos una curva cóncava posteriormente. Esta rama termina sobre el borde lateral del pie anastomosándose con la tarsiana lateral y la plantar lateral.

Da origen a ramas posteriores muy delgadas que se anastomosan con las ramificaciones de la tarsiana lateral. De su convexidad nacen tres ramas, las arterias metatarsianas (interóseas dorsales de los tres últimos espacios interóseos del metatarso. Cada metatarsiano dorsal discurre de posterior al anterior por el músculo interóseo dorsal y se divide posteriormente al espacio interdigital en dos ramas, que son las arterias digitales (colaterales) dorsales de los dedos adyacentes. Cada digital dorsal se anastomosa por medio de un ramo perforante posterior con el arco plantar profundo y por medio de un ramo perforante anterior con la metatarsiana plantar correspondiente.

Arteria metatarsiana dorsal del primer espacio interóseo.- Nace de la dorsal del pie en el punto en que está cambia de dirección para atravesar el primer espacio interóseo del metatarso. Está arteria se divide, en la extremidad anterior del primer espacio interdigital, en dos ramas: una medial que da origen a los digitales dorsales medial y lateral del primer dedo, y otra lateral que es la digital dorsal medial del segundo dedo. Además, proporciona una perforante anterior voluminosa que se anastomosa con la metatarsiana plantar del primer espacio interóseo del metatarso.[7]

[7] H. Rouviere, A. Delmas. Anatomía Humana. Miembros y Sistema Nervioso. Arterias del Pie. Vol. 3. 10ma Edición. Madrid, Editorial MASSON. Año 2001. Pág. 455-456. Año 2001.

5.2.5.1.2. ARTERIAS PLANTARES

La arteria tibial posterior se divide en el canal calcáneo en dos ramas terminales, las arterias plantares lateral y medial.

5.2.5.2. ARTERIA PLANTAR EXTERNA

La arteria plantar lateral (externa) es más voluminosa que la medial y parece ser prolongación de la tibial posterior.

A partir de su origen, la arteria plantar lateral se dirige primero anterior y lateralmente hasta la parte medial del borde lateral de la planta del pie. En esta primera parte de su trayecto, se halla aplicada sobre el cuadrado plantar y cubierta sucesivamente por el músculo abductor del dedo ordo y flexor corto del dedo gordo. Al llegar a la altura de la base del quinto metatarsiano. La plantar lateral cambia de dirección, se introduce profundamente a los tendones del flexor largo de los dedos y se dirige medial y un tanto anteriormente. En ese punto forma el arco plantar profundo, que pasa sobre la base de los metatarsiano y sobre la extremidad posterior de los músculos interóseos; el arco se halla cubierto por el flexor largo de los dedos y la cabeza oblicua del aductor del dedo gordo. El arco plantar profundo termina en la extremidad posterior del primer espacio interóseo del metatarso, anastomosándose con la dorsal del pie.

RAMAS COLATERALES.- La artería plantar lateral suministra numerosas ramas a los músculos vecino, a los huesos y a las articulaciones contiguas.

Las primeras ramas colaterales nacen del arco plantar profundo son las siguientes:

5.2.5.2.1. Perforantes posteriores, que atraviesan de plantar a dorsal la extremidad posterior de los tres últimos espacios interóseos del metatarso y se anastomosan con los metatarsianos dorsales; la perforante del primer espacio esta formada por la anastomosis del arco plantar profundo con la dorsal del pie;

5.2.5.2.2. La Digital plantar lateral del quinto dedo, que nace de la arteria plantar lateral en el punto que ésta cambia de dirección;

5.2.5.2.3. Lasmetatarsianas (interóseas) plantares de los espacios interóseos del segundo, tercero y cuarto; cada de una de ellas se anastomosa en la extremidad anterior del espacio interóseo con la metatarsiana dorsal correspondiente por medio de las ramas perforantes anteriores; después se divide en dos ramas que son la arteria digital (colateral) plantar medial del dedo, que se sitúa lateralmente, y la digital plantar lateral del dedo, que se halla medialmente.

5.2.5.2.4. La **metatarsiana plantar del primer espacio,** ésta nace de la plantar lateral en el punto en que se une con la dorsal del pie, y terminan suministrando una rama medial, que es la digital plantar medial del dedo gordo y en digital plantar medial del segundo dedo. La digital plantar del dedo gordo puede nacer de la arteria plantar medial.

5.2.5.3. ARTERIA PLANTAR INTERNA

Mucho más pequeña que la precedente, la arteria plantar medial (interna) se dirige en sentido directamente anterior hacia el dedo gordo. Al principio se halla cubierta por el abductor del dedo gordo y cruza la cara inferior del tendón del flexor largo de los dedos; después sigue a lo largo del lado medial del tendón del flexor largo del dedo gordo. Esta arteria termina formando la digital plantar medial del dedo gordo, o bien se divide en dos ramas una medial y otra lateral: la rama medial constituye la digital plantar medial del dedo gordo, la rama lateral se dirige anterior y lateralmente sobre los tendones flexores y se anastomosa con las metatarsianas plantares de los espacios interóseos primero y segundo, ramas de la arteria plantar lateral.[8]

[8] H. Rouviere, A. Delmas. Anatomía Humana. Miembros y Sistema Nervioso. Arterias del Pie. Arterias Plantares. Vol. 3. 10ma Edición. Madrid. Editorial MASSON. Año 2001. Pág.458-461.

5.2.5.2. VENAS DEL PIE

5.2.5.2.1. RED VENOSA DEL PIE

ORIGEN DE LAS VENAS SAFENAS

Red venosa dorsal.- Sobre la cara dorsal del pie existe una red venosa superficial de amplias mallas, en lo cual se distingue el arco venoso dorsal del pie, convexo anteriormente. Este **arco venoso dorsal** cruza la región metatarsiana y presenta continuidad en sus extremos con las venas **safenas mayor y menor,** las cuales avanzan a lo largo del borde correspondiente de la cara dorsal del pie. El arco venoso dorsal recoge la sangre venosa de la red superficial dorsal, de las venas digitales dorsales y de las venas intercapitulares (interdigitales), que anastomosan el arco venoso plantar con el arco venoso dorsal.

Red venosa plantar.- La planta del pie posee una red abundante, formada por pequeñas venas. Lejars ha denominado a esta red "suela venosa". En la parte posterior de la red plantar discurre transversalmente, a lo largo de la raíz de los dedos, un **arco venoso plantar** que se vierte en el arco venoso dorsal por medio de las venas intercapitulares, y también por sus extremos (parte distal).

De la red plantar nacen además a cada lado una serie de troncos colectores que rodean el borde del pie y desembocan en la vena safena correspondiente.

Origen de las venas safenas.- Las dos venas safenas se extiende de anterior a posterior hasta la extremidad inferior de la pierna. La vena safena mayor pasa **anteriormente** al maléolo medial, y la menor **posteriormente** al maléolo lateral.

5.2.5.2.1.1. Vena safena mayor

TRAYECTO.- Desde el maléolo, la vena safena mayor asciende verticalmente por la cara medial de la pierna frente al borde medial de la tibia, y después contornea posteriormente la cara lateral del cóndilo medial del fémur. Al llegar al muslo, la vena safena medial sigue un trayecto oblicuo superior, anterior y lateralmente, paralelo al sartorio; a continuación atraviesa la fascia cribiforme en sentido inmediatamente

superior al borde falciforme y desemboca en la vena femoral 4 cm inferiormente al ligamento inguinal.

Se admite generalmente que la safena mayor describe en su extremidad superior una concavidad inferior, el arco (cayado) de la safena mayor; normalmente, el arco de la safena mayor solo existe cuando se sitúa un nódulo linfático entre dicho y la vena femoral.

La vena safena mayor acompañada a lo largo del muslo por el ramo cutáneo del nervio cutáneo anterior medial y por el ramo safeno del accesorio del safeno y, en la pierna, por el ramo tibial del nervio safeno.

RAMOS AFLUENTES.- La safena mayor recibe: **a)** algunas venas posteriores de la red dorsal del pie; **b)** nenas superficiales de la pared anteromedial de la pierna, y **c)** la totalidad de las venas subcutáneas del muslo, así como las venas pudendas externas, la vena epigástrica superficial, la vena circunfleja ilíaca superficial y la vena dorsal superficial del pene o del clítoris.

Las venas posteriores del muslo se vierten en la safena mayor por medio de numerosas ramas independientes o de un vaso colector común llamado vena safena accesoria (fig. 401), que desemboca en la safena mayor a una distancia variable de su terminación.

ANASTOMOSIS.- La vena safena mayor se anastomosa: **a)** en el pie, con las venas dorsales del pie y plantares mediales; **b)** en el tobillo, con la venas tíbiales anteriores; **c)** en la pierna, con las venas tíbiales anteriores y posteriores; **d)** en la rodilla, con las venas inferomediales de la rodilla y **e)** en el muslo, con las vena femoral. Se anastomosa también con la vena safena menor.

VÁLVULAS.- La vena safena mayor posee un número mayor de válvulas que varia en el adulto de 4 a 20, de las cuales tan solo es constante una de las válvulas ostial. Estas variaciones se deben a que el número de válvulas disminuye a medida que avanza la edad del sujeto.

5.2.5.2.1.2. Vena Safena Menor

TRAYECTO.- Después de haber contorneado la extremidad inferior y el borde posterior del maléolo lateral, la vena safena menor alcanza la línea media de la pierna siguiendo un trayecto oblicuo superomedialmente. Hasta la parte media de la pierna, la vena safena menor es subcutánea; después atraviesa la fascia y asciende verticalmente entre las dos cabezas del gastrocnemio por medio de un conducto fibroso formado por un desdoblamiento de la fascia, posteriormente al nervio cutáneo sural medial, al que cubre. En la fosa poplítea, la vena discurre entre las fascias de la región. Al llegar a la altura de la línea interarticular, se dobla anteriormente y describe una curva, el arco (cayado) de la safena menor. Desemboca en la cara posterior de la vena poplítea.

RAMAS COLATERALES.- La vena safena menor recibe un gran números de ramas venosas superficiales que proceden de la región plantar lateral, del talón y de las caras posterior y lateral de la pierna.

ANASTOMOSIS.- Se anastomosa en el pie con las venas plantares laterales, y en tobillo con las venas peroneas. Casi siempre existe una vena anastómotica que comunica las dos venas safenas; ésta nace de la safena menor a la altura de la fosa poplítea, contornea oblicuamente de inferior a superior y de posterior a anterior la cara medial del muslo y se abre en la safena mayor a una distancia variable de su extremidad superior. Esta anastomosis puede desembocar en la vena safena accesoria o confundirse con ella.

VALVULAS.- La vena safena menor posee 10 o 12 válvulas, entre las cuales se encuentran siempre una válvula ostial.[9]

[9] H. Rouviere, A. Delmas. Anatomía Humana. Miembros y Sistema Nervioso. Venas del Pie. Red Venosa del Pie. Vol. 3. 10ma Edición. España, Editorial MASSON. Año 2001. Pág. 463-466.

5.2.5.3. VASOS LINFATICOS DEL PIE

Pueden ser superficiales o profundos.

5.2.5.3.1. VASOS SUPERFICIALES

Los vasos superficiales nacen de toda la extensión del revestimiento cutáneo. Su red de origen es especialmente densa en el pie. Los troncos colectores se dividen en mediales, laterales y posteriores.

Los troncos colectores mediales siguen el trayecto de una vena safena mayor y terminan en los nódulos linfáticos inguinales de los grupos inferiores. Los troncos colectores laterales ascienden oblicuamente en sentido superomedial sobre la cara anterior de la pierna y del muslo, y se vierten en los troncos colectores mediales.

Los colectores procedentes de la parte posterolateral del pie, del tobillo y del talón, así como los vasos procedentes de la parte media de la cara posterior de la pierna, siguen el trayecto de la vena safena menor y terminan en el nódulo yuxtasafeno del grupo poplíteo.

Los linfáticos superficiales de la región glútea se dividen en laterales y mediales. Los primeros contornean la cara lateral del muslo y terminan en los nódulos linfáticos inguinales del grupo superolateral. Los vasos mediales, menos importantes, contornean la cara medial del muslo y terminan comúnmente en los nódulos linfáticos inguinales de los grupos superomedial e inferomedial. Sin embargo, no es raro que los linfáticos procedentes de los tegumentos de la parte media de la nalga atraviesen la fascia y el glúteo mayor, sigan la rama superficial de la arteria glútea superior y lleguen finalmente, a través de la escotadura isquiática, mayor, a los nódulos linfáticos iliacos internos.

5.2.5.3.2. VASOS PROFUNDOS

Los vasos profundos son satélites de los vasos sanguíneos profundos. Los vasos linfáticos dorsales del pie y tíbiales anteriores desembocan en los nódulos linfáticos del grupo poplíteo.

Los vasos tíbiales posteriores y peroneos se dirigen también a estos nódulos.

De los nódulos linfáticos poplíteos parten troncos linfáticos que siguen el curso de los vasos femorales, en particular de la vena femoral, y terminan en los nódulos linfáticos inguinales profundos y en los nódulos linfáticos iliacos externos. Los linfáticos profundos femorales que terminan en estos últimos nódulos pasan bajo el ligamento inguinal, unos mediales y otros anteriormente a los vasos femorales.

Los vasos linfáticos satélites de los vasos obturadores desembocan en los nódulos linfáticos iliacos externos.

Los vasos linfáticos profundos, satélites de las arterias glúteas superior e inferior, se dirigen a los nódulos linfáticos ilíacos internos.

OTROS VASOS AFERENTES A LOS NÓDULOS LINFÁTICOS INGUINALES

Los nódulos linfáticos inguinales reciben todos los vasos linfáticos del miembro inferior y de la región glútea. En estos nódulos linfáticos desembocan también: **a)** los vasos linfáticos superficiales de la parte subumbilical de la pared abdominal, tributario de los grupos de nódulos superomedial y superolateral; **b)** los vaso linfáticos superficiales del escroto y del pene o de los labios mayores y menores, así como del prepucio del clítoris, que terminan en los nódulos superomediales e inferomediales; **c)** los linfáticos del ano, tributarios sobre todo de los nódulos mediales, y **d)** los linfáticos del glande o del clítoris, que terminan en los nódulos linfáticos inguinales profundos.

VASOS EFERENTES DE LOS NÓDULOS LINFÁTICOS INGUINALES

De los nódulos linfáticos inguinales superficiales parten vasos que atraviesan la fascia.

Unos terminan en los nódulos linfáticos inguinales profundos, otros ascienden medial y anteriormente a los vasos femorales y otros pasan lateralmente a la arteria femoral, entre el ligamento inguinal y la fascia del psoas, atraviesan el tejido fibroso que une el ligamento inguinal a la fascia del psoas y se dirigen directamente a los nódulos linfáticos ilíacos externos.

De los nódulos linfáticos inguinales profundos nacen vasos eferentes que desembocan, al igual que los precedentes, en los nódulos linfáticos ilíacos externos.[10]

[10] H. Rouviere, A. Delmas. Anatomía Humana. Miembros y Sistema Nervioso. Linfáticos del Pie. Vasos Linfáticos. Vol. 3. 10ma Edición. Madrid, Editorial MASSON. Año 2001.Pág. 467-468.

5.2.5.4. NERVIOS DEL PIE

La inervación del pie está dada o precedida por los ramos terminales del plexo sacro, el mismo que da la inervación al pie, a través de sus nervios terminales que son los siguientes:

1. Nervio peroneo superficial (musculocutáneo).
2. Nervio peroneo profundo (Tibial anterior).
3. Nervio cutáneo sural medial (safeno externo o safeno tibial).
4. Nervio plantar medial.
5. Nervio plantar lateral.

5.2.5.4.1. NERVIO PERONEO SUPERFICIAL:

TRAYECTO Y RELACIONES.- El nervio peroneo superficial (musculocutáneo) es el ramo de bifurcación lateral del peroneo común. Se dirige inferior y un tanto anteriormente, aplicado sobre la cara lateral del cuerpo del peroné, entre las inserciones del peroneo largo. Más inferiormente al peroneo superficial puede presentarse de dos formas diferentes: o bien desciende entre los músculos peroneos y el tabique intermuscular anterior de la pierna hasta el tercio inferior de está, o bien perfora la fascia y se vuelve superficial. Es frecuente que, en la unión de los dos tercios o dos cuartos inferiores de la pierna, el nervio atraviese la fascia. Termina poco después al dividirse en dos ramos terminales, pero antes da origen a numerosos ramos colaterales.

RAMOS COLATERALES: Estos ramos son:

6. **Ramos del peroneo largo.-** Los ramos del peroneo largo, cuyo número va de dos a tres; uno de ellos nace de la extremidad superior del peroneo superficial; el inferior se origina a la altura de la extremidad superficial del peroneo corto.
7. **Ramos del peroneo cortó.-** El ramo del peroneo corto, el cual nace a la misma altura que el ramo inferior del peroneo largo, y a veces de un tronco común.
8. **Ramo del peroneo anterior.-** El ramo del tercer peroneo.
9. **Ramos cutáneos.-** Los ramos cutáneos se separan del peroneo superficial una vez éste ha atravesado la fascia; uno de ellos, el más importante, llamado ramo

maleolar lateral, se dirige a los tegumentos del maléolo lateral, donde se comunica con el ramo maleolar del ramo comunicante peroneo.

RAMOS TERMINALES.- Los ramos terminales son los nervios cutáneos dorsales medial e intermedio.

Nervio cutáneo dorsal medial.- Se divide en el límite inferior del tobillo en tres ramos: un ramo medial que se dirige anterior y medialmente y se convierte en el nervio digital dorsal medial del dedo gordo; un ramo medio que aborda el primer espacio interóseo del metatarso, se comunica con el nervio tibial y se divide, en la extremidad anterior de dicho espacio, en nervio digital dorsal lateral del dedo gordo y nervio digital dorsal medial del segundo dedo; finalmente, un ramo lateral que discurre por el segundo espacio interóseo del metatarso y suministra el digital dorsal lateral del segundo dedo y el digital dorsal medial del tercer dedo.

Nervio cutáneo dorsal intermedio.- Discurre superiormente al tercer espacio interóseo del tercer metatarso y se divide en nervio digital dorsal lateral del tercer dedo y digital dorsal medial del cuarto. Con bastante frecuencia, este ramo se comunica con el sural y proporciona además un ramo lateral, el cual se divide a su vez en dos ramos, el digital dorsal lateral del cuarto dedo y el digital dorsal medial del dedo pequeño.

Además suministran en el curso de su trayecto, filetes cutáneos destinados a los tegumentos de la cara dorsal del pie.[11]

5.2.5.4.2. NERVIO PERONEO PROFUNDO:

TRAYECTO Y RELACIUONES.- El nervio peroneo profundo (tibial anterior) es el ramo de bifurcación del peroneo común. Se dirige inferior y medialmente, aplicado sobre la cara lateral del peroné, entre las inserciones del peroneo largo, sobre la cabeza y el cuello del peroné.

[11] H. Rouviere. y A. Delmas. Anatomía Humana. Tomo III. Miembros y Sistema Nervioso. 10ma Edición. Editorial MASSON. Nervios del Pie. Nervio Peroneo Superficial. Pág.485-486. Año 2001.

El peroneo profundo pasa enseguida a través de las inserciones peroneas del extensor largo de los dedos, bajo un arco fibroso que forma el tabique intermuscular anterior de la pierna. Después se adosa anteriormente a la membrana interósea de la pierna junto con la arteria tibial anterior, que se halla situada medialmente, y los extensores largo de los dedos y largo del dedo gordo, que son laterales. En su trayecto en la pierna, el nervio cruza muy oblicuamente la arteria de lateral a medial y discurre anteriormente a ella.

En el tobillo, el nervio discurre con la arteria bajo los retináculos extensores y se divide inferiormente al retináculo inferior de los extensores en dos ramas terminales.

RAMOS COLATERALES.- A lo largo de su trayecto en la pierna, el nervio peroneo profundo da origen a:

Ramos musculares.- Su número es variable. Se hallan destinados a los músculos del grupo anterior de la pierna: tibial anterior, extensor largo de los dedos, extensor largo del dedo gordo y tercer peroneo.

Ramo articular.- Está destinado a la cara anterior de la articulación talocrural.

RAMOS TERMINALES.- Los ramos terminales del peroneo profundo son dos, uno lateral y otro medial.

Ramo Lateral.- El ramo lateral, llamado nervio de los extensores cortos de los dedos y del dedo gordo, se dirige lateralmente, pasa en sentido profundo a la arteria dorsal del pie y se introduce junto con la arteria tarsiana lateral profundamente a los extensores cortos, en los cuales termina por medio de numerosos ramitos. El ramo lateral da origen a algunos ramos articulares y a un filete muy delgado que penetra en la extremidad posterior de cada espacio interóseo del metatarso.

Ramo Medial.- El ramo medial continua el trayecto del nervio peroneo profundo a lo largo del borde medial de la arteria dorsal del pie, hasta la extremidad posterior del primer espacio interóseo del metatarso, donde da origen a un filete análogo a los filetes interóseos del ramo lateral. Continua su trayecto y termina en la extremidad anterior del primer espacio interóseo del metatarso de una manera variable: con

frecuencia, el ramo interóseo del peroneo profundo se une al ramo correspondiente del peroneo superficial o bien, por medio de dos ramificaciones distintas, a los nervio digitales (colaterales) dorsales de los dedos del primer espacio interóseo; otras veces se ramifica en los tegumentos de la extremidad anterior del espacio interóseo del metatarso y no alcanza el espacio interdigital.[12]

5.2.5.4.3. NERVIO CUTANEO SURAL MEDIAL

El nervio cutáneo sural medial (safeno externo o safeno tibial) nace hacia la parte media de la fosa poplítea. Se dirige en sentido directamente inferior, primero en la fosa poplítea y después en la cara posterior de la pierna.

En la fosa poplítea, el nervio se halla situado profundamente a la fascia profunda, y discurre en sentido lateral a la extremidad de la vena safena menor.

En la mitad superior de la pierna, el cutáneo sural medial discurre por un desdoblamiento de la fascia, a lo largo del surco longitudinal que separa las dos cabezas del gastrocnemio y anteriormente a la vaina fascial de la vena safena menor. Atraviesa la fascia por el mismo orificio que la vena, un tanto inferiormente a la porción muscular de las cabezas del gastrocnemio.

En este momento, en un punto variable de su trayecto, el cutáneo sural medial se comunica con el ramo comunicante peroneo y forma el nervio sural, que se dirige inferior y lateralmente a lo largo del tendón del calcáneo; la vena safena menor se sitúa medialmente a él. Proporciona algunos ramos a los tegumentos de la pierna, a la región maleolar lateral y a la porción lateral del talón. Suministra también algunos ramitos a la articulación talocrural.

Llegado al tobillo, el nervio sural contornea el maléolo lateral siguiendo el borde anterior de la vena safena menor, y se extiende a lo largo del borde lateral del pie hasta el dedo pequeño. En algunos sujetos, el nervio termina formando el nervio digital dorsal lateral de dicho dedo; en otros, da origen a los tres últimos nervios

[12] H. Rouviere, A. Delmas. Anatomía Humana. Miembros y Sistema Nervioso. Nervios del Pie. Nervio Peroneo Profundo. Vol. 3. España, 10ma Edición. Editorial MASSON. Año 2001.Pág.486-487.

digitales dorsales, es decir, el digital dorsal lateral del cuarto dedo y los dos digitales dorsales de dedo pequeño (fig. 380). Suele comunicarse con el peroneo superficial.

Después de atravesar el arco tendinoso del sóleo, el nervio tibial da origen a ramos colaterales destinados a los músculos profundos de la región posterior de la pierna, a la articulación talocrural, a la piel del talón y a la planta del pie.

Ramos Musculares.- Los ramos musculares nacen de la parte superior del nervio tibial y penetran en los músculos en su parte media. Los nervios del tibial posterior y del flexor largo de los dedos discurren en la cara posterior de estos músculos. El nervio del flexor largo del dedo gordo sigue generalmente el trayecto de la arteria peronea y penetra en el musculo por su cara anterior o profunda. El nervio del tibial posterior proporciona a veces un ramo al sóleo.

Ramo Articular.- Se da este nombre a un ramúsculo, veces doble, que se separa del tibial a la altura del tobillo y se pierde en la cara medial de la articulación talocrural.

5.2.5.4.4. NERVIO CALCÁNEO MEDIAL

El nervio calcáneo medial es un ramo voluminoso que nace del tibial un tanto superiormente al maléolo medial. Sigue el borde medial del tendón calcáneo, desciende por la cara posterior del tendón, atraviesa la fascia y se distribuye en la piel de la región medial y posterior del talón. Algunos ramitos terminales del calcáneo medial, unidos a veces en un tronco común conocido con el nombre de nervio cutáneo plantar, terminan en los tegumentos de la planta del pie.

Ramos terminales.- Los ramos terminales del nervio tibial son dos, llamados nervios plantares medial y lateral. Proceden de la bifurcación del nervio tibial posteriormente al maléolo medial o, más inferiormente en el canal calcáneo.[13]

5.2.5.4.5. NERVIO PLANTAR MEDIAL

[13] H. Rouviere, A. Delmas. Anatomía Humana. Miembros y Sistema Nervioso. Nervios del Pie. Nervio Cutáneo Sural Medial. Vol. 3. España, 10ma Edición. Editorial MASSON. Año 2001. Pág.489.

El nervio plantar medial (interno) se halla cubierto en su origen por el abductor del dedo gordo. Se dirige inferior y anteriormente y cruza en ángulo agudo la cara profunda de los vasos tíbiales posteriores o plantares. El nervio continúa después de posterior a anterior, cubierto por el abductor del dedo gordo y acompañado por la arteria plantar medial, situándose primero sobre el borde medial y después en el lado lateral de dicho vaso.

El plantar medial se divide, a la altura del navicular en dos ramos terminales, un medial y otro lateral.

RAMOS COLATERALES.- A lo largo de su trayecto el nervio plantar medial suministra: **a)** ramos cutáneos para los tegumentos del talón y de la parte medial de la región plantar; **b)** ramos articulares para las articulaciones vecinas, y **c)** ramos musculares destinados al abductor y a la flexor corto del dedo gordo, al flexor corto de los dedos y al cuadrado plantar.

RAMOS TERMINALES

Ramo medial.- El ramo medial acompaña a la arteria plantar medial. Se dirige anteriormente a lo largo del borde medial del tendón del flexor largo del dedo gordo, proporciona un ramo al flexor corto del dedo gordo y termina formando el nervio digital (colateral) plantar medial de dicho dedo.

Ramo lateral.- Se dirige lateral y anteriormente, cruza la cara inferior del tendón del flexor largo del dedo gordo, atraviesa el tabique intermuscular medial y da origen a tres ramos terminales, los nervios digitales plantares comunes de los espacios interóseos primero, segundo y tercero del metatarso.

- **Nervio digital plantar común del primer espacio interóseo.-** Sigue el lado lateral del tendón del flexor largo del dedo gordo, suministra el nervio del primer lumbrical y se divide, en la extremidad anterior del primer espacio interóseo, en los nervios digitales plantares lateral del dedo gordo y medial del segundo dedo.

- **Nervio digital plantar común del segundo espacio interóseo.**- Se dirige lateralmente hacia el segundo espacio interóseo y cruza la cara inferior o superficial del tendón del flexor corto del segundo dedo. Origina el nervio del segundo lumbrical y se divide, en la extremidad anterior del segundo espacio, en los nervios digital plantar lateral del segundo dedo y digital plantar medial del tercero.
- **Nervio digital plantar común del tercer espacio interóseo.**- Cruza la cara superficial de los tendones flexores de los dedos segundo y tercero, alcanza el tercer espacio interóseo y termina dando origen a los nervios digitales plantares lateral del tercer dedo y medial del cuarto. El nervio digital plantar común del tercer espacio interóseo se comunica con el nervio plantar lateral.

5.2.5.4.6. NERVIO PLANTA LATERAL

El nervio plantar lateral (externo) cruza la arteria plantar lateral y se sitúa anteriormente y a lo largo de ésta, por su lado medial. Se dirige anterior y lateralmente, entre el flexor corto de los dedos y el cuadrado plantar. Llegando a la altura de la extremidad del quinto metatarsiano, el plantar lateral se divide en dos ramos terminales.

RAMOS COLATERALES.- Durante su trayecto, el plantar lateral da origen a: **a)** un ramo destinado al cuadrado plantar y **b)** el nervio del abductor del dedo pequeño.

RAMOS TERMINALES.- Son dos uno superficial y otro profundo.

Ramo superficial.- El ramo superficial se dirige anteriormente a lo largo del flexor corto del dedo pequeño, y después se divide en dos ramos secundarios, uno medial y otro lateral.

- **Ramo medial.-** El ramo medial puede también llamarse nervio digital plantar común del cuarto espacio interóseo. Se dirige anteriormente a lo largo del borde lateral de los tendones flexores del cuarto dedo, y en la extremidad anterior del cuarto espacio interóseo se bifurca en dos ramos, que son el digital plantar lateral del cuarto dedo y el digital plantar medial del quinto. Este último

ramo proporciona un ramito comunicante al nervio digital común del tercer espacio interóseo.

- **Ramo lateral.-** El ramo lateral proporciona ramos a los músculos abductor, flexor corto y oponente del dedo pequeño y termina formado el digital plantar lateral del dedo pequeño.

Ramo profundo.- El ramo profundo se dirige anterior y medialmente, rodea el borde lateral del flexor largo de los dedos, se introduce entre la cabeza oblicua del aductor del dedo gordo y los interóseo, y desaparece en el espesor de dicha cabeza. El ramo profundo da origen a: **a)** los nervios de los lumbricales tercero y cuarto; **b)** Los nervios de las cabezas oblicua y transversa del aductor, y **C)** ramos motores para todos los músculos interóseos plantares y dorsales.[14]

5.2.5.4.7. INERVACIÓN DE LOS DEDOS

Los tegumentos de los dedos del pie presentan una inervación casi análoga a la de los dedos de la mano. No obstante, hay que señalar una diferencia interesante: en la mano, los nervios digitales dorsales de los dedos medios no se extienden más allá de la cara dorsal de la falange proximal, mientras que en el pie todos los nervios digitales dorsales de todos los dedos se ramifican hasta la falange distal o falange ungueal, y solamente la cara dorsal de dicha falange se halla inervada por un ramo procedente de los digitales plantares correspondientes.[15]

[14] H. Rouviere, A. Delmas. Anatomía Humana. Miembros y Sistema Nervioso. Nervios del Pie. Nervios Plantares Medial y Lateral. Vol. 3. 10ma Edición. Madrid. Editorial MASSON. Año 2001. Pág.490-492.
[15] H. Rouviere, A. Delmas. Anatomía Humana. Miembros y Sistema Nervioso. Nervios del Pie. Inervación de los Dedos. Vol. 3. 10ma Edición. Madrid, Editorial MASSON. Año 2001. Pág.492.

5.3. FISIOLOGÍA DEL PIE

5.3.1. CRECIMIENTO DEL PIE NORMAL

El patrón de crecimiento longitudinal del pie es una consideración importante en la planeación de los procedimientos quirúrgicos. Blais, Green y Anderson han dado estándares normales de longitud del pie en crecimiento. Los pies de niños y niñas crecen a un ritmo decreciente intenso desde la lactancia hasta los cinco años de edad. A continuación, desde los 5 hasta los 14 años en los niños el aumento promedio de longitud del pie es de 0.9 cm por año. Este ritmo de crecimiento disminuye de manera notable después de los 12 años de edad en la mujer y de los 14 años de edad en el varón, y el pie alcanza su longitud madura hacia la edad promedio de 14 años en la niña y de 16 años en el niño. Blais, Green y Anderson observaron también que todas las veces, en el periodo de crecimiento el tamaño del pie está relativamente más cerca de su tamaño del adulto que la estatura total o la longitud del fémur y de la tibia del mismo individuo. Por Ejemplo al año de edad de las niñas y al año y medio de edad en los niños se ha logrado la mitad de su longitud madura. Fémur y tibia, por otra parte alcanzan su longitud madura a los tres años de edad en las niñas y a los 4 años de edad en los niños. Así los factores que trastornarían el crecimiento afectarían la longitud final del pie en una proporción menor de lo que haría con fémur o tibia. Si, por ejemplo, el crecimiento lineal del pie se detiene por completo en la edad esquelética de 10 años en niñas o 12 años en niños, el resultado sería una relación promedio de la longitud del pie del adulto de solo 10 por 100 (unos 2.5 cm); si la edad esquelética de 12 años en niñas y de 14 años en niñas ocurriera lo mismo solo estaría afectado el 3 por 100 (o sea un centímetro aproximadamente).[16]

5.3.2. MOVIMIENTOS DEL PIE

Cuando el hombre se halla erguido con la planta del pie reposando sobre el suelo, el eje longitudinal del pie forma un ángulo recto con el de la pierna. Dando que el eje de

[16] Dr. Mihran O. Tachdjian. Ortopedia Pediátrica. Pie y Tobillo. Barcelona, Editorial Interamericana. Pág. 1253-1254.

la articulación talocrural es ligeramente oblicuo, el eje longitudinal del pie también lo es anterior y lateralmente.

5.3.2.1. ANALISIS DE LOS MIVIMIENTOS DEL PIE

El pie puede ejecutar tres clases de movimientos que pueden estudiarse aisladamente, pero que, asociados, se conocen con el nombre de torsiones fisiológicas del pie.

El pie puede ejecutar: **a)** flexión dorsal-flexión plantar (flexión-extensión) debido a su rotación alrededor de un eje transversal; se trata del eje de la articulación del tobillo o talocrural; **b)** rotación alrededor de un eje vertical, que desplaza la punta del pie medialmente (aducción del pie) o lateralmente (abducción del pie), y **c)** rotación alrededor de su eje longitudinal, o movimiento de inclinación; éste abate o eleva los bordes medial o lateral del pie. Según el caso se habla también de pronación o de supinación del pie, de acuerdo con el eje BB´ .

En la pronación, la planta del pie inclina su borde medial medialmente, elevando a veces, cuando es muy marcada, el borde lateral del pie, que tiende entonces a separarse del plano del suelo.

En la supinación, el borde medial del pie se eleva, mientras que el lateral se aplica fuertemente sobre el suelo.

5.3.2.2. MOVIMIENTOS DE CONJUNTO O DE TORSIÓN DEL PIE

Los diferentes movimientos que hemos descrito brevemente no se ejecutan de manera aislada, sino que se hallan asociados para realizar en común las torsiones del pie, adaptándolo a los relieves del suelo durante la marcha.

La torsión del pie puede efectuarse medial o lateralmente.

En la torsión medial del pie, éste presenta un ligero grado de flexión plantar asociado a la aducción que desplaza la punta del pie medialmente y aun movimiento de supinación que alza el borde medial del píe, mientras que su borde lateral se apoya fuertemente sobre el suelo. En este movimiento, la cara plantar del pie tiende a orientarse medial y superiormente (pie en varo).

En la torsión lateral del pie, éste adopta la posición inversa: su punto se orienta lateral y un tanto superiormente, su borde lateral se separa del plano del suelo y su borde medial desciende, permitiendo que el dorso del pie se oriente medialmente. Se trata, de hecho, de una auténtica pronación del pie consecutiva la torsión lateral.

En el curso de estos movimientos de torsión, el astrágalo, preso en su mortaja tibioperonea, hace cuerpo con la pierna y no con el pie. Los movimientos se producen necesariamente en las articulaciones subastragalina, esto es, en el interior del tarso de manera accesoria, en el metatarso.

El calcáneo se desplaza inferiormente al astrágalo y arrastra primero el cuboides en la torsión medial y después al navicular. Un movimiento inverso se produce en la torsión lateral.

La amplitud de los movimientos de torsión es muy variable: la abducción y la aducción miden cada una de 10 a 20 grados; la pronación y la supinación presentan una amplitud análoga.

El aparato motor de los movimientos y torsión está formado como sigue:

- ✓ En la torsión medial, por el tríceps sural (4.8kg), el tibial posterior (1.5kg), el tibial anterior (0.5kg) el flexor largo de los dedos (0.6kg) y el flexor largo del dedo gordo (0.7kg).
- ✓ En la torsión lateral, por el peroneo largo (0.6kg), el peroneo cortó (0.4kg), el extensor largo de los dedos (0.3kg) y el tercer peroneo (0.2kg), con un trabajo total de 1.5kg.

Puede comprobarse que los músculos que provocan la torsión medial son más fuertes y numerosos que los que producen la torsión lateral. El papel de apoyo en el curso de la marcha supera el apoyo inmóvil en posición vertical y puede modificarse sin cesar, automática o voluntariamente.

5.3.2.3. BOVEDAS PLANTARES Y SU APARATO DE SOSTÉN Y DE MOVIMIENTO

En posición vertical, cada pie marca sobre el suelo una impresión en forma de media luna de concavidad medial, que se extiende desde el talón hasta la cabeza de los cinco metatarsianos y los dedos. Esta concavidad se debe a una semibóveda llamada bóveda plantar. Los dos pies forman juntos así una especie de cúpula ovoide, o según la comparación de Charpy, las dos mitades de un plato vacío, vuelto boca abajo y roto en su parte media.

Cada semicúpula plantar se compone de dos partes: una medial y elevada, llamada arco longitudinal medial, y otra lateral más baja, el arco longitudinal lateral.

El arco longitudinal lateral también se denomina bóveda de apoyo. Este es, en efecto, el que recibe el peso del cuerpo que le transmite el astrágalo. La parte posterior de la bóveda corresponde a la región del talón, donde el calcáneo, inclinado posterior e inferiormente, forma el esqueleto. La parte anterior de la bóveda la forman los dos últimos metatarsianos. El cuboides es la clave de la bóveda de este arco: une el calcáneo, que está situado posteriormente, con los metatarsianos cuarto y quinto, que se hallan anteriormente.

El arco longitudinal medial o bóveda de movimientos está situado también inferiormente al astrágalo. Su pilar posterior es siempre el calcáneo y los elementos del pilar anterior son el navicular, los tres cuneiformes y los primeros metatarsianos, debido a la función que desempeñan durante la marcha, se denomina **contrafuerte o puntal del pie.**

Cabe destacar que el astrágalo pertenece a los dos sistemas el de apoyo y el de movimiento. Está situado en la parte superior de la bóveda lateral o de apoyo, y su cabeza presenta continuidad con el contrafuerte de movimiento. El calcáneo pertenece, en el apoyo inmóvil, a las dos bóvedas del pie, la de apoyo y la de movimiento y forma el pilar posterior de cada una de ellas.

Durante las diferentes fases de marcha, el astrágalo, sostenido por el calcáneo, transmite y distribuye el peso del cuerpo, tanto a la bóveda lateral en la fase de apoyo

como a la bóveda medial en la fase de movimiento. El astrágalo cabecea (esto es se desliza posteriormente y ala inversa), vira (se orienta medial o lateralmente) y rueda (bascula medial o lateralmente). La bóveda de apoyo y la bóveda de movimiento se alternan y se suceden de este modo en el desarrollo de los movimientos del pie durante la marcha, siendo de especial importancia los dedos durante la fase de apoyo.

Si las bóvedas longitudinales de apoyo y de movimiento son apreciables cuando se examina la impresión plantar de un sujeto, ello demuestra la existencia de una estructura que constituye una verdadera semibóveda transversal a la altura del tarso anterior y de los metatarsianos, o bien una bóveda completa cuando se juntan ambos pies.

También la articulación tarsometatarsiana muestra un primer espacio interóseo del metatarso vertical, mientras que el cuarto espacio es apreciablemente horizontal y el segundo y el tercero presentan una dirección intermedia. La forma de esta semibóveda transversal es mantenida por las cuñas constituidas por los cuneiformes intermedio y lateral.

La bóveda plantar así constituida modifica ligeramente su forma en el curso de las diferentes fases del apoyo. Cuando el peso del cuerpo tiende a deformarla, cierto número de ligamentos, tendones y músculos se le oponen con el fin de conservar la forma y función de la bóveda.

5.3.2.4. APARATOS TENSOR Y MOTOR DE LA BÓVEDA PLANTAR

Los ligamentos constituyen un aparato de resistencia considerable que asegura el mantenimiento de la concavidad de cada semibóveda. Los más importantes son el ligamento son el calcáneonavicular plantar, los ligamentos tarsometatarsianos plantares, el ligamento plantar largo y, por último y superficialmente, la aponeurosis plantar.

Los músculos interviene principalmente cuando el talón es alzado por el tríceps sural, el cual actúa no solamente sobre el calcáneo, al cual eleva, sino también sobre la bóveda plantar, la cual proyecta anterior y medialmente. Este movimiento de torsión

provoca el movimiento de báscula total del pie, desde el arco de apoyo hasta el arco de movimiento.

La semibóveda plantar transversal tiene que soportar el peso del cuerpo que la comprime; se halla sostenida por dos músculos principales, el tibial posterior y el peroneo largo, que se cruzan bajo la bóveda transversal y contrarrestan la acción de dirigir el pie lateralmente (peroneo largo) o medialmente (tibial posterior).

El tibial posterior, que se refleja inferiormente al maléolo medial, cruza el ligamento medial de la articulación talocrural para fijarse en la tuberosidad del navicular, pero sobre todo proporciona expansiones a los tres cuneiformes, al cuboides y ala extremidad posterior de los metatarsianos segundo, tercero y cuarto, por lo cual es rotador medial del pie. Por su parte, el peroneo largo se dirige de lateral a medial, se refleja a la altura del maléolo lateral, pasando inferiormente a la tróclea lateral del calcáneo, y llega al borde lateral del pie; su tendón terminal se acoda, se introduce en el surco del peroneo largo del cuboides y se dirige oblicuamente hacia la extremidad posterior del primer metatarsiano. Es también rotador lateral del pie, y su línea de acción se dirige posteriormente y lateromedialmente. Tiende a aumentar la concavidad de la bóveda plantar de un modo manifiesto.

A estos dos músculos principales conviene añadir el tibial anterior, el flexor largo del dedo gordo y los músculos plantares cortos.

No obstante, la fuerza del aparato tensor de la bóveda plantar es reducida; para el conjunto del tibial posterior y del peroneo largo no alcanza 1 kg, aunque se asocie a su acción la del flexor largo del dedo gordo (0.9 kg) y al del flexor corto de los dedos (0.4 kg). En cambio, el tríceps sural, al elevar el pie y situarlo en flexión plantar (extensión) tiende a hacer desaparecer la bóveda plantar ejerciendo una fuerza de 16 kg. Ahora bien, hay que considerar que el tríceps sural soporta la carga del peso del cuerpo, el cual levanta sin ayuda de ninguna otra fuerza, mientras que los músculos tensores de la bóveda tan solo tienden a restablecer su concavidad cuando ésta ha sido temporalmente disminuida.

Durante la marcha, las bóvedas plantares de ambos pies pueden imprimir sus huellas sobre el suelo. La separación entre cada paso es aproximadamente de 63 cm en el hombre y de 50 cm en la mujer. Los ejes de ambos pies forman entre sí un ángulo. El ángulo de los pies con la línea de progresión, o ángulo del paso, es aproximadamente de 15°, tanto menor cuanto más rápido es la marcha.[17]

[17] H. Rouviere. y A. Delmas. Anatomía Humana. Miembros y Sistema Nervioso. Movimientos del Pie. Vol. 3. 10ma Edición. Madrid. Editorial MASSON. Año 2001. Pág.588-594.

Semiología del pie

5.4.1. INTERROGATORIO:

Es necesario que el paciente localice claramente el punto o zona dolorosa. Si se extiende por una zona amplia, hay que valorar el punto donde el dolor es más intenso.

Hay una serie de datos relacionados con el dolor que conviene precisar. ¿Es sordo o agudo?, ¿intermitente o continuo?, ¿se asocia dolor u otros síntomas en otra localización?, por ejemplo ¿en el otro pie o por la pierna subiendo a la pantorrilla o muslo?, ¿está en relación con la bipedestación o la marcha o bien persiste en reposo?, ¿inicia inmediatamente al levantarse?, ¿tiene relación con el trabajo?, ¿empeora cuando se llevan zapatos, deportivos, sandalias o cuando se va descalzo?, ¿desde cuanto tiempo lleva los zapatos actuales?, ¿Qué es (según el enfermo) lo que ha desencadenado el dolor?, ¿hace cuanto tiempo tiene este dolor?, ¿cuál fue la primera localización?, ¿Cómo se propago?, ¿comenzó a raíz de algún accidente, operación o enfermedad (por ligera que fuese)?, ¿hubo traumatismo previo?, ¿Cómo ha evolucionado?.

Entre los antecedentes, hay que peguntar por episodios dolorosos semejantes al actual en el pasado, manifestaciones de enfermedad reumáticas, historias de enfermedades graves, intervenciones quirúrgicas, accidente, etc.

Así mismo puede tener importancia una historia familiar de reumatismo, gota, anomalías congénitas, etc. También los hábitos de trabajo, cambios de ocupación, la bipedestación prolongada, actividad física, el consumo de alcohol o tabaco, etc. Deben investigarse los tratamientos realizados anteriormente, así como sus resultados.

El dolor en el pie plano y otros trastornos estáticos del pie va precedido por una sensación de debilidad o molestia. Con el tiempo, y en función con la bipedestación, este trastorno se intensifica y llega a ser verdadero dolor. La localización típica del dolor en el pie plano es la planta del pie inmediatamente por delante del talón; puede irradiarse hacia arriba, alcanzando la pierna, el muslo y, a veces la región lumbar.

En ocasiones el dolor se inicia después de un aumento de peso importante, periodo prolongado de reposos en la cama en relación con una enfermedad grave, o el cambio de un trabajo sedentario a otro que obliga a estar de pie.

No todo pie plano es doloroso y puede haber dolor en un solo pie solo, ligeramente descendido. El dolor depende de la sensibilidad del individuo, y el grado de desequilibrio entre la carga que incide sobre el pie y su capacidad de resistencia. Este desequilibrio da lugar a lo que se denomina pie insuficiente. Es posible que no duela el pie plano ya establecido, sino el pie que va a convertirse en plano.

La distensión brusca del arco longitudinal puede dar dolor intenso en el borde interno del pie, localizado, a veces asociado con signos inflamatorios. Se agrava con la eversión forzada del pie.

La insuficiencia y el hundimiento del arco anterior (metatarso ensanchado), provocan dolor a nivel de la cabeza de los metatarsianos (metatarsalgia) acompañado o no de infiltración edematosa.

Hay que distinguir la «metatarsalgia postural» de la «metatarsalgia por neurinoma» de Morton. Ésta se produce por una compresión lateral del antepié, de forma que la cabeza del quinto metatarsiano se aproxima a la del cuarto, provocando la compresión de una rama superficial del nervio plantar externo, situado entre las cabezas de ambos huesos. El dolor es de tipo neurálgico, localizado entre el cuarto y quinto dedos (a veces entre el tercero y cuarto); la compresión continuada produce un neurinoma.

En algunos individuos portadores de un espolón del calcáneo, hay dolor persistente en el talón, a nivel de la tuberosidad interna de este hueso. El espolón puede ser consecuencia de un pie insuficiente por tracción de la aponeurosis plantar; en este caso, el dolor se atribuye a una bursitis secundaria. En otros casos, se trata de un espolón de tipo inflamatorio, frecuente en la espondilitis anquilosante y menos en la artritis reumatoidea y otros reumatismos. Se trata de una entesopatia, es decir, inflamación de una entesis (zona en que un ligamento o tendón se unen al hueso), en

este caso, el ligamento plantar en el calcáneo. La inflamación produce una rarefacción en el hueso vecino y, si el proceso progresa, causa esclerosis y excrecencia ósea que constituye el espolón. La punta de cada espolón se transforma en una entesis; ésta se inflama, desarrollándose su crecimiento progresivo.

En el pie se da también el dolor por fracturas de sobrecarga (enfermedad de Deutschlander). Predomina en varones y se localiza casi siempre en el cuello del segundo y tercer metatarsianos, y más rara vez en el cuarto. El sujeto, después de una marcha prolongada, sufre dolor en el antepié en las zonas citadas. El dolor es de intensidad variable, aumenta con la marcha y cede algo con el reposo. Puede ir acompañado de edema en la cara dorsal del antepié. Transcurrido un plazo suficiente, es posible palpar un abultamiento producido por la acentuada reacción perióstica.

En la algodistrofia refleja o enfermedad de Sudeck, hay dolor difuso y continuo por todo el pie, que se acentúa con el apoyo y la presión directa.

Por analogía con lo que sucede en el túnel carpiano, se habla de síndrome del túnel tarsiano para referirse a los signos y síntomas que se producen por compresión del nervio tibial posterior a su paso por el canal tarsiano. Se caracteriza por dolor y parestesias en la planta del pie en sus dos tercios anteriores. Su distribución es, a menudo, parcelaria, abarcando una parte del territorio.

Deliberadamente, hemos señalado las características del dolor debido a procesos propios del pie, pero no olvidemos que el pie participa en casi todo tipo de poliartropatías, así, artritis reumatoidea, gota, artropatía psoriásica, enfermedad de Reiter, espondiloartritis, artrosis, etc. Los caracteres del dolor serán los propios de estas enfermedades. También hay que tener presente la posibilidad de osteítis u osteoartritis infecciosas.

El pie neuropático, frecuente en diabetes inveterada, es indoloro o desproporcionadamente poco doloroso. También hay que tener presentes las características del dolor vascular (arterial, venoso), para no confundirlo con procesos propios del aparato locomotor del pie.

5.4.2. INSPECCIÓN:

Iniciamos la inspección del pie con el enfermo en bipedestación, con los pies descalzos y sobre un plano duro. Observando por detrás, veremos la situación del eje de la pierna y del talón. Normalmente, se encuentra en una misma línea vertical, aunque hasta un ángulo de hasta 5° se considera aun normal. Las desviaciones más acentuadas del talón hacia fuera o hacia dentro constituyen el **talón varo o valgo** respectivamente.

A continuación, lo miraremos por delante, con lo cual veremos si los pies mantienen su paralelismo o, por el contrario, se separan o convergen por su punta (pie varo o valgo).

Finalmente, observaremos el pie por su cara interna para ver el estado del arco longitudinal interno. Hay que investigar hasta que punto se deprime el arco longitudinal interno con el apoyo, pero la bóveda se encuentra elevada, como se pone de manifiesto examinado el pie libre o con el podograma.

5.4.2.1. FORMAS DEL PIE

El pie puede adoptar diferentes formas y una gran variedad de matices, la longitud de los dedos permite agrupar los pies en tres tipos fundamentales.

5.4.2.1.1. Pie griego.- El primer dedo es más corto que el segundo.

5.4.2.1.2. Pie egipcio.- El primer dedo es el más prominente.

5.4.2.1.3. Pie cuadrado.- Tienen igual longitud los dos, tres y cuatro primeros dedos.

5.4.2.2. POSICIONES ANORMALES DEL PIE

Se definen de la siguiente manera:

5.4.2.2.1. Aducción.- Antepié desplazado hacia dentro en relación con el eje de la pierna.

5.4.2.2.2. Abducción.- Antepié desplazado hacia fuera en relación con el eje de la pierna.

5.4.2.2.3. Inversión o Supinación.- La planta del pie mira hacia dentro.

5.4.2.2.4. Eversión o Pronación.- La planta del pie mira hacia fuera.

5.4.2.2.5. Varo.- Combinación de la aducción e inversión.

5.4.2.2.6. Valgo.- Combinación de la abducción y eversión.

5.4.2.2.7. Calcáneo.- Antepié en flexión dorsal.

5.4.2.2.8. Equino.- Antepié en flexión plantar.

La inspección debe completarse buscando prominencias en el borde interno del pie, viendo si hay ensanchamiento del Antepié, examinando la forma y posición de los dedos, prominencias de las cabezas de los metatarsianos en la planta, prominencias óseas en el dorso o a un lado, hinchazón localizada o difusa, engrosamiento a nivel de algún tendón, varicosidades, ulceraciones, cianosis, sudación y epidermofitosis entre los dedos.

No se debe olvidar el examen de las uñas, buscando deformidades o alteraciones (psoriasis, micosis). Todas estas anormalidades las veremos mejor con el enfermo sin apoyar el pie, es decir estando sentado con el pie colgando o en decúbito.

Hay que observar también al enfermo calzado y ver si el zapato es demasiado largo, corto, ancho o estrecho y cuáles son los puntos de mayor presión sobre el pie.

5.4.2.3. ALTERACIONES MÁS FRECUENTES

A continuación, señalamos las características principales que detecta la inspección en las alteraciones más frecuentes del pie.

5.4.2.3.1. Pie Plano.- Se observa la inclinación en valgo del talón, el aplanamiento del ángulo longitudinal interno, la aparición de prominencias en el borde interno del pie, producidas por el maléolo interno, la cabeza del astrágalo y el escafoides, y la desviación del pie en eversión y abducción. El caminar es pesado, evocando la palmípeda o el plantígrado. El tacón del calzado usado muestra un mayor desgaste por su borde interno.

En la metatarsalgia del pie plano transverso, se observa la desaparición de la convexidad dorsal del arco metatarsiano, visible normalmente con el pie en reposo, y la frecuencia de dedos retraídos dorsalmente en martillo. Puede ir acompañada de hinchazón a nivel de las articulaciones metatarsofalangicas y callosidades en la planta a nivel de la cabeza de los metatarsianos. A menudo, se acompaña de "Hallux Valgus y dedos en martillo".

5.4.2.3.2. Hallux Valgus.- Consiste en la posición del dedo gordo en aducción; a veces aparta el segundo dedo o se coloca por debajo o por encima de él. Se produce una marcada prominencia interna en la articulación metatarsofalangica, con engrosamiento óseo en el borde interno de la articulación y de la cabeza del primer metatarsiano. En esta zona prominente suele desarrollarse una bolsa serosa que puede inflamarse (higroma o juanete).

5.4.2.3.3. Dedo en Martillo.- Consiste en una hiperextensión de la primera falange y una flexión de la segunda falange. El dedo más afectado suele ser el segundo. Hay tendencia a la formación de callosidades dolorosas en las prominencias óseas. El calzado corto y estrecho agrava el cuadro.

5.4.2.3.4. Pie Cavo.- Consiste en un aumento de la concavidad de la bóveda plantar, que va acompañado habitualmente de un aplanamiento del arco transverso anterior.

5.4.2.3.5. Callosidades.- Siempre aparece en las zonas de apoyo de la planta o en aquellas donde el pie está sometido a la presión por el calzado.

5.4.2.3.6. Tumefacción.- Puede ser difusa o localizada:

5.4.2.3.6.1. Tumefacción difusa.- Aparece en todo el pie con piel lisa y atrófica, es propia de la (enfermedad de Sudeck). En ocasiones, en algunos procesos localizados, como la gota o una artritis infecciosa, aunque al principio se manifiesten por una tumefacción localizada, ésta puede extenderse y abarcar todo el dorso del pie.

5.4.2.3.6.1. Tumefacciones localizadas.- Pueden ser de origen óseo y aparecen en el talón (osteítis del calcáneo o "enfermedad de Haglund"), en el dorso ("enfermedad de Kôhler" en el escafoides), en la cabeza del segundo metatarsiano ("enfermedad de Freiberg") o en la diáfisis del segundo

metatarsiano (fractura de marcha o “enfermedad de Deutschlander”). Las tumefacciones de origen articular nos orienta sobre la existencia de una artritis reumatoide o enfermedad afín y de la gota, aunque en esta enfermedad hay, a menudo, participación extraarticular. En la artritis infecciosa y en la osteoartropatía neuropatica, la tumefacción puede producirse en cualquier zona. La artrosis astrágaloescafoidea y escafoideocuneana se caracteriza por osteofitos que hacen prominencia en el dorso del pie. Una prominencia de las mismas características se observa en la artrosis metatarsofalangica o Hallux rigidus. La tumefacción de origen tenosinovial se sitúa en el trayecto de las vainas tendinosas. En la enfermedad de Lederhose, se ven nudosidades de consistencia fibrosa adheridas en la piel, en la planta del pie.

5.4.2.4. Miscelánea.- Hay otras alteraciones de la estática; aunque mucho más raras, también deben ser valoradas, así, pie zambo equino varo (equinismo, supinación y aducción) pie talus, pie Valgo, pie aducto, etc.

5.4.3. PALPACIÓN:

Complementa los detalles aportados por la inspección. Nos ayudara a detectar pequeñas tumefacciones y puntos o zonas dolorosas a la presión. Mediante la palpación, conoceremos la temperatura local y sabremos si pulsan las arterias pedía y tibial posterior (dato imprescindible a explorar y valorar ante cualquier alteración localizada a nivel de los pies).

5.4.3.1. MOVILIDAD

La articulación subastragalina permite movimientos de supinación-pronación y de abducción-aducción. Estos movimientos se producen también en la articulación mediotarsiana o articulación de Chofan (astrágaloescafoidea y calcáneocuboidea), que también permite un cierto grado de flexión-extensión. Las articulaciones metatarsofalangicas e interfalángicas permiten el movimiento de flexión-extensión de los dedos. Las restantes articulaciones son “artrodias” y por ello carecen de movilidad, aunque facilitan cierta elasticidad en la adaptación del pie.

Para la valoración de la movilidad del pie, el enfermo debe estar sentado con los pies colgantes. Se le invita a que realice los movimientos de flexión dorsal, flexión plantar, aducción, abducción, pronación y supinación. Mediante la supinación-pronación pasiva del Antepié, se explora las articulaciones del tarso y del metatarso; se lleva a cabo tomando el Antepié entre el pulgar y el índice de nuestra mano, abrazándole por su borde interno y de través a nivel del tercio distal de los metatarsianos, mientras que con la otra mano sujetamos el talón. De este modo se imprime fácilmente al pie movimientos de supinación y pronación; este movimiento esta limitado y es doloroso, en las afecciones de tarso.

Es importante comprobar, en todos los casos, la movilidad de los dedos uno por uno, puesto que pueden pasar fácilmente inadvertidas rigideces y aun anquilosis. En el Hallux rigidus, hay limitación del movimiento de dorsiflexión del dedo gordo.

5.4.4. EXPLORACIÓN RADIOLOGICA

Se utiliza habitualmente las proyecciones dorsoplantar o plantaplaca y lateral.

5.4.4.1. Rx en proyección dorsoplantar, en una sola placa es imposible una visión perfecta de las diversas articulaciones, pero casi siempre en la visión de conjunto es satisfactoria. Si en ésta no se detecta una afección clínicamente sospechada, es necesario proceder a proyecciones complementarias adecuadas a cada región articular. La marcada diferencia del grosor del pie entre las partes anterior y posterior añade una dificultad suplementaria. Se ha aconsejado igualar el grosor adaptando un saquito de harina o sémola, que son sustancias radiotransparentes, con un coeficiente de absorción parecida a la de las estructuras del pie, de modo que se logra una masa de grosor uniforme. No obstante, es mejor dar mayor o menor penetración, según interese ver la parte anterior o posterior del pie.

5.4.4.2. Rx en proyección lateral se detectan bien las alteraciones del calcáneo y del astrágalo, y de las articulaciones subastragalina y astrágaloescafoidea. Para apreciar el estado del arco longitudinal interno, se efectúan las radiografías con el pie en carga. En el pie plano Valgo, se ve que el escafoides se encuentra a menos de 15 mm del suelo y

que la cara inferior del calcáneo normalmente oblicua hacia arriba y delante en unos 20 a 40°, está a menos de 20° del suelo.

El examen radiográfico permite visualizar alteraciones similares a las de otras áreas articuladas. Como particularidad, citemos el escafoides supernumerario junto al extremo interno del escafoides, y el hueso trígono, por detrás del tubérculo posteroexterno del astrágalo.

5.4.5. OTRAS EXPLORACIONES COMPLEMENTARIAS

5.4.5.1. Elpodoscopio consiste en un sistema de refracción que permite ver la zona de apoyo de la planta del pié.

5.4.5.1. El podograma se realiza apoyando el pié sobre una placa de goma sujeta a un bastidor de madera y en contacto directo con un papel. La cara de lo goma que mira al papel está embadurnada con tinta tampón. Con ello queda marcada la huella plantar.

5.4.5.2. El fotopodograma utiliza papel fotográfico velado; sobre dicho papel se coloca el pié del enfermo en apoyo, habiéndosele previamente pincelado la planta con líquido revelador.[18]

[18] Antonio Surós Batlló, Juan Surós Batlló. Semiología Médica y Técnica Exploratoria. Reumatología. Exploración del Pie. 8va Edición. Barcelona, Editorial MASSON. Año 2004. Pág. 988-993.

5.5. PIE EQUINO VARO CONGÉNITO

5.5.1. TALIPES EQUINO VARO

5.5.1.1. Introducción:

El pie equino varo congénito o pie zambo congénito (PEVC) es una enfermedad enigmática y controversial. Si bien esta descrito en los tiempos de Hipócrates, 400 a. de C., aún se desconoce su etiología, hay polémica sobre la forma de clasificar sus variadas formas de presentación y existes diferencias radicales sobré la mejor manera de tratarlos.

La palabra **talipes** se deriva del latín **talus** (hueso del tobillo) y **pes** (pies), y es el termino genérico que se usa para las deformidades del pie de origen congénito. Al principio solo se aplicaba a las deformidades del pie que hacían que el paciente anduviera sobre los tobillos. Los términos que designan las deformidades adquiridas del pie van precedidas por la palabra **pes.**

Las cuatro deformidades primarias del pie y del tobillo se describen como **vara**cuando el talón está invertido y la parte, distal del pie se encuentra en aducción e inversión; **valga**cuando el talón está en eversión y la parte distal del pie se encuentra en abducción y eversión; **equina**cuando el pie se encuentra en flexión plantar y los dedos están a nivel más bajo que el talón; y **calcáneo**, cuando el pie se encuentra en dorsiflexión y el talón está a un nivel más bajo que el de los dedos.

Las combinaciones de estas deformidades son equinovara, equinovalga, calcaneovalga y calcaneovara.[19]

[19] Dr. Mihran O. Tachdjian. Ortopedia Pediátrica. Pie y Tobillo. Pie Zambo Congénito. Barcelona. Editorial Interamericana. Pág. 1259-1263.

5.5.1.2. DEFINICIÓN:

Al PEVC se le conoce como talipes equinovarus, pie chapín, pie bot, pie torto, o pie zambo. Es la deformidad congénita o adquirida más frecuente del pie y se caracteriza por varo del talón, equino del tobillo, aducto y supinación del antepié, y en algunos casos se acompaña de cavo y torsión tibial interna. Tiene una incidencia aproximada de uno por mil nacidos vivos (1/1000), es más frecuente en el sexo masculino y en la mitad de los pacientes es bilateral. Se estima que cada año nacen en el mundo 100.000 niños con PEVC, de los cuales el 80% nacen en países en vías de desarrollo.

5.5.1.3. HERENCIA:

El mecanismo de herencia del PEVC es poligénico y multifactorial. Cuando algún miembro de la familia tiene PEVC, el riesgo de que alguno de sus descendientes lo herede es 30 veces más alto que en la población general. Si se tiene un hijo del sexo masculino con PEVC la probabilidad de tener la deformidad en otro embarazo es de 1/40. Si la afectada es de sexo femenino el riesgo de tener PEVC es de ¼.

Según Wynne Davies, el riesgo de tener PEVC es seis veces más frecuente en la segunda generación, e igual al resto de la población sólo a partir de la tercera generación.[20]

5.5.1.4. ETIOLOGÍA:

No se ha determinado aún la causa exacta del talipes equinovaro. Fue motivo en el pasado de muchas especulaciones y teorías caracterizadas por escasez notable de hechos.

Hace unos 100 años Huter consideró al talipes equinovaro como resultado de suspensión del desarrollo del pie en una de las fases fisiológicas cíe la vida embrionaria. Henke y Reyher, Schomburg, Bardeen y Bohm han demostrado que hay posiciones fisiológicas de desarrollo embrionario del pie semejantes al

[20] Pablo Rosselli. Ortopedia Infantil. Pie Equino Varo Congénito, Definición y Herencia. Editorial Médica, Capitulo 7, Barcelona, Panamericana. Año 2005. Pág. 68.

talipes equinovaro. Bohm describió las cuatro etapas de la evolución del pie humano en la primera mitad de la vida prenatal.

5.5.1.4.1. Primera etapa (segundo mes).- La forma del pie se caracteriza por inclinaciónequina notable (unos 90 grados de flexión plantar) por aducción intensa de las partes proximal y distal del pie, con el escafoides muy próximo al maléolo interno. El plano de la parte inferior de la pierna y el eje transverso de la rodilla y el plano del pie (es decir, el que pasa en dirección transversa a través del eje largo de la placa del pie) están sobrepuestos.

5.5.1.4.2. Segunda etapa (principios del tercer mes).-Hay un nuevo desarrollo; el pie entraen rotación hasta una posición de supinación notable, pero se queda en flexión plantar de 90 grados. El primer metatarsiano está en aducción notable; los cuatro metatarsianos más externos están en aducción en menor grado.

5.5.1.4.3. Tercera etapa (mitad del tercer mes).- La inclinación equina disminuye en grado ligero y la supinación notable y el metatarso varo persisten. En esta etapa el eje largo del pie es perpendicular al plano de la parte inferior de la pierna.

5.5.1.4.4. Cuarta etapa (principio del cuarto mes).- El pie se encuentra en supinación media con metatarso varo ligero. En esta etapa la placa del pie empieza a entrar en rotación hacia la pronación sobre su eje largo, y los planos de pie y parte inferior de la pierna llegan de manera gradual a las posiciones relativas que se observan en el adulto humano.

Está claro por las observaciones señaladas que las tres deformaciones primarias de talipes equinovaro (flexión plantar, aducción y supinación), existen en condiciones normales en las etapas incipientes del desarrollo embrionario fisiológico del pie humano.

IraniySherman y Settle creían que el talipes equinovaro era resultado de un defecto primario del germen plasmático que se desarrolla en el pie en el primer semestre del embarazo.

Wynne y Davies, después de estudiar la historia familiar de 144 pacientes con talipes equinovaro, propusieron que su causa es en parte genética y en parte ambiental por un factor que actúa en el feto durante la vida intrauterina. La

probabilidad de que cualquier individuo tenga talipes equinovaro es de una por millar. Si un pequeño de una familia tiene la deformidad, las posibilidades de que haya un segundo hermano con la misma son de 1 en 35. Hay una frecuencia definitivamente mayor entre los varones parientes de una mujer afectada; es muy poco probable, sin embargo, que lo sufran las parientes de un varón que tiene el problema. Predomina en varones y la proporción entre estos y las mujeres son de dos por uno aproximadamente. Orden de nacimiento, edad de los padres y consanguinidad no tuvieron importancia. No se pudo demostrar ningún patrón reconocible de herencia que indicara un gen dominante, recesivo o relacionado con el sexo.

Idelberger examinó 174 pares de gemelos. En uno de tres pares de gemelos idénticos ambos tenían talipes equinovaro (33 por 100), en contraste con solo uno en 35 pares de gemelos no idénticos (2.9 por 100). Como la deformidad no existe de manera invariable en ambos gemelosidénticos,no puede ser nada más genética la causa del talipes equinovaro; debe actuar dentro del útero un factor ambiental que afecte a un gemelo pero no al otro.

Palmer, en un estudio genético basado en 108 familias no relacionadas, cada una con un hijo por lo menos bajo tratamiento por talipes equinovaro, encontró dos tipos reconocibles de pacientes, uno con antecedentes familiares positivos y otro sin ellos. En caso de antecedentes familiares positivos hay aproximadamente una posibilidad de 10 por 100 de que la deformidad aparezca en otros niños que nazcan de los mismos padres. Parece heredarse como rasgo autosómico dominante con una penetrancia aproximada de 40 por 100. En el grupo con antecedentes familiares negativos el peligro de deformidad en hijos subsecuentes no es mayor que en la población general, y el trastorno parece no hereditario parcialmente o del todo. El talipes equinovaro en estos niños se debe quizá a nuevas mutaciones, como las que produjeron las enfermedades hereditarias actuales en las generaciones pasadas.[21]

[21] Dr. Mihran O. Tachdjian. Ortopedia Pediátrica. Pie y Tobillo. Pie Zambo Congénito. Etiología. Barcelona, Editorial Interamericana. Pág. 1263-1267.

OTRAS POSIBLES ETIOLOGÍAS:

Existe una variabilidad en la presentación del PEVC y se la clasifica de acuerdo a la etiología, por lo cual se han dividido en cuatro tipos específicos y son:

- ✓ Idiopático
- ✓ Postural
- ✓ Sindromatico o teratológico
- ✓ Neuropático

1. **Idiopático.-** Es la forma más común de presentación y constituye el 95% de los casos. Tiene grados variables de presentación clínica, que pueden ir desde una deformidad que corrige fácilmente hasta una deformidad muy rígida. El PEVC no es una enfermedad que se produce durante el periodo embrionario, sino en el periodo fetal.

Se han propuesto varias teorías para explicar la etiología del PEVC idiopático:

1.1. **Teoría mecánica.-** Es la más antigua, y explica la deformidad como el resultado de la compresión del feto durante el embarazo. Es una propuesta que actualmente no es aceptada pues el PEVC no es más frecuente en los niños de gran tamaño, en los embarazos gemelares, y en los embarazos que han cursado con oligohidramnios. Esta teoría puede justificar el origen de los pies de origen postural que clínicamente son muy dúctiles.

1.2. **Teoría Neuromuscular.-** Explica el origen de la deformidad por una alteración de la inervación de la fibras musculares de la pierna y el pie. En el PEVC se ha encontrado un desequilibrio entre las fibras musculares tipo I y tipo II. Los hallazgos muestran atrofia en las fibras de tipo I en el tríceps sural y los músculos peroneos. Sin embargo la electromiografía en niños con PEVC es normal. No es una teoría plenamente aceptada plenamente aceptada para explicar el origen del PEVC.

1.3. **Teoría del Plasma Germinal.-** Explica la deformidad por una alteración en el desarrollo en el astrágalo en el que existe una anormalidad en la relación que existe entre el cuerpo y el cuello del mismo. Si bien en los hallazgos de

anatomía patológica de algunos pies afectados se encuentra esta alteración, en muchos no está presente, por lo que no se considera una teoría valida.

1.4. **Teoría de Detección del Desarrollo.-** Bohm hizo la observación de que en algún momento del desarrollo fetal los pies de los niños normales están una posición muy similar a la deformidad observada en el PEVC, es decir, en varo, aducto y equino, y posteriormente adopta una posición plantígrada. Por razones que el mismo Bohm no explica, existe una detención en la transición del pie hacia una posición normal, con persistencia de la deformidad inicial.

1.5. **Teoría Histomorfométrica.-** Fukuhara y Zimny, en estudios histopatológicos en microscopio electrónico, encontraron un tejido retráctil con miofibroblastos en la cara interna del pie, similar al que se aprecia en la enfermedad de Dupuytren. A pesar de ser una de las hipótesis más aceptadas, la presencia del PEVC en síndromes como Down o Larsen, que se caracterizan por laxitud ligamentaria, ponen en entredicho esta propuesta.

1.6. **Otras teorías.**- otras propuestas aducen una causa infecciosa, posiblemente un enterovirus como causante del PEVC. Algunos autores tratan de explicar las deformidades por una lesión vascular primaria o una inserción tendinosa anómala. El consumo de D-tubocurarina, empleada para el tratamiento del tétano durante el embarazo puede producir una artrogriposis múltiple por consiguiente un PEVC rígido.

Es probable que la etiología del PEVC idiopático sea producto de la combinación de dos ó más de las anteriores teorías. La investigación sobre las secuencias genéticas tempranas en el desarrollo de la extremidad aportara información sobre la etiología y el tratamiento de esta compleja deformidad.[22]

5.5.1.5. ANATOMÍA PATOLÓGICA:

La deformidad característica consiste en los siguientes componentes: **1)** inversión y aducción de la parte distal del pie, **2)** inversión del talóny **3)** fijación

[22] Pablo Rosselli. Ortopedia Infantil. Pie Equino Varo Congénito. Etiologías. Capitulo 7. Barcelona, Editorial Médica Panamericana. Año 2005. Pág. 69-70.

equina del pie en flexión plantara nivel de las articulaciones del tobillo y subastragalina (fig. 7-13). A menudo hay deformidad cava acompañante, con la parte distaldel pie en flexión plantar sobre la parte proximal a nivel de la articulación mediotarsiana. Los cambios patológicos observados pueden ser primarios (congénitos) o secundarios (de adaptación). Irani y Sherman estudiaron la anatomía patológica de 11 extremidades fetales con talipes equinovaro, y Settle disecó 16 ejemplares del periodo fetal tardío. El estudio de la anatomía patológica en el feto distinguiócambios primarios de adaptación. Los datos observados en los 27 ejemplares fetales disecados que se han mencionado y los de las disecciones notificadas antes en la literaturason los mismos en esencia.

CAMBIOS ESQUELÉTICOS

La deformidad primaria del talipes equinovaro es la desviación interna o plantar de la parte anterior del astrágalo. En el pie normal el ángulo formado por el eje largo de cabeza y cuello del astrágalo con el eje largo de su cuerpo es de 150 a 155 grados, en tanto que en el talipes equinovaro está disminuido de manera constante y mide de 115 a 135 grados. En condiciones normales la superficie articulardel astrágalo en la articulación astrágaloescafoidea mira hacia adelante en el plano frontal del cuerpo; en el talipes equinovaro mira hacia dentro y hacia abajo. El astrágalo se encuentra en posición equina, con la parte anterior de su superficie articular superior desplazada fuera de la mortaja del tobillo.

Las facetas articulares de la superficie inferior del astrágalo están muy deformadas. Settle encontró una sola superficie articular alterada, que estaba localizada en un eje desplazado hacia adentro. Iraniy Sherman notaron que la articulación subastragalina posterior era relativamente normal pero que la porción anterior estaba alterada. La cabeza del astrágalo desviada hacia adentro se articula con la superficie interna de la parte anterior del calcáneo. El seno tarsal está ensanchado.

El contorno general del calcáneo es el correcto, con las facetas articulares orientadas de manera normal en su cuerpo. Como estas facetas se articulan con las del astrágalo, el calcáneo está por necesidad desplazado en inclinación vara y equina y en rotación interna. En las deformidades graves el calcáneo puede estar un poco arqueado con su superficie cóncava orientada hacia dentro. La posición vara del talón desaparece al liberarse de sus inserciones capsulares y ligamentosas, lo que indica que se trata de una deformidad secundaria por posición.

Las superficies articulares astrágaloescafoidea y calcaneocuboidea miran hacia adentro y hacia la superficie plantar. Con el calcáneo desplazado bajo el astrágalo, las articulaciones astrágaloescafoidea y calcaneocuboidea se encuentran una debajo de la otra en vez de en su posición normal lado a lado.

Como resultado de esta relación esquelética, la parte distal o anterior del pie descansa sobre su superficie externa.

El escafoides es más pequeño de lo normal y en su superficie articular proximal está inclinado hacia las superficies interna y plantar del pie para articularse con la cabeza del astrágalo desviada hacia dentro. Esto contribuye al acortamiento y al aumento de concavidad de borde interno del pie. Son esencialmente normales cuboides, cuñas y metatarsianos.

En la deformidad grave el astrágalo se desplaza mucho en sentido interno y puede descansar contra la porción anterior del maléolo interno, la porción posteroexterna del calcáneo suele estaren contacto directo con la superficie posterior del maléolo externo, y el sustentáculo del astrágalo está en contacto con la punta del maléolo interno. Pueden desarrollarse articulaciones accesorias en estas tres localizaciones.

Si la deformidad es grave el cuerpo del astrágalo estará inclinado hacia dentro, de modo que su superficie interna hará presión contra el maléolo interno y el borde superior de su superficie externa hará presión contra el maléolo

peroneo. Irani y Sherman no pudieron demostrar deformidad de rotación en la sección coronaria.

La tibia es esencialmente normal. Settle encontró un grado mínimo de aumento de la torsión tibial interna en cuatro de 16 ejemplares de pie zambo. Sin embargo, se considera que esta variación es normal y no patológica. Hay cierto desacuerdo de la literatura en cuanto a la deformidad de rotación de tibia y astrágalo en la mortaja del tobillo en caso de talipes equinovaro. Kite señala que la torsión tibial interna excesiva es un dato acompañante común. No es correcta esta aseveración, y el viejo concepto de torsión tibial interna exagerada como cuarto elemento den complejo de deformidad del talipes equinovaro debe descartarse.El desplazamientodel maléolo peroneo hacia atrás a pesar de la torsión tibial interna alegada fue observado por Ober, Curtis y Butterfield creyeron que el astrágalo estaba en rotación interna en la mortaja del tobillo. Wynne Davies, observó rotación externa de la parte proximal del pie a nivel de la tibia.

Swann, Lloyd-Roberts y Catterall propusieron que en el pie zambo no corregido la parte distal del astrágalo y del pie están en rotación externa y la mortaja del tobillo a nivel de la tibia, que no tiene deformidad de rotación. En el talipes equinovaro los tejidos blandos (unidades musculotendinosas, cápsula y ligamento) están acortados tanto en sentido interno como hacia atrás. Si ambos ceden a las fuerzas primarias de estiramiento de la manipulación pasiva y del molde corrector, la deformidad se corregirá; pero si uno o ambos no ceden, se obtendrá una corrección espuria. La rotura transversa en la articulación medio-tarsiana dará por resultado la deformidad conocida en "arco de mecedora". La rotura longitudinal puede ocurrir también cuando la deformidad mediotarsiana no cede en el eje horizontal. La fuerza de corrección de reducción y eversión (que se aplica en la palanca anterior de la parte distal del pie) es transmitida hacia la parte proximal del mismo, que, al ser sujeto en sentido interno por el músculo tibial posterior, entra en rotación hacia la posición externa a nivel de la articulación del tobillo, con lo que se desplaza

así el maléolo peroneo hacia atrás. La deformidad resultante es denominada por Swann y colaboradores "pie conforma de frijol".

Estos autores sostienen más aún su observación al citar cuatro signos clínicos: **1)** Sin rotación externa de la parte proximal del pie, este se encontrará casi siempre en ángulo recto con la pierna cuando se luxe la articulación astrágaloescafoidea. Esto no ocurre. **2)** En el pie zambo no corregido, la cabeza del astrágalo es palpable por afuera, por debajo y al frente del lado externo del tobillo. Solo la rotación hacia afuera modificaría en consecuencia su alineación normal, puesto que si está en rotación hacia adentro se encontraría en el lado interno de su posición normal. **3)** El maléolo externo es palpable por detrás de su posición normal y el maléolo interno por delante de la misma cuando el tubérculo tibial proximal apunta directamente hacia adelante. **4)** La osteotomía interna de rotación de la tibia solo aumenta la deformidad vara de la parte distal del pie, sino que mejora la alineación de la parte proximal del mismo tanto desde el punto de vista clínico como desde el radiológico. Debe insistirse en que la rotación externa de la parte proximal del pie en la mortaja del tobillo a nivel de la tibia es una deformidad adquirida no primaria, y que es resultado de tratamiento insuficiente del pie zambo.

5.5.1.5.1. CAMBIOS EN LOS TEJIDOS BLANDOS

En el talipes equinovaro no hay anomalías primarias de músculos y tendones, nervios o vasos. Las alteraciones de tejidos blandos son de naturaleza adaptativa y se ajustan a la deformidad esquelética. Nervios y músculos son normales desde los puntos de vista macroscópico e histológico. No hay inserciones primarias anormales.

Los tejidos blandos de las superficies interna y posterior de pie y tobillo están acortados. Todos los componentes de los tejidos blandos participan en el acortamiento: piel, tejido adiposo, músculos, tendones, cápsulas, ligamentos y nervios y vasos. Al principio la disminución de longitud no se debe a contractura fibrótica; simplemente los tejidos han crecido a esa longitud

adaptándose a los contornos de los huesos. Manipulaciones forzadas y contusiones repetidas del pie pueden dar lugar a fibrosis de las partes blandas.

Las contracturas de tejidos blandos se clasifican como posteriores, internas, subastragalinas y plantares.

5.5.1.5.1.1. Contracturas posteriores.- Se encuentran acortados parte posterior de cápsula del tobillo y articulaciones subastragalinas, ligamento calcáneo peroneo, ligamento astrágaloperoneo posterior y músculo tríceps sural. Las fibras internas del tendón de Aquiles se insertan más hacia adentro y hacia adelante en el calcáneo, y por lo tanto tiran del talón hacia la posición vara.

5.5.1.5.1.2. Contractura interna.- Los ligamentos deltoideo, tibioescafoideo, y calcaneoescafoideo están acortados; y las unidades musculotendinosas tibial posterior, flexor largo de los dedos, y flexor largo del dedo gordo están en contractura. El tendón del tibial posterior y los ligamentos deltoideo y calcaneoescafoideo inferior, los tres con contractura, y la cápsula astragaloescafoidea, suelen estar fundidos en una masa densa de tejido cicatrizal, que tira del escafoides hacia el maléolo interno y el sustentáculo astragalino.

5.5.1.5.1.3. Contracturas subastragalinas.- Estas abarcan el ligamento astrágalo calcáneo interóseo y el ligamento bifurcado o en "Y" que se extiende desde el calcáneo hasta el borde externo del escafoides y hacia el borde interno del cuboides.

5.5.1.5.1.4. Contracturas plantares.- Cuando hay deformidad equina acompañante de la parte distal del pie fascia plantar, abductor del dedo gordo, flexores cortos de los dedos y abductor del dedo pequeño están acortados.

5.5.1.6. CUADRO CLÍNICO

Grado y gravedad del talipes equinovaro varía desde deformidad leve hasta una en la que los pies tocan el lado interno de la parte inferior de la pierna. El talipes equinovaro puede ser de tipo rígido o de tipo flexible; es importante distinguir entre los dos.

En eltipo rígido la deformidad es muy grave. El talón es pequeño y se encuentra en posición equina notable e inversión, tanto que la parte distal del pie se encuentra en posición vara notable. La piel está estirada y es delgada en la superficie dorsoexterna del tobillo y la parte proximal del pie, y está plegada en el lado interno del tobillo y a nivel del empeine. La deformidad es fija y se puede corregir solo una poca mediante manipulación pasiva. Suele acompañarse de atrofia moderada de la pierna. Hersh se refiere a esta forma como **tipointrínseco**del talipes equinovaro.

En el tipo flexiblela deformidad es menos grave y puede corregirse con facilidad hasta la posición neutra mediante manipulación pasiva. Hay pliegues cutáneos en la superficie dorsoexterna de tobillos y pie. El talón es de tamaño normal y la pierna tiene circunferencia normal o está atrofiada de manera mínima. Hersh usa el término **tipo extrínseco**para describir esta forma. Se trata probablemente de una deformidad estática relacionada con la posición intrauterina incorrecta.

Los datos clínicos describen las deformidades anatómicas. En el caso típico el pie y la pierna afectados tienen un aspecto zambo. La parte proximal del pie apunta hacia abajo y se levanta el talón, que está desviado bajo el astrágalo en posición invertida. El talón parece pequeño y hay pliegues profundos a nivel de la parte dorsal de la articulación del tobillo. La parte distal del pie está en abducción e inversión. El cuerpo del astrágalo está desplazado en parte hacia afuera de la mortaja del tobillo entre los maléolos. Con la inversión de todo el pie por debajo del astrágalo y la aducción de la parte distal del pie la cabeza del astrágalo es el tejido subcutáneo más prominente en la superficie externa

del dorso del pie. La piel de esta región convexa del pie está estirada y adelgazada y han desaparecido sus pliegues. El maléolo externo es más prominente que el interno. El desplazamiento interno del escafoides se puede palpar en el lado interno de la cabeza del astrágalo. Los surcos cutáneos son muy profundos en el lado interno cóncavo del pie.

Durante dorsiflexión y eversión pasivas del pie se pueden palpar los músculos tríceps sural y tibial posterior tensos. También es posible percibir ligamentos y cápsula articular engrosados y acortados en el lado interno del pie y en la superficie posterior de las articulaciones del tobillo y subtalar. Si la parte distal del pie se encuentra en posición equina, aponeurosis plantar y músculos intrínsecos de la superficie plantar del pie estarán en contractura. Deben medirse circunferencia de las pantorrillas y longitudes de las piernas. Como ya se señaló la atrofia de la pierna suele ser grave en el tipo más rígido de pie zambo.

Deben examinarse con mucho cuidado las caderas en busca de subluxación o luxación. Se verifican todas las otras articulaciones y extremidades para descartar la existencia de artrogriposis múltiple congénita. Se explorará con cuidado la columna vertebral en busca de anomalías, y lo mismo se hará con el sistema neuromuscular para descartar enfermedad paralítica.

Si se deja sin tratar el talipes equinovaro la deformidad aumentará de manera progresiva y las contracturas se harán más rígidas. El pequeño cargará el peso en el borde externo del pie y en el maléolo peroneo. La ambulación será difícil y la marcha torpe. Pronto aparecerán callosidades y bolsas dolorosas en el lado externo del pie.Es importante distinguir entre forma congénita y tipo adquirido de pie zambo. En el recién nacido esto suele ser fácil, pero en los niños de mayor edad puede ser muy difícil. El pie zambo paralítico se observa en mielomeningocele, tumores intrarraquídeos, poliomielitis, tipo peroneo de atrofia muscular progresiva y parálisis cerebral.

Los trastornos del crecimiento de las epífisis tíbiales distales secundarios a fractura o infección son otras causas de deformidad equinovara adquirida.

5.5.1.7. DIAGNOSTICO

5.5.1.7.1. HALLASGOS RADIOGRÁFICOS

El valor primario de las radiografías no se encuentra en el diagnóstico del pie zambo, sino en la determinación del grado de las deformidades vara y equina y la demostración de la mecánica alterada de la parte proximal del pie como artefactos de verificación precisa del grado de corrección obtenida.

En el lactante los centros primarios de osificación de astrágalo, calcáneo y cuboides están bien desarrollados y son visibles en la radiografía; a menudo puede existir también el de la tercera cuña. El centro de osificación del escafoides, sin embargo, no aparece hasta los tres años de edad. Metatarsianos y falanges están también osificados. Debe recordarse que no se ve todo el hueso, solo el centro pequeño de osificación rodeado por una masa grande de cartílago que tiene la misma densidad de los tejidos blandos. Los pies deben estar colocados en posición idéntica durante los distintos exámenes. En la literatura se han descrito diversos métodos de verificación radiológica de las deformidades primarias y residuales del pie zambo.

5.5.1.7.1.1. La radiografía anteroposterior.- se toma con el pie en flexión plantar de 30 grados con el tubo dirigido en sentido craneal 30 grados desde la línea perpendicular. El pie se coloca plano sobre él porta placas. Se trazan líneas a través del centro del eje longitudinal del astrágalo paralelo a su borde interno, y a través del calcáneo paralelo a su borde externo. En el pie normal la dirección del eje largo del astrágalo señala hacia el primer metatarsiano, y la del calcáneo hacia el quinto metatarsiano, con lo que se forma una V, El ángulo Astragalocalcáneo mide en condiciones normales 20 a 40 grados. En el talipes equinovaro con inversión del talón el ángulo Astragalocalcáneo disminuye y puede ser pasajero. En la inversión grave de la parte proximal del pie, los ejes

longitudinalesde astrágalo y calcáneo se sobreponen y apuntan hacia afuera, hacia el cuarto y el quinto dedo. Kite y Wisbrun llamaron la atención sobre la alineación defectuosa del eje largo del astrágalo y del calcáneo en el pie zambo, y este fenómeno fue también señalado con insistencia más adelante por Kandel. Conforme empieza a corregirse la inversión de la parte proximal del pie la cabeza del astrágalo ya no se encuentra en la parte alta del calcáneo, sino que se proyecta hacia adentro, con lo que se produce el ángulo Astragalocalcáneo normal. La corrección de la parte proximal del pie debe verificarse por medios radiográficos hasta terminar el tratamiento de estiramiento en molde.

5.5.1.7.1.2. La radiografía lateral.- Se hace con el lactante acostado sobre el lado afectado con la rodilla en flexión y maléolo externo y quinto metatarsiano apoyado en la porta placas. El tubo de rayos X se centra en la parte proximal del pie.

Con una férula translúcida en la planta del pie se toman radiografías con el pie en 30 a 45 grados de flexión plantar y a continuación en dorsiflexión máxima. En el paciente de más edad se toman también radiografías en posición erguida con carga de peso. Es importante alinear la mortaja del tobillo de manera correcta mediante rotación interna de 30 a 60 grados de la pierna, según la gravedad de la deformidad vara del pie.

En la radiografía en posición erguida (o al hacer los trazos sobre la misma) se marcan líneas a través de los ejes longitudinales de astrágalo, calcáneo y plantadel pie. El eje del astrágalo es la líneaque une los puntos medios de la cabeza y del cuerpo; el eje del calcáneo une los tubérculos calcáneos y la convexidad plantar de este hueso. El eje de la planta del pie es la línea que une el tubérculo calcáneo con la cabeza del tercer metatarsiano.

El ángulo Astragalocalcáneo en la radiografía lateral del pie normal mide entre 35 y 50 grados, en tanto que en el talipes equinovaro es menor de 35 grados y puede llegar a ser menor de 10. La dorsiflexión forzada del ángulo

Astragalocalcáneo aumenta en el pie normal (el talón móvil es impulsado hacia adelante y hacia arriba por la fascia plantar), en tanto que en el talipes equinovaro a menudo disminuye más (pues el calcáneo está fijo en la posición equina por los tejidos blandos posteriores que se encuentran en contractura). Está claro por lo tanto que la determinación del ángulo Astragalocalcáneo en la radiografía lateral es una guía valiosísima del grado de corrección logrado.

La línea de la planta del pie suele pasar en condiciones normales por debajo de la articulación calcaneocuboidea; si pasa a través de la misma, se está produciendo una deformidad en arco de mecedora. Esta unidad es resultado de rotura transversa en la región mediotarsiana.

Wynne-Davies, y hace poco Swann, Lloyd-Roberts y Catterali han insistido en la posibilidad de desgarro longitudinal que puede ocurrir cuando la deformidad mediotarsiana se queda sin corregir en el plano horizontal. Las fuerzas correctoras de abducción son transmitidas hacia la parte proximal del pie, que se desvía de manera falsa hacia la rotación lateral. Así, se produce una rotura longitudinal a causa de eversión prematura de la parte proximal del pie antes de que se corrija la inclinaciónmediotarsianavara. Esto se pone de manifiesto en la radiografía lateral por desplazamiento del maléolo peroneo hacia atrás. Para descubrir el fenómeno el tubo de rayos X debe centrarse en parte proximal de pie y tobillo, con el pie en ángulo recto lo más posible en relación con la pierna.

Puede ocurrir astrágalo de cúspide plana verdadero si la manipulación forzada produce fractura por compresión osteocondral o necrosis isquémica. A menudo, sin embargo, el aspecto aplanado de la cúspide del astrágalo es falso, resultado de su rotación y proyección hacia afuera en el perfil frontal de la radiografía lateral. El calcáneo tendrá aspecto acortado y la parte distal del pie será relativamente normal. Si se toma otra radiografía con la pierna en rotación interna la parte alta del astrágalo tendrá forma de cúpula y mejorarán longitud y contorno del calcáneo. La inclinación vara de la parte

distal del pie estará aumentada, a juzgar por la sobre posición de los huesos cuboides y escafoides sobre calcáneo y astrágalo.

Con la rotación lateraldel astrágalo el lado interno de su cúpula se coloca por fuera de la mortaja del tobillo, en contacto con el borde de la tibia. Se impide la dorsiflexión del tobillo por contacto en este punto, y no por ensanchamiento de la parte anteriordel astrágalo.

5.5.1.10. TRATAMIENTO

El tratamiento debe iniciarsetanpronto como sea posible, de preferencia inmediatamente después del nacimiento. Un adagio citado a menudo consiste en que el pronóstico en el parto de presentación pélvica es mejor que en la presentación de vértice porque los ejercicios y el tratamiento se pueden iniciar antes mientras se espera la salida de la cabeza.

Es mejor para el ortopedista hablar con los padres poco después de nacido el pequeño y explicarle la naturaleza y la evolución del tratamiento y lo que pueden esperar del mismo.

5.5.1.10.1. TRATAMIENTO CONSERVADOR

Deben emplearse siempre primero medidas conservadoras, y el tratamiento empieza en la sala de partos. En primer lugar se manipula con suavidad y firmeza el pie para sacarlo de la aducción de su parte distal de la inversión de talón y parte proximal y de la posición equina. Al estirarel tendón de Aquiles el médico debe tirar en sentido distal del calcáneo con una mano (haciendo bajar el talón) mientras usa la otra para empujar la región calcaneocuboidea hacia la dorsiflexión. No debe estirarse la parte media del pie mediante dorsiflexión forzada de la parte distal del mismo, sopena de que se produzca un pie en "arco de mecedora".

5.5.1.10.1.1. LOS LINEAMIENTOS PARA EL MANEJO DEL PIE EQUINO VARO DESARROLLADOS POR PONSETI SON LOS SIGUIENTES:

1. Todos los componentes de la deformidad (a excepción del equino que será corregido al final) deberán ser corregidos simultáneamente.

2. El cavo que resulta de la pronación del antepié con respecto al retropié es corregido al mismo tiempo que la aducción, supinando y abduciendo el antepié.

3. Con el pie en discreta supinación, se abduce (rotación externa) todo el pie al presionar hacia arriba y afuera en la cabeza del primer metatarsiano, con respecto al astrágalo, el cual se fija al hacer presión con el pulgar sobre la cara lateral de la cabeza del mismo. El varo del calcáneo se corrige al lograr la rotación externa del pie (nunca la reversión, lo cual aumentaría el cavo).

4. Finalmente, el equino se corrige dando dorsiflexión al pie y tobillo, generalmente ayudado por una tenotomía (completa) percutánea del talón de Aquiles.

Los yesos se colocan después de realizar gentilmente la manipulación descrita, deberá utilizarse poca huata y moldear adecuadamente el yeso (para impedir que se "resbale").

El yeso se coloca en dos partes, la primera desde los ortejos hasta justo por debajo de la rodilla y la segunda incluyendo la rodilla (flexionada a 90° y rotada externamente) y el muslo. Los yesos se cambian semanalmente tratando de lograr la corrección completa en el menor tiempo posible, generalmente alrededor de dos meses. Se debe evitar la inmovilización prolongada en yeso, ya que se puede interferir con el crecimiento, producir osteoporosis, atrofia muscular y rigidez articular.

EL PRIMER YESO DEBERÁ CORREGIR EL CAVO Y PARTE DE LA ABDUCCIÓN.

Este yeso se coloca en discreto equino, supinación y abducción. Una vez que se corrige el cavo y parte de la abducción: los metatarsianos, cuñas y escafoides se encuentran en el mismo plano y forman el brazo de palanca para corregir el varo del talón. El escafoides, el cuboides y la porción anterior del calcáneo deberán ser desplazados

lateralmente. Esto se logra empujando lateralmente sobre la cabeza del primer metatarsiano y dando presión contraria sobre la cabeza del astrágalo, sobre el cual rotará externamente el resto del pie.

La corrección se puede valorar clínicamente al ya no poder tocar la cabeza del astrágalo en la región dorsal y lateral del pie, una vez que el escafoides se encuentra frente al mismo. Se debe evitar dar valgo o pronación forzada al retropié (al intentar corregir el varo del retropié), ya que el calcáneo no puede girar bajo el astrágalo mientras el escafoides, cuboides y la porción anterior de calcáneo no se hayan desplazado lateralmente. Se deberá fijar al astrágalo para evitar su rotación externa, ya que esto produciría un desplazamiento posterior del maléolo peroneo.

Para evitar recurrencia del cavo o producir un "pie en mecedora", el antepié nunca deberá ser pronado. Para asegurarse de que esto no suceda, el plano de los metatarsianos que al inicio del tratamiento está en supinación (primer metatarsiano más alto que el resto) deberá llevarse a neutro. El pie deberá ser rotado externamente en relación al astrágalo, esto sólo se puede lograr con un yeso por arriba de la rodilla y con la misma en flexión de 90%. El astrágalo deberá ser inmovilizado para impedir su rotación externa en el tobillo y así elongar los tensos ligamentos calcáneo y astrágaloescafoidea, así como el ligamento deltoideo y el tendón del tibial posterior.

Finalmente, el equino se corrige al dar dorsiflexión al pie una vez que el cavo, varo y aducto han sido corregidos. Toda la planta del pie es soportada por la mano, el talón es fraccionado distalmente entre el índice y el pulgar. Se deberá evitar causar un "pie en mecedora", lo cual se produce al presionar hacia arriba sobre las cabezas de los metatarsianos, particularmente si no se ha corregido el varo del calcáneo. Se deberá realizar una tenotomía percutánea del tendón de Aquiles, en caso de no haber logrado al menos 15° de dorsiflexión pasiva (la tenotomía es necesaria en 95% de los casos). Seis a ocho yesos cambiados semanalmente deberán ser suficientes para corregir la deformidad. El último yeso se dejará por 3 semanas después de realizar la tenotomía y deberá mantenerse el pie en 60° de rotación externa y el tobillo en 15° de dorsiflexión.

Después de lograr la corrección, el pie se deberá mantener con una férula de Dennis-Brown durante 24 horas al día, por 2 ó 3 meses, y luego durante las horas de suelo por 2 ó 3 años en una posición de 10° de dorsiflexión y 50°-60° de rotación externa.

Con adecuada supervisión y cooperación de los padres se puede evitar la recidiva en aproximadamente 50% de los pacientes. La mayoría de estas recidivas se pueden manejar en forma satisfactoria con nuevas manipulaciones y yesos en rotación externa por un período de 4 a 8 semanas: En caso de que el tibial anterior produzca supinación marcada del pie durante la marcha, éste deberá transferirse a la tercera cuña alrededor de los tres años.

Los resultados a largo plazo, con un promedio de 34 años de seguimiento, (25-45 años) muestran que un 78% d7e los pies tienen buenos o excelentes resultados (utilizando dolor y limitación funcional como criterios) comparados con un 85% de la población control.

Todos los pacientes podían caminar de puntas, aunque presentaban limitación de aproximadamente 10° en todos los arcos de movilidad.

Radiológicamente 33% de los pies tenían cambios degenerativos leves a moderados, principalmente en el domo del astrágalo, porción anterior de la tibia distal

y articulación astrágaloescafoidea. En un reporte más reciente de 157 pacientes consecutivos con un total de 256 pies, menores de 2 años de edad y con un 81% de los pacientes menores de 6 meses, manejados entre enero de 1991 y diciembre de 2001 el 71% de ellos habían sido manejados previamente con yesos correctores en otra institución, con un promedio de 10 yesos (1-20 yesos) y cuyos resultados no eran satisfactorios. Al 48% de estos pacientes se les había ofrecido tratamiento quirúrgico.

Se logró una corrección en el 98% de los casos; 90% de ellos con 5 yesos o menos -el máximo utilizado fue de 7 yesos. Se realizó tenotomía del tendón de Aquiles en el 86% de los casos, no se presentaron complicaciones importantes relacionadas con el uso del yeso. Se presentaron 17 recidivas (8%) la mayoría relacionadas con el no utilizar el Brace (férula de Dennis Browne), éstas se manejaron con el nuevo enyesado. Cuatro

(2%) de estos pacientes requirieron de una extensa liberación quirúrgica posteromedial. Tres pacientes (1%) requirieron de transferencia del tendón del tibial anterior a la línea media del pie.

Como puede verse, estos resultados son mucho mejores a los reportados en el seguimiento a largo plazo, y probablemente se debe a un refinamiento de la técnica del enyesado y al estricto uso de las férulas después de lograr la corrección.

En reportes más recientes, el método de corrección progresiva se ha llevado a protocolos acelerados (cambios de yesos cada 5 días en lugar del tradicional de cada 7 días para acelerar el proceso de corrección, con resultados igual de satisfactorios).21 Además, se ha reportado que el método puede ser realizado con éxito por personal no médico, entrenado para este propósito con resultados similares, como lo reporta la experiencia del uso de este método por técnicos y paramédicos en África.[23]

La deformidad vara de la parte proximal del pie se corrige mediante impulso del talón hacia la eversión con el pulgar conforme se aplica contrapresión mediante forzadura hacia dentro de la superficie dorsoexterna de la cabeza del astrágalo. La deformidad vara de la parte distal del pie se corrige mediante impulso de la misma hacia afuera (hacia la abducción) y torcedura de la misma hacia la eversión. Se ejerce presión en la cabeza del primer metatarsiano y no en el dedo gordo. La parte proximal del pie se estabiliza con la otra mano. La posición corregida se conserva hasta la cuenta de 10 y a continuación se libera. Se repiten los ejercicios de estiramiento pasivo durante 10 a 15 minutos, y la corrección obtenida se conserva a continuación mediante vendaje con tela adhesiva o molde de yeso.

La manipulación forzada con pinzas u otros métodos mecánicos debe condenarse porque producirá fracturas de los huesos tarsianos y lesión de la epífisis tibial distal.

[23] Dr. Aurelio G. Martínez Lozano. Método de Ponseti. Revista de divulgación médico científica. AVANCES, Vol. 3, # 9, mayo-agosto del 2006.

Durante los primeros días de la vida se aplica vendaje con tela adhesiva para sostener el pie en la posición corregida. Se impregna la piel con un líquido adhesivo no irritante,como tinturade benzoína,y se aplica tela adhesiva de 1.25 cm de ancho directamente sobre la piel; se empieza en la mitad del dorso del pie, se pasa desde el lado externo hacia el interno de la planta, y a continuación en sentido oblicuo hacia arriba y hacia abajo sobre el lado externo de la pierna. Se aplican tres o cuatro cintas de tela adhesiva que se sobrepongan de manera parcial. El vendaje se completa con varios trozos de tela adhesiva que ocupe la mitaddel contorno de la pierna. La cinta nunca debe aplicarse en sentido circunferencial alrededor de pierna o pie, puesto que producirá constricción y ocluirá la circulación de la parte distal de estos órganos; debe aplicarse solo en la superficie externa de pierna y tobillo, de modo que no se obstruya la corrección subsecuente por manipulación. La en enfermera, y después la madre, reciben instrucciones de cómo manipular el pie a intervalos regulares durante cada vez que se alimenta al pequeño, y cada ejercicio se repite 20 veces en cada periodo. Si se afloja el vendaje puede cambiarse o reforzarse con una capa adicional de tela adhesiva.

Después de unos días se retira el vendaje adhesivo, se manipula otra vez el pie y se aplica un molde de yeso para pie zambo desde los dedos hasta la ingle con las rodillas en flexión, de modo que se controlen talón y rotación de la pierna. La piel suele impregnarse con un líquido adhesivo no irritante, como tintura de benzoína o Ace Adherent, para prevenir el deslizamiento del molde yla pérdida de la corrección. Los moldes sucesivos de yeso se cambian a intervalos de cuatro a siete días en el lactante muy pequeño y más tarde a intervalos de dos semanas. En cada cambio del molde el píe se manipula con suavidad para obtener más corrección. Esto es fomentado por la relajación de la atrofia producida por la inmovilización.

Durante la manipulación se corrigen todos los elementos de la deformidad; esto hace contraste con la enseñanza tradicional de Kite de que el pie zambo debe corregirse en sucesión desde el frente hacia el dorso, y que no debe

precederse hacia la siguiente etapa hasta que se haya corregido por completo esta deformidad distal. Kite corrige primero la parte anterior del pie con deformidad vara, a continuación la inversión de la parte proximal del pie, y al final las articulaciones del tobillo y subastragalinacondeformidad equina. Hemos advertido de manera constante los peligros de la dorsiflexión prematura como causa de rotura transversa a nivel de la articulación mediotarsiana, que da por resultado pie en "arco de mecedora". Hace poco Wynne Davies y Swann, Lloyd-Roberts y Catteraü advirtieron que la rotura longitudinal del pie puede ser producida por eversión prematura de la parte distal del mismo antes de corregir la deformidad vara de esta.

Dejar la parte proximal del pie en posición equina hasta que se corrija la deformidad, sin embargo, permite que las contracturas de parte posterior de la cápsula y tríceps sural queden más rígidas y sean un factor importante en la producción de pie "en arco de mecedora". Otro factor anatómico que debe considerarse es que la flexión plantar completa del pie se acompaña de deformidad vara y la dorsiflexión completa de deformidad valga. Aunque la parte proximal del pie se deje en posición equina, la articulación subastragalina y la parte distal del pie se conservan invertidas a menos que el pie se lesione de manera forzada a nivel de la articulación mediotarsiana.

La dorsiflexión de la parte proximal del pie ocurre en dos etapas: **1)** a nivel de la articulación del tobillo, que requiere relajación del músculo tríceps sural; y **2)** a nivel de la articulación subastragalina, alrededor de la cual entra en rotación el resto del pie conforme se relajan los músculos tíbiales posteriores. En el pie zambo ambos músculos están acortados, lo que hace que la parte proximal del pie esté fijo en posición equinovara. Si ambos ceden al estiramiento normal se logrará dorsiflexión normal de la parte proximal del pie, pero si alguno de los dos se conserva en contractura no podrá lograrse la dorsiflexión completa.

En la literatura se señala a menudo que es difícil, si no imposible, manipular un talón pequeño de lactante con pie zambo. Un error común es aplicar la fuerza

de dorsiflexión en la palanca anterior larga de la parte distal del pie. Es imperativo impregnar el talón pequeño con un líquido adhesivo y sujetarlo con una gasa quirúrgica abierta de 5 x 5 cm y tirar de ella hacia abajo. A continuación se estira el músculo tibial posterior por eversión de la parte proximal del pie conforme el extremo anterior del calcáneo se empuja hacia la dorsiflexión.

Se dispone de diversos métodos de inmovilización para conservar la corrección lograda. El autor prefiere el molde de yeso puesto que es simple de aplicar, se conserva con eficacia la corrección y produce menos dificultades en piel y circulación. Brockman, Fripp y Shaw y Clark recomiendan el vendaje seriado con tela adhesiva. Sí se escoge un método de este tipo se deben estudiar los detalles de la técnica descrita por Fripp y Shaw. Se utiliza fieltro blanco ortopédico para acojinar las prominenciasóseas. El vendaje de la parte distal del pie debe pasar sobre la rodilla y a continuación sobre el lado interno de la pierna, mientras se sostiene el talón en eversión y dorsiflexión mediante vendaje que se inicia en el lado interno de la pierna, pasa por debajo del talón y a continuación sube por la superficie externa de la pierna y sobre la rodilla. El autor no recomienda el empleo de vendaje adhesivo en el tipo rígido de talipes equinovaro porque encuentra que no se observa la corrección con la misma eficacia que con el molde de yeso; además, un problema más grande es la irritación cutánea. En el tipo flexible de talipes equinovaro, sin embargo, se puede utilizar con tanta eficacia como el yeso si el cirujano prefiere el método señalado. Una vez corregida en su totalidad la deformidad debe sostenerse la posición híper corregida en un molde sólido durante tres a seis semanas. Se toman radiografías en el momento en que se retira el molde para garantizar que la corrección es completa. A continuación se hace un molde de dos valvas con el pie en posición ligeramente híper corregida para que se use durante la noche, y se utiliza un zapato de preambulación para pie zambo durante el día (fig. 7-23). Se enseña a la madre a hacer los ejercicios de estiramiento pasivo mediante manipulación de la parte distal hacia abducción y eversión, del talón hacia la inversión y del pie hacia la dorsiflexión. Debe advertirse a los padres el

peligro de estirar la parte media del pie mediante dorsiflexión forzada de la parte distal del mismo. Los ejercicios deben ejecutarse 15 veces con lentitud en cada dirección cuatro veces al día. Cuando el niño tiene más edad se añaden ejercicios activos que fomentan la eversión y la dorsiflexión del pie.

El tratamiento del pie zambo debe proseguir hasta que el pequeño sea capaz de andar con normalidad y hasta que el uso de varios pares de zapatos demuestre que no ha habido reaparición de la deformidad. Fomentan la marcha en hipercorrección los zapatos de horma recta o los de pronación tarsal con cuñas externas de suela y talón cuyo grosor varía entre 3 mm y 4.5 mm.

5.5.1.10.2. MEDIDAS QUIRÚRGICAS

Está indicado el tratamiento operatorio cuando los métodos conservadores de tratamiento no corrigen la deformidad, o cuando las deformidades del niño de más edad son intensas y rígidas y se hace manifiesto que no responderán a las medidas no quirúrgicas.

Aproximadamente 50 por 100 de los niños con pie zambo desarrollan deformidad rígida fija resistente a la corrección por medios conservadores. La persistencia de la deformidad o la reaparición de la misma en 46 por 100 fueron notificadas por Brockman en 1930, y Ponseti y Smoley en 1963 la encontraron en 56 por 100; estas estadísticas demuestran la falta de mejoría en los resultados del tratamiento conservador durante este periodo de 30 años.

El tipo intrínseco de pie zambo es rígido y a menudo requiere de cirugía para la corrección total. La falta de reconocimiento de este hecho y el rechazo harán más daño que beneficio. La reaparición o la recaída del talipes equinovaro es a menudo reflejo de corrección inicial insuficiente o de falta para conservar esta corrección, malos cuidados posoperatorios, supervisión ocasional del cirujano o negligencia de los padres. A veces el desequilibrio muscular adquirido es un factor en el paciente de más edad.

La literatura del tratamiento operatorio del talipes equinovaro es muy amplia, y hay diferencias importantes de opinión en cuanto a las indicaciones de la cirugía y al procedimiento que se ha de aplicar.En general, los procedimientos óseos están rara vez indicados, o nunca lo están, en el lactante y en el niño pequeño, puesto que alterarían crecimiento y desarrollo normales del pie; si se ejecuta cirugía en este grupo de edad debe consistir solo en procedimientos de tejidos blandos.

En el niño de más edad los huesos tarsianos y metatarsianos se deforman y resisten a la corrección; en estos pacientes se ejecutan diversos procedimientos óseos. Entre ellos suelen estar la osteotomía de Dwyer del calcáneo para corregir la inversión del talón, extirpación del hueso poroso del cuboides o disección en cuña y artrodesis de la articulación calcaneocuboidea para acortar la columna externa del pie, y osteotomía a nivel de la base de los metatarsianos para corregir la parte distal del pie en deformidad vara. En el pie que ha crecido por completo se ejecutan reconstrucción tarsiana y artrodesis triplepara corregir la deformidad.

A continuación se hablará por separado de las diversas categorías de procedimientos quirúrgicos para corregir el talipes equinovaro; algunos de estos procedimientos se combinan en casos seleccionados.

5.5.1.10.2.1. PROCEDIMIENTOS SOBRE TEJIDOS BLANDOS

5.5.1.10.2.1.1. Liberación por detrás.- Si después de un periodo de seis a 10 semanas de tratamiento conservador adecuado persiste la posición equina del calcáneo (mediante demostración clínica y radiográfica), se ejecuta una operación de liberaciónpor detrás. Según Swann, Lloyd-Roberts y Catterall, el desplazamiento del maléolo externo hacia atrás es otra indicación de la liberación quirúrgica de este tipo.

En primer lugar se efectúa alargamiento del tendón de Aquiles por deslizamiento; está indicado el alargamiento del tendón de Aquiles por plastia

en Z solo si este tienecicatrización previa y no es posible el alargamiento por deslizamiento. Si no se logra dorsiflexión normal de la parte proximal del pie (a juzgar por las radiografías que se hayan hecho en la sala de operaciones), se seccionan mediante cortes horizontales las partes posteriores de las cápsulas de tobillo y articulación subastragalina y ligamento calcáneoperoneo. Se secciona el ligamento astrágaloperoneo posterior a través de una incisión vertical. Nunca se insistirá demasiado en la colocación de un alambre de Kirschner en dirección transversa en el calcáneo; al final de la operación el alambre que atraviesa el calcáneo se incorpora en molde de yeso para sostener la corrección.

La deformidad equina leve del principio de la lactancia se puede corregir mediante tenotomía subcutánea del calcáneo; a menudo, sin embargo, estos casos responderán al estiramiento con moldes bien ajustados. Las deformidades equinas más graves requieren liberación abierta amplia por detrás.

El músculo tibialposteriores a menudo fuerte, caso en el cual debe alargarse por la técnica de deslizamiento de manera simultánea con el alargamiento del tendón de Aquiles.

5.5.1.10.2.1.2. Liberación interna y subastragalina para la deformidad vara de la parte proximal del pie y de la parte media del pie.- La deformidad residual más común del lalipes equinovaro es la persistencia de la deformidad vara de la parte proximal del pie. En el estudiode vigilancia a largo plazo de 84 pacientes de Wynne Davies, la mitad de los casos aproximadamente tenían solo corrección falsa de la deformidad, puesto que el pie estaba "roto" a nivel astrágaloescafoidea y la parte distal del pie era plantígrada, pero el talón estaba en inversión. Ninguno de sus casos tenía pie en "arco de mecedora"; es decir, los pies estaban "rotos" no a través de un arco transverso sino a través de uno longitudinal. Para evitar este error en la corrección y la deformidad resultante fija, se recomienda que se corrija la deformidad vara de la parte proximal del pie por medios quirúrgicos en una edad más temprana.

Si después de los seis meses de tratamiento conservador diligente y completo no puede corregirse por completo la deformidad vara de la parte proximal del pie (a juzgar por las radiografías), debe ejecutarse liberación interna y subastragalina.Otras indicaciones para el procedimiento son demostración de tendencia o persistencia a perder la corrección una vez lograda o en ocasiones el paciente en quien el pronóstico del buen éxito es dudoso y en el que la aplicación de moldes de corrección requerirá un periodo especialmente prolongado.

Turco ha notificado una técnica quirúrgica en la que se corrigen en la misma operación todos los elementos del talipes equinovaro. El método se deriva de los procedimientos descritos con anterioridad por Codivilla, Brock-man, McCauley y Bost.

Turco observo que es imposible corregir la deformidad equina de la parte proximal del pie por completo sin corregir los componentes varo y de aducción de la deformidad. La liberación por detrás solamente disminuye la deformidad equina del astrágalo, pero no corrige la del calcáneo cuando esta trabado en posición vara bajo el astrágalo. Deben liberarse ambos extremos de calcáneo y escafoides. Para que la tuberosidad posterior del calcáneo se mueva hacia abajo se debe liberar su extremo anterior hacia la eversión y moverse hacia fuera con él escafoides. Observo también que es imposible corregir los componentes varo y de aducción de la deformidad si eliminar la deformidad equina.

Turco también insistió en laimportancia de hacer transfixión de la articulación astrágaloescafoidea con un alambre de Kirschner delgado, conlo que se garantiza la conservación de la corrección; un error común es usar solo un molde de yeso para estabilizar la reducción, lo que da por resultado pérdida de la corrección inicial. Utilizó una incisión interna recta que se extendía desde la base del primer metatarsiano hasta el tendón de Aquiles por detrás, con incurvación ligera bajo el maléolo interno en su trayectoria. Aconsejó que la

incisión no se extendiera en sentido vertical a lo largo del tendón de Aquiles, y también recomendó que los puntos se dejaran colocados duranteseis semanas por lo menos después de la operación, puesto que la piel del lado internodel pie se contraía y observó que estaba mal nutrida y experimentaba cicatrización retrasada. El empleo de alambre de Kirschner para estabilizareliminala necesidadde presióndel molde para conservar la corrección y disminuye las probabilidades de necrosis cutánea. La extirpación de los tejidos blandos contraídos bajo visión directa impide la lesión de las superficies articulares y por lo tanto la rigidez del pie. En un informe preliminar con vigilancia de dos años o más Turco notificó los resultados de la operación en 31 pies como sigue: excelentes o buenos, 27 (90 por 100 aproximadamente); aceptables, 3; y fracasos, uno, y sus conclusiones son que la corrección total se obtiene mejor con liberación posterior e interna de tejidos blandos de una etapa, y que se logra corrección duradera si esta liberación es completa durante la operación y el pie se estabiliza de manera temporal mediante fijación interna.

Con excepción de unas cuantas modificaciones el autor coincide con Turco. **En primer lugar**, con objeto de corregir por completo la deformidad equina de la parte proximal del pie no es adecuada la incisión descrita por Turco. Se recomienda que se haga una incisión longitudinal en el lado interno del tendón de Aquiles; esta exposición quirúrgicapermite seccionar los ligamentos calcáneoperoneo y astrágaloperoneo de manera directa y hacer capsulotomía en las partes posteriores de tobillo y articulación subastragalina. **En segundo lugar**, la incisión interna recomendada por el autor es distintade la dé Turco. Conforme se produce eversión del talón, con la incisión dé Turco los colgajos cutáneos se encuentran bajo tensión y pueden abrirse mucho; al hacer la incisión perpendicular a la deformidad vara en la eversión del talón se aproximan los bordes de la herida. **En tercerlugar**, para conservar la corrección de la deformidad equina y la inversión de la parte proximal del pie se insertaun clavo de Steinmann con cuerda desde el lado externo y se incorpora en el molde.

5.5.1.10.2.1.3. Alargamiento del tendón de Aquiles en Z y capsulotomía de tobillo y articulación subastragalina por detrás

Nota: Debe efectuarse alargamientodel tendón de Aquiles por deslizamiento siempre que sea posible, puesto que se conserva así la función del músculo tríceps sural; pero si la cirugíapreviaha dado por resultadocicatrización fibrosa del tendónde Aquiles, se requerirá alargamiento del tendón mediante plastia en Z.

PROCEDIMIENTO

A.- Se hace tinaincisiónlongitudinalpor dentrodel tendón de Aquilesquese empieza a nivel del talón y se extiende en sentido próxima! a una distancia de 7 ;(10 cm. Se cortan tejido subcutáneo y vaina tendinosa en línea con incisión cutánea, y se retraen los colgajos de la herida con exposición del tendón de Aquiles.

B.- Se ejecuta alargamiento en Z en el plano anteroposterior. Se secciona en sentido longitudinal el tendón de Aquiles con un bisturí en mitades externa e interna a una distancia de 5 a 7 cm. Se desinserta el extremodistal cíe la mitad interna desde el calcáneo para prevenir la reaparición de la deformidad vara del talón; la mitad externa se secciona en sentidoproximal. A menudo se requiere alargamientodel tendón del tibialposterior.

C.- Si las partes posteriores de las cápsulasde tobillo y articulaciónsubastragalinasufren contractura, persistiráuna deformidad equina de grado variable después cíe seccionar el tendón de Aquiles.Está indicada la capsulotomía de tobillo y articulaciónsubastragalina si el pie no puede colocarse en dorsiflexión cinco grados más allá de la posición neutra. Si hay duda deben tomarse radiografías para determinar el grado exacto cíe corrección de la deformidad equina. Se retrae hacia adentro la tención flexor larga del dedo gordo y se retraen las tenciones peroneos hacia afuera para exponer la parte dorsal del tobillo y de la articulaciónsubastragalina. Deben protegerse de la lesión los tejidos neurovasculares que se encuentranpor debajo del maléolointerno.

D.-A continuación,con tijeras de Mayo o cíe Madsenbauín, se seccionan por completo las partes anteriores de las cápsulas de tobillo y articulación subastragalina. No debe usarse bisturí puesto que se puede lesionar el cartílago articular. Debe tenerse cuidado; no debe lesionarse la placa epifisaria tibial distal.

E.- Por fuera se seccionan los ligamentos calcaneoperoneo y astragaloperoneo, con cuidado de no lesionar los tendones peroneos. Por dentro se secciona la parte posterior del ligamentodeltoideo inmediatamenteal lado de su inserciónen el calcáneo.De esta manera se hace mínima la probabilidad de lesionar los vasos tibiales posteriores y el nervio tibial.

Con un elevador perióstico romo se liberan todas las fibras capsularesresiduales a travésde tobillo y articulación subastragalina.

F.- A continuación se toman radiografías laterales de tobillo y parte proximal del pie en dorsiflexión máxima para verificar con exactitud el grado de corrección lograda. En ocasionesse requierealargamiento fraccionado de los flexores largosdel dedo gordo y de los dedos. Se suturanlas mitades longitudinalesdel tendón de Aquiles en la posición alargada. Se insertaun clavode Steinmann atravesado en el calcáneo. Se libera el torniquete y se efectúa la hemostasia necesaria.

Se vigilan los bordes de la piel; si están blanqueados y bajo tensión cuando el pie se coloca en dorsiflexión máxima estará indicado el injerto cutáneo de espesor total para impedir esfacelo de la herida, infección secundaria, cicatrización defectuosa y reaparición de la contracturaequina fija.

Se aplicaun molde largo para pierna en el que se incorpora el clavo de Steinmann. Un error común es no fijar el calcáneo con el molde de yeso; el talón se deslizará hacia arriba en el molde, se habrá perdido la corrección y se producirá una deformidad en "arco de mecedora".

CUIDADOS POSOPERATORIOS

Después de cuatro semanas se retiran clavo de Steinmann y puntos, se manipula el pie y se aplica un nuevo molde por encima de la rodilla. Este molde se cambia cada

tres o cuatro semanas en tanto están inmovilizados pie y tobillodurante un total de tres meses.

5.5.1.10.2.1.4. Liberación interna y plantar para corregir el talipes Equinovaro resistente

PROCEDIMIENTO

A.- Se hace una incisión interna y convexa en sentido dorsal que se inicia sobre la mitad de la diáfisis del primer metatarsiano y se prosigue en sentido proximal a lo largo de la primera cuña y de la tuberosidad del escafoides; a nivel del sustentáculo astragalino se desvía en sentido plantar para que termine en la superficie interna de la tuberosidad. Se secciona el tejido subcutáneo y las venas se pinzan y coagulan. Se socavan los colgajos de la herida y se retraen con puntos de tracción de seda número 0. Debe evitarse la lesión de los tejidos blandos por tracción excesiva con separadores.

B.- En la superficie interna de las partes media y distaldelpie se identifican los siguientes tejidos: 1) tuberosidad del escafoides, que estádesplazada haciaadentroen relación conla cabezadel astrágalo;2) tendón del tibial posterior; 3) tendón del flexor largo de los dedos; 4) haz neurovascular tibial posterior, (vena,arteriay nervio);5) tendón de flexor largo del dedo gordo, y 6) músculo abductor del dedo gordo.

C y D.- Se identifica el tendón del abductor del dedo gordo; mediante disección con instrumentos romo y afilado se separa este del músculo flexor corto del dedo gordo, adyacente, de sus inserciones aponeuróticas en la tuberosidad del hueso escafoides, y por detrás del ligamento anular interno del torso y de la superficie interna de la tuberosidad del escafoides. No deben lesionarse las ramas motoras del nervio plantar interno que van hacia el abductor del dedo gordo.

Se identifican los tendones del flexor largo de los dedos y del flexor largo del dedo gordo: se seccionan las vainas y el nudo maestro de Henry. Se disecan los tendones para liberarlos y retraerlos en sentido plantar. Se secciona el origen del músculo flexor corto del dedo gordo y se retraen en sentido plantar todos los músculos plantares intrínsecos con el haz neurovascular. Con objeto de movilizar el escafoides es importante dividir el nudo maestro de Henry. Se abre en sentido

longitudinal el tendón del tibial posterior para el alargamiento en 1, y se marca el extremo proximal de este tendón con puntos de seda del número 00. Se aplica tracción de la porción distal del tendón tibial posterior para abrirlo hasta la articulación astragaloescafoidea.

E y F.- Se abre la cápsula adherente y contraída de la articulación astragaloescafoidea en sus superficies dorsal, interna y plantar. Se seccionan el componente tibioescafoideo del ligamento deltoideo y el ligamento calcaneoescafoideo plantar.Después de esta maniobrase movilizael escaíbides desplazadohaciaadentro,y se identificala faceta articular falsa en la superficie proximal e interna de la cabeza del astrágalo. Se inclina la cabeza de este hueso un poco hacia adentro, hacia el escafoides desplazado en el mismo sentido. A continuación se secciona en el calcáneo la capa superficial del ligamento deltoideo (es decir, el componente tibiocalcáneo). Debe dejarse intacta la porción profunda del ligamento deltoideo que se inserta en el cuerpo del astrágalo porque, si se secciona, se puede producir una deformidad de pie plano valgo con inclinación del astrágalo. Se secciona en sus superficies interna y plantar la cápsula de la articulación escafoidocuneiforme.

G.- A continuación se coloca la parte distal de! pie en eversión y se secciona el ligamento interóseo astrágalo calcáneo localizado por encima del sustentáculo del astrágalo.

H.- Luego se seccionanen su origenen la tuberosidaddel calcáneo,fasciaplantar, flexor corto de los dedos y abductor del quinto dedo.

I y J.- Se seccionan también cuadrado plantar y ligamento calcáneo cuboides inferior. Se evita la lesión de los tejidos neurovasculares si se conserva la disección cercana a la tuberosidad del calcáneo.

K.- Se seccionan en la superficie plantar del pie los ligamentos calcáneo escafoides y calcáneo cuboides.

L.- Se manipula el pie y se conserva la reducción mediante transfixión de la articulación astragaloescafoidea con alambre grueso de Kirschner. Si es necesario se coloca también un alambre de Kirschner a través de la articulación

calcaneocuboidea. Se toman radiografías para determinar el grado de corrección de la deformidad equinovara. Se libera el torniquete y después de hacer hemostasia completa se cierra la herida con puntos separados de la manera ordinaria. Se aplica un molde bien ajustado por encima de la rodilla.

CUIDADOS POSOPERATORIOS

Se cambia el molde a las tres semanas del posoperatorio. Es mejor no quitar los puntos en este momento. Seis semanas después de la operación se retiran molde, puntos y alambres de Kirschner. El pie se manipula y se aplica un nuevo molde de yeso por encima de la rodilla. Se prosigue con la inmovilización hasta cumplir 16 semanas, con cambios del molde según sean necesarios. Se conserva la corrección en un molde de dos valvas que se utiliza por la noche durante dos años. Durante los seis a 12 meses que siguen se utilizan zapatos de pronación tarsal durante el día con cuñas de partes externasde la suelay tacónde 3 mm de alto.Se ejecutantodos los días ejerciciosde estiramiento pasivo para conservar los límites normales de movimientos de tobillo y pie. En el niño de más edad se efectúan ejercicios activos para fortalecer el poder motor de los peroneos.

5.5.1.10.2.1.5. La liberación plantar de tejidos blandos.- Se ejecuta cuando la parte proximal del pie se encuentra en posición equina. Cuando se combina la liberación plantar con la liberación internay subastragalina de tejidos blandos estos deben manipularse con cuidado y es necesario evitar los colgajos cutáneos demasiado grandes para prevenir el esfacelo cutáneo. Si es necesario se hace una incisión externa en la superficie plantar del pie.

Entre los tres y los siete años de edad se ejecuta liberación tarsometatarsiana e intermetatarsiana de tejidos blandos; en niños de ocho añosomás la deformidad ósea fija requierecorrección de los metatarsianospor osteotomía en susbases.

5.5.1.10.2.2. TRANSFERENCIAS TENDINOSAS

La posición equinovara del pie proporciona una ventaja mecánica para los inversores y los flexores plantares del pie, y coloca a los eversores y a los

dorsiflexores en posición de debilidad relativa,puesto que son estirados sobre la convexidad de la superficie dorsoexterna del pie.

El desequilibrio muscular con debilidad motora de los peroneos y los extensores de los dedos puede ser un factor importante en la reaparición de la deformidad equinovara, y en ocasiones están indicadas las transferencias tendinosas para equilibrar las fuerzas dinámicas que actúan en pie y tobillo.

5.5.1.10.2.2.1. Transferencia del tendón del tibial anterior.- La transferencia del tendón del tibial anterior por fuera fue recomendada por Garceau, Critchley y Taylor y Singer y Fripp han notificado también su experiencia con la transferencia del tibial anterior en el pie zambo congénito. En su último informe Garceau señaló que la operación está indicada si ha habido reapariciones múltiples de todos los componentes de la deformidad, si hay debilidad o falta de poder de los músculos peroneo lateral largo y peroneo lateral corto, y si son evidentes en la fase de balanceo de la marcha la "cuerda de arco" del tendón del tibial anterior y la supinación de la parte distal del pie. Señaló la importancia de corregir la deformidad fija antes de la transferencia tendinosa. Deben tomarse radiografías del pie, puesto que es necesaria la valoración clínica del mismo y la verificación precisa del grado de corrección. Garceau sugirió también la posibilidad de usar estudios electromiográficos de los músculos peroneo lateral largo y peroneo lateral cortó con objeto de permitir una verificación más precisa del poder potencial de estos músculos y de disminuir el peligro de hipercorrección. Singer y Fripp encontraron que la transferencia del tendón del tibial anterior por fuera no aumenta el poder de dorsiflexión, y que ocurrieron 52 recaídas en 76 pies en los que se había ejecutado el procedimiento.

El autor no recomienda la transferencia del tendón del tibial anterior por fuera en el talipes equinovaro por las siguientes razones: **1)** con la transferencia del tendón del tibial anterior ocurre un grado variable de pérdida de poder de la dorsiflexión del tobillo y se produce reaparición de la

deformidad equina del mismo; **2)** se producen posición equina del primer metatarsiano y deformidad del dedo gordo en garra a causa de la acción del músculo peroneo lateral largo sin resistencia; y **3)** cuando la deformidad vara se corrige se recupera el poder de los músculos peroneos y estos producen eversiónactivadelpie. Incluso cuando el tendón del tibial anteriorse transfiere solo hacia el tercer metatarsiano, son complicaciones frecuentes hipercorrección y deformidad de pie valgo.

La transferencia del tendón del tibialanterior por fuera está indicada en ocasiones contadas y bajo lassiguientescondiciones:**1)**cuando hay debilidad motora indudable de los peroneos; **2)** cuando hay pruebas evidentes de debilidad motora del músculo tríceps sural como resultado de alargamiento excesivo del tendón de Aquiles; **3)** cuando el pie es flexible por completo, sin deformidad vara o equina fijas (por ejemplo, los límites pasivos de dorsiflexión del tobillo son de 10 a 20 grados, de abducción de la parte distal del pie de 10 grados, y de eversión de partes distal y proximal del pie de 10 a 20 grados). La transferencia tendinosa no corregirá la deformidad fija; **4)** el tendón del tibial anterior debe tener poder motor normal, y **5)** el niño debe tener por lo menos cuatro años de edad y su situación familiar debe permitir adiestramiento y atención posoperatoria adecuados.

Para prevenir la hipercorrección el tendón no debe transferirse más hacia afuera que la base del tercer metatarsiano.

5.5.1.10.2.2.2. Transferencia del tendón del tibial posterior.-Fried disecó las inserciones del tendón del tibial anterior en 54 pies zambos con deformidad recurrente y en dos pies zambos que no habían tenido tratamiento previo. En todos los casos las inserciones eran anormales. A partir del nivel del maléolo interno el tendón cambiaba a una masa gruesa, dura y fibrosa que abarcaba todo el lado interno del tarso y se insertaba con bandas gruesas de tejido fibroso en las otras partes del pie; estos son ligamento cruzado, aponeurosis plantar, ligamentos plantares profundos, calcáneo, escafoides, tendón

tibialanterior, escafoides y huesos de la parte media del pie. Fried creyó que la deformidad del músculo tibial posterior era la causa principal del pie zambo. Después de extirpación de las inserciones distales anormalesrecomendó la transferenciade este músculo hacia el dorso del pie a través de la vía interósea y suturarla en la tercera cuña. Se efectuaron al mismo tiempo alargamiento del tendón de Aquiles y capsulotomía de las partes dorsales del tobillo y de la articulación subastragalina para lograr corrección de la deformidad equina. También se efectuó capsulotomía de las articulaciones astrágaloescafoidea, de escafoides con primera cuña y de primera cuña con primer metatarsiano. Notificó que los resultados fueron buenos en 12 de los 13 pacientes que fueron vigilados durante cuatro años por lo menos. En siete de ellos los resultados fueron excelentes, con corrección total de la deformidad y función satisfactoria. En otros cinco hubo persistencia de deformidad residual de tipo menor, y no fue posible aún la marcha de los mismos sobre la punta de los dedos. En un paciente el resultado no fue satisfactorio a causa de hiperco-rrección que dio transferenciamuy hacia afuera del tendón, hastael cuboides,en vezde que fuera solo hastala terceracuña.

5.5.1.10.2.2.3. Operación de cambio en el tendón de Aquiles.- Stewart propuso que la inversión del talón en el talipes equinovaro es producida por inserción defectuosa del tendón de Aquiles, que se encuentra fijo en el calcáneo más hacia adentro y bastante hacia adelante que lo que ocurre en condiciones normales. De esta manera actúa como fuerza deformante positiva, invierte el talón y tuerce el calcáneo durante su periodo de crecimiento. Recomendó la sección de las inserciones interna y externa del tendón de Aquiles en el calcáneo, y dejar una inserción pequeña por fuera. A continuación se abre el tendón en sentido longitudinal y se transfiere su parte tendinosa libre hacia el lado externo de inserción del residuo, y se sutura en el calcáneo. Stewart señala que ha efectuado este procedimiento más de 20 veces y está sorprendido por el grado de eversión y flexión que se obtiene en el pie. Solo

en dos casos fue necesario el alargamiento subsecuente del tendón de Aquiles.

5.5.1.10.2.3. PROCEDIMIENTOS EN EL HUESO

5.5.1.10.2.3.1. Acortamiento de la columna externa del pie.

Evans, en 1961, propuso que la deformidad esencial en el talipes equinovaro era el desplazamiento y la rotación hacia adentro del escafoides sobre el astrágalo, con el resto de los elementos de la deformidad secundarios y debidos a adaptación. Para dar apoyo a esta opinión, este autor citó a Elmslie, quien creía que la deformidad era principalmente cíe la articulación metatarsiana con desplazamiento de escafoides y cuboides hacia adentro. Como consecuencia, el calcáneo había entrado en rotación con cambio de su extremo anterior hacia abajo y hacia adentro.

Evans creía que la reaparición del talipes equinovaro es causada por falta de corrección de esta luxación interna del escafoides sobre la cabeza del astrágalo. Abrams encontró desplazamiento del escafoides sobre la cabeza del astrágalo hacia adentro en los 31 pies zambos recidivantes explorados por medios quirúrgicos. La columna interna del pie, constituida por astrágalo, escafoides, segunda cuña y primer rayo del pie, está relativamente acortada ycolocada en posición vara por los tejidos blandos en contractura. La columna externa de pie, compuesta por calcáneo, cuboides y quinto rayo, sufre de manera gradual cambios de adaptación consistentes en crecimiento excesivo de longitud y distorsión de la forma de la articulacióncalcaneocuboidea, sobre todo oblicuidad interna de sus superficies articulares.Estos cambios de adaptación constituyen una barrera resistente a la corrección por manipulaciones.

La obstrucción por la columna externa del pie ya ha sido señalada con anterioridad. Ogston, en 1902, aconsejó la enucleación de los cuboides, de la parte anterior del calcáneo y de la cabeza del astrágalo. Su operación, sin

embargo, no tuvo buenos resultados, porque debilitaba en vez de restablecer la columna interna del pie. Johanning, en 1958, propuso la extracción del cuboides nada más.Otros procedimientosideados para acortar la columna externa del pie incluyeron resección de cuña de articulaciones mediotarsianas, cuboides y calcáneo.

Evans describió un procedimiento en el que, después de la liberación interna y posterior de los tejidos blandos en contractura, se ejecutaba una resección de la articulación calcaneocuboidea en cuña. Señaló que esta resección acortaba la columna externa del pie y permitía la liberación del escafoides para que se colocara en la cabeza del astrágalo de modo que quedaran alineados los ejes de primer metatarsiano y astrágalo. Se corrigió también el talónvaro. Evans insistió en la importancia de efectuar el procedimiento en una sola etapa.

En el procedimiento de Evans se ejecuta primero una liberación posterior e interna de los tejidos blandos en contractura. Se hace una incisiónposterointerna que se empieza a nivel de la segunda cuña y se extiende hacia atrás a lo largo del tendón del tibial posterior, por debajo del maléolo interno, y a continuación en sentido proximal hacia la pierna a lo largo del borde anterior del calcáneo a una distancia de 7.5 cm. Se ejecutan plastia en Z del tendón del calcáneo y capsulotomía de las partes posteriores del tobillo y subastragalina, con corrección de la deformidad equina. El pie debe colocarse de manera pasiva en dorsiflexión, por lo menos hasta la posición neutra, antes de seguir adelante. Se identifica y protege de lesión el haz neurovascular. A continuación se efectúa una plastia en Z del tendón del tibial posterior. Abrams prefiere ejecutar estápor encima del maléolo interno. Se expone la articulación astragaloescafoidea. Es mejor utilizar el segmento distal del tendón del tibial posterior para localizar la tuberosidad del escafoides. Debe evitarse la creación inadvertida de una articulación falsa en el cuello del astrágalo. Con el desplazamiento interno del escafoides se desvía la articulación astragaloescafoidea hacia la inclinación oblicua, lo que es decepcionante. A continuación se secciona la cápsula de la articulación

astrágaloescafoidea a nivel de sus superficies superior, media e inferior. Si es necesario se seccionan también los tejidos plantares tensos.

Se efectúa una incisión externa larga de 4 cm centrada sobre la articulación calcaneocuboidea que corre paralela con el tendón del peroneo lateral corto. Se secciona el tejido subcutáneo y se retraen los colgajos de piel. Se retrae el tendón del peroneo lateral corto en dirección plantar y se expone por completo la articulacióncalcaneocuboidea. Se reseca una cuña de la articulación calcaneocuboidea que tenga la base afuera. Si hay deformidad equina acompañante de la parte distal de pie la cuña será más gruesa en sentido dorsal; si el pie tiene deformidad en arco de mecedora la cuña es más gruesa en su superficie plantar. Con un elevador perióstico se hace una conexión entrela zona resecada de la articulación calcaneocuboidea y la articulación astrágaloescafoidea, lo quegarantiza los movimientos libres de la articulación de Chopart como unidad. A continuación se manipula el pie haciéndolo cambiar las partes media y distal del mismo hacia afuera y alineando los ejes del primer metatarsiano y del astrágalo. Se insertan dos grapas para sujetar unidos calcáneo y cuboides. Una no basta para prevenir la rotación. En seguida se suturan los tendones alargados, se cierran las incisiones y la articulación se inmoviliza en un molde por encima de la rodilla que sostenga al pie en la posición corregida. Después de cuatro a seis semanas se aplica un molde de marcha por debajo de la rodilla. Tanto Evans como Abrams recomiendan que la inmovilización prosiga durante unos cinco meses.

Al principioEvans transfirió de manera sistemática el tendón del tibial anterior hacia el lado externo del pie (en 26 de 30 pies); sin embargo, este procedimiento no fue satisfactorio por la caída pasiva resultante de la parte distaldel pie. En los últimos casos abandonó la transferencia del tendón como parte del procedimiento. Abrams no transfirió por sistema del tendón del tibialanterior; encontró, con excepción de tres casos, que había recuperación de poder peroneo suficiente para proporcionar eversión activa del pie.

Evans notificó los resultados de su procedimiento en 30 pies vigilados durante cuatro a ocho años del posoperatorio. No intentó hacer un análisis estadístico de los resultados en que los factores iníciales fueron demasiado variables y la serie fue demasiado pequeña. La corrección de la deformidad durante la operación fue permanente, y en la experiencia de Evans el procedimiento eliminó la necesidad de atención global subsecuente. Observó además que todos los elementos de la deformidad, inclusoel talón varo, habían sido corregidos por la operación.

La contribución principal de Evans en este procedimiento es la resección de cuña de la articulación calcaneocuboidea, que acorta la columna externa del pie, y la fusión de la articulación calcaneocuboidea con objeto de proporcionar corrección más permanente. Evans no observó efectos dañinos en la mecánica del pie después de la obstrucción calcaneocuboidea.

El autor recomienda acortamiento de la columna externa del pie en caso de pie zambo resistente. En el niño menor de seis años de edad debe ejecutarse extirpación del hueso poroso de cuboides, con cuidado de no trastornar las articulaciones calcaneocuboidea y de cuboides con quinto metatarsiano. La tenodesis del tendón del peroneo lateral corto sujetará con seguridad la base del quinto metatarsiano cerca del extremo anteroexterno del calcáneo.

Cuando el pequeño tiene seis años de edad o más el autor recomienda resección de cuña y fusión de la articulación calcaneocuboidea. Prefiere, en vez de grapas, insertar dos alambres de Kirschner para sujetar calcáneo y cuboides uno contra otro con firmeza. Los alambres se pasan a través de orificios de broca desde la superficie posterior del calcáneo hacia el cuboides y el quinto metatarsiano.

5.5.1.10.2.3.1. Osteotomía del calcáneo.- Dwyer, en f963, describió una osteotomía interna abierta del calcáneo con cuña de injerto óseo para corregir la deformidad vara de la parte proximal del pie y el pie zambo recidivante.

Los resultados de la operación en 56 pies de 48 pacientes fueron buenos en 27 y aceptables en 29 pies. La operación se repitió en seis pies (94). Esta operación corrige la deformidad ósea del talón varo y aumenta la altura y la longitud del calcáneo. Está indicada en el niño de cuatro a siete años de edad con deformidad vara rígida del talón que no pasa de 15 grados.

5.5.1.10.2.3.2. Artrodesis triple.- Está indicada la reconstrucción tarsiana mediante resección en cuña y fusión de las articulaciones mediotarsiana y subastragalina en el adolescente con deformidad equinovara rígida persistente. Es mejor añadir hueso en vez de resecar una cantidad excesiva del mismo, puesto que la altura del pie es una consideración importante. Los maléolos que se encuentren muy arriba serán irritados por los zapatos y se producirá así incapacidad moderada para la marcha.

5.5.1.10.2.3.4. Osteotomía de tibia.- Pruebas recientes han demostrado con claridad que la torsión tibial interna excesiva no es un dato frecuente ni una característica principal del talipes equinovaro.Como ya se dijo, Swann, Lloyd-Roberts y Catterall han demostrado que en el pie zambo no corregido la parte distal del astrágalo y la mitad distal del pie se encuentran en rotación hacia afuera en la mortaja del tobillo a nivel de la tibia, que no tiene deformidad de rotación. El maléolo peroneo está desplazado hacia atrás. En el niño de menos de cuatro años de edad esto se puede corregir mediante liberación de tejidos blandos. Después de esta edad, cuando ya han ocurrido cambios estructurales y la deformidad se ha fijado, puede estar indicada la osteotomía de la tibia para rotación interna con objeto de lograralineación adecuada de la mortaja del tobillo en relación con la pierna. Esta operación exagerará la deformidad vara en las partes media y distal del pie, que se corrigen en unaetapa subsecuente con el procedimiento de Evans.

En ocasiones se efectúa osteotomía cerrada anterior en cuña de tibia y peroné (supramaleolar en la región metafisaria) para corregir la deformidad equina fija grave.[24]

[24] Dr. Mihran O. Tachdjian. Ortopedia Pediátrica. Pie y Tobillo. Pie Zambo Congénito. Barcelona, Editorial Interamericana. Pág. 1267-1313.

OBJETIVOS

- **OBJETIVO GENERAL:**

Conocer cuál es la incidencia del Pie Equino Varo Congénito y el tratamiento utilizado en los niños que han sido hospitalizados enel Hospital Isidro Ayora de la Ciudad de Loja en el periodo comprendido entre Enero 2004 a Enero 2008.

- **OBJETIVOS ESPECIFICOS:**

1. Establecer la incidencia del Pie Equino Varo Congénito en los niños hospitalizados en el servicio de Pediatría.

2. Conocer cuáles fueron los tratamientos más utilizados en el servicio detraumatología pediatrica del Hospital Isidro Ayora en el periodo Enero 2004 a Enero 2008.

3. Determinar cuáles el género, la extremidad y la forma que con mayor frecuencia se presenta el Pie Equino Varo Congénito.

6. METODOLOGÍA

LUGAR Y TIEMPO

El estudio realizado es de tipo retrospectivo de corte transversal, el mismo que se lo ejecuto en el Hospital Isidro Ayora de la ciudad de Loja, por parte del estudiante dela Carrera de Medicina de la Universidad Nacional de Loja en el período Enero 2004 a Enero 2008.

UNIVERSO Y MUESTRA

El presente trabajo investigativo está constituido por las 112 historias clínicas de los pacientes que han sido hospitalizados en el servicio de Traumatología Pediátrica y en donde se encontró los 16 casos de PEVC que fueron hospitalizados para su tratamiento, y se excluyeron los 96 casos con otros diagnosticos ortopedicos los mismos que se encuentran registrados en el Departamento de Estadística del hospital, durante el periodo mencionado.

TÉCNICA E INSTRUMENTOS

La información recopilada de las 16 historias clínicas de los niños con PEVC fueron un determinante que permitieron la obtención de la información necesaria para comprobar la incidencia del Pie Equino Varo Congénito en los niños que fueron atendidos y el tratamiento respectivo que se les brindo en el servicio de Traumatología Pediátrica del Hospital Isidro Ayora de la ciudad de Loja en el periodo mencionado.

PROCEDIMIENTO

El presente estudio se realizo revisando minuciosamente las 16 historias clínicas de los niños que fueron hospitalizados en el servicio, posteriormente se comenzó a encasillar los datos obtenidos para facilitar la tabulación de los resultados, consecutivamente se produjo el análisis que me permitió determinar la incidencia del PEVC y el tratamiento que se les practico a cada uno de ellos, además me permitió encontrar en que género y que extremidad se presenta con mayor frecuencia esta patología.

7. RESULTADOS

TABLA Nº 1

"INCIDENCIA DEL PIE EQUINO VARO CONGÉNITO EN EL HOSPITAL ISIDRO AYORA DE LOJA, EN EL PERIODO COMPRENDIDO ENTRE ENERO 2004 A ENERO 2008"

INCIDENCIA	FRECUENCIA	PORCENTAJE
Pts con Pie Equino Varo Congénito	16	14.29
Pts con otros diagnósticos ortopédicos	96	85.71
TOTAL	112	100%

Fuente: Historias Clínicas del departamento de estadísticas del HPGIA

Elaboración: José Miguel Román S.

CUADRO Nº 1

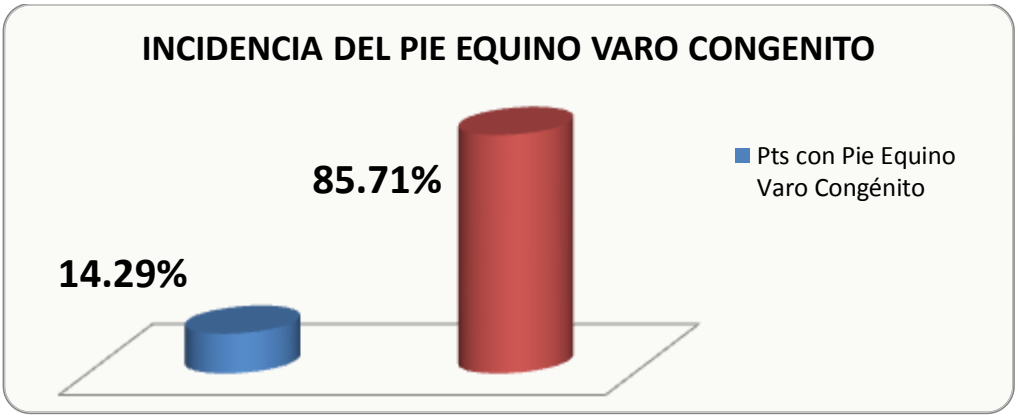

Análisis.- De la población total de estudio, que corresponde a 112 pacientes tratados en el servicio de traumatología pediátrica, podemos determinar que 16 casos que equivalen al 14.21% presentaron pie equino varo congénito, mientras que 96 casos que equivalen al 86.79% es el total de pacientes que presentan otro diagnóstico ortopédico.

TABLA Nº 2

"INCIDENCIA DEL PIE EQUINO VARO CONGENITO DE ACUERDO AL GENERO"

GENERO	FRECUENCIA	PORCENTAJE
MASCULINO	14	87.50
FEMENINO	2	12.50
TOTAL	16	100%

Fuente: Historias Clínicas del departamento de estadísticas del HPGIA

Elaboración: José Miguel Román S.

CUADRO Nº 2

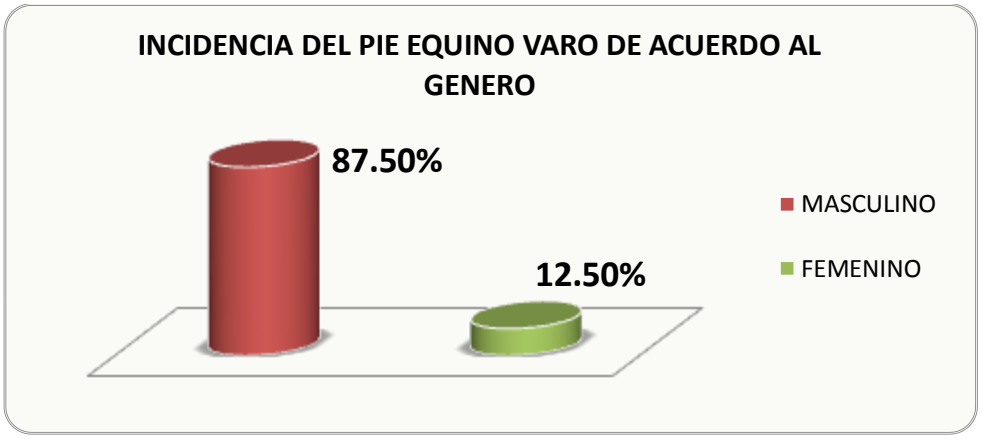

Análisis.- La siguiente grafica se observa que la mayor prevalencia se da en el género masculino con un número de 14 que corresponde al 87.50%, en comparación con el género femenino que es de 2 equivalente al 12.50% de la población total en estudio.

TABLA Nº 3

"INCIDENCIA DEL PÍE EQUINO VARO CONGÉNITO CON RESPECTO A LA EXTREMIDAD MÁS FRECUENTE"

LOCALIZACIÓN	FRECUENCIA	PORCENTAJE
DERECHA	7	43.75
IZQUIERDA	6	37.50
BILATERAL	3	18.75
TOTAL	16	100%

Fuente: Historias Clínicas del departamento de estadísticas del HPGIA

Elaboración: José Miguel Román S.

CUADRO Nº 3

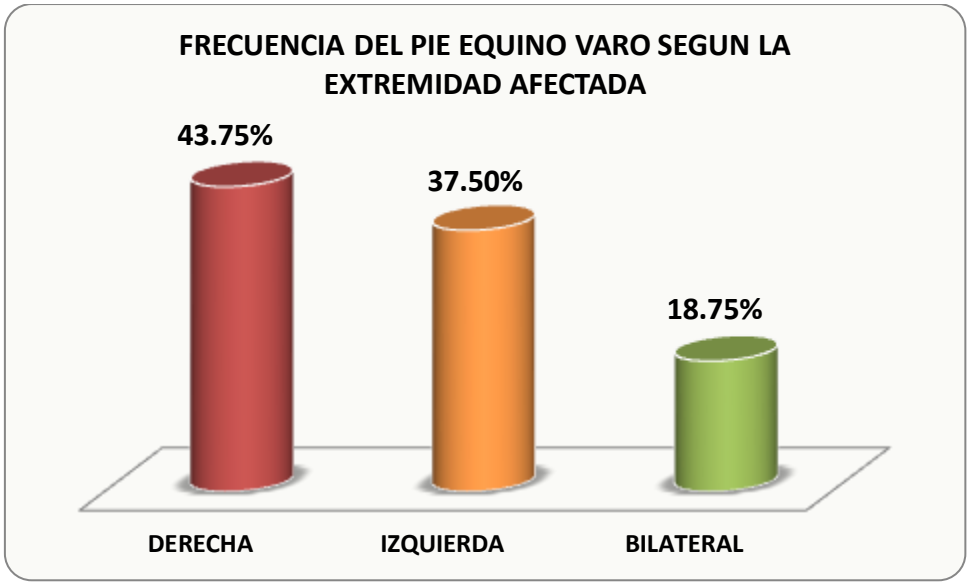

Análisis.- Observando la grafica presente podemos determinar que la extremidad más afectada por el pie equino varo congénito, es el miembro derecho el cual presenta 7 pacientes que corresponde el 43,75%, a diferencia del miembro izquierdo que encontramos a 6 pacientes que equivale al 37.50%, mientras que 3 niños presentan un pie equino varo bilateral que acredita el 18.75% de la población 63total en estudio.

TABLA Nº 4

"FRECUENCIA DEL TIPO DE PRESENTACIÓN DEL PIE EQUINO VARO CONGÉNITO"

TIPO	FRECUENCIA	PORCENTAJE
RIGIDO	5	31.25
FLEXIBLE	11	68.75
TOTAL	16	100%

Fuente: Historias Clínicas del departamento de estadísticas del HPGIA

Elaboración: José Miguel Román S.

CUADRO Nº 4

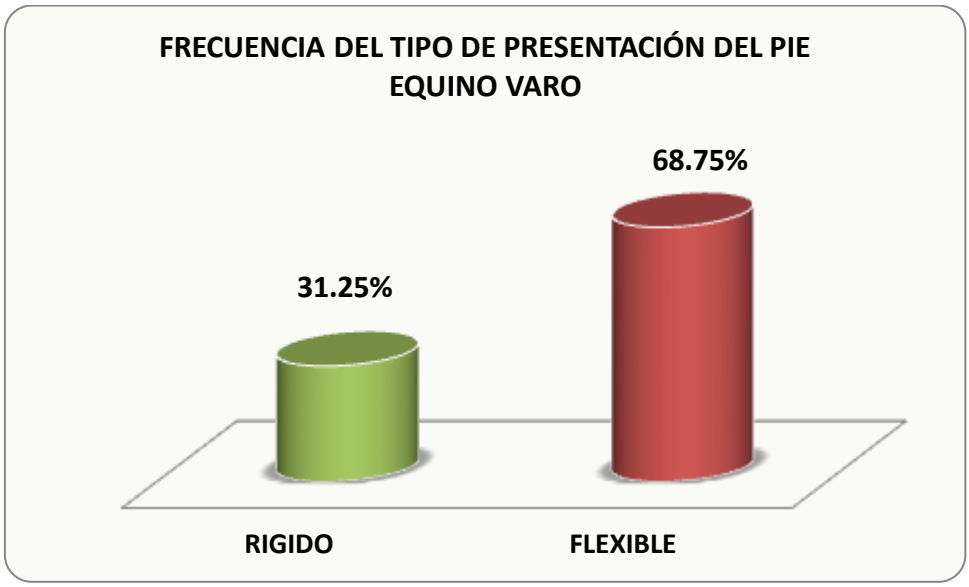

Análisis.- Observando la grafica podemos determinar que en la mayoría de los pacientes del estudio se encontró que la mayor prevalencia de presentación fue, un pie equino varo flexible obtenido de 11 niños que corresponde al 68.75% en comparación con 5 niños que se encontró un pie rígido que equivale a un 31.25% del total.

TABLA Nº 5

"MANEJO INSTAURADO PARA EL TRATAMIENTO DEL PIE EQUINO VARO CONGENITO"

MANEJO	FRECUENCIA	PORCENTAJE
ORTOPÉDICO	4	25.00
QUIRÚRGICO	12	75.00
TOTAL	16	100%

Fuente: Historias Clínicas del departamento de estadísticas del HPGIA

Elaboración: José Miguel Román S.

CUADRO Nº 5

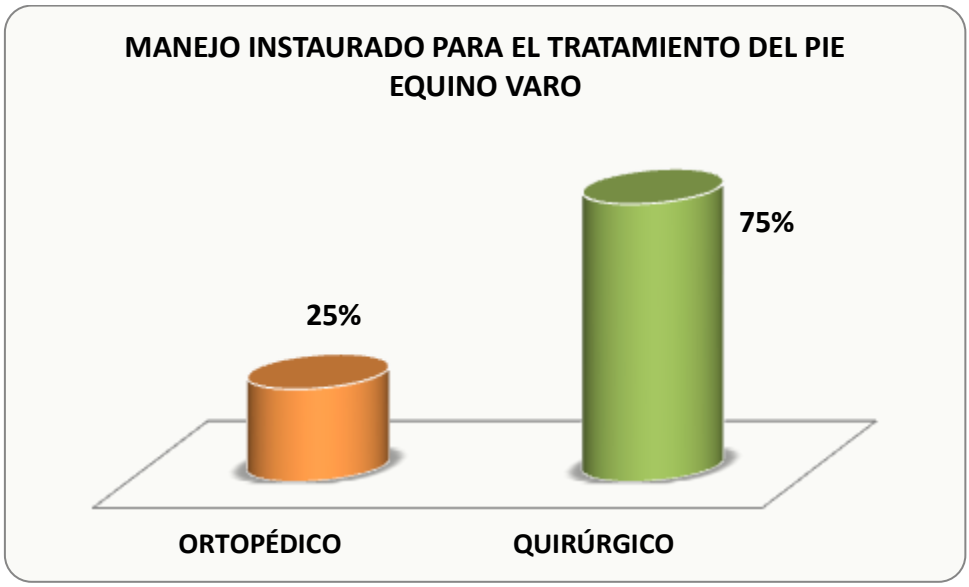

Análisis.- El tipo de manejo instaurado en el pie equino varo congénito lo constituye con mayor frecuencia el Quirúrgico, realizado en un número de 12 pacientes que corresponde al 75%, a diferencia del Ortopédico que se realizo en 4 niños con un porcentaje del 25%, determinando que el manejo quirúrgico es el que mayor prevalencia y resultados excelentes a tenido en esta investigación.

TABLA Nº 6

"TIPOS DE TRATAMIENTOS CONSERVADORES QUE CON MAYOR FRECUENCIA SE HAN REALIZADO EN LOS NIÑOS CON PIE EQUINO VARO CONGÉNITO"

METODO CONSERVADOR UTILIZADO	FRECUENCIA	PORCENTAJE
METODO PONSETI	4	100
TOTAL	4	100%

CUADRO Nº 6

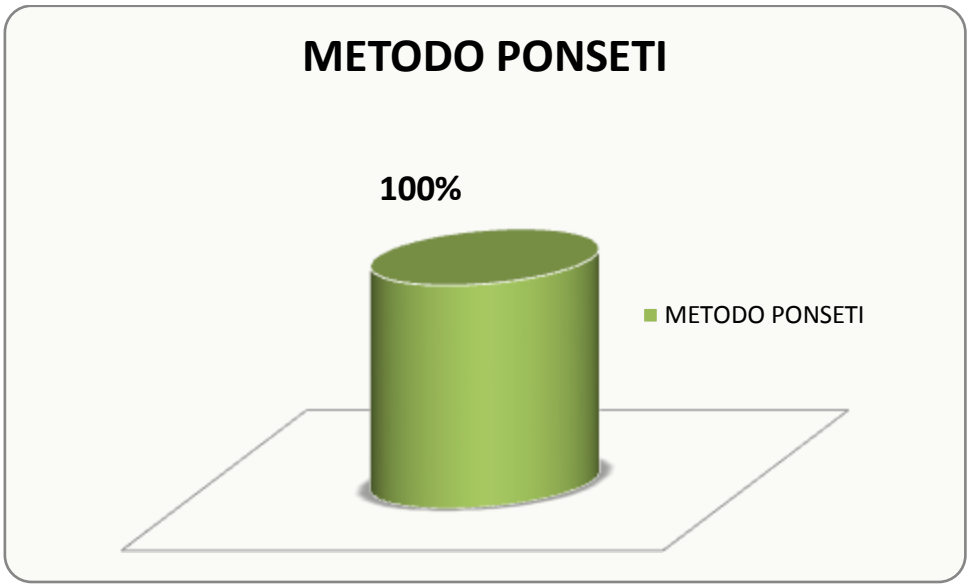

Análisis.- La grafica nos permite apreciar que el manejo conservador realizado a los niños en el presente trabajo de investigación es el método de Ponseti, el mismo que nos da un equivalente del 100%.

TABLA Nº 7

"TIPOS DE TRATAMIENTO QUIRURGICO QUE CON MAYOR FRECUENCIA SE HAN REALIZADO EN LOS NIÑOS CON PIE EQUINO VARO CONGÉNITO"

METODO QUIRÚRGICO UTILIZADO	FRECUENCIA	PORCENTAJE
LIBERACIÓN POSTERIOR DEL TENDON DE AQUILES	7	58.33
ALARGAMIENTO DEL TENDON DE AQUILES EN Z Y CAPSULOTOMÍA DE TOBILLO Y ARTICULACIÓN SUBASTRAGALINA POR DETRÁS	3	25.00
OSTEOTOMIA DEL CALCANEO	2	16.67
TOTAL	12	100%

CUADRO Nº 7

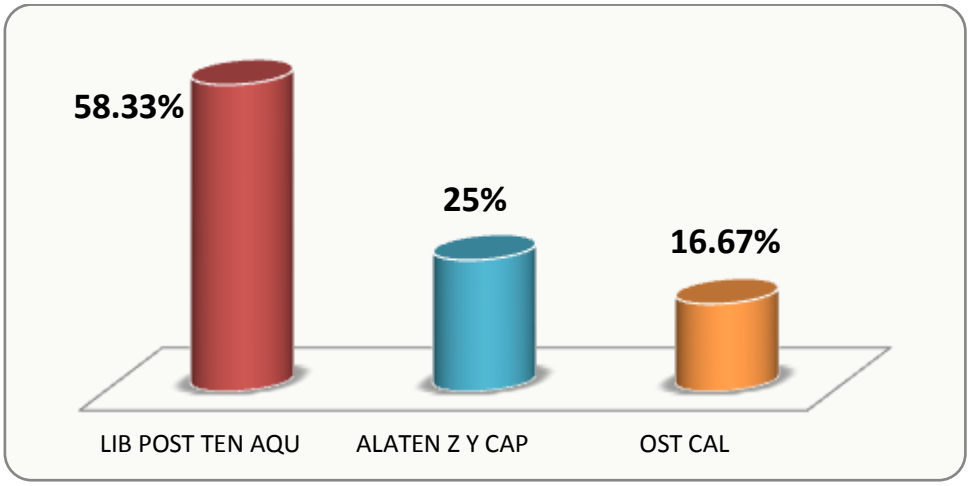

Análisis.- Al analizar la presente grafica nos damos cuenta que el método quirúrgico que más se utilizo para el tratamiento del Pie Equino Varo Congénito es la liberación posterior del tendón de Aquiles con un 58.33%, a diferencia del alargamiento del tendón de Aquiles en Z con un 25%, además se realizo osteotomía del calcáneo con un 16.67%.Cabe recalcar que todos los pacientes fueron tratados con el método de Ponseti por 3 meses y luego de no corregir el defecto se aplicaron los tratamientos quirúrgicos mencionados.

8. DISCUSIÓN

Las enfermedades congénitas que afectan el sistema músculo esquelético cada día se presentan con mayor insistencia, en especial tenemos el Pie Equino Varo Congénito, siendo la enfermedad que más se esta incrementando con un número estimado de 100.000 a 120.000 casos cada año, el 80% se presenta en países en desarrollo. En Estados unidos el índice de pacientes con esta patología abarca el 14% y el tratamiento implementado se lo realiza de manera ortopédica en las primeras semanas de vida del niño, en contraste con países en vías de desarrollo como Uganda un país ubicado en el continente Africano presenta más de 1000 casos al año y debido al factor económico el tratamiento es difícil de obtenerlo, pero a pesar de esto los gobiernos han puesto en marcha campañas para el tratamiento de pacientes de escasos recursos económicos. En Estados Unidos la prevalencia es mayor con porcentajes de 18% aumentando cada año y solo en Hawái se encuentra que el 6.8 de la población total presenta esta patología.

En AméricaLatina la realidad no es distinta ya que el Pie equino Varo Congénito se presenta en mayor auge siendo países como Cuba que cuentan con una prevalencia del 26% en toda la población (Rev Cubana Ortop Traumatol v.24 n.1 Ciudad de la Habana ene.-jun. 2010.)En relación a Colombia que cuenta con una incidencia de 16% exhibiéndose en ambos pies y siendo tratados en edades entre los 6 meses a los 10 años, seguido de Venezuela en donde se encuentra una incidencia de 15.000 casos al año que son tratados en edades similares a las de Colombia, además encontramos que

en Chile el Pie Equino Varo Congénito se presenta alrededor del 12% con tratamientos solidos que corrigen esta patología.

En la actualidad se han presentado aproximadamente 200 casos a nivel nacional, la prevalencia de esta enfermedad aun no es elevada en nuestro país, por el contrario se mantiene en niveles bajos, por lo que no hay que descuidar un diagnostico precoz en las futuras madres embarazadas con controles permanentes durante su embarazo.
El Pie Equino Varo Congénito, se presenta como un problema de salud cada día más frecuente, y debido a que la gran mayoría de padres no hacen tratar a tiempo a sus niños influye cada díamás para que no se logre un buen tratamiento.

En el presente estudio se determina que la incidencia de acuerdo al número de casos encontrados en el periodo de Enero 2004 a Enero 2008 es de 14.29%. La presencia de esta patología se da más en el sexo masculino que en el femenino, conjuntamente se pudo observar que el tipo de presentación del Pie es de forma flexible con un 68,75% y es la extremidad derecha la que más sufre este problema con un 43.75%.

9. CONCLUSIONES

Luego de haber revisado y analizado las diferentes tablas y graficas del presente trabajo de investigación se concluye que:

1. La incidencia del Pie Equino Varo Congénito en los pacientes ingresados al Hospital Isidro Ayora de la ciudad de Loja es de 14.29%, con un total de 16 casos, de los 112 encontrados con diagnósticos ortopédicos.

2. Con respecto al género se encontró que la mayor incidencia se encuentra en el sexo masculino con un porcentaje de 87.50% a diferencia del sexo femenino con un equivalente al 12.50%.De acuerdo a la extremidad que con mayor frecuencia se presenta el PEVC encontramos el pie derecho con un número de 7 casos que corresponde un 43.75% de los 16 casos presentados. Seguido tenemos que de los casos encontrados tenemos que la presentación que con mayor frecuencia se presento es la de tipo flexible con un porcentaje de 68.75% a diferencia del tipo rígido con un equivalente del 31.25%.

3. Con respecto al manejo realizado se determina que el tratamiento utilizado en el Pie Equino Varo Congénito obtenido en esta investigación fue el tipo Quirúrgico, que es el de mayor prevalencia con un porcentaje del 75%.

10. RECOMENDACIONES

Basándose en el análisis de los datos recogidos en el desarrollo y elaboración de la presente investigación y tomando en consideración las conclusiones establecidas, surgen las siguientes recomendaciones:

1. Fomentar campañas que promuevan a que las mujeres embarazadas se realicen continuamente los controles prenatales correspondientes, los mismos que permitan prevenir y diagnosticar patologías durante el embarazo.

2. Continuar realizando estudios de carácter investigativo, en donde el Área de la Salud Humana de la Universidad Nacional de Loja, a través de sus estudiantes se adentren en los hospitales con el fin de poder realizar estudios epidemiológicos de los diferentes trastornos congénitos que afectan el aparato locomotor de los niños y de esta manera determinar la incidencia de los mismos.

3. Procurar brindar una atención médica oportuna y adecuada a la mujer embarazada, así como el contar con infraestructura hospitalaria correctamente equipada que permita facilitar el diagnostico oportuno de patologías de tipo congénito durante el embarazo.

4. Seguir realizando este tipo de investigaciones, los cuales permitirán a los estudiantes incrementar y desarrollar sus conocimientos sobre este tipo de patologías

5. Se recomienda incluir en las historias clínicas todos los datos del paciente, historia perinatal, natal y postnatal, y todo procedimiento realizado, complicaciones, y todo lo correspondiente a su patología, lo que facilitaría posteriores estudios.

6. Promover campañas junto con el MSP y las Facultades de Medicina con el fin de que los estudiantes de medicina conozcan y se relacionen con los diferentes problemas que afectan a la sociedad, en cuestión de salud pública.

7. Se recomienda que el manejo o tratamiento realizado a los niños que presentan esta enfermedad sea el apropiado dependiendo el tipo y forma de presentación del Pie equino Varo Congénito.

8. Lo más recomendable para un buen tratamiento del Pie Equino Varo Congénito definitivo es mantener la continuación de los casos tratados con el único fin de evitar recidivas que puedan ocasionar posibles defectos y complicaciones en su vida futura.

11. BIBLIOGRAFIA

1. Iván Carlos Uribe. Ortopedia Pediátrica. Crecimiento y Desarrollo Esquelético. 1era Edición. Barcelona. Editorial Panamericana. Año 2005. Pág. 1-2
2. T. W. Sadler, Ph.D. Embriología Médica. Capitulo 8. Desarrollo del sistema esquelético. 9na Edición. Barcelona. Editorial Panamericana. Año 2004. Pág. 191-196.
3. H. Rouviere, A. Delmas. Anatomía Humana. Miembros y Sistema Nervioso. Huesos del Pie. Vol. 3. 10ma Edición. España. Editorial MASSON. Año 2001 Pág. 321-333.
4. H. Rouviere, A. Delmas. Anatomía Humana. Miembros y Sistema Nervioso. Articulaciones del Pie. Vol. 3. 10ma Edición. Madrid, Editorial MASSON. Año 2001.Pág. 334-380.
5. H. Rouviere, A. Delmas. Anatomía Humana. Miembros y Sistema Nervioso. Músculos del Pie. Vol. 3. 10ma Edición. Madrid, Editorial MASSON. Año 2001. Pág. 381-431. Año 2001.
6. H. Rouviere, A. Delmas. Anatomía Humana. Miembros y Sistema Nervioso. Fascias del Pie. Vol. 3. 10ma Edición. Madrid, Editorial MASSON. Año 2001. Pág. 441.
7. H. Rouviere, A. Delmas. Anatomía Humana. Miembros y Sistema Nervioso. Arterias del Pie. Vol. 3. 10ma Edición. Madrid, Editorial MASSON. Año 2001. Pág. 455-456. Año 2001.
8. H. Rouviere, A. Delmas. Anatomía Humana. Miembros y Sistema Nervioso. Arterias del Pie. Arterias Plantares. Vol. 3. 10ma Edición. Madrid. Editorial MASSON. Año 2001. Pág.458-461.
9. H. Rouviere, A. Delmas. Anatomía Humana. Miembros y Sistema Nervioso. Venas del Pie. Red Venosa del Pie. Vol. 3. 10ma Edición. España, Editorial MASSON. Año 2001. Pág. 463-466.

10. H. Rouviere, A. Delmas. Anatomía Humana. Miembros y Sistema Nervioso. Linfáticos del Pie. Vasos Linfáticos. Vol. 3. 10ma Edición. Madrid, Editorial MASSON. Año 2001.Pág. 467-468.

11. H. Rouviere. y A. Delmas. Anatomía Humana. Tomo III. Miembros y Sistema Nervioso. 10ma Edición. Editorial MASSON. Nervios del Pie. Nervio Peroneo Superficial. Pág.485-486. Año 2001.

12. H. Rouviere, A. Delmas. Anatomía Humana. Miembros y Sistema Nervioso. Nervios del Pie. Nervio Peroneo Profundo. Vol. 3. España, 10ma Edición. Editorial MASSON. Año 2001.Pág.486-487.

13. H. Rouviere, A. Delmas. Anatomía Humana. Miembros y Sistema Nervioso. Nervios del Pie. Nervios Plantares Medial y Lateral. Vol. 3. 10ma Edición. Madrid. Editorial MASSON. Año 2001. Pág.490-492.

14. H. Rouviere, A. Delmas. Anatomía Humana. Miembros y Sistema Nervioso. Nervios del Pie. Inervación de los Dedos. Vol. 3. 10ma Edición. Madrid, Editorial MASSON. Año 2001. Pág.492.

15. Dr. Mihran O. Tachdjian. Ortopedia Pediátrica. Pie y Tobillo. Barcelona, Editorial Interamericana. Pág. 1253-1254.

16. H. Rouviere. y A. Delmas. Anatomía Humana. Miembros y Sistema Nervioso. Movimientos del Pie. Vol. 3. 10ma Edición. Madrid. Editorial MASSON. Año 2001. Pág.588-594.

17. Antonio Surós Batlló, Juan Surós Batlló. Semiología Médica y Técnica Exploratoria. Reumatología. Exploración del Pie. 8va Edición. Barcelona, Editorial MASSON. Año 2004. Pág. 988-993.

18. **Dr. Lynn S. Bickley.** Guía de Exploración Física e Historia Clínica. Exploración del Pie. 9na Edición. Editorial Wolters Kluwer. Michigan. Año 2007.Pág. 552-558.

19. Dr. Mihran O. Tachdjian. Ortopedia Pediátrica. Pie y Tobillo. Pie Zambo Congénito. Barcelona. Editorial Interamericana. Pág. 1259-1263.

20. Pablo Rosselli. Ortopedia Infantil. Pie Equino Varo Congénito, Definición y Herencia. Editorial Médica, Capitulo 7, Barcelona, Panamericana. Año 2005. Pág. 68.

21. Dr. Mihran O. Tachdjian. Ortopedia Pediátrica. Pie y Tobillo. Pie Zambo Congénito. Etiología. Barcelona, Editorial Interamericana. Pág. 1263-1267.

22. Pablo Rosselli. Ortopedia Infantil. Pie Equino Varo Congénito. Etiologías. Capitulo 7. Barcelona, Editorial Médica Panamericana. Año 2005. Pág. 69-70.

23. Dr. Aurelio G. Martínez Lozano. Método de Ponseti. Revista de divulgación médico científica. AVANCES, Vol. 3, # 9, mayo-agosto del 2006.

24. Dr. Mihran O. Tachdjian. Ortopedia Pediátrica. Pie y Tobillo. Pie Zambo Congénito. Barcelona, Editorial Interamericana. Pág. 1267-1313.

25. Morcuende JA, Abbasi D, Dolan LA, Ponseti IV. Results ofan Accelerated Ponseti Protocol for Clubfoot. J Pediatr Orthop 2005;25:623-626.

26. Wenger DR. En The Art and Practice of Children's Orthopedics. Ed. Por Wenger DR y Rang M. Raven Press, 1993. pp. 138-167.

27. Ponseti IV. Club de estudio Congénito. Fundamentos y Tratamiento del PEVC. Oxford University Press, 1996.

28. Pirani S. Pirani severity scoring. In Staheli L. ed. Clubfoot: Ponseti Manangement. Global-HELP, 2003:22-23. www.globalhelp.org

ANEXOS