UNIVERSIDAD NACIONAL DE LOJA

AREA DE LA SALUD HUMANA

CARRERA DE MEDICINA

PREVALENCIA DE RETINOPATIA EN PACIENTES DEL CLUB DE DIABETICOS DEL HOSPITAL UNIVERSITARIO DE LA UNL, EN EL PERIODO DE MAYO DEL 2011 A MAYO DEL 2012

TESIS PREVIA LA OBTENCION DEL TITULO DE MEDICO GENERAL

Autor: Ángel E. Salinas León.

Director de Tesis: Dra. Rosemary Guamán

2011-2012

AUTORÍA

Los conceptos, ideas análisis procedimientos resultados y propuesta planteada en este trabajo denominado **PREVALENCIA DE RETINOPATIA EN PACIENTES DEL CLUB DE DIABETICOS DEL HOSPITAL UNIVERSITARIO DE LA UNL, EN EL PERIODO DE MAYO DEL 2011 A MAYO DEL 2012**, son de exclusiva responsabilidad y propiedad del autor. El presente trabajo de tesis fue realizado por:

AGRADECIMIENTO

Mi agradecimiento comienza agradeciendo a Dios, para quien creo es todo y por quien siempre en su nombre guío mi vida.

Un especial agradecimiento a mis profesores de la Carrera de Medicina, que contribuyeron a mi formación profesional en los ámbitos académico y moral.

Un agradecimiento especial a la Dra. Rosemary Guamán por su apoyo y su guía en la realización de este proyecto.

A los pacientes que integran el Club de diabéticos del Hospital Universitario de Motupe.

DEDICATORIA:

El presente trabajo está dirigido con un inmenso sentimiento de gratitud y estima a personas a quienes les debo todo y plasmaron principios en mi formación personal y académica:

A mi padre Dr. Ángel O Salinas Ramón; quien ha sido mi maestro y mi amigo, formando mi carácter de empeño y perseverancia.
A mi madre Lcda. Elsa León Ochoa quien supo cultivar en mí el espíritu de superación y justicia.
A mis hermanos Alex y Wilson compañeros en mi aventura llamada vida.
A mi esposa Maritza por su inmenso amor y compañía.
A mi hija Ángela para quien todo esfuerzo es merecido.
Y a todos quienes con sus deseos de superación me acompañan en un paso más de mi vida.

ÍNDICE

Autoría	ii
Agradecimiento	iii
Dedicatoria	iv
Índice	v
Resumen	vii
Introducción	1
Marco teórico	7
Metodología	34
Procedimiento	36
Resultados	37
Discusión	44
Conclusiones	46
Recomendaciones	47
Anexos	48
Bibliografía	53

TEMA

PREVALENCIA DE RETINOPATIA EN PACIENTES DEL CLUB DE DIABETICOS DEL HOSPITAL UNIVERSITARIO DE LA UNL, EN EL PERIODO DE MAYO DEL 2011 A MAYO DEL 2012

RESUMEN

Tema: Prevalencia de Retinopatía en pacientes delo Club de diabéticos del Hospital Universitario de la UNL, en el período de Mayo del 2011 a mayo del 2012.

Los objetivos propuestos en este estudio fueron determinar los grados de Retinopatía en pacientes portadores de Diabetes Mellitus tipo 2 (DMT2) que conforman el Club de diabéticos del Hospital de Motupe, determinados en grupos de edad y sexo. Además de puntualizar las lesiones que ocurren más frecuentemente en los mismos.

El estudio fue descriptivo transversal, utilizando como universo a los 31 pacientes que conforman el Club de Diabéticos del Hospital Universitario de Motupe, atendidos desde Mayo del 2011 a mayo del 2012, de los cuales 31 son la muestra. A quienes se les aplicó una hoja para la recolección de datos, la evaluación de la agudeza visual por medio de la tabla de Snellen, y la realización del fondo de ojo, por parte del médico oftalmólogo.

Las conclusiones del presente trabajo fueron que la prevalencia de Retinopatía Diabética en el este grupo de pacientes es de 0.3 casos por 10 pacientes que conforman el grupo, con un 29% de los pacientes y con predominio en el sexo femenino, con el 77.7%

En este trabajo la Retinopatía Diabética Proliferativa es más frecuente en estos pacientes, con un 66.6% y que existe un mayor número de casos en los rangos de edad comprendidos entre los 61-70, con el 22.2% años y los 71-80 años, con el 22.2%; con el mayor número de casos en los pacientes con menos de 10 años de evolución de la enfermedad; así como en la no proliferativa con mayor numero de pacientes antes de los 10 años de enfermedad.

Palabras clave: Retinopatía no proliferativa (RNP), Retinopatía Proliferativa (RP), Sin Retinopatía (SR)

SUMARY

Topic: Prevalence of retinopathy in diabetic patients of Club of the University Hospital of the UNL, in the period May 2011 to May 2012.

The proposed objectives of this study were to determine the degree of retinopathy in patients with type 2 diabetes mellitus (T2DM) that make up the Club of diabetic Motupe Hospital, in certain age groups and sex. Besides pointing out the injuries that occur more frequently in them.

The study was descriptive cross, using the world comprising 31 patients Diabetic Club Motupe University Hospital, treated from May 2011 to May 2012, of which 31 are shown. A who answered a sheet for data collection, assessment of visual acuity using the Snellen chart, and the realization of the fundus, by the ophthalmologist.

The findings of this study were that the prevalence of diabetic retinopathy in this group of patients is 0.3 cases per 10 patients who make up the group, with 29% of patients and predominantly in females.

This paper also Proliferative diabetic retinopathy is more common in these patients and that a greater number of cases in the age ranges between 61-70 years and 81-90 years, with the largest number of cases in patients with before 10 years of evolution of the disease and non proliferative highest number of cases before 10 years of suffering from the disease.

Keywords: non-proliferative retinopathy (RNP), proliferative retinopathy (RP), without retinopathy (SR)

INTRODUCCIÓN

La diabetes mellitus tipo 2 (DM2) es una de las enfermedades que causan mayor mortalidad y conduce a la invalidez tanto en países desarrollados como en países en desarrollo. Un estudio conducido en 2000 proyectos, en todo el mundo, ha estimado que la ocurrencia de la DM2 va a aumentar de un 2.2 % para un 4.4% hasta el 2030.

La diabetes es más común en ciertos grupos étnicos, tales como los de raza negra e hispánicos, por tanto muchos países de Latinoamérica presentan una alta o creciente ocurrencia de DM2. A pesar de los hechos, basados en recomendaciones y paradigmas clínicos para el tratamiento de diabetes en las américas, barreras significativas han sido identificadas en varios países como: Brasil, Chile, México. La diferencia entre los gastos de salud y el costo del tratamiento de la DM en la región, conforme observaciones de Barceló et al, sugiere que el control inadecuado de la enfermedad culmino en una mayor frecuencia en las complicaciones, casos de invalides y mortalidad prematura.

El tratamiento de la DM y las estrategias de control están en constante evolución, pero en Latinoamérica hay una carencia de información epidemiológica sobre diabetes y esto hace difícil hacer un análisis sobre las mejoras en el control que se han hecho para esta enfermedad en los últimos años.[1]

Las complicaciones oftalmológicas son de alta prevalencia y severidad en el paciente con Diabetes.

La prevalencia de la retinopatía diabética en la población en general se ha incrementado dramáticamente en los últimos 40 años. En la década de los cincuenta la presencia de una retinopatía diabética proliferativa estaba estrechamente relacionada con la muerte, con un porcentaje de sobrevida de esos pacientes a 5 años, era menor del 30 %. Hoy en día los rangos de supervivencia son mucho mayores, resultado de los tratamientos oportunos

realizados con láser terapia que han evitado el desprendimiento de la retina y como tal la ceguera total.

Un 10-25% de los diabéticos pueden tener Retinopatía desde el momento del diagnóstico de DM2. Por ello se debe realizar el examen oftalmológico en la primera consulta. Todos los tipos de retinopatía diabética se ven directamente afectado con la duración de la enfermedad y los niveles de glucosa en sangre. Pero es bien conocido que a los 20 años de evolución de la enfermedad cerca del 100 % de los diabéticos tipo 1 y el 60 % del tipo 2 van a tener algún grado de retinopatía diabética, por lo que es necesario identificar en los grupos organizados de diabéticos como son los clubes, asociaciones, federaciones a los pacientes que presenten algún grado de retinopatía para establecer el tratamiento y así evitar la progresión rápida a retinopatía que puede terminar en una ceguera.[2]

La retinopatía diabética sigue siendo una de las principales causa de ceguera en los Estados Unidos, en personas comprendidas entre 20 y 74 años. Esta ceguera suele ser consecuencia de una hemorragia no resuelta en el humor vítreo, del desprendimiento de la retina por tracción o del edema macular diabético. No obstante el riesgo a 5 años de pérdida visual importante se puede reducir a menos del 2 % si una persona con retinopatía diabética y retinopatía proliferativa de alto riesgo eminente o insipiente, como se define a continuación, se somete a cirugía láser por fotocoagulación difusa. Así mismo se puede reducir el riesgo de pérdida visual moderada en un 50 % o más, hasta un 12 % menos aproximadamente, si las personas con edema macular diabético clínicamente significativo reciben la cirugía láser focal apropiada. Dado que la retinopatía diabética suele ser asintomática en las etapas que mejor pueden tratarse, por lo que es fundamental su detección precoz mediante exploraciones oculares periódicas.[3]

No podemos prevenir su inicio y tampoco tenemos cura para esta condición. Aproximadamente el 50 % de los pacientes diabéticos, desconocen que son portadores de la enfermedad, y de ellos casi la mitad no recibe tratamiento adecuado de sus ojos. Debido a esto la retinopatía diabética (RD) es la primera

causa de ceguera en países industrializados. La ceguera producto de la RD generalmente es producida por hemorragias vítreas, desprendimiento de retina de tipo traccional o por edema macular diabética.

El tiempo de duración de la Diabetes es un factor de riesgo muy importante a ser considerado, ya que después de los 20 años de ser portador de la enfermedad; casi el 100% de los pacientes tipo 1 presentan algún grado de retinopatía y alrededor del 60% de los diabéticos tipo 2 desarrollan algún grado de lesión de retinopatía. Es necesario conocer que hay otros factores que están involucrados como desencadenantes de estas lesiones, como son la HTA no controlada, niveles elevados de triglicéridos, valores altos de colesterol total y bajos de HDL.

La Retinopatía es insignificante antes de los 5 años de evolución, 25% a los 10 años, más del 50% a los 15 años y del 100% después de los 30 años. Conociéndose que solamente el 50% de los pacientes diabéticos se somete a un examen oftalmológico, siendo un factor de riesgo en este grupo de pacientes.

Las complicaciones oftalmológicas son de alta prevalencia y severidad en el paciente con Diabetes.

Entre un 20 y 80% la padece a lo largo de la evolución de la enfermedad. Siendo esta enfermedad la segunda causa de ceguera en el mundo.

Un 10 a 25% de los diabéticos pueden tener retinopatía desde el momento del diagnóstico de la DM 2. Por ello se debe realizar el examen oftalmológico en la primera consulta.

El control óptimo de la glicemia y de la presión arterial han demostrado ser de mayor utilidad en la prevención primaria y secundaria de la retinopatía diabética. El hábito del tabaquismo, la Hipertensión arterial y las Dislipidemias son patologías asociadas frecuentemente, y que incrementan el riesgo de morbilidad ocular.

Hasta el presente ningún tratamiento farmacológico ha demostrado ser efectivo para prevenir o tratar la retinopatía diabética en humanos. Sin embargo la remisión oportuna al oftalmólogo permite determinar entre otras cosas el momento adecuado para iniciar fotocoagulación de la retina como medida de prevención terciaria.

La prevalencia de todos los tipos de retinopatía diabética se ve directamente afectada con la duración de la enfermedad y los niveles de glucosa en la sangre. Pero es bien conocido que a los 20 años de evolución de la enfermedad cerca del 100% de los diabéticos tipo1 y el 60% de los diabéticos tipo 2 van a tener algún grado de retinopatía diabética.

El análisis de las estadísticas referentes a la incidencia de complicaciones oculares de la Diabetes ha estado a cargo de varios estudios como The Wisconsin Epidemiologic Study of Diabetic Retinopathy (WESDR), el cual realiza estudios desde el año de 1980.1

El WESDR, dividió la población en dos grupos; diabéticos juveniles con una edad menos de 30 años y diabéticos mayores de 30 años. En el grupo 1 (menos de 30 años), se obtuvo una relación directa entre el tiempo de evolución de la enfermedad y la aparición de hallazgos clínicos oculares de la misma. La prevalencia de retinopatía diabética (RD) en pacientes con menos de 5 años de evolución fue 0, a los 15 años de evolución fue de un 25% y de 56% a los diagnosticados con más de 20 años de evolución de la enfermedad.
En el grupo 2 la prevalencia de algún grado de Retinopatía fue de un 23% a los 2 años de diagnosticada la enfermedad. Esta cifra aumento a 58% luego de 15 años de enfermedad.2

El Diabetic Retinopathy Study realizado entre 1971 y 1978 que fue el primer estudio prospectivo, multicéntrico y randomizado que dirigió el National Eye Institute EEUU, tenía como objetivo principal determinar si la pantofotociagulación con láser era efectiva o no para el tratamiento de la retinopatía diabética. Se evaluaron pacientes con retinopatía no proliferativa y retinopatía proliferativa.2

El resultado fue que la pantofotocoagulación con láser disminuye en un 50% el riesgo de pérdida visual a 5 años de evolución.

Este estudio también logró definir los hallazgos clínicos de los ojos con retinopatía diabética de alto riesgo.1

El estudio Early Treatment diabetic Retinopathy Study (ETDRS), este demostró un gran valor el momento del tratamiento con láser para la retinopatía diabética avanzada y además probo la reducción del riesgo de un 50% o más de pérdida de visión moderada, con la aplicación de láser focal en casos de edema macular clínicamente significativo.

El estudio prospectivo de Diabetes en el Reino Unido (UKPDS), demostró que el tratamiento riguroso de la Diabetes Mellitus puede reducir la morbimortalidad disminuyendo la incidencia de complicaciones microvasculares, que conllevan a la Retinopatía Diabética.

Los objetivos de este proyecto fueron:
Identificar el número de pacientes y el tipo de lesión en la retina que padecen los pacientes del club de diabéticos. Así como determinar el número de pacientes por edad y por sexo que adolecen de algún grado de retinopatía. Cuantificar el grado de lesione que presentan los pacientes de acuerdo al tiempo que llevan de ser diabéticos.

El tipo de estudio fue de carácter descriptivo transversal.
Para concluir el presente trabajo mencionamos que:
La prevalencia es de 0.3 casos por 10 pacientes estudiados del Club de Diabéticos del Hospital de Motupe representada presenta en el 29% de los pacientes

Además que en el sexo femenino es más frecuente la Retinopatía Diabética con el 77.7% que el sexo masculino.

Es importante mencionar que el 33.3% presenta Retinopatía Diabética No Proliferativa y el 66.6% Retinopatía Proliferativa.

Por ultimo mencionaremos que en la Retinopatía Diabética No Proliferativa el rango de edad que predomina es el de 51-60 años con el 22.2% y en la Retinopatía Diabética Proliferativa predomina en los rangos de edad 61-70 años y 81-90 años con el 22.2%, con un mayor número de pacientes antes de los 10 años de evolución de la enfermedad con el 33.3% y ningún caso después de los 10 años. Por otro lado en la Retinopatía Diabética Proliferativa el mayor número de casos se encuentra antes de los diez años de padecer la enfermedad, con un 44.4% comparando con el 22.2% después de los 10 años.

REVISION DE LITERATURA

RETINOPATIA DIABETICA

DEFINICIÓN:

Las complicaciones oculares de la diabetes son frecuentes, provocan angustia a los pacientes y están destinadas a convertirse en un gran problema en el futuro.

Las palabras proféticas del Dr. Howard Root abrían el capítulo dedicado a las complicaciones oculares de la edición de 1935 de la obra de Joslin The Treatment of Diabetes Meltitus. De hecho, la retinopatía diabética se convirtió en una causa importante de pérdida visual en los Estados Unidos y en otros países industrializados de Europa y América a medida que la insulina fue alargando la vida de los diabéticos y en los años sesenta era ya la principal causa de pérdida visual importante de nueva aparición en los Estados Unidos en personas de 50 a 74 años. La retinopatía diabética aún no puede prevenirse ni curarse.

Los esfuerzos de investigadores y pacientes han permitido establecer formas de tratamiento médico y quirúrgico que reducen el riesgo a 5 años de pérdida visual importante (agudeza visual, 5/200 o peor) por retinopatía diabética proliferativa (RDP) a menos del 2% y el riesgo a 5 años de pérdida visual moderada (duplicación del ángulo visual, p. ej., de 20/20 a 20/40) por edema macular diabético al 12% o menor.

Siguen las investigaciones para cumplir la promesa de que la retinopatía diabética podrá curarse o prevenirse en el futuro, aunque actualmente los objetivos clínicos deben centrarse en identificar los ojos en riesgo de pérdida visual y en garantizar que se ofrece la cirugía láser en el momento adecuado.

Si los pacientes con diabetes reciben el tratamiento que se recomienda actualmente, se puede lograr una conservación importante de la visión.[1]

En 1969 se difundieron entre médicos y oftalmólogos los primeros datos de eficacia de la cirugía láser por fotocoagulación difusa (panretiniana) en el tratamiento de la retinopatía diabética. Desde esos comienzos prometedores se han logrado avances espectaculares en el tratamiento de la retinopatía diabética y edema macular con esta y otras técnicas quirúrgicas cuya utilidad se ha confirmado con los resultados de los tres principales estudios aleatorizados y controlados que se desarrollaron a escala nacional en los Estados Unidos: el Diabetic Retinopathy Study (DRS), el Early Treatment Diabetic Retinopathy Study (ETDRS) y el Diabetic Retinopathy Vitrectomy Study (DRVS). Con el diagnóstico y tratamiento apropiados, se podría eliminar prácticamente el riesgo a 5 años de pérdida visual importante por RDP. Además, en los Estados Unidos, Japón y Reino Unido se han realizado estudios en los que se demuestra que el control riguroso de la diabetes, determinado por las concentraciones de hemoglobina glucosilada (HbA_{1c}), reduce el riesgo de inicio y progresión de la retinopatía diabética.

A pesar de todo ello, la retinopatía diabética sigue siendo una de las principales causas de ceguera en los Estados Unidos en personas de entre 20 y 74 años. Esta ceguera suele ser consecuencia de una hemorragia no resuelta en el humor vítreo, del desprendimiento de la retina por tracción o del edema macular diabético. No obstante, el riesgo a 5 años de pérdida visual importante se puede reducir a menos del 2% si una persona con retinopatía diabética y retinopatía proliferativa de alto riesgo inminente o incipiente, como se define a continuación, se somete a cirugía láser por fotocoagulación difusa (panretiniana). Asimismo, se puede reducir el riesgo de pérdida visual moderada en un 50% o más, hasta un 12% o menos aproximadamente, si las personas con edema macular diabético clínicamente significativo (EMCS) reciben la cirugía láser focal apropiada. Dado que la retinopatía diabética suele

[1] Víctor Pacheco Bastidas, Mario Acosta Rodríguez. Diabetes Mellitus, Tipo II: de la teoría a la práctica. Ed. 2008. Quito

ser asintomática en las etapas que mejor pueden tratarse, es fundamental su detección precoz mediante exploraciones oculares periódicas.

ABREVIATURAS DE LOS TÉRMINOS MÁS UTILIZADOS	
EMCS	Edema macular clínicamente significativo
DRS	Diabetic Retinopathy Study
DRVS	Diabetic Retinopathy Vitrectomy Study
ETDRS	Early Treatment Diabetic Retinopathy Study
PFD	Proliferación fibrosa hasta una distancia equivalente al diámetro de 1 papila del borde de la misma.
PFOL	Proliferación fibrosa en otro lugar, distinta de PFD
H/Ma	Hemorragias o microaneurismas
ED	Exudados duros
AMIR	Alteraciones microvasculares intrarretinianas
PVM	Pérdida visual moderada: duplicación del ángulo visual
RDNP	Retinopatía diabética no proliferativa
NVP	Neovascularización de la papila: aparición de vasos nuevos hasta una distancia equivalente al diámetro de 1 papila del borde de la misma.
NVOL	Neovascularización en otro lugar: vasos nuevos en otra zona de la retina, fuera de la papila y a más de 1 diámetro de la papila desde el borde de la misma.
RDP	Retinopatía diabética proliferativa.
EA	Exudados algodonosos (manchas algodonosas)
PVI	Pérdida visual importante: agudeza visual igual o inferior a 5/200 en dos visitas de seguimiento consecutivas en 4 meses.
AV	Arrosariamiento venoso.

Tomado del Libro Ryan RETINA, Editorial Marban.- pag 1168 seccion XVI 2009

EPIDEMIOLOGÍA DE LA RETINOPATÍA DIABÉTICA.

Se estima que entre 16 y 17 millones de norteamericanos tienen diabetes mellitus (diabetes), pero alrededor de 6 millones de ellos aún están por diagnosticar. Entre el 5% y el 10% de la población diabética estadounidense presenta diabetes tipo 1 (diabetes insulinodependiente), que se diagnostica habitualmente antes de los 40 años de edad. Sin embargo, la mayoría de los diabéticos sufre diabetes tipo 2 (diabetes no insulinodependiente), que se diagnostica después de esa edad; estos pacientes pueden ser tratados con o sin insulina. Mientras que los pacientes con diabetes tipo 1 presentan una incidencia elevada de complicaciones oculares graves tienen más probabilidades de sufrir problemas oculares significativos a lo largo de su vida, aquellos con diabetes tipo 2 constituyen la mayoría de los casos clínicos de enfermedades oculares diabéticas debido a que el número global de casos es superior.

La retinopatía diabética es una complicación vascular muy específica de la diabetes tanto tipo 1como tipo 2, y la duración de la diabetes es un factor de riesgo significativo del desarrollo de retinopatía. Tras padecer diabetes durante 20 años, casi todos los pacientes con diabetes tipo 1 y más del 60% de los diabéticos tipo 2 presentan algún grado de retinopatía. La cirugía con láser y otras formas de cirugía reducen el riesgo de pérdida visual moderada o importante secundaria a la diabetes mellitus y, en algunos casos, restauran una visión útil en los pacientes que la han perdido. Los métodos quirúrgicos empleados, en especial la cirugía láser, son más eficaces si se aplican cuando la RDP es inminente o incipiente o antes de que la persona pierda la agudeza visual por edema macular diabético.[2]

El riesgo a 5 años de pérdida visual importante por RDP de alto riesgo puede llegar hasta el 60% y el riesgo de pérdida visual moderada por EMCS puede alcanzar el 30%. Como la RDP y el edema macular no siempre provocan síntomas oculares ni visuales cuando las lesiones retinianas mejor pueden

[2] Documentos Selectos de Posición y Consenso de ALAD. 2010

tratarse, supone un gran problema clínico identificar los ojos en riesgo de pérdida visual y garantizar que los pacientes se derivan para cirugía láser en el momento adecuado. Cualquier error por leve que sea, en el diagnóstico del grado de retinopatía provoca un aumento significativo del riesgo de pérdida visual.

Además, hay problemas médicos y de salud asociados que representan un riesgo significativo para el desarrollo y la progresión de la retinopatía diabética, como el embarazo, la hiperglucemia crónica, la hipertensión, la nefropatía y la hiperlipidemia. Los pacientes que se encuentren en esas situaciones requieren la evaluación y un seguimiento estrictos de la progresión de 1a retinopatía diabética y la optimización de su situación médica.

PATOGENIA DIAGNÓSTICO Y CLASIFICACIÓN DE LA RETINOPATÍA DIABÉTICA.

FISIOPATOGENIA DE LA RETINOPATIA DIABETICA

Lesiones retinianas.

Aunque no se conoce bien el proceso por el cual la Diabetes Mellitus provoca retinopatía y maculopatía, en los estudios con animales de experimentación parece evidente que la hiperglucemia es suficiente por sí misma para provocar la retinopatía diabética incluso en animales no genéticamente diabéticos. Se cree que la elevación de la glucemia induce cambios estructurales, fisiológicos y hormonales que afectan a los capilares retinianos. Las células parietales de los capilares retinianos pierden su funcionalidad y se produce una disfunción endotelial. En los primeros estadios de la diabetes se aprecian alteraciones en el flujo sanguíneo retiniano.

Los Procesos fisiopatológicos básicos del desarrollo de la retinopatía diabética consiste en (a) pérdida de pericitos asociados a los capilares retinianos, (b) engrosamiento de la membrana basal, (c) cambios en el flujo sanguíneo retiniano, (d) formación de microaneurismas por deformación centrífuga de las

paredes capilares, (e) cierre de los capilares y arteriolas retinianas, que provoca la falta de perfusión de la retina, (f) rotura de la barrera sanguínea retiniana, con aumento de la permeabilidad vascular de los capilares de la retina, (g) proliferación de vasos nuevos en la retina o el iris, (h) desarrollo del tejido fibrovascular y (i) contracción de la proliferación vítrea y fibrosa con la consecuente hemorragia vítrea o desprendimiento de retina como consecuencia de la tracción.

HEMORRAGIAS O MICROANEURISMAS.

Las distintas lesiones retinianas de la diabetes y su intensidad son excelentes factores predictivos, tanto solas como en combinación, del riesgo de progresión de la retinopatía y de la pérdida visual. Se cree que el desarrollo de varias lesiones de la retinopatía diabética obedece a la aparición de varios procesos patológicos e interacciones durante la evolución de la diabetes y el desarrollo de la enfermedad ocular diabética. Los pericitos retinianos, que están íntimamente relacionados con la membrana basal de las células endoteliales retinianas, están presentes normalmente en una relación de uno - uno junto con las propias células endoteliales, una relación mayor de la que se encuentra en cualquier otra parte del cuerpo. Este dato y otros obtenidos en cultivos celulares indican que los pericitos retinianos son células de soporte fundamentales para los capilares retinianos. Por tanto, la pérdida de los pericitos retinianos podía contribuir a la disfunción de las células endoteliales y a la debilidad de la pared capilar en la retina, lo que podría favorecer la formación de microaneurismas que, junto a la dilatación venosa, es uno de los signos clínicos precoces de la retinopatía diabética.

Los microaneurismas, que son formaciones saculares hacia el exterior de los capilares retinianos, constituyen los signos clínicos precoces de la retinopatía diabética (Fig. 54.1). La rotura de los microaneurismas, la extravasación de los capilares y las alteraciones microvasculares intrarretinianas pueden provocar hemorragias intrarretinianas. El aspecto clínico de estas hemorragias refleja la estructura retiniana de la zona donde se ha producido la hemorragia. Las hemorragias de la capa de fibras nerviosas confieren un aspecto en llamas,

que coincide con la estructura de la capa de fibras nerviosas que discurre paralela a la superficie retiniana. Las hemorragias más profundas de la retina, en las que la distribución de las células es aproximadamente perpendicular a la superficie de la retina, adquieren una forma de punto o mancha y son más características de la retinopatía diabética.

Retinopatía diabética proliferativa en la visita a 1 año, según la intensidad de cada lesión.		
Lesión	**Grado**	**RDP a 1 año, %**
H/Ma	Presente en 2-5 campos Muy intenso	9 57
AMIR	No Moderada en 2-5 campos	9 57
AV	Ausente Presente en 2-5 campos	15 59

Tabla tomada del Libro Ryan RETINA Tomo 2 Pag 1147 ed 2009

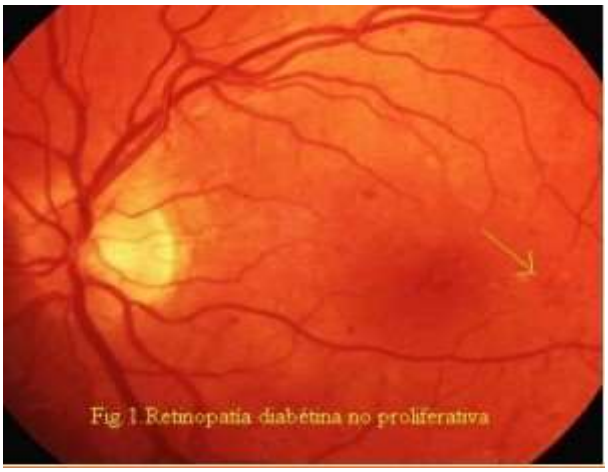

Foto tomada del Libro Ryan RETINA, tomo 2 pag 1147 ed. 2009

El término “hemorragia en punto y mancha” describe estas pequeñas hemorragias intrarretinianas características de la retinopatía diabética. Es muy difícil, si no imposible, distinguir las hemorragias pequeñas en punto y mancha de los microaneurismas, y la evaluación minuciosa de estas lesiones ha

determinado que apenas se obtiene información adicional clínicamente significativa al discriminar entre ambas lesiones, por 1º que, clásicamente, se evalúan juntas y se denominan “hemorragias y microaneurismas”.

ALTERACIONES MICROVASCULARES INTRARRETINIANAS.

Las alteraciones microvasculares intrarretinianas (AMIR) (Fig. 54.3) son vasos preexistentes en los que proliferan las células endoteliales, lo que algunos autores consideran el crecimiento de vasos nuevos dentro de la retina para formar “anastomosis” a través de las zonas sin perfusión. Las AMIR pueden verse adyacentes a las manchas algodonosas, que son consecuencia de microinfartos en la capa de fibras nerviosas de la retina se asocian a menudo a la etapa grave de la retinopatía no proliferativa y es probable que aparezca neovascularización franca en la superficie de la retina o de la papila óptica en un corto espacio de tiempo.

NEOVASCULARIZACIÓN RETINIANA.

La RDP (Fig. 54.4) se caracteriza por el desarrollo de nuevos vasos retinianos anómalos. La velocidad de crecimiento de estos nuevos vasos es variable. Crecen en la papila o cerca de ella [neovascularización de la papila (NVP)] o en cualquier otro lugar de la superficie de la retina [neovascularización en otro lugar (NVOL)]. Los vasos de nueva aparición se asocian a menudo a un tejido fibroso traslúcido, un tejido fibroglial que tiene un aspecto opaco y que se adhiere al tejido vítreo adyacente.

Los pacientes con RDP de alto riesgo necesitan fotocoagulación láser difusa inmediata. La RDP de alto riesgo se caracteriza por una o varias de las siguientes lesiones: (a) NVP aproximadamente en una cuarta parte a un tercio de la superficie de la papila o más (es decir, igual o mayor que la NVP de la fotografía estándar 10ª del ETDRS) (Fig. 54.4); (b) NVP menor de la cuarta parte de la papila si huy hemorragia vítrea o prerretiniana reciente; o (c) NVOL superior o igual a la mitad de la superficie de la papila si hay hemorragia vítrea o prerretiniana reciente (Fig. 54.5). Dado que es fundamental identificar las

características de alto riesgo para determinar el uso de tratamientos que salven la vista del paciente, se debe prestar una atención minuciosa a La presencia o ausencia de vasos nuevos, su localización, su intensidad y la presencia o ausencia de hemorragia prerretiniana o vítrea.[3]

CLASIFICACION DE LA RETINOPATIA DIABETICA (GRADOS DE RETINOPATIA DIABETICA)

Grado de retinopatía diabética.

Se planteará el empleo de la cirugía láser con fotocoagulación (panretiniana) cuando la retinopatía se acerca o alcanza el estadio de alto riesgo de RDP. Se considera que un ojo se está acercando a la etapa de alto riesgo cuando hay signos retinianos de RDNP intensa o muy intensa o cuando los vasos nuevos no cumplen la definición de RDP de alto riesgo (véase retinopatía diabética proliferativa), en especial si se asocia a una RDNP muy intensa. El grado basal de la retinopatía es un indicador potente del riesgo de progresión de la etapa de RDNP a RDP precoz y a RDP de alto riesgo.

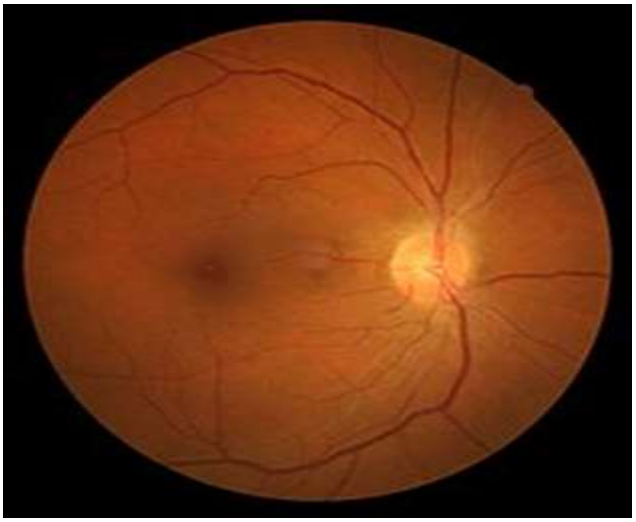

Fotografias tomadas del Libro Ryan RETINA Pag 1179 ed. 2009

[3] Hugo Quiroz-Mercado. Retina: Diagnóstico y Tratamiento. Ed. McGraw Hill. México 1996

GRADOS DE RETINOPATIA DIABETICA

Nivel de Retinpatia diabetica	*Actividades aceptables*	*Actividades prohibidas*	*Reevaluación ocular*
SR	*Según condición medica*	*Según condición médica*	*12 meses*
RDNP LEVE	*Según condición medica*	*Según condición medica*	*6-12 meses*
RDNP MODERADA	*Según condición medica*	*Actividades que aumenten dramáticamente la presión arterial: Levantamiento de pesas Valsalva fuerte*	*4-6 meses*
RDNP SEVERA	*Según condición medica*	*Actividades que aumenten sustancialmente la presión arterial sistólica, maniobras de Valsalva: Boxeo Depeorte competitivo*	*2-4 meses Puede necesitar de cirugía láser*
RDP	*Acondicionamiento cardiovascular de bajo impacto*	*Actividad extenuante, maniobras de Vlasalva: Levantamiento de pesas Trotar Aeerobicos*	*1-2 meses Puede necesitar cirugía láser*

Reproducido del libro Ryan RETINA pag 1198 ed.2009

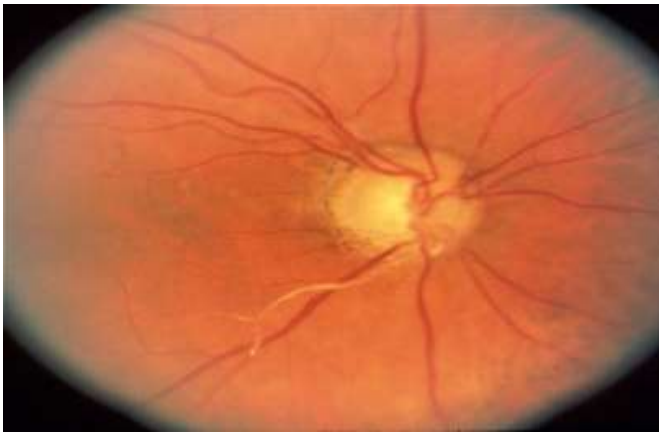

Fotografias tomadas del Libro Ryan RETINA Pag 1179 ed. 2009

RETINOPATÍA DIABÉTICA NO PROLIFERATIVA

La retinopatía diabética se clasifica en términos generales como RDNP y RDP Puede producirse edema macular diabético en la RDNP y en la RDP, y ambas situaciones se comentan por separado. El diagnóstico exacto del "grado de retinopatía diabética" de un paciente es fundamental porque el riesgo de progresión a RDP y RDP de alto riesgo varía y se correlaciona estrechamente con el grado específico de RDNP.

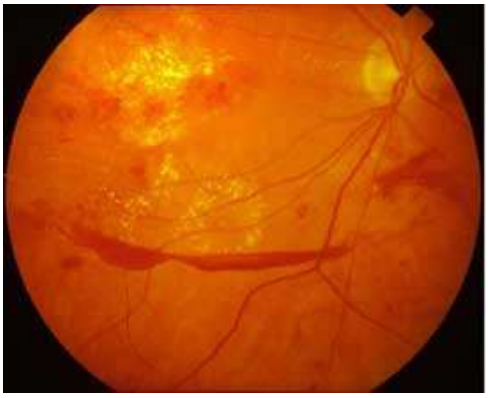

Fotografia tomada del Libro Ryan RETINA tomo 2 pag 1180 ed. 2009

La RDNP leve se caracteriza por al menos un microaneurisma retiniano, pero las hemorragias y microaneurismas son menores que en la fotografía estándar 2A del ETDRS en los cuatro cuadrantes retinianos. No hay ninguna otra lesión o alteración asociad a la diabetes. Los con RDNP leve tienen un riesgo del 5% de progresión a RDP en 1 año y un riesgo del 15% de progresión a RDP de alto riesgo en 5 años.

La RDNP moderada se caracteriza por hemorragias o microaneurismas (H/Ma) mayores de los que se ven en la fotografía estándar 2A del ETDRS al menos en un cuadrante, pero en menos de cuatro cuadrantes retinianos, con o sin arrosariamiento venoso y AMIR de grado leve. El riesgo de progresión a RDP en 1 año es del 12% a 27% y el riesgo de progresión a RDP de alto riesgo en 5 años es del 33%.

Los pacientes con RDNP leve o moderada no son candidatos a la cirugía láser difusa (panretiniana) y pueden vigilarse a intervalos de 6-12 meses, según

determine el evaluador. La presencia de edema macular requiere intervalos de seguimiento más cortos, aunque la RDNP sea leve o moderada. Si hay EMCS, se aconseja el tratamiento con láser. Los reevaluaciones deben ser más frecuentes en presencia de problemas médicos asociados o embarazo.

La RDNP intensa se basa en la intensidad de H/Ma, AMIR o arrosariamiento venoso y se determina mediante cualquiera de 1as lesiones siguientes: (a) H/Ma mayor que en la fotografía estándar 2A del ETDRS en cuatro cuadrantes, (b) arrosariamiento venoso en dos o más cuadrantes o (c) AMIR mayor que en la fotografía estándar 8A del ETDRS al menos en un cuadrante.

Los ojos con RDNP intensa tienen un riesgo del 52% de progresión a RDP en 1 año y un riesgo del 6O"h de progresión a RDP de alto riesgo en 5 años. Estos pacientes precisan seguimiento cada 2-4 meses. Como la eficacia clínica de la fotocoagulación láser en el edema macular clínicamente significativo en presencia de RDP puede ser menor que cuando sólo huy edema macular clínicamente significativo, está indicado su tratamiento en presencia de RDNP por el alto riesgo de desarrollar RDP y de necesitar cirugía láser difusa (panretiniana) en un plazo relativamente corto. Además, la cirugía láser difusa (panretiniana) puede empeorar el edema macular, otra razón para optimizar la situación del edema macular de aquellos pacientes candidatos a fotocoagulación láser difusa (panretiniana) a corto plazo.

Los ojos con RDNP muy intensa tienen dos o más lesiones de RDNP intensa, pero sin neovascularización franca. Estos ojos presentan un riesgo del 75% de desarrollar RDP antes de 1 año. Los pacientes que tienen RDNP intensa o muy intensa son candidatos a la cirugía láser difusa (panretiniana), €n particular aquellos con diabetes tipo 2; si huy edema macular, también necesita tratamiento. Es importante reevaluar estos ojos cada 2-3 meses.

RETINOPATÍA DIABÉTICA PROLIFERATIVA.

La retinopatía diabética que se caracteriza por el crecimiento de vasos nuevos en la papila (NVP) o en otro lugar (NVOL) de la retina o por proliferación del tejido fibroso se denomina RDP. La RDP precoz no cumple la definición de RDP de alto riesgo. Los ojos afectados (de grado mayor de alto riesgo) muestran un riesgo del 75% de desarrollar RDP de alto riesgo en 5 años y necesitan la cirugía láser difusa (panretiniana). Como ya hemos comentado al hablar de la retinopatía diabética no proliferativa, el edema macular, aunque no sea clínicamente significativo, se beneficia del tratamiento focal antes de que comience la dispersión.

En pacientes con RDP precoz (RDP que no llega al alto riesgo), debe plantearse la cirugía láser difusa (panretiniana) en presencia de cualquiera de las siguientes características: (a) cualquier vaso nuevo acompañado de RDNP intensa o muy intensa, (b) vasos nuevos elevados (c) o NVP. En presencia de edema macular, se valorará la posibilidad de su tratamiento focal en los pacientes con RDNP intensa o peor, tanto si el edema macular es clínicamente significativo como si no, en anticipación a la necesidad inminente de fotocoagulación láser difusa.

En los casos con RDNP intensa o muy intensa o RDP precoz es importante tener en cuenta el tipo de diabetes, ya que se ha demostrado en el ETDRS que el riesgo de pérdida visual importante o vitrectomía se reduce en un 50% en los pacientes con diabetes tipo 2 si se inicia la cirugía láser difusa (panretiniana) antes de que se desarrolle la RDP de alto riesgo. Por el contrario, no se apreció ninguna diferencia significativa en el riesgo de pérdida visual importante o vitrectomía en los pacientes con diabetes tipo 1 si la cirugía láser se retrasaba hasta el desarrollo de la RDP con características de alto riesgo.[4]

La cirugía focal con láser del EMCS consiste en un tratar: miento "directo" con láser, láser con "rejilla" o combinado con láser focal y con rejilla. Estos métodos

[4] Stephen Ryan. Ryan Retina. Ed. Marban. California 2009

de tratamiento se describen con más detalle en otras publicaciones. En la se resumen las recomendaciones de tratamiento del EMCS según distintos grados de retinopatía.

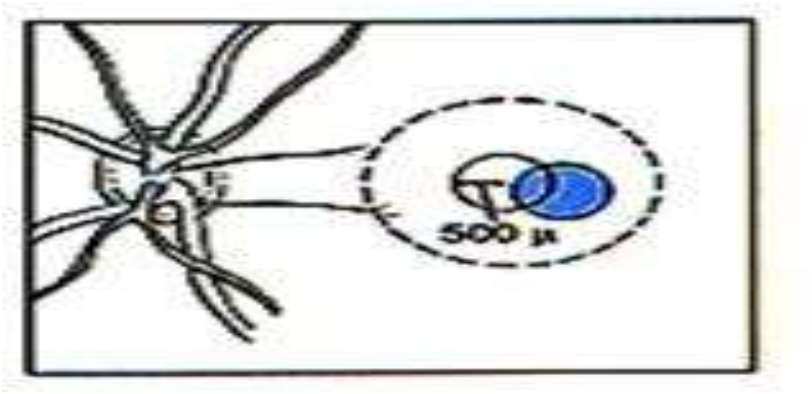

Esquema tomado del Libro Joslin´s DIABETES MELLITUS pag 909 ed. 2005

<u>Clasificación internacional de la retinopatía diabética.</u>

Aunque la clasificación de la retinopatía diabética que se utilizó en el ETDRS se basa en la evidencia y no tiene precedentes en la investigación clínica de la retinopatía diabética, a veces es difícil de utilizar, en especial en la clínica. Para simplificar la clasificación y normalizar la comunicación ente los especialistas en retina y los oftalmólogos y el resto del personal sanitario en todo el mundo, en 2001 La American Academy of Ophthalmology inició un proyecto para establecer una clasificación internacional de consenso de la retinopatía diabética y el edema macular diabético (International Classification of Diabetic Retinopathy and Diabetic Macular Edema). El grupo de consenso estuvo integrado por 31 participantes de 16 países que se inspiraron en estudios basados en la evidencia, incluidos el estudio ETDRS (Early Treatment Diabetic Retinopathy Study) y el Wisconsin Epidemiologic Study of Diabetic Retinopathy.

En la International Classification of Diabetic Retinopathy and Diabetic Macular Edema se describen cinco grados clínicos de retinopatía diabética: sin retinopatía evidente (sin alteraciones), RDAJP leve (sólo microaneurismas), RDNP moderada (más que sólo microaneurismas, pero menos que RDNP intensa), RDNP intensa (cualquiera de las siguientes: intrarretinianas en cada

uno de los 4 cuadrantes, AV confirmado en más de 2 cuadrantes, AMIR prominente en más de 1 cuadrante y sin RDP) y RDP (una o más neovascularizaciones retinianas, hemorragia vítrea o hemorragia prerretiniana). En la se comparan los grados de RD de la Clasificación Internacional con los definidos en el ETDRS.

Además, en la clasificación internacional se identificaron dos grados amplios de edema macular diabético (EMD): edema macular aparentemente ausente (sin engrosamiento retiniano ni exudados duros [ED] evidentes en el polo posterior) y edema macular aparentemente presente (algún engrosamiento retiniano o ED evidentes en el polo posterior); si está presente, el edema macular se clasifica corno EMD leve (cierto engrosamiento retiniano o ED en el polo posterior, pero alejado del centro de la mácula), EMD moderado (engrosamiento retiniano o ED que se acercan al centro de la mácula pero sin afectarlo) o EMD intenso (engrosamiento retiniano o ED que afectan al centro de la mácula).

TRATAMIENTO

ESTUDIOS CLÍNICOS DE LA RETINOPATÍA DIABÉTICA:
BASES CIENTÍFICAS PARA EL TRATAMIENTO.

A partir de cuatro estudios clínicos aleatorizados realizados a escala nacional en los Estados Unidos, se han podido determinar en gran medida las estrategias para lograr un tratamiento clínico apropiado de la retinopatía diabética. Los resultados obtenidos en el estudio UKPDS (United Kingdom Prospective Diabetes Study) aumentan significativamente la información obtenida en los estudios de los Estados Unidos.[5]

En el DRS se demostró de forma concluyente que la fotocoagulación difusa (panretiniana) reduce significativamente el riesgo de pérdida visual importante por RDP, en particular en la RDP de alto riesgo.

[5] Eric Mora Morales. Diabetes Mellitus en Costa Rica. Ed. 2006

El Diabetic Retinopathy Study
Principales criterios de elegibilidad. Agudeza visual >= 20/40 en cada ojo RDP al menos en un ojo o RDNP intensa en ambos. Ambos ojos son candidatos a la fotocoagulación. Principales características del diseño. Se efectuó una asignación aleatorizada de modo que un ojo de cada paciente reciba fotocoagulación difusa (panretiniana) o local (tratamiento confluente directo de los nuevos vasos de la superficie) y el otro, seguimiento sin fotocoagulación. Después se vuelve a aleatorizar el ojo asignado al tratamiento para administrar láser de argón o arco de xenón. Conclusiones principales. La fotocoagulación redujo el riesgo de PVI en >= 50% (PVI = agudeza visual <= 5/200 en dos visitas de seguimiento consecutivas realizadas en 4 meses). Riesgos modestos de descenso de la agudeza visual (habitualmente solo una línea) y limitación del campo visual (riesgos mayores con xenón que con argón). El beneficio del tratamiento es mayor que los riesgos para los ojos con RDP de alto riesgo (la tasa de PVI a 5 años del 50% en los ojos no tratados se redujo al 20% con el tratamiento).

Tomada de la Revista de actualización y consensos de ALAD 2010

El ETDRS aportó valiosa información sobre el momento en que se debe aplicar la cirugía láser difusa (panretiniana) en la retinopatía diabética avanzada y demostró de forma concluyente que 1a fotocoagulación focal por EMCS reduce el riesgo de pérdida visual moderada en un 50% o más. Además, en el ETDRS se demostró que tanto la cirugía láser difusa (panretiniana) precoz (antes de la RDP de alto riesgo) corno el aplazamiento del tratamiento “hasta nada más aparecer la RDP de alto riesgo” reducen eficazmente el riesgo de pérdida visual importante. En consecuencia, la cirugía láser difusa se planteará cuando

el ojo se acerque a la etapa de alto riesgo y “habitualmente no se debe retrasar si el ojo ha alcanzado el estadio proliferativo de alto riesgo. En cuanto a los pacientes con diabetes mellitus tipo 2 ó tipo 1 de larga evolución, se puede plantear la fotocoagulación precoz.[6]

El Early Treatment Diabetic Retinopathy Study
Principales criterios de elegibilidad. Agudeza visual >= 20/40 (>= 20/400 si la reducción se debe al edema macular). RDNP leve a RDP no de alto riesgo, con o sin edema macular Ambos ojos son candidatos a la fotocoagulación. Principales características del diseño. Se efectuó una asignación aleatorizada de modo que un ojo de cada paciente reciba fotocoagulación precoz y el otro, diferida (seguimiento minucioso y fotocoagulación si se desarrollaba RDP de alto riesgo). Se aleatorizó a los pacientes para recibir ácido acetilsalicílico o placebo. Conclusiones principales. La fotocoagulación focal (láser directo para las extravasaciones focales y láser en rejilla para las difusas) redujo el riesgo de PVM (aumento al doble del ángulo visual) en >= 50% y elevó las posibilidades de mejoría pequeña de la agudeza visual Las tasas de pérdida visual importante fueron bajas tras la fotocoagulación difusa con o sin tratamiento focal y tras el tratamiento diferido (las tasas a 5 años en los subgrupos diferidos fueron del 2% - 10% y en los grupos de fotocoagulación precoz, del 2% - 6%) Se debe valorar el empleo de fotocoagulación focal en los ojos con EMCS. La fotocoagulación difusa no está indicada en la RDNP leve o moderada,

[6] Rodrigo Nunes Lamounier, Silmara Leite, Walter Minicucci. Manual Práctico de Diabetes: Prevención detección y tratamiento

pero debe plantearse cuando la retinopatía se acerca a una RDP de alto riesgo y no aplazarse en los estadios de alto riesgo.

El ácido acetilsalicílico no afectó a la progresión de la retinopatía, la frecuencia de hemorragia vítrea ni el desarrollo de cataratas.

Tomada de la Revista de actualización y consensos de ALAD 2010

El DRVS permitió desarrollar las normas para establecer el momento más oportuno de la vitrectomía en pacientes con diabetes tipo 1 y 2 que han tenido una hemorragia vítrea o una RDP intensa en ojos con una visón útil. En estos primeros años de la vitrectomía del orbículo ciliar se avanzaron resultados favorables con la vitrectomía precoz en ojos con hemorragia vítrea importante reciente y agudeza visual menor de 5/200, en especial en la diabetes tipo 1. Además, la posibilidad de alcanzar una agudeza visual de 10/20 o mejor aumentó con la vitrectomía precoz en ojos con retinopatía neovascular proliferativa grave, de nuevo especialmente en la diabetes tipo 1. No obstante, en los dos últimos decenios también han evolucionado notablemente los instrumentos y las técnicas quirúrgicas para la vitrectomía en la retinopatía diabética, por lo que la predicción exacta de la evolución clínica a partir de los datos del estudio DRVS es menos factible y los resultados de la cirugía actual podrían ser más favorables.[7]

El Diabetic Retinopathy Vitrectomy Study

HEMORRAGIA VÍTREA RECIENTE IMPORTANTE (GRUPO H)

Principales criterios de elegibilidad.

Agudeza visual >= 5/200

Hemorragia vítrea compatible con la agudeza visual, duración 1-6 meses.

Mácula adherida por ultrasonidos.

Principales características del diseño.

[7] Documento de Posición y Consenso de ALAD. 2010

En la mayoría de los pacientes, sólo un ojo elegible.

Se efectuó una asignación aleatorizada según la cual los ojos elegibles recibieron vitrectomía precoz o tratamiento convencional (vitrectomía si el centro de la mácula se desprende o si la hemorragia vítrea persiste durante 1 año; fotocoagulación según las necesidades y cuando sea posible).

Conclusiones principales.

La posibilidad de recuperar la agudeza visual >= 10/20 aumentó con la vitrectomía precoz, al menos en los pacientes con diabetes tipo 1, que eran más jóvenes y tenían una RDP más intensa, (en el grupo de RDP más intensa, >= 10/20 a los 4 años en el 50% del grupo de vitrectomía precoz frente al 12% en el grupo de tratamiento convencional.[8]

RDP MUY INTENSA CON VISIÓN ÚTIL (GRUPO NR)

Principales criterios de elegibilidad.

Agudeza visual >= 10/200

Centro de la Mácula adherido.

Proliferaciones extensas, activas, neovasculares o fibrovasculares.

Principales características del diseño.

Igual que en el grupo H (excepto que el tratamiento convencional consistía en vitrectomía después de un periodo de espera de 6 meses en ojos que desarrollaron hemorragia vítrea intensa).

Conclusiones principales.

La posibilidad de lograr una agudeza visual >= 10/20 aumentaron por la vitrectomía precoz, al menos en los ojos con vasos nuevos importantes.

Tomada de la Revista de actualización y consensos de ALAD 2010

En el estudio DCCT (Diabetes Control and Complications Trial) se demostró de forma concluyente que el control riguroso de la glucemia, reflejado por las

[8] Sierra Iván Darío, Olimpo Carlos Mendivil. Diabetes Mellitus Tipo II: Abordaje en el consultorio

mediciones de la HbA_{1c}, reduce significativamente el riesgo de aparición de retinopatía diabética, de progresión de una retinopatía preexistente y de la necesidad de cirugía láser en la diabetes tipo 1. El tratamiento intensivo redujo el riesgo de aparición de retinopatía en un 79% y el riesgo de progresión de la retinopatía en un 63%. Se observó una reducción del 47% en el riesgo de desarrollar retinopatía diabética no proliferativa (RDNP) o RDP intensas, del 23% en el riesgo de sufrir edema macular clínicamente significativo y del 56% en el riesgo de requerir cirugía láser en los casos que no reciben tratamiento intensivo. Cabe destacar que estos efectos beneficiosos persistieron 4 años después del periodo de control intensivo, a pesar de que el control de la glucemia convergió en ambos grupos después de 4 años. Se identificó una reducción similar de los riesgos de otras complicaciones microvasculares de la diabetes, como la nefropatía y la neuropatía.[9]

En el estudio UKPDS y en los estudios realizados en Japón se demostró una reducción similar del riesgo de aparición y progresión de la retinopatía diabética en personas con diabetes tipo 2. En el estudio UKPDS participaron 3.867 pacientes con diabetes tipo 2 de recién diagnosticada. Se llegó a la conclusión de que el tratamiento intensivo para controlar la glucemia, con sulfonilureas o con insulina, consiguió una reducción del 17% del riesgo de progresión de retinopatía diabética, del 29% de la necesidad de cirugía láser con fotocoagulación, del 23% del riesgo de desarrollar hemorragia vítrea y del 16% del riesgo de ceguera legal.

Importancia de la angiografía con fluoresceína clínica en el tratamiento de la retinopatía diabética.

La angiografía con fluoresceína de la mácula en presencia de EMCS tiene gran valor para la detección de las lesiones tratables, como ya hemos comentado. No obstante, no siempre es necesaria para identificar lesiones corno NVOL o vasos nutricios de la NVP porque las lesiones son clínicamente evidentes y la

[9] Rodrigo Nunes Lamounier, Silmara Leite, Walter Minicucci. Manual Práctico de Diabetes: Prevención detección y tratamiento

cirugía láser difusa (panretiniana) es el método Ce elección para tratar retinopatía diabética cuando se acerca o alcanza su etapa de alto riesgo.

Se han identificado los factores de riesgo angiográficos de progresión a RDNP o RDP. El análisis de los datos de los ojos no tratados (diferidos) en el ETDRS indica que las siguientes lesiones guardan una relación independiente con la evolución: (a) fuga de fluoresceína, (b) pérdida capilar en la angiografía con fluoresceína, (c) dilatación capilar en la angiografía con fluoresceína y (d) los siguientes factores de riesgo de la foto grafía en color del fondo de ojo: AMIR, arrosariamiento venoso y H/Ma. Los exudados duros y algodonosos están relacionados inversamente con la progresión.

Se acepta que la pérdida capilar documentada en la angiografía con fluoresceína es un factor de riesgo de progresión de RDNP a RDP. No obstante, la dilatación capilar en la angiografía con fluoresceína, la fuga de fluoresceína, la pérdida capilar en la angiografía con fluoresceína y la retinopatía en la fotografía en color del fondo según el ETDRS están íntimamente relacionadas.

Aunque las alteraciones de la angiografía con fluoresceína aportan información pronóstica adicional, la clasificación según la fotografía en color del fondo de los grados de retinopatía en ambos ojos aporta los mismos resultados pronósticos.

Por tanto, el aumento de la potencia para predecir la Progresión de RDNP a RDP mediante angiografía con fluoresceína "no tiene importancia clínicamente significativa pata justificar la angiografía con fluoresceína".

No obstante, es necesario realizar exploraciones periódicas para vigilar la retina, cuyo intervalo más apropiado se puede determinar mediante la clasificación de las siete fotografías en color de campo estándar del fondo de ojo o la evaluación retiniana por personal con experiencia en el tratamiento de la enfermedad ocular diabética.

Como el grado de retinopatía diabética, tal como se obtiene en la fotografía en color del fondo o la evaluación oftálmica retiniana, está estrechamente relacionada con la velocidad de progresión de la retinopatía diabética, es fundamental determinar exactamente el grado de retinopatía que, a su vez, determinará el intervalo apropiado de reevaluación retiniana.

Además, dado que la clasificación de la angiografía con fluoresceína no puede "identificar todos los casos que van a progresar" y que se debe valorar la fotocoagulación láser difusa (panretiniana) cuando la retinopatía diabética se acerca al estadio de alto riesgo (cuando sea inminente o incipiente) "el seguimiento periódico de todos los pacientes con retinopatía diabética sigue teniendo una importancia clínica fundamental".

FOTOCUAGULACIÓN CON LÁSER.

Momento adecuado para la fotocoagulación.

En el ETDRS, el riesgo a 3 años de pérdida visual moderada por edema macular sin tratamiento focal con láser fue del 30%. La cirugía focal con láser del EMCS redujo dicho riesgo al 15% o menos lo que supone una reducción de aproximadamente el 50% y aumentó además las posibilidades de mejoría de la agudeza visual en una línea o más. Por otro lado, la cirugía láser difusa (panretiniana) no fue eficaz en el tratamiento del edema macular diabético y, en algunos casos, puede tener un efecto perjudicial en la progresión del edema macular. El mejor tratamiento de los ojos con EMCS y retinopatía con RDP de alto riesgo inminente consiste en aplicar primero fotocoagulación focal para el edema macular 6-8 semanas antes de proceder a la cirugía láser difusa (panretiniana). Los ojos con RDNIP leve o moderada y EMCS responden mejor a la fotocoagulación focal inmediata, retrasando el tratamiento difuso a menos que se produzca una RDNP o RDP intensa o muy intensa. Es improbable que el retraso de la fotocoagulación difusa hasta que se complete el tratamiento focal aumente la pérdida visual importante, siempre que la retinopatía no esté progresando rápidamente y se pueda mantener un seguimiento estricto. No es aconsejable retrasar la fotocoagulación difusa

mientras hasta que finalice el tratamiento focal en los ojos con RDP de alto riesgo, y el edema macular se tratará en la primera sesión de fotocoagulación difusa.

El tratamiento focal no se asoció a efectos adversos en el campo visual ni en la visión en color, en comparación con el tratamiento focal diferido en el ETDRS. Los efectos perjudiciales de la fotocoagulación precoz, reflejados por la reducción de los campos visuales periféricos t parecen deberse principalmente a la fotocoagulación difusa. Dado que el efecto beneficioso principal del tratamiento es prevenir un mayor descenso de la agudeza visual, debe plantearse la cirugía láser focal en todos los ojos con EMCS, en especial si el centro de la mácula está amenazado o afectado e incluso si la agudeza visual es normal. No obstante, hay que decir que el edema macular que no es particularmente extenso puede resolverse espontáneamente hasta en el 30% de los casos. Por tanto, en los casos en los que la agudeza visual es excelente, la fóvea no está particularmente amenazada por edema, exudados duros ni fibrosis subretiniana, las probabilidades de requerir fotocoagulación difusa (panretiniana) en un futuro próximo son escasas y el cumplimiento del paciente con las evaluaciones de seguimiento es excelente, el edema podrá vigilarse minuciosamente sin necesidad de recurrir a fotocoagulación focal inmediata, según el criterio del paciente y del médico responsable. No obstante, la cirugía láser focal inmediata del edema macular está indicada en caso de que la agudeza visual muestre signos de deterioro, el edema macular presente signos de progresión o el grado de retinopatía avance hasta una etapa que probablemente requiera fotocoagulación con láser difusa (panretiniana) en un futuro cercano.

En el DRS se demostró en 7976 que la fotocoagulación difusa (panretiniana) era eficaz para reducir el riesgo de pérdida visual importante derivada de RDP de alto riesgo. Dado que el DRS no elegía claramente entre el tratamiento inmediato y el diferido, a menos que hubiera progresión a RDP de alto riesgo, uno de los motivos de preocupación en el ETDRS fue si la fotocoagulación difusa precoz antes del desarrollo de RDP de alto riesgo justificaba los efectos secundarios y riesgos de la cirugía láser.

En el ETDRS el tratamiento precoz, en comparación con el "aplazamiento" de la fotocoagulación hasta el desarrollo de RDP de alto riesgo, se asoció a una reducción pequeña de la incidencia de pérdida visual importante, si bien las tasas de pérdida visual importante a 5 años fueron bajas tanto en el grupo de tratamiento precoz como en el grupo asignado al "aplazamiento" del tratamiento (2,6% y 3,7%, respectivamente). La cirugía láser difusa no se recomienda en ojos con RDNP leve o moderada, siempre que se pueda mantener un seguimiento estricto. Cuando la retinopatía es más grave (es decir, RDNP intensa o muy intensa y RDP precoz), "se valorará el uso de la fotocoagulación difusa y no se retrasará si el ojo ha alcanzando la etapa proliferativa de alto riesgo".

Conforme la retinopatía se acerca a la etapa de alto riesgo (RDNP muy intensa o RDP precoz), los beneficios y los riesgos de la fotocoagulación precoz están más o menos equilibrados. Parece especialmente indicado iniciar la fotocoagulación difusa de inmediato al menos en un ojo cuando ambos se acercan a la etapa de alto riesgo, ya que puede ser difícil establecer el momento óptimo de la fotocoagulación si ambos ojos requieren fotocoagulación simultáneamente. Además, se valorará el uso de fotocoagulación difusa inmediata en los ojos con neovascularización del ángulo de la cámara anterior, tanto si hay RDP de alto riesgo como si no. Se ha demostrado en el ETDRS que el riesgo de pérdida visual importante o vitrectomía se reduce en un 50% en los pacientes con diabetes tipo 2 si se inicia la cirugía láser difusa (panretiniana) antes de que se desarrolle la RDP de alto riesgo. Por el contrario, no se apreció ninguna diferencia en el riesgo de pérdida visual importante o vitrectomía en los pacientes con diabetes tipo 1 si la cirugía láser se retrasaba hasta el desarrollo de la RDP de alto riesgo.

COMPARACIÓN ENTRE LA INTERNATIONAL CLINICAL DIABETIC MACULAR EDEMA SCALE Y EL EARLY TREATMENT DIABETIC RETINOPATHY STUDY, SEGÚN SE INDIQUE		
Grado de intensidad de la enfermedad	***Resultados***	***EMD frente a escala ETDRS***
EMD aparentemente ausente	***Sin engrosamiento retiniano evidente ni exudados (ED) en el polo posterior***	
EMD aparentemente presente	***Algún engrosamiento retiniano evidente o ED en el polo posterior***	***EMD leve: algún engrosamiento retiniano o ED en el polo posterior pero a distancia de la macula (ETDRS: EMD pero no EMCS)*** ***EMD moderado: engrosamiento retiniano o ED que se acerca al centro, pero que no lo afecta (ETDRS: EMCS)*** ***EMD intenso: engrosamiento retiniano o ED que afectan al centro de la mácula (ETDRS: EMCS)***
EMD: edema macular diabético; ED: exudados duros; EMCS: edema macular clínicamente significativo ***Datos tomado de Wilkinson CP, Ferris FL III Klein RE y cols.***		

Tomada del Libro Joslin´s DIABETES MELIITUS pag 913 ed. 2005

Programa de tratamiento.

El programa de tratamient0 de la retinopatía diabética consiste en (a) fotocoagulación difusa inicial con láser cuando la retinopatía diabética se acerca o alcanza la etapa de alto riesgo, (b) un seguimiento minucioso a intervalos de 3-4 meses después del tratamiento, (c) repetición del tratamiento de las lesiones persistentes o recurrentes y (d) fotocoagulación focal con láser del edema macular antes de la fotocoagulación difusa (panretiniana) para reducir el riesgo de progresión del edema macular secundario a la fotocoagulación difusa (véase más arriba).

A medida que se alcanza la RDP de alto riesgo, la principal amenaza para la pérdida visual importante (PVI; agudeza visual < 5 / 200 en dos visitas de seguimiento consecutivas en un intervalo de 4 meses) es el desprendimiento de retina por tracción. La hemorragia vítrea supone una amena menor para la pérdida visual, si bien es una complicación más frecuente. El objetivo principal de la cirugía láser difusa es la prevención del desprendimiento de retina por tracción, en particular el que afecta a la mácula.

En el tratamiento durante el seguimiento se utilizan varias estrategias. Las lesiones oculares para las que deberá valorarse la fotocoagulación durante el seguimiento son la neovascularización plana o eleva du y el EMCS de nueva aparición, persistente o recurrente. Los métodos terapéuticos consisten en tratamiento adicional con láser difuso, láser local en la NVOL, láser focal en el EMCS, vitrectomía del orbículo ciliar en las hemorragias recurrentes con proliferación fibrovascular que provoca la tracción, cuando proceda, observación continuada. Se puede añadir otro tratamiento difuso entre las cicatrices producidas previamente con el láser, siempre que las cicatrices no lleguen a confluir y que el alcance del tratamiento difuso no destruya totalmente la función retiniana.

COMPLICACIONES Y EFECTOS SECUNDARIOS DE LA FOTOCOAGULACION LASER DIFUSA (PANRETINIANA)
EFECTOS SECUNDARIOS: ***Reducción periférica del campo*** ***Nictalopía (ceguera nocturna)*** ***Oftalmoplejía interna*** ***Alteración leve de la visión de los colores***
Complicaciones ***Quemadura de la fóvea*** ***Edema macular (secundario a la fotocoagulación láser difusa o importante sensación de quemazón focal)*** ***Tracción de la fóvea*** ***Desprendimiento seroso o coroideo*** ***Glaucoma agudo de ángulo cerrado*** ***Quemaduras en la córnea y el cristalino*** ***Hemorragia retrobulbar por inyección retrobulbar de la anestesia(poco utilizada actualmente)*** ***Agujero retiniano secundario y desprendimiento retiniano regmatógeno*** ***Progresión de la retinopatía hasta desprendimiento de la retina por tracción***

Tabla tomada del libro Joslin´s DIABETES MELLITUS pag 913 ed. 2005

Aunque la cirugía láser a menudo se considera indolora, algunos pacientes tienen molestias asociadas al tratamiento. Normalmente, todos los pacientes experimentan alguna molestia o dolor cuando se trata la zona periférica de la retina.

En resumen, el tratamiento difuso reduce significativamente el riesgo de pérdida visual importante por la RDP. Tanto el tratamiento difuso inmediato previo al desarrollo de RDP de alto riesgo corno el aplazamiento del tratamiento hasta la aparición de RDP de alto riesgo reducen el riesgo de

pérdida visual importante. Las tasas de pérdida visual importante son bajas en ambos grupos después del tratamiento, por 1o que no se recomienda utilizar el tratamiento con láser difuso en la RDNP leve o moderada. En la RDI\P intensa y la RDP precoz, el tratamiento difuso es apropiado cuando es improbable un seguimiento estricto, cuando la enfermedad avanza rápidamente y en los pacientes con diabetes tipo 2.[10]

[10] C. Ronald Khan, Gordon C. Weir, George L. King, Alan C. Moses, Robert J. Smith, Alan M. Jacobson. JOSLINS DIABETES MELLITUS

METODOLOGÍA

1) TIPO DE ESTUDIO

La investigación es de tipo descriptivo y transversal.

2) LUGAR Y TIEMPO

Hospital Universitario de Motupe de la Universidad Nacional de Loja, durante el periodo de Mayo del 2011 a Mayo del 2012.

3) UNIVERSO

Pacientes que integran el Club de Diabéticos del Hospital de Motupe en el periodo comprendido entre Mayo del 2011 a Mayo del 2012, mismo que lo conforman 31 pacientes.

4) MUESTRA

Los 31 pacientes que padecen de Retinopatía Diabética proliferativa y no Proliferativa.

CRITERIOS DE INCLUSION

Pacientes que padecen de Diabetes Mellitus tipo 2 (DM2)
Pacientes que conforman el Club de diabéticos del Hospital de Motupe, en el periodo de mayo del 2011 a mayo del 2012.
Pacientes que previo consentimiento informado aceptaron entrar en este plan de evaluación tanto aplicándose la hoja de recolección de datos así como la valoración por el medico oftalmólogo.

CRITERIOS DE EXCLUSIÓN

Se excluyeron los pacientes portadores de DM 1 y pacientes portadoras de Diabetes Gestacional.
Los pacientes que no aceptaron previa solicitud y consentimiento informado entrar en este plan de evaluación.

5) METODO

Método Científico

1. Fuente primaria: a) hoja de recolección de datos y b) examen visual
2. Fuente secundaria: artículos señalados en la bibliografía y revisión bibliográfica.

6) TÉCNICA E INSTRUMENTO

Se aplicó la hoja de recolección de datos donde se recolecto la información sobre antecedentes de la diabetes, diagnóstico, tratamiento y el examen visual.

PROCEDIMIENTO

Para cumplir con los objetivos plateados se realizó lo siguiente:

1. Se solicitó al director del Hospital Universitario de Motupe el permiso para previa comunicación e información del proyecto se me permita la realización de mi proyecto.
2. Se comunicó por medio de una charla informativa el significado y y la aplicación de este proyecto, para lo cual nos apoyamos en un consentimiento informado en el cual aceptaron todos participar.
3. Se reunió a todos los pacientes y se organizó para la realización del examen oftalmológico de acuerdo a un orden y número de atenciones diarias de ellos, actividad que fue apoyada por la Dra. Rosemary Guamán, medica oftalmóloga de Hospital Isidro Ayora.

4. **El presente estudio fue realizado bajo la conducción y tutela de la Dra. Rosemary Guamán quien confirmo y me ayudo a valorar a los pacientes en el examen de fondo de ojo por medio de la lámpara de hendidura, luego de yo realizar el examen con el oftalmoscopio**.
5. Identificar el número de pacientes y el tipo de lesión en la retina que padecen los pacientes del club de diabéticos.

   Para cumplir con este objetivo en primer lugar se mantuvo reuniones con los responsables del hospital y luego con el club de diabéticos a quienes se les aplicó la historia clínica en forma individual con el apoyo de un especialista en diabetes y también se hizo el examen visual y fondo de ojo con el apoyo de un médico oftalmólogo.

FORMULA DE PREVALENCIA: N° de pacientes que padecen la patología/ Universo de estudio.

ANALISIS Y RESULTADOS

Análisis de resultados y elaboración de tablas usando Excel para los objetivos propuestos y Word para la elaboración del componente teórico.

RESULTADOS

TABLA N° 1

PACIENTES DEL CLUB DE DIABETICOS QUE PRESENTAN RETINOPATIA DIABETICA.

RETINOPATIA DIABETICA	FRECUENCIA	PORCENTAJE (%)
(SI)	9	29%
(NO)	22	71%
TOTAL	31	100%

Fuente: Hoja de recolección de datos.
Elaborado por: Angel E. Salinas León.

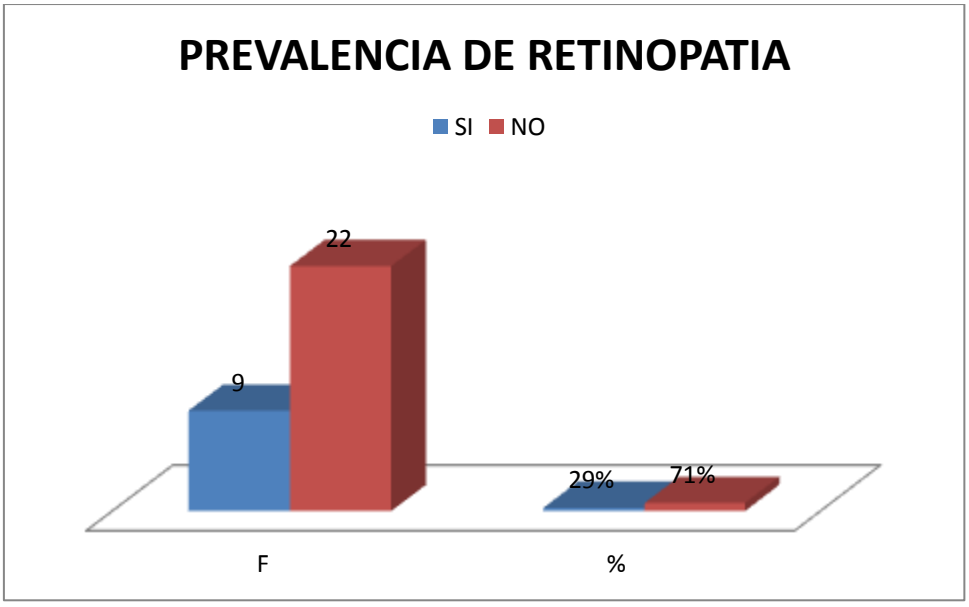

De los 31 pacientes el 29% (9) tienen Retinopatía y el 71% (22) no presentan Retinopatía diabética.

La Prevalencia de Retinopatía Diabética es 0.3 casos por 10 pacientes que conforman el Club.

TABLA N° 2

PACIENTES CON RETINOPATIA DIABETICA DE ACUERDO AL SEXO.

SEXO	F	%
MASCULINO	2	22.2%
FEMENINO	7	77.7%
TOTAL	9	100%

Fuente: Hoja de recolección de datos.
Elaborado por: Ángel E. Salinas León.

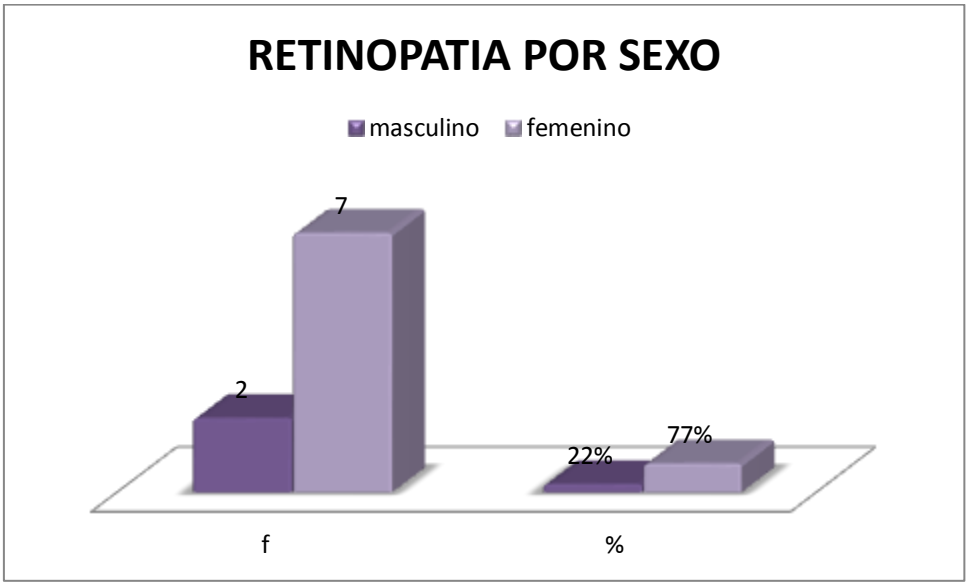

En esta tabla se puede observar que la Retinopatía Diabética predomina en el sexo femenino con 77.7% (7), en relación al sexo masculino que es el 22.2% (2).

TABLA N° 3

GRADO DE RETINOPATIA DIABETICA EN PACIENTES QUE CONFORMAN EL CLUB DE DIABETICOS

GRADO DE RETINOPATIA	F	(%)
NO PROLIFERATIVA	3	33.3%
PROLIFERATIVA	6	66.6%
TOTAL	9	100%

Fuente: Hoja de recolección de datos.
Elaborado por: Ángel E. Salinas León

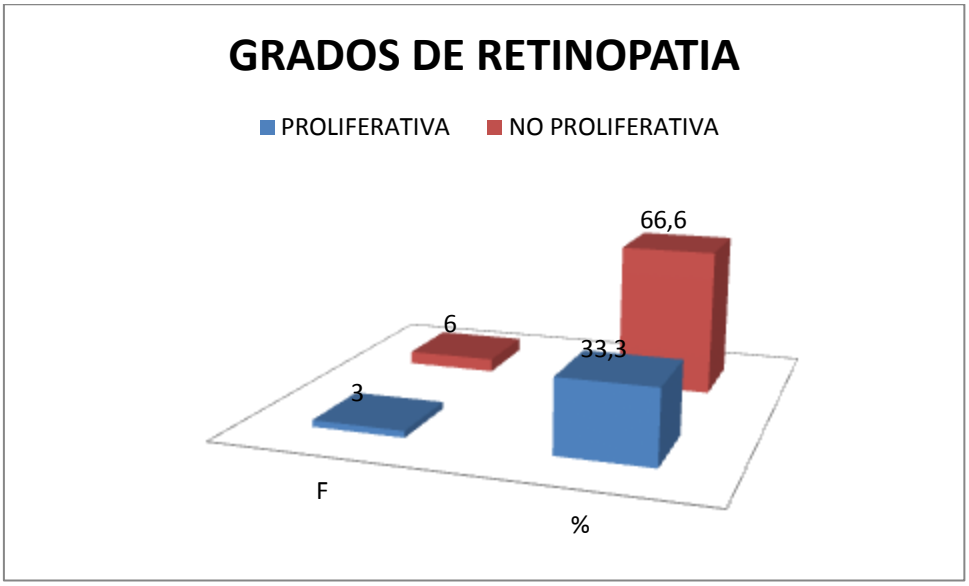

.

El 33.3% (3) tienen Retinopatía Diabética no Proliferativa y el 66.6% (6) padecen Retinopatía Proliferativa

TABLA N° 4

DISTRIBUCION POR EDAD DE LOS PACIENTES CON RETINOPATIA DIABETICA DEL CLUB DE DIABETICOS DEL HOSPITAL DE MOTUPE.

EDAD	RETINOPATÍA DIABETICA			
	RNP		RP	
	F	%	F	%
30-40 AÑOS	0	0.0%	0	0.0%
41-50 AÑOS	0	0.0%	1	11.1%
51-60 AÑOS	2	22.2%	0	0.0%
61-70 AÑOS	0	0.0%	2	22.2%
71-80 AÑOS	1	11.1%	2	22.2%
81-90 AÑOS	0	0.0%	1	11.1%

Fuente: Hoja de recolección de datos. RNP: Retinopatía no proliferativa, RP: Retinopatía Proliferativa. Elaborado por: Ángel E. Salinas León

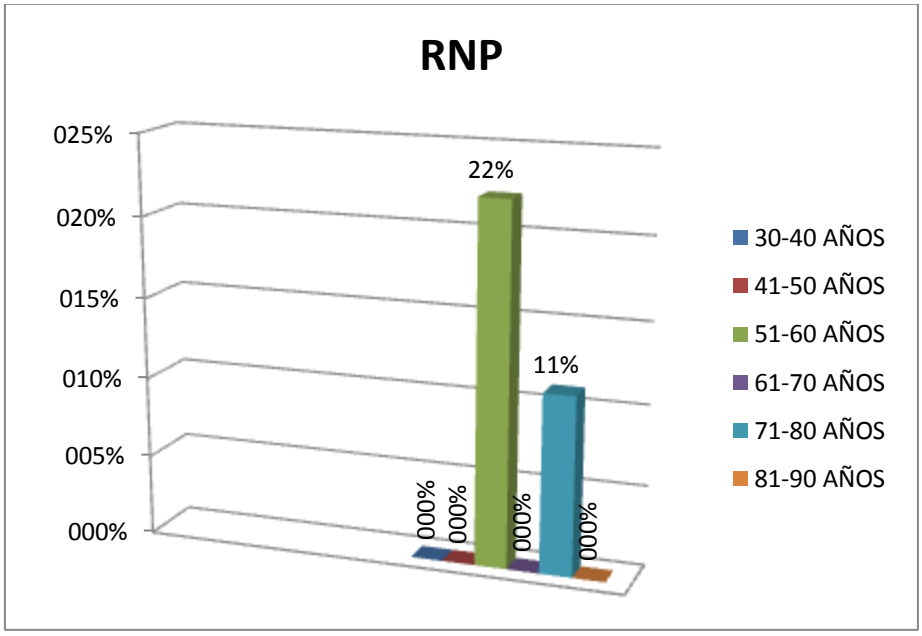

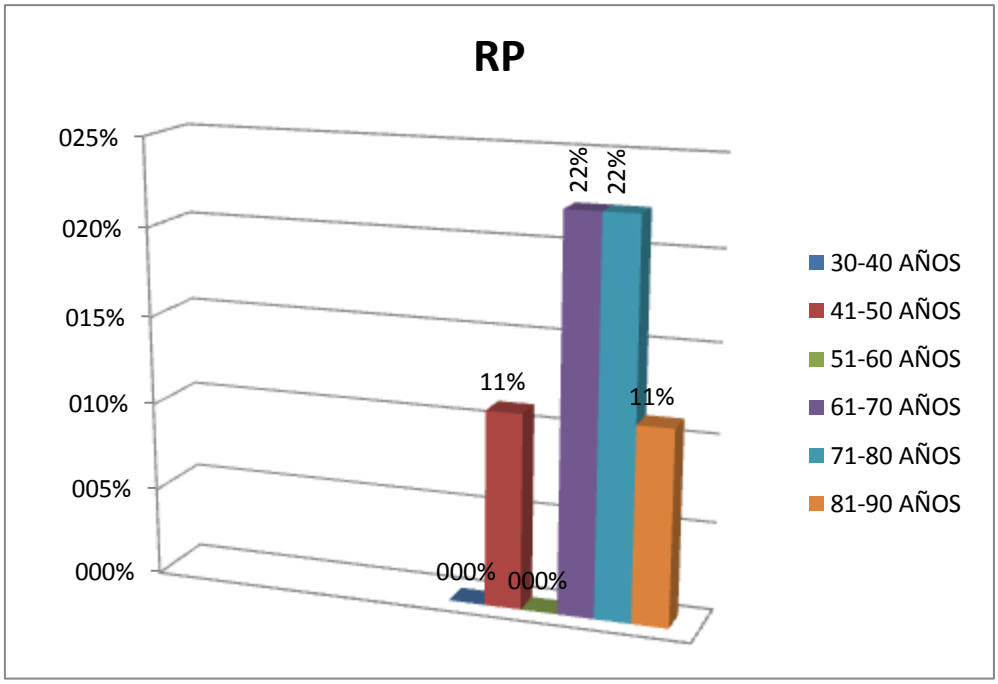

En la Retinopatía No Proliferativa el mayor número de pacientes se encuentra en el grupo etario comprendido entre 51-60 años, con 2 casos; seguido del grupo etarios de 71-80 años, con 1 caso. El resto de grupos etarios tienen 0 pacientes.

En la Retinopatía Proliferativa el mayor número de casos se encuentra en los grupos etarios comprendidos: 61-70 años y 71-80 años, con 2 casos. Seguidos de los grupos etarios 81-90 años y 41-50 años con 1 caso. El resto de grupos etarios no tiene casos.

TABLA N° 5

RETINOPATIA DIABETICA (PROLIFERATIVA Y NO PROLIFERATIVA) CON RELACION AL TIEMPO DE EVOLUCIÓN DE LA ENFERMEDAD.

TIEMPO DE EVOLUCION	RDNP		RDP	
	F	(%)	F	(%)
< 10 años	3	33.3%	4	44.4%
> 10 años	0	0,00%	2	22.2%
TOTAL	3	33.3%	6	66.6%

Fuente: Hoja de recolección de datos.
Elaborado: Angel E. Salinas León.

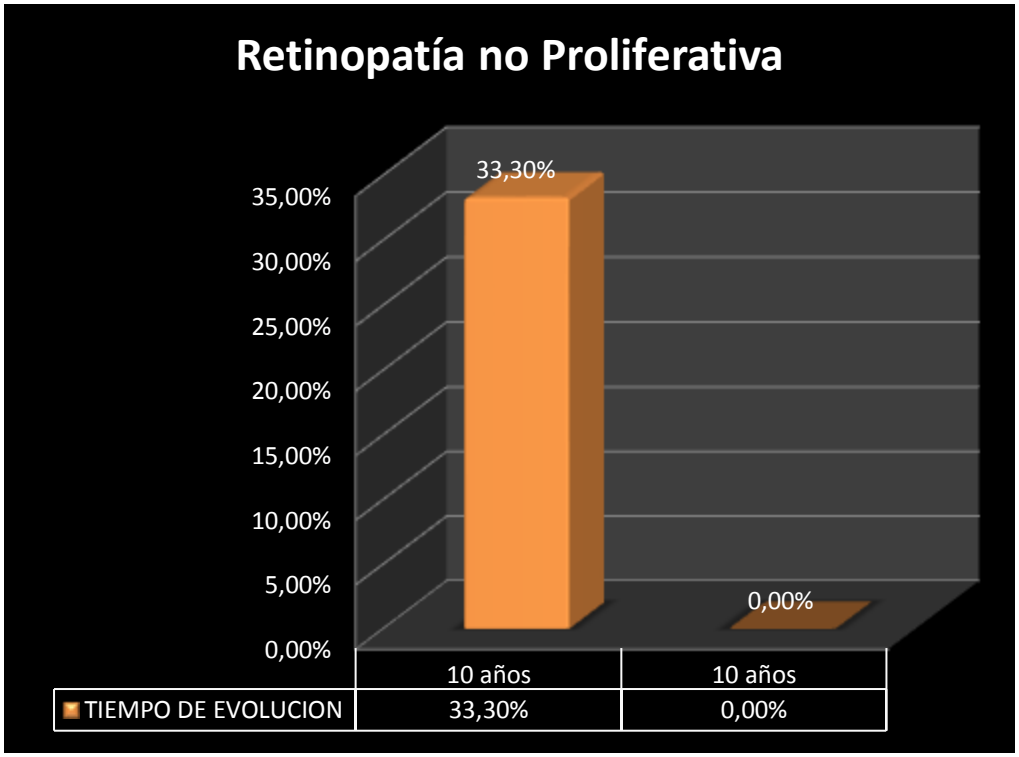

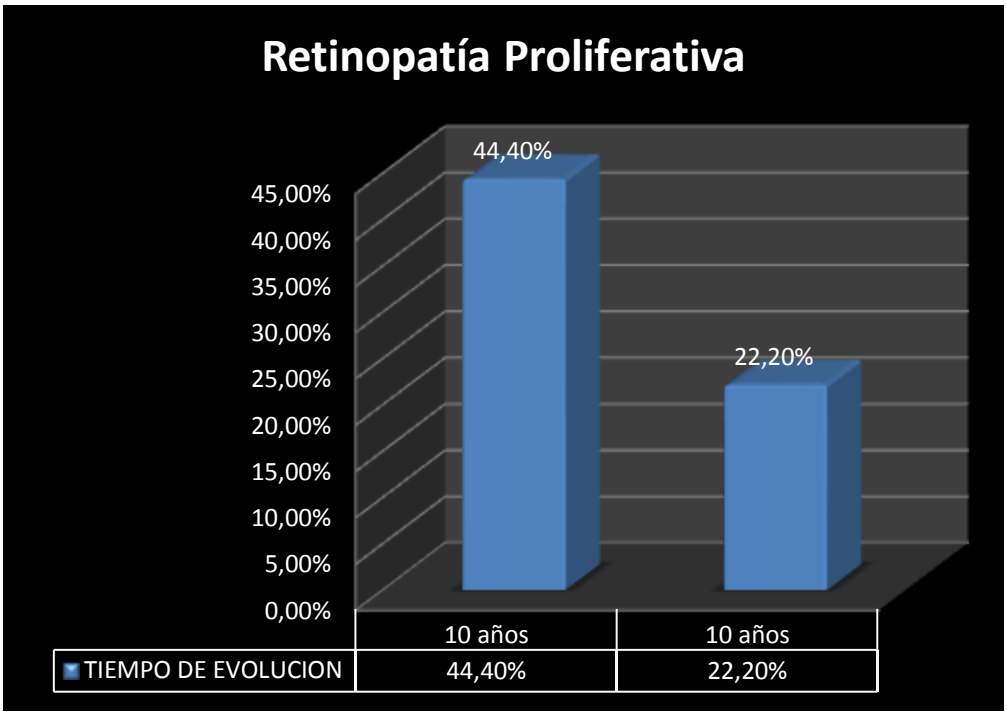

La Retinopatía No proliferativa tiene el 33.3% (3) en pacientes con menos de 10 años de evolución y 0 casos en pacientes con más de 10 años de evolución.

En cuanto a la Retinopatía proliferativa se encuentra en los pacientes con menos de 10 años de padecer la enfermedad el 44.4% (4), y con más de 10 años de evolución el 22.2 % (2).

DISCUSIÓN

En mi estudio la prevalencia de Retinopatía Diabética (RD) es del 0.3% por 10 pacientes estudiados del Club de diabéticos.

En mi estudio la Retinopatía diabética está representada por el 29% que se contrasta con el estudio realizado por Luis Villa y col; llamado Prevalencia de Retinopatía Diabética en el Centro de Salud de Torrejoncillos, el mismo que nos refiere 23.4%.

El estudio en el Hospital general de Galicia-Extremadura (Hospital Príncipe de Asturias), (España), elaborado por Profesor Fernández Vigo y col, titulado Prevalencia de retinopatía Diabética en pacientes del estado de Galicia con cámara midriática. Nos refiere el 44.7%. Lo que no se contrasta con nuestro estudio debido a un número mayor de pacientes estudiados en estos estudios mencionados.

En cuanto al sexo en mi estudio existe un mayor numero de casos de Retinopatía Diabética (RD) en el sexo femenino 77.7% a diferencia del sexo masculino con un 22.2%, que se contrasta con el estudio realizado por Luis Villa y col; llamado Prevalencia de Retinopatía Diabética en el Centro de Salud de Torrejoncillos que asume un 61.1% de casos en el sexo femenino y 33.9% en el sexo masculino, y el estudio realizado en el estado de Extremadura realizado por Fernández Vigo que titula Prevalencia de retinopatía Diabética en pacientes del estado de Galicia con cámara midriática, con el 62.4% de casos para el sexo femenino y para el sexo masculino 37.6%, confirmando con esto los datos de nuestro estudio.

Al hablar en mi estudio del grado de Retinopatía, el 66.6% tienen Retinopatía Proliferativa y el 33.3% tiene Retinopatía no Proliferativa que no contrasta con el estudio realizado en Europa denominado Study and Prospective Diabetic Retinopathy in Europa (EURODIAB), que nos señala un 10.3% casos tienen Retinopatía Proliferativa, y con una alto riesgo de los pacientes con Retinopatía no Proliferativa de desarrollar Retinopatía proliferativa de acuerdo al tiempo de

evolución de la enfermedad. Es importante volver a mencionar la diferencia de poblaciones en mi estudio con otros estudios, es la razón por la cual las cifras porcentuales son diferentes.

En cuanto al tiempo de evolución el mayor número de casos se encontró en la los pacientes con más de 10 años de evolución de la enfermedad, representada por el 22.2% en comparación con el estudio realizado por el profesor Fernández-Vigo en el estado de Comarca-Barros, en el cual se confirma una mayor prevalencia de Retinopatía diabética (RD) en pacientes con más de 10 años de evolución de la enfermedad y que está representado por el 63%.

Así como también nos menciona el estudio realizado en algunos países de Europa denominado Study and Prospective Diabetic Retinopathy in Europa (EURODIAB), que nos señala que en los casos de más de 20 años de evolución la prevalencia de retinopatía diabética alcanzaba el 82%.

CONCLUSIONES

El presente estudio nos indica:

1. Concluimos que la prevalencia es de 0.3 casos por 10 pacientes estudiados del Club de Diabéticos del Hospital de Motupe.

2. La Retinopatía diabética se presenta en el 29% de los pacientes

3. En el sexo femenino es más frecuente la Retinopatía Diabética con el 77.7% que el sexo masculino.

4. El 33.3% presenta Retinopatía Diabética No Proliferativa y el 66.6% Retinopatía Proliferativa.

5. En La Retinopatía Diabética No Proliferativa el rango de edad que predomina es el de 51-60 años con el 22.2% y en la Retinopatía Diabética Proliferativa predomina en los rangos de edad 61-70 años y 71-80 años con el 22.2%.

6. En la Retinopatía Diabética no Proliferativa se encuentra un mayor número de pacientes antes de los 10 años de evolución de la enfermedad con el 33.3% y ningún caso después de los 10 años. Por otro lado en la Retinopatía Diabética Proliferativa el mayor número de casos se encuentra antes de los diez años de padecer la enfermedad, con un 44.4% comparando con el 22.2% después de los 10 años.

RECOMENDACIONES

- Se recomienda que los pacientes que fueron diagnosticados de Diabetes mellitus se sometan a un examen oftalmológico periódico con el fin de prevenir a tiempo las lesiones en la retina mediante la fotocoagulación con láser.

- Se sugiere mantener el control adecuado de los niveles de glucosa en estos pacientes siendo esto un trabajo conjunto entre el endocrinólogo y el oftalmólogo, para disminuir el riesgo de aparición prematura de las lesiones en la retina.

- Dar charlas acerca de los síntomas que pueden guiar a una persona a presumir alguna patología ocular, para que acudan inmediatamente al médico oftalmólogo.

- Cumplir con el esquema farmacológico así como el de dieta y ejercicio en estos pacientes para retrasar el aparecimiento de las complicaciones oftalmológicas de la Diabetes Mellitus tipo 2.

ANEXOS

HOSPITAL UNIVERSITARIO DE MOTUPE

ÁREA DE SALUD Nro. 3

1859

HOJA PARA INTERCONSULTA A OFTALMOLOGÍA

1. **Número de Historia Clínica:**.....
2. **Nombres y Apellidos:** .....
3. **Edad:** .....
4. **Ocupación:** .....
5. **Dirección del domicilio:** .....
6. **Teléfono:** .....
7. **En caso de Emergencia:**
   Comunicarse con: .....
8. **Diagnóstico:** .....
9. **Evolución y Estado Actual:**
   .....
   .....
   .....
   .....
   .....
10. **Tratamiento:**
    .....
    .....
    .....
11. **Manifestaciones clínicas oftalmología:**
    .....
    .....
    .....
12. **Valoración de la Agudeza Visual**
    OD: .....
    OI: .....

SOLICITUD DE INTERCONSULTA A OFTALMOLOGÍA:

Se solicita de manera especial se realice la interconsulta con la especialidad de OFTALMOLOGÍA; por lo que se refiere al paciente: ..... de ..... años de edad, con diagnóstico de ..... para el día .....5..... de ..... del 2011.

En la seguridad de contar con su favorable aceptación, le anticipo mis agradecimientos imperecederos.

INFORME DE OFTALMOLOGÍA

APARTADO I

RECORDATORIO:
- Antecedentes personales y pasado patológico
- Antecedentes patológicos familiares
- Motivo de la consulta
- Enfermedad actual
- Fecha y firma:

.....
.....
.....
.....
.....

APARTADO II

OJO DERECHO		TIPO DE EXAMEN		OJO IZQUIERDO
	SUBJETIVO	AGUDEZA VISUAL	SUBJETIVO	
		SIN CORRECCIÓN		
		CON CORRECIÓN		
		USA LEJOS		
		USA CERCA		
		VISIÓN CROMÁTICA		
		TENSIÓN		
		FECHA		
		HORA		
		FIRMA		
	SUBJETIVO	ANEXOS	SUBJETIVO	
		SEGMENTO ANTERIOR		
		MEDIOS		
		FONDO		
		DISCO ÓPTICO		
		MÁCULA		
		VASOS		
		RETINA Y COROIDES		
		FECHA		
		FIRMA		

Otros Exámenes: .....

APARTADO III

REFLEJOS PUPILARES	Fotomotor:	Consensual:	Acomodación:
	OJO DERECHO		OJO IZQUIERDO
LOCALIZACIÓN DE LAS LESIONES DEL FONDO			
MOVIMIENTOS OCULARES			
LOCALIZACIÓN DE LAS LESIONES DEL SEGMENTO ANTERIOR			

APARTADO IV

OJO DERECHO		REFRACCIÓN	OJO IZAQUIERDO
		ESQUIASCOPIA	
		VISIÓN	
		SUBJETIVA	
		ADD.	
CICLOPEJIA		HOMATROPINA ( ) HYDRIACYL ( ) ATROPINA ( ) DINÁMICA ( )	
SE ORDENA	OD		
	OI		
ADD.	A.O.		

DIAGNÓSTICO PRESUNTIVO .....
DIAGNÓSTICO DEFINITIVO .....

APARTADO V

FECHA	El médico debe firmar al pie de cada nota de evolución y prescripciones médicas los mismos coincidir con la fecha y hora en que fueron formuladas.	
	NOTAS DE EVOLUCIÓN	PRESCRIPCIONES MÉDICAS

Loja 15 de Abril del 2011.

Dr. Rodrigo Ludeña.
Director del Hospital Universitario de Motupe.

De mi consideración.

Me dirijo a usted para solicitarme muy comedidamente se me permita realizar un trabajo de investigación con los pacientes que conforman el Club de diabeticos del hospital Universtario de Motupe, con el fin de Realizar mi proyecto de tesis, los pacientes seran informados y puestos al tanto de las actividades que realizaremos y sobre el control oftalmológico que les realizaremos, para la finalización de este proyecto.

Es todo cuanto puedo informar esperando s favorable atención a la misma.

Atentamente

……..
Angel E. Salinas León
Estudiante de la Carrera de Medicina Humana

CONSENTIMIENTO INFORMADO

Por medio de la presente me dirijo a usted con el fin de solicitarle se me permita realizarles unas preguntas para llena una hoja de recolección de datos que se llenara preguntándoles a cada uno de ustedes algunos datos sobre su enfermedad.

Así como también les solicita bajo mi guía se sometan a un examen oftalmológico de fondo de ojo para evaluar el grado de retinopatía que padecen.

Todo esto es con el fin de realizar mi estudio de tesis previa la obtención del título de médico general.

Durante el transcurso de la realización del proyecto se pueden hacer las preguntas o resolver cualquier inquietud que ustedes puedan tener sobre el caso, para lo cual estaré gustoso de responderlas.

Atentamente

……..
Angel E. Salinas León
Estudiante de la Carrera de Medicina de la UNL.

BIBLIOGRAFIA

1. Diabetic Retinopathy Study Report Research Group. Report 6: design, methods, and baseline results. Inuest Ophthnlmol Vis Sci 1981;21:149-209.
2. Diabetic Retinopathy Study Research Group. Report 7. Amodification of the Airlie House clássifícation of diabetic retinopathy. Inaest Ophthalmol Vis Sci 1987;21.:210-226.
3. The Diabetic Retinopathy Study Research Group. Photocoagulation treatment of proliferative diabetic retinopathy: clinical application of Diabetic Retinopathy Study (DRS) findings, DRS report no. B. Ophthnlmology 1981;88: 583-600.
4. RETINA.- Diagnóstico y Tratamiento, Hugo Quiroz-Mercado.- Editorial McGraw-Hill Interamericana.
5. Principios de Medicina Interna (Harrison).- Medicina Interna, Fauci-Braunwald-Kasper-Hauser-Longo-Jameson-Loscalzo.- Ediatorial Mc Graw Hill.
6. Retina (Clínica), Stephen J. Ryan – Andrew P. Schachat.- Editorial Marban.
7. Gamazo Carrasco M. *Prevalencia de retinopatía diabética en Extremadura.* Universidad de Extremadura, 1992
8. Thesis doctoralis. Romero Mera E. *Epidemiología de la retinopatía diabética y de la degeneración macular senil en Badajoz.* Universidad de Extremadura, 2000.
9. *ETDRS.* Early photocoagulation for diabetic retinopathy. ETDRS report number 9. Early Treatment Diabetic Retinopathy Study Research Group. Ophthalmology. 1991;98 Suppl 5:766-85.
10. *Stephenson J, Fuller JH and EUROBIAB IDDM Complications Study Group.* Microvascular and acute complications in IDDM patients: the EURODIAB IDDM Complications Study. Diabetologia. 1994;37:278-85.
11. *ww.elsevier.es/es/revistas/endocrinologia-nutricion-12/articulo-especialdeclaracion-saint-vincent-retinopatia-diabetica-ceguera-13130225-revisiones-2008*

12. *http://www.v2020la.org/images/Guia%20Practica%20Retinopatia.pdf*

13. Rodrigo Nunes Lamounier, Silmara Leite, Walter Minicucci. Manual Práctico de Diabetes: Prevención detección y tratamiento. Ed 3ra. Editorial Natalie Gerhardt Sao Paulo 2011

14. Víctor Pacheco Bastidas, Mario Acosta Rodríguez. Diabetes Mellitus Tipo II: de la teoría a la práctica. Ed. 1era. Quito 2008. Editorial Merck C.A.

15. Documentos Selectos de Posición y Consenso de ALAD (Asociación Latinoamérica de Diabetes) 2010. Editorial Natalie Gerhardt. Argentina 2010

16. Sierra Iván Darío, Olimpo Carlos Mendivil. Diabetes Mellitus Tipo II: abordaje en el consultorio. Ed. 1era. Bogotá 2009. Editorial Kimpres

17. Mora M. Eric. Diabetes mellitus en Costa Rica. Ed. 1era. San José Costa Rica 2006. Editorial Laboratorios Stein

18. McPhee Papadakis, Diagnóstico Clínico y tratamiento, 49 ed México 2010.

19. Kasper, Braunwald, Fauci Fauser, Longo Jameson, Medicina Interna de Harrison, 16 ed México 2006

20. J. L. Rodríguez García y col. Diagnóstico y tratamiento médico, 1 ed, España 2009