UNIVERSIDAD NACIONAL DE LOJA

ÁREA DE LA SALUD HUMANA

NIVEL DE POSTGRADO

CARRERA DE MEDICINA

"VALORACIÓN DE LA REPARACIÓN ARTROSCÓPICA DE LA INESTABILIDAD ANTERIOR DEL HOMBRO PRE Y POST QUIRÚRGICA: EN EL HOSPITAL DE CLÍNICAS PICHINCHA, DESDE ENERO DEL 2011 - JULIO DEL 2013"

Tesis Previa a la

Obtención del Título de:

Especialista en Ortopedia y Traumatología

AUTOR:

Md. Guido Fernando Galindo Calderón

DIRECTOR:

Dr. Edgar Augusto Guamán Guerrero, Mg. Sc.

Loja – Ecuador

2014

❖ **CERTIFICACIÓN**

Dr. Edgar Guamán Guerreo.

DIRECTOR DE TESIS DE GRADO.

CERTIFICA:

Haber orientado, dirigido y revisado el presente trabajo de investigación, titulado: **"VALORACIÓN DE LA REPARACIÓN ARTROSCÓPICA DE LA INESTABILIDAD ANTERIOR DEL HOMBRO PRE Y POST QUIRÚRGICA: EN EL HOSPITAL DE CLÍNICAS PICHINCHA, DESDE ENERO DEL 2011 - JULIO DEL 2013"** el mismo que cumple con todos los requisitos y lineamientos universitarios.

Por lo tanto autorizo su presentación, defensa y publicación final.

Loja, Noviembre del 2014.

.....

Dr. Edgar Guamán Guerrero.

DIRECTOR.

❖ **AUTORÍA**

Yo, **Guido Fernando Galindo Calderón,** declaro ser autor del presente trabajo de investigación**,** las ideas expuestas así como los resultados y discusión son de exclusiva responsabilidad personal.

Eximo expresamente a la Universidad Nacional de Loja y a sus representantes jurídicos de posibles reclamos o acciones legales por el contenido de la misma.

Loja, Noviembre del 2014



.....

Md. Guido Fernando Galindo Calderón

CI: 1900355635

❖ CARTA DE AUTORIZACIÓN DE TESIS

Yo, Guido Fernando Galindo Calderón declaro ser autor de la tesis titulada: **“VALORACIÓN DE LA REPARACIÓN ARTROSCÓPICA DE LA INESTABILIDAD ANTERIOR DEL HOMBRO PRE Y POST QUIRÚRGICA: EN EL HOSPITAL DE CLÍNICAS PICHINCHA, DESDE ENERO DEL 2011 - JULIO DEL 2013”** como requisito para optar al grado de Especialista en Ortopedia y Traumatología; por lo que autorizo al sistema bibliotecario de la Universidad Nacional de Loja para que con fines académicos, muestre al mundo la producción intelectual de la universidad, a través de la visibilidad de este contenido en el Repositorio Digital Institucional (RDI), en las redes de información del país y del exterior con las cuales tenga convenio la Universidad.

La Universidad Nacional de Loja, no se responsabiliza por el plagio o copia de la tesis que realice un tercero.

Para constancia de esta autorización, en la ciudad de Loja, a los veinte y cinco días del mes de Noviembre del dos mil catorce, firma el autor.



.....

Md. Guido Fernando Galindo Calderón

CI: 1900355635

DATOS COMPLEMENTARIOS

Md. Guido Fernando Galindo Calderón

CI: 1900355635

Dirección: Homero Salas N° Oe 5 - 44 y Manuel Serrano / Condominios Olivares / Quito - Ecuador.

Mail: ecuartroscopia@gmail.com / nandos11@hotmail.com

Página: www.facebook.com/ecuartroscopia / www.facebook.com/ecuartroplastia

Teléfonos: Celular: + (593) 993902019 / Fijo: + (593) 2 2268611.

Aprobada por:

Dr. Edgar Guamán.
Director de Tesis.

Dr. José Miguel Cobos Vivanco.
Presidente del Tribuna.

Dra. Ximena Cleofé Vásquez Cabrera.
Vocal del Tribunal.

Dr. Cristian Alfonso Galarza Sánchez.
Vocal del Tribunal.

❖ AGRADECIMIENTO

Mi agradecimiento a Dios por guiar mis pasos, usarme como un instrumento para su gloria, brindarme sabiduría y fortaleza para poder desarrollarme plenamente como profesional.

Así mismo a mis maestros y amigos del Hospital de Clínicas Pichincha, Hospital de especialidades Eugenio Espejo, Hospital de niños Baca Ortiz, Hospital Pablo Arturo Suarez y Hospital Carlos Andrade Marín.

Y en especial a la Universidad Nacional de Loja por la apertura y enseñanzas recibidas para completar mi formación.

Muchas gracias.

El Autor.

❖ DEDICATORIA

Este esfuerzo y logro es para mi esposa Nadia y mi hijo Ismael, gracias por su apoyo incondicional y comprensión.

A mis padres Guido y Elizabeth, a mis hermanos May y Chis, quienes siempre desde pequeño sembraron en mí la necesidad de superación personal y profesional en beneficio de la sociedad.

Md. Guido Fernando Galindo Calderón.

❖ ÍNDICE DE CONTENIDOS

CARATULA.....I
CERTIFICACIÓN.....II - III
AUTORÍA.....IV - V
CARTA DE AUTORIZACIÓN DE TESIS.....VI - VIII
AGRADECIMIENTO.....IX - X
DEDICATORIA.....XI - XII
ÍNDICE DE CONTENIDOS.....XIII - XIV
TÍTULO.....1 - 2
RESUMEN.....3 - 4
SUMMARY.....5 - 6
INTRODUCCIÓN.....7 - 9
REVISIÓN DE LITERATURA.....10 - 30
INTRODUCCIÓN.....11
INCIDENCIA.....11 - 12
DEFINICIÓN.....13
DATOS IMPORTANTES ARTICULACIÓN GLENO HUMERAL.....13 - 15
ANAMNESIS Y EXPLORACIÓN FÍSICA.....16 - 17
DIAGNOSTICO.....17
CLASIFICACIÓN.....18 - 20
LESIONES CAUSANTES DE INESTABILIDAD.....21 - 22
INDICACIONES Y CONTRAINDICACIONES ARTROSCOPIA.....22 - 24
TÉCNICA QUIRÚRGICA.....25 - 28
EVALUACIÓN DE RESULTADOS.....29
COMPLICACIONES.....30
MATERIALES Y MÉTODOS.....31 - 38
OBJETIVO GENERAL Y ESPECÍFICOS.....32
DEFINICIÓN Y OPERACIONALIZACIÓN DE VARIABLES.....33 - 35
TIPO DE ESTUDIO.....36
UNIVERSO Y MUESTRA.....36
TÉCNICA E INSTRUMENTOS.....37

ANÁLISIS ESTADÍSTICO…….....38
PRESENTACIÓN DE LOS RESULTADOS…….....39 - 50
DISCUSIÓN……..……...…….....51 - 58
CONCLUSIONES……...……59 - 61
RECOMENDACIONES……..62 - 63
BIBLIOGRAFÍA…….…….....64 - 68
ANEXOS……..……..……..69 - 76

❖ **TÍTULO**

Valoración de la reparación artroscópica de la inestabilidad anterior del hombro pre y post quirúrgica: en el Hospital de Clínicas Pichincha, desde enero del 2011 - Julio del 2013.

❖ **RESUMEN**

La reparación artroscópica de la inestabilidad gleno humeral anterior se ha convertido en el tratamiento de elección para esta patología, cuyo propósito es restablecer la estabilidad, movilidad y función del hombro. El objetivo del trabajo fue evaluar comparativamente los resultados de los pacientes con inestabilidad gleno humeral anterior sometidos a reparación artroscópica empleando el test de Rowe antes y después de la cirugía. Dentro de los materiales y métodos y tras un seguimiento medio de 22 meses post quirúrgicos se realizó un estudio observacional descriptivo, para cuantificar objetivamente los resultados de esta técnica quirúrgica, con el uso de la escala de Rowe que puntúa la estabilidad, el movimiento y la función sobre 100 puntos, categorizando los resultados en excelentes, buenos, regulares o malos. Los resultados fueron expresados con medidas de tendencia central y de dispersión y las comparaciones con el test de Student, la muestra correspondió a 30 pacientes, el 90% fueron varones con un promedio de edad de 31 años y una media de 6 luxaciones pre quirúrgicas. Según Rowe existe mejoría funcional con significancia estadística luego de la reparación artroscópica con una media de 84,17 puntos sobre 100, lo que corresponde a un nivel de funcionalidad “bueno”. Existe a pesar de esto una recidiva de la luxación del 13,33%. Además se identificaron por artroscopia 1 lesión del bíceps, 3 lesiones de bankart óseo menores al 20%, 4 rupturas completas del mango rotador, 11 desgarros del labrum superior de adelante a atrás (SLAP), 15 lesiones de Hill sachs menores al 25% en 2 se realizó remplissage y 30 lesiones de Bankart. Podemos concluir que los pacientes sometidos a cirugía artroscópica por inestabilidad anterior poseen un alto nivel funcional.

Palabras clave: reconstrucción, artroscopia, gleno humeral, inestabilidad.

❖ SUMMARY

Arthroscopic repair of anterior shoulder instability pre and post surgery: In the Hospital de Clínicas Pichincha, from January 2011 - July 2013.

Arthroscopic repair of anterior gleno humeral instability has become the treatment of choice for this condition, to restore stability, mobility and shoulder function. The objective was compare the results of patients with anterior gleno humeral instability before and after arthroscopic repair using the Rowe test. Materials and Methods: After a mean follow up of 22 months, a observational descriptive study was performed to quantify objectively the results, using the Rowe test over 100 points and categorizing the results in excellent, good, moderate or bad. The results were expressed with measures of central tendency and dispersion and comparisons with t Student test. The sample consisted of 30 patients, 90% were male with a mean age of 31 years and an average of 6 pre surgical dislocations. According to Rowe exists statistically significant improvement in terms of stability, movement and function after arthroscopic repair with an average of 84.17 over 100, which corresponds to a level of "good" functionality, but with a recurrence of the dislocation of 13.33%. Also were identified 1 biceps injury, 3 Bankart bone lesions smaller than 20%, 4 complete ruptures of the rotator cuff, 11 superior labral tear from Anterior to posterior (SLAP lesions), 15 Hill Sachs lesions smaller than 25% and 30 Bankart lesions. In Conclusions we can confirm that patients after arthroscopic surgery for anterior instability have a high functional level.

Keywords: reconstruction, arthroscopic, gleno humeral, instability.

❖ INTRODUCCIÓN

La patología de la articulación gleno humeral es extensa y varía desde traumatismos, rigidez, artrosis a inestabilidad aguda o crónica debida a múltiples causas que pueden limitar significativamente la vida diaria, la actividad laboral y deportiva. La sintomatología de la inestabilidad del hombro incluye luxaciones francas, subluxaciones, debilidad del hombro y síndrome del brazo muerto.

La estabilidad de la articulación gleno humeral depende de la integridad del complejo capsulo ligamentoso y del labrum glenoideo, así como del correcto funcionamiento del manguito de los rotadores. La alteración de los tejidos blandos que provocan perdida de la comprensión de la concavidad glenoidea y de la restricción condro labral se puede producir en episodios aislados de luxación, micro traumatismos repetidos que lesionan las fibras de colágeno y el tejido conectivo de la cápsula articular y en casos de laxitud ligamentosa constitucional. (1) (2)

El tratamiento habitual de la inestabilidad gleno humeral se basa en el refuerzo de los tejidos blandos peri articulares mediante tratamiento conservador o quirúrgico con técnicas abiertas o artroscópicas.

El tratamiento conservador consiste en la realización de ejercicios para potenciar el deltoides, los músculos del manguito de los rotadores, elevadores y estabilizadores de la escápula, pero esto implica una alta tasa de recidiva.

El tratamiento quirúrgico mediante técnicas abiertas realizando plicaturas capsulares, transferencia de la coracoides u otras técnicas suelen estabilizar la articulación correctamente, pero tiene una frecuente morbilidad en forma de dolor residual y pérdida de movilidad.

El propósito de la reparación artroscópica de la inestabilidad gleno humeral anterior, es restablecer la estabilidad, movilidad y función del hombro para permitir el alivio del dolor, desarrollo de una vida normal, llevar a cabo una rehabilitación precoz, eliminar la sensación de inestabilidad y la vuelta a la participación deportiva. La artroscopia ha aportado ventajas claras con respecto al tratamiento

abierto como menor morbilidad, menor dolor, mejor movilidad postoperatoria, preservación del subescapular y la cápsula anterior, menor tiempo de cirugía y hospitalización con un resultado estético superior.[3]

Los resultados postquirúrgicos del manejo de lesiones del hombro son poco conocidos en nuestro medio y aún peor de patologías específicas como es la reparación artroscópica de la inestabilidad gleno humeral anterior, con esta finalidad se han creado múltiples instrumentos o escalas para cuantificar de manera amplia y objetiva la estabilidad, movilidad y función en pacientes sometidos a este procedimiento. [4]

REVISIÓN DE LA LITERATURA:

Introducción:

La inestabilidad gleno humeral anterior puede limitar significativamente la vida diaria, la actividad laboral y deportiva. Su sintomatología incluye luxaciones francas, subluxaciones, debilidad del hombro y síndrome del brazo muerto. El tratamiento de esta patología se basa en el refuerzo de los tejidos blandos peri articulares mediante tratamiento conservador o quirúrgico con técnicas abiertas o artroscópicas, con el el propósito de restablecer la estabilidad, movilidad y función del hombro para permitir el alivio del dolor y el desarrollo de una vida normal. (3)

Incidencia:

El sistema nacional de vigilancia electrónica de lesiones de los Estados Unidos identifico una tasa de incidencia de 23.9 por 100 000 habitantes por año. Y se encontró que el 71.8% de estas luxaciones condujeron a inestabilidad gleno humeral presentándose en varones de entre quince y veintinueve años durante la práctica deportiva o de recreo. (5)

La literatura internacional habla de una distribución bimodal, estableciendo que las luxaciones de hombro son más frecuentes en la segunda y sexta década de vida. (6)

Se sabe que el hombro es la articulación del organismo que se luxa con mayor frecuencia representando el 45 - 50% de todos los casos de luxaciones en menores de 30 años y entre la sexta a octava década y con una mayor incidencia en hombres que mujeres 59.5% versus 40.5%, de acuerdo a un estudio realizado en Chile. (7)

Otros autores refieren una incidencia de luxaciones de la articulación gleno humeral un poco menor del 11,2 por 100 000 personas por año. (8)

Dado que la cápsula articular se presenta más débil en su zona anterior, la luxación anterior es por lejos la de mayor prevalencia, constituyendo el 95% de todas las luxaciones de hombro. [6]

Es de origen traumático en más del 90 % de casos y a traumática en el 10 % restante. En menor proporción puede ser bilateral o multidireccional y su tasa de recurrencia tras la reparación artroscópica oscila entre el 4 y el 21% en diferentes series.

La inestabilidad gleno humeral anterior es una patología frecuente que afecta al 2 - 8 % de la población y representa 1/3 de todas las urgencias relacionadas con la articulación del hombro. [2]

Posterior a una luxación es frecuente el desarrollo de inestabilidad secundaria en la zona de la lesión, esto debido a la complejidad variable del daño. [9]

La tasa de recurrencia tras un episodio traumático previo es inversamente proporcional a la edad del paciente en el momento de la lesión, a menor edad mayor posibilidad de recidiva y directamente proporcional al número de luxaciones sufridas, a mayor número de luxaciones mayor deterioro del estado capsulo ligamentoso y óseo gleno humeral y por tanto mayor porcentaje de recidivas.

Por lo que en las últimas décadas se ha estudiado la recurrencia de luxaciones tratadas conservadoramente encontrándose cifras que van desde el 55 al 94% y han sido claros en determinar que la población más propensa a recurrencia es la activa menor de 20 años. [10]

Esto fue un criterio a considerar para determinar un cambio en el enfoque del tratamiento, hacia el manejo quirúrgico.

Definición:

La definición clásica refiere que es el movimiento excesivo y anormal (subluxación o luxación) del húmero sobre el borde glenoideo. La definición biomecánica es la falta de control del centro de rotación entre la cabeza del húmero y la cavidad glenoidea de la escápula, debido a múltiples causa como perdida de la comprensión de la concavidad glenoidea y de la restricción condro labral que surge después de un evento traumático.[11]

Datos importantes de la articulación gleno humeral:

Presenta dos superficies articulares: la cabeza del húmero y la cavidad glenoidea de la escápula.

La cara anterior de la cápsula articular es laxa y se encuentra reforzada por tres ligamentos gleno humerales (superior, medio e inferior) que dejan entre ellos debilitamientos capsulares susceptibles de luxación. [12]

La cabeza humeral es grande y representa la tercera parte de una esfera de 30 mm de radio, ligeramente más extensa en sentido vertical que anteroposterior, ello determina un contacto aproximado del 25% con la glena.

La cavidad glenoidea es pequeña y corresponde al ángulo externo de la escápula esta presta inserción al rodete de ampliación que aumenta el contacto articular al 75 % y a su vez brinda sujeción a la cápsula articular, esta unión es tan sólida que es más frecuente se desprenda la inserción del rodete del hueso, que la cápsula del rodete.

Estabilizadores de la articulación gleno humeral:

La estabilidad gleno humeral depende de mecanismos pasivos y activos.

Mecanismos pasivos:

1. Conformación de la articulación, congruencia articular.
2. Efecto de vacío debido al escaso volumen de la articulación 1 CC.
3. Adherencia y cohesión debido a la presencia de líquido sinovial.
4. Inclinación escapular anterior de 30 grados en más del 90% de los casos, por debajo de esto se considera inestable y propenso a la luxación.
5. Sujeciones ligamentarias y capsulares:
   5.1. Capsula articular: impide la movilidad excesiva no deseada en los últimos grados de amplitud del movimiento. La capsula antero inferior limita la subluxación anterior del hombro abducido. La capsula posterior y el musculo redondo menor limitan la rotación interna. La capsula anterior y la porción inferior del musculo subscapular limitan la abducción y la rotación externa.
   5.2. Ligamento gleno humeral superior (LGHS): Limitación importante frente al desplazamiento inferior del hombro aducido.
   5.3. Ligamento gleno humeral medio (LGHM): es variable, se encuentra ausente en el 30 % de los individuos, limita la rotación externa a 45 grados de abducción.
   5.4. Ligamento gleno humeral inferior (LGHI): consta de tres bandas, siendo la superior de gran importancia para prevenir la luxación anterior del hombro, este ligamento limita la rotación externa a 45 - 90 grados de abducción.
6. Rodete glenoideo.
7. Fijaciones óseas: al acromio, coracoides y a la fosa glenoidea.[13]

Los mecanismos activos son:

1. Deltoides.

2. Porción larga del bíceps.

3. El manguito de los rotadores (supra espinoso, infra espinoso, redondo menor y subescapular): con su inserción sobre la capsula articular, cada vez que se produce contracción de estos músculos, la cápsula es tensada, lo que le da mayor estabilidad a la articulación durante el movimiento.[9]

Aspectos biomecánicos:

Articulación esferoide que une el húmero a la escápula, de gran laxitud capsulo ligamentaria y amplia movilidad en los siguientes planos:

1. Plano frontal: abducción: 0 - 180 grados y aducción: 0 - 50 grados.

2. Plano sagital: flexión: 0 - 180 grados y extensión: 0 - 50 grados.

3. Eje longitudinal del húmero: rotación interna y externa: 80 - 90 grados.[12]

Factores de riesgo para desarrollar inestabilidad gleno humeral:

Edad entre 15 - 29 años.

Sexo masculino.

Actividad deportiva: deporte de contacto la recidiva es del 28.6% respecto al 6.7% de los deportistas de no contacto, beisbol, tenis, natación, voleibol, etc.

Hiperlaxitud que es la segunda causa de inestabilidad luego de los defectos óseos gleno humerales.

Trastornos del colágeno como síndrome de Marfan y Eheler Danlos.

Lesiones obstétrica del plexo braquial.

Anamnesis

La historia clínica es importante:

Antecedentes de caída con el brazo en abducción y rotación externa.

Dolor e impotencia funcional.

Intensidad del trauma de la primera luxación.

Como se realizó la reducción y en qué lugar.

Tipo de anestesia.

Número de luxaciones previas.

Exploración física:

Tumefacción

El brazo aparece algo más largo.

Aplanamiento del contorno del hombro.

Hombro en charretera.

Golpe de hacha.

Brazo muerto - perdida de la fuerza.

Región sub acromial vacía.

Grado y dirección del desplazamiento.

Evaluar el trofismo muscular y descartar lesiones neurológicas.

Prueba del tirón.

Prueba de tracción presión.

Prueba del cajón.

Maniobra de aprehensión.

Prueba del surco. [14]

Valoración bilateral de laxitud ligamentosa - criterios de Beighton:

1. Hiperextensión de los codos de más de 10 grados.
2. Tocar en forma pasiva, el antebrazo con el pulgar, teniendo la muñeca en flexión.
3. Extensión pasiva de los dedos o extensión del dedo meñique a más de 90 grados.
4. Hiperextensión de las rodillas de 10 grados o más.
5. Toca el suelo con las palmas de las manos al agacharse sin doblar las rodillas, actualmente o en el pasado.[15]

Diagnóstico por imagen:

Una radiografía antero posterior de hombro en el plano de la escapula, una escapular en “Y” y una radiografía lateral axilar son suficientes en el estudio de la inestabilidad. Una proyección oblicua de Stryker, puede ser también útil para evaluar la pérdida ósea a nivel de humero y glenoides (Bankart óseo o un defecto de Hill Sachs).

La tomografía axial computarizada para aclarar las pérdidas óseas encontradas en las radiografías, para la definición del procedimiento quirúrgico.

La resonancia magnética con o sin contraste sirve para valorar el labrum y el mango de los rotadores, esto es particularmente importante en pacientes atletas jóvenes. [1]

Clasificación:

Silliman: este sistema de clasificación se basa en un enfoque algorítmico tomando factores como: luxación voluntaria o no, dirección, causa, cronología y frecuencia. [16]

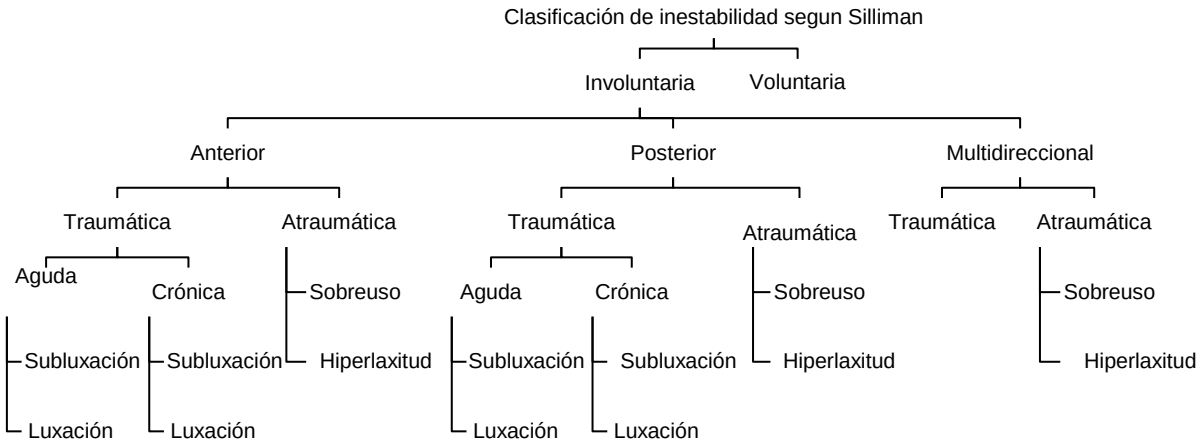

Clasificación de Hawinks: Según la translación gleno humeral: [17]

Grado I: 0 - 25% de translación - mínima.

Grado II: 25 - 50% translación - la cabeza humeral se desplaza hasta el borde de la glenoides.

Grado III: > 50% translación - sobrepasa el borde de la glena.

Clasificación de Matsen: [11]

TUBS:

Trauma.

Unidireccional.

Bankart.

Surgery. (cirugía)

AMBRII:

A traumática.

Multidireccional.

Bilateral.

Rehabilitación.

Inferior capsula e intervalo.

Clasificación de Gerber: [18]

Clase A: Inestabilidad estática

Clase A1: subluxación estática superior

Clase A2: subluxación estática anterior

Clase A3: subluxación estática posterior

Clase A4: subluxación estática inferior

Clase B: Inestabilidad dinámica

Clase B1: luxación crónica bloqueada del hombro

Clase B2: Inestabilidad unidireccional sin hiperlaxitud

Clase B3: Inestabilidad unidireccional con hiperlaxitud

Clase B4: Inestabilidad multidireccional sin hiperlaxitud

Clase B5: Inestabilidad multidireccional con hiperlaxitud

Clase B6: inestabilidad unidireccional o multidireccional no voluntaria

Clase C: Luxación voluntaria.

Clasificación FEDS: Esta clasificación consiste en identificar variables divididas en 4 grupos: frecuencia, etiología, dirección y gravedad. [19]

Frecuencia: ¿Cuántos episodios de luxación ha tenido en el año pasado?

Solitario: 1 episodio.

Ocasional: 2 - 5 episodios.

Frecuentes: > 5 episodios.

Etiología: ¿Tuvo una lesión que causa esta patología?

Traumática: sí.

A traumática: no.

Dirección ¿Qué sentido tiene el hombro al salir la mayor parte del tiempo?

Anterior: frente.

Inferior: bajo.

Posterior: atrás.

Esto se confirma con el examen físico.

Severidad - Gravedad: ¿Alguna vez ha necesitado ayuda para reducir de nuevo la articulación?

Subluxación: no.

Luxación: sí.

Lesiones causantes de inestabilidad gleno humeral

a. **Desgarros del labrum superior de adelante a atrás (lesión de SLAP)** se producen a nivel de la inserción del tendón bicipital (porción larga) en el labrum superior y pueden ser degenerativas o traumáticas produciendo micro inestabilidad, en algunas ocasiones de expanden al borde anterior o posterior de la glena y se acompañan de inestabilidad mayor, se clasifican en tipo I , II , III, IV, V, de acuerdo a la magnitud y ubicación anatómica alrededor de la glena.

b. **Bankart:** perdida de continuidad de la interface labrum antero inferior cartílago sin desinserción periostica del LGHI. Esta es la causa más frecuente de inestabilidad gleno humeral, pero existen otras lesiones que pueden considerarse como variantes de esta lesión:

1. Bankart óseo: fractura del margen de la cavidad glenoidea
2. Bankart inverso y lesiones caspulo ligamentosas posteriores.
3. Lesiona de Perthes desinserción completa del labrum junto con el LGHI del borde glenoideo de forma subperiostica.
4. Lesión ALPSA (anterior labro ligamentous periosteal sleeve avulsion) Desperiostización y desinserción del labrum y LGHI de la parte anterior del cuello de la escapula con desplazamiento medial.
5. Lesión GLAD (gleno labral articular disrupción).

c. Defectos cabeza humeral: Hill Sachs: defecto del hueso como resultado de la impactación del reborde glenoideo en la cabeza humeral en la artroscopia es muy importante valorar el signo del engranaje (Hill-Sachs enganchante) para realizar la técnica quirúrgica más apropiada (técnica de remplissage artroscópico)..

Clasificación de la lesión Hill-Sachs:

1. Lesión de Hill Sachs engranada: en posición de abducción y rotación externa del hombro el eje longitudinal del Hill - Sachs es paralelo a la glenoides. El compromiso se produce con el borde anterior de la glenoides, provocando un bloqueo.
2. Lesión de Hill Sachs no engranada: es una posición de abducción y rotación externa, el eje longitudinal esta en forma diagonal al borde anterior de la glenoides No se produce un bloqueo. [20]

Muchos autores defienden que lesiones mayores del 20% al 40% de defecto de la cabeza humeral es un factor de riesgo para recidivas. Estudios más recientes sugieren que defectos entre un 12.5% y un 25% son factores de riesgo. [21]

d. Defecto óseo glenoideo de la cara articular mayor al 25% es un factor de alto riesgo para la aparición de recidiva. Esta se puede presentar en forma de pera invertida. [20]

e. Lesiones por elongación o laxitud ligamentosa o redundancia capsular.

e. Ruptura del manguito de los rotadores.

Indicaciones para el tratamiento de la inestabilidad gleno humeral por vía artroscópica:

Con la tecnología actual y con los procedimientos artroscópicos empleados, la mayoría de las patologías capsulo labrales anteriores pueden tratarse por vía artroscópica a excepción de una pérdida ósea excesiva de la glenoides o de la cabeza humeral. [22]

Las indicaciones son las siguientes:

• Traslación humeral no deseada, excesiva y sintomática que no responde a un tratamiento conservador.

• Pérdida de la compresión de la concavidad debida a descompensación del complejo capsulo labral.

• Insuficiente cantidad y calidad del complejo capsulo labral.

• Paciente que acepta los cuidados postoperatorios y protocolos de rehabilitación. (23)

Contraindicaciones para el tratamiento de la inestabilidad gleno humeral por vía artroscópica:

• Pérdida de un 25 a 30% del borde óseo glenoideo antero inferior.

• Lesión de Hill-Sachs persistente, a pesar de la estabilización de los tejidos

blandos o lesión de enganche sobre la cabeza humeral.

• Paciente que subluxa voluntariamente el hombro para una ganancia secundaria.

• Deporte de alto contacto, como el fútbol americano o el judo.

• Score de ISIS > 6 puntos, el índice de fracaso de la reparación artroscópica es del 70%. (24) (Anexo 1)

Tratamiento artroscópico

En 1918, el japonés Takagi utilizo un cistoscopio para explorar la rodilla de un cadáver. Esto ocurrió 40 años antes de que Watanabe describiera el uso eficaz de un artroscopio para diagnosticar procesos patológicos en la rodilla. Hoy en día la artroscopia es la técnica de elección para muchas intervenciones la rodilla hombro, codo, tobillo y cadera.

La Arthoscopy Association of North America ha liderado el camino en la educación y desarrollo de nuevas técnicas para llevar a cabo las cirugías artroscópicas con más seguridad, rapidez y con menos morbilidades que el pasado. La artroscopia no se debe considerar como un método en sí mismo, más bien es una forma mejor de llevar a cabo las mismas intervenciones que tradicionalmente se realizaban de manera abierta. [1]

De toda la patología del hombro, la inestabilidad geno humeral es el problema en el que mayores resultados satisfactorios se pueden obtener con esta técnica en aproximadamente el 95% de los casos. [25]

La artroscopia aportado ventajas claras como: menor morbilidad, mejor movilidad, preservación del subescapular y cápsula anterior, menor tiempo de cirugía y de hospitalización y resultado estético superior. [3]

Sin embargo los resultados publicados inicialmente del tratamiento artroscópico de la inestabilidad gleno humeral, mostraron una tasa de recidiva superior a la cirugía abierta como consecuencia de esto, se ha estudiado a profundidad el tratamiento y los factores que influyen en su pronóstico y que deben ser considerados a la hora de tomar decisiones. [26]

Hasta hace pocos años era común realizar cirugías abiertas para tratar el problema de la inestabilidad, pero con el desarrollo de nuevas técnicas, conocimientos en los procedimientos artroscópicos y mejor armamentario medico como anclajes absorbibles, no absorbibles, con nudos, sin nudos, roscados, de imputación, con suturas trenzadas, no trenzadas, absorbibles, no absorbibles o hibridas, para reinsertar ligamentos, tendones y otro estructuras blandas al hueso se ha revolucionado el manejo de lesiones lábrales.

Y la tasa de éxito de esta técnica es comparable a la de la cirugía abierta lo que sumado al menor daño que genera la intervención artroscópica actual ha hecho que las cirugías abiertas sean menos frecuentes o reservadas para aquellos casos que requieran reparaciones de mayor magnitud.[27]

Técnica quirúrgica:

Posición del paciente:

En decúbito lateral con inclinación posterior de 30 grados previa anestesia general o bloqueo interescalénico. Uso de grúa de tracción con 3 kg de peso, 2 puntos de apoyo y flujo continuo con bomba de irrigación para proporcionar distensión constante de la articulación a 45 mm Hg que minimiza el sangrado y mejora la visión.

Exploración bajo anestesia:

Antes de la artroscopia, comprobamos la compresión de la concavidad y la amplitud de movimiento articular.

Marcaje de estructuras óseas: Con un marcador estéril, se delimita:

Borde anterior y posterior de la clavícula.

Articulación acromioclavicular.

Apófisis coracoides.

El acromion.

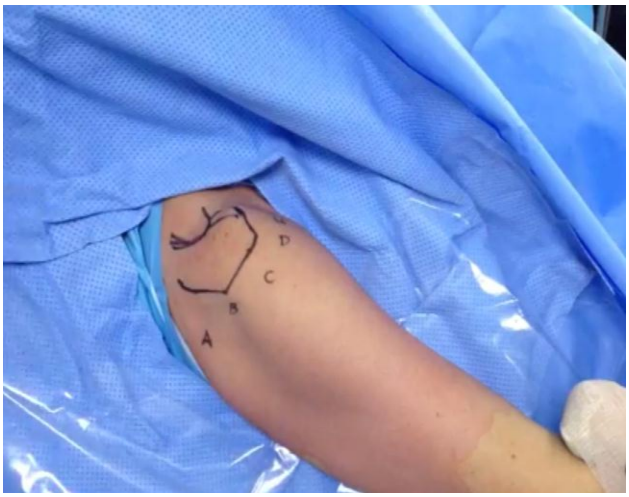

Portales artroscópicos:

Se infiltran 20 ml de lidocaína con epinefrina dentro de la articulación previo a los portales. Se realiza un portal posterior 2 cm por debajo y 1 cm por dentro al borde postero lateral del acromion. Se introduce el artroscópio y bajo visión directa, con una aguja espinal, se realiza el portal antero inferior bajo, lateral a la apófisis coracoides, adyacente al borde superior del subescapular. Guiados por la aguja espinal se introduce una varilla rígida dentro de la articulación, sobre ella se introducen dilatadores en forma progresiva hasta el número deseado usualmente se coloca una cánula de trabajo de 8 mm para evitar lesiones a partes blandas y cartílago articular, este portal nos permitirá el acceso al reborde antero inferior de la glenoides.

Se crea otro portal supero lateral bajo visualización directa de afuera hacia adentro tomando como referencia el borde antero lateral del acromion, se introduce la aguja espinal a través del intervalo de los rotadores, justamente por delante del tendón del bíceps; este portal se usa para la entrada de flujo y la visualización anterior de la articulación aquí utilizamos una cánula más pequeña de 6 mm.

Exploración artroscópica:

A través de los portales superolateral y posterior se revisan las siguientes estructuras:

Labrum su inserción y estabilidad.

Complejo ligamentario glenohumeral.

Cápsula e intervalo de los rotadores.

Cartílago articular glenoideo y humeral.

Lesiones óseas: Bankart óseo en la glenoides y lesión posterosuperior humeral de Hill Sachs.

Porción larga del bíceps.

Manguito de los rotadores.

Preparación de la glenoides:

En primer lugar se diseca el labrum del cuello glenoideo con un disector para movilizar el tejido hasta las 6 en punto del borde glenoideo anerior y a 1 o 2 centímetros medialmente por el cuello de la glena; luego se utiliza una fresa artroscópica para crear un lecho sangrante en el borde anterior de la glena donde se reinsertará el labrum.

Se marca en la glena las posiciones 5, 3 y 1 para el lado derecho ó 7, 9 y 11 para el isquierdo, se insertan los anclajes en las posiciones marcadas a 4 mm el borde glenoideo, el complejo capsulo labral se captura con el uso de un transportador de sutura o laso en las posiciones 6, 4 y 2 para el lado derecho ó 6, 8 ,10 para el isquierdo, esto nos permite elevar y avanzar el complejo capsulo labrum hacia arriba y dentro de la fosa glenoidea.

El ancla de las 5 o 7 se coloca primero y se tracciona para confirmar su seguridad en el hueso; luego el anclas de las 3 y 1 en punto, finalmente las suturas se anudan una a una antes de la colocación de la siguiente ancla.

Tratamiento postoperatorio

Se utiliza un cabestrillo por 6 semanas. Desde el primer día post operatorio y por 4 semanas se indican movimientos pendulares de hombro, flexo-extensión activa de codo y elevación anterior pasiva del hombro máximo de 90 grados. Luego entre la semana 4 y 6 se inicia movimientos asistidos de hombro con flexión mayor a 90 grados, abducción y al último las rotaciones hasta lograr el arco de movimiento completo. Cuando esto se logra iniciamos el fortalecimiento de músculos peri escapulares y del mango rotador. Evitamos deportes de lanzamiento por seis meses y de contacto por 8 meses.

Evaluación de resultados:

En la actualidad existen numerosos métodos para evaluar distintas patologías del hombro. Esta proliferación de instrumentos complica al ortopedista, para seleccionar el sistema apropiado para estudiar determinada población.

En 1978, Rowe público su trabajo clásico en el que evaluó los resultados a largo plazo de la reparación de la inestabilidad gleno humeral anterior con presencia de lesión de Bankart, introduciendo un nuevo sistema para la evaluación postoperatoria, el mismo que será utilizado en esta investigación, ya que este instrumento se encuentra validado en español y realiza una evaluación pre y postoperatoria muy objetiva de:

La estabilidad donde se debe optar por una repuesta entre luxación, subluxación, aprehensión y no recidiva de la luxación sobre 50 puntos.

La movilidad en 3 planos diferentes, elevación anterior, rotación interna, rotación externa en porcentajes de movilidad del rango gleno humeral sobre 20 puntos.

La función se debe combinar entre las limitaciones y el dolor se debe elegir entre ninguna, poca moderada o marcada limitaciones y dolor sobre 30 puntos.

Finalmente la categorización se expresa de acuerdo a la puntuación alcanzada en la selección de opciones en: excelente: 90 - 100, bueno: 75 - 89, regular: 51 - 74 y malo: menor de 50 puntos. [(4)] (Anexo 2)

Complicaciones:

La principal complicación es la recidiva de la luxación tras una reparación quirúrgica, asociado a la falta de un juicio o diagnóstico correcto, tanto preoperatorio como intra operatorio.

Según Hawkins un 38,7% de los pacientes con recurrencia de la inestabilidad tras tratamiento quirúrgico fue por error diagnóstico. [28] La recidiva tras una reparación de Bankart artroscópico en pacientes con déficit óseo fue del 67% de los casos y sin déficit óseo del 4%.

En deportistas de contacto, la recidiva tras una reparación de Bankart artroscópico con déficit óseo fue del 89% de los casos y sin déficit óseo del 6.5%.

El defecto aseo glenoideo es la causa más frecuente de fracaso tras la reparación artroscópica de la IGH e igual de importante es el defecto óseo de la cabeza humeral. [20] También la redundancia capsular puede constituir un 21% de las causas de fracaso tras la reparación artroscópica. [29]

❖ MATERIALES Y MÉTODOS

OBJETIVOS:

Objetivo general:

Evaluar comparativamente los resultados de los pacientes con inestabilidad gleno humeral anterior sometidos a reparación artroscópica empleando el test de Rowe antes y después de la cirugía.

Objetivos específicos:

- Analizar características de los pacientes en cuanto a su demografía.
- Establecer diferencias en la inestabilidad pre y postquirúrgica en los pacientes con inestabilidad gleno humeral anterior, sometidos a reparación artroscópica.
- Determinar cambio en la movilidad pre y postquirúrgica en los pacientes con inestabilidad gleno humeral anterior, sometidos a reparación artroscópica.
- Establecer mejorías en la función pre y postquirúrgica en los pacientes con inestabilidad gleno humeral anterior, sometidos a reparación artroscópica.
- Identificar los hallazgos artroscópicos intra operatorios presentes en esta serie de pacientes y que están asociados a esta patología.

PREGUNTA:

¿La estabilidad, movilidad y función de la articulación gleno humeral varía satisfactoriamente o no en la evaluación comparativa pre y post quirúrgica tras la reparación artroscopia de la inestabilidad gleno humeral anterior?

Definición de las variables

Matriz de variables:

Variables independientes	**Variables dependientes**
Edad	Inestabilidad
Genero	Movilidad
Lateralidad	Función
Hallazgos artroscópicos	

Operacionalización de variables independientes:

Variable	Dimensión	Indicador	Escala	Tipo
Edad	Tiempo de vida	Años	Cuantitativa ordinal	Independiente
Genero	Masculino	1	Cualitativo	Independiente
	Femenino	2		
Lateralidad	Derecha	1	Cualitativo	Independiente
	Izquierda	2		
Hallazgos artroscópicos	Lesión del Bíceps:	Normal, inflamado, ruptura parcial o completa.	Cualitativo	Independiente
	Lesión de SLAP:	Desgarros del labrum superior de adelante a atrás / Tipo I, II, III, IV, V.		
	Lesión de Bankart:	Perdida de continuidad de la interface labrum antero inferior cartílago glenoideo sin desinserción del LGHI.		
	Lesión de Bankart óseo:	Fractura del margen de la cavidad glenoidea.		
	Lesión de Perthes:	Desinserción del labrum antero inferior junto con el LGHI.		
	Lesión de ALPSA:	Desinserción del labrum y LGHI de la parte anterior del cuello de la escapula con desplazamiento medial		
	Lesión de GLAD:	Disrupción cartílago articular gleno labral		
	Lesión de Hill Sachs:	Defecto del hueso como resultado de la impactación del reborde glenoideo en la cabeza humeral		
	Lesión del Mango rotador:	Normal, inflamado, ruptura parcial o completa.		

Operacionalización de variables dependientes:

Variable	Dimensión	Indicador	Escala	Tipo
Inestabilidad	Movimiento excesivo y anormal del húmero sobre el borde glenoideo, debido a pérdida de la comprensión de la concavidad glenoidea que surge después de un evento traumático.	a. No recidiva, subluxación o aprensión: 50 puntos. b. Aprehensión cuando coloco el brazo en algunas posiciones: 30 puntos. c. Subluxación (no requiere reducción en hospital): 10 puntos. d. Luxación: 0 puntos.	Cuantitativa ordinal	Dependiente
Movilidad	De la articulación gleno humeral es amplia y esta dada en los siguientes planos: 1. Plano frontal: abducción: 0 - 180 grados y aducción: 0 - 50 grados. 2. Plano sagital: elevación anterior: 0 - 180 grados y extensión: 0 - 50 grados. 3. Plano longitudinal del húmero: rotación interna y externa: 80 - 90 grados.	a. 100 % rotación externa, rotación interna y elevación anterior: 20 puntos. b. 75 % rotación externa, rotación interna y elevación anterior: 15 puntos. c. 50 % rotación externa, rotación interna y elevación anterior: 5 puntos. d. No rotación externa, 50 % rotación interna y elevación anterior: 0 puntos.	Cuantitativa ordinal	Dependiente
Función	Gleno humeral relacionada a la ejecución de movimientos articulares según practica de actividad deportiva o de la vida diaria sin limitación funcional caracterizada ausencia de dolor.	a. No limitación en el deporte (natación, tenis, lanzamiento) o actividades de la vida diaria: 30 puntos. b. Poca limitación y mínimas molestias: 25 puntos. c. Moderada limitación y molestias: 10 puntos. d. Marcada limitación y dolor: 0 puntos.	Cuantitativa ordinal	Dependiente

Tipo de estudio y diseño general:

Se realizó un estudio observacional y descriptivo para valorar los resultados de los pacientes sometidos a reparación artroscópica de la inestabilidad gleno humeral anterior usando el score de Rowe antes y después de la cirugía.

Universo y muestra:

El universo y muestra se obtuvo por conveniencia de casos, mediante la toma consecutiva de pacientes sometidos a reparación artroscópica de inestabilidad gleno humeral anterior, realizadas por un mismo cirujano: Dr. Patricio Villegas Paredes perteneciente al grupo de artroscopia del Hospital de Clínicas Pichincha contando con la ayudantía del autor del posgrado de la institución, en un periodo comprendido desde enero del 2011 a julio del 2013.

Criterios de Inclusión:

Pacientes sometidos a reparación artroscópica de la inestabilidad gleno humeral anterior con puntuación de ISIS (instability severity index score) inferior a 6.

Que acepten participar en este estudio y que lo demuestren por medio de la firma de un consentimiento informado. (Anexo 3)

Que posean historiales clínicos completos.

Criterios de Exclusión:

Pacientes a quienes se les realiza cirugía abierta para corrección de la inestabilidad gleno humeral anterior.

Pacientes a quienes se les realiza artroscópica de revisión para corrección de la inestabilidad gleno humeral anterior.

Quedarán excluidos pacientes que se nieguen a participar en el estudio.

Recolección de información:

Se realizó un instrumento de recolección de datos demográficos y registro de hallazgos quirúrgicos operatorios. (Anexo 4)

Se aplicó el escore de Rowe para determinar la estabilidad, movilidad y función antes y después de la cirugía artroscópica. (Anexo 2)

Técnicas e instrumentos:

El presente estudio fue revisado y aprobado por docencia médica del Hospital de Clínicas Pichincha. Y fue llevado acabo de la siguiente manera:

1. Se realizó un listado de los pacientes sometidos a reparación de la inestabilidad gleno humeral anterior desde enero del 2011 a julio del 2013, que cumplan con los criterios de inclusión.
2. Se completó el instrumento de registro de hallazgos quirúrgicos operatorios con los encontrados en la revisión del protocolo quirúrgico de la historia clínica que se encuentra en el sistema HIS 3000, con el que trabaja el Hospital de Clínicas Pichincha, donde se verifico la presencia de lesiones del Bíceps, SLAP, Bankart, Bankart óseo, Perthes, Hill Sachs, ALPSA, GLAD o Mango rotador. Además se registró el resultado pre quirúrgico o primer tiempo del score de Rowe mismo que por protocolo del grupo de artroscopia del Hospital de Clínicas Pichincha se aplica al paciente previo a la cirugía.
3. Se contactó a los pacientes de esta serie de casos por vía telefónica y se estableció una entrevista presencial en el área de consulta externa de traumatología del HCP. La duración fue de aproximadamente 15 - 20 minutos.

4. Donde se realizó la explicación del estudio para la firma del consentimiento informado y el llenado de la primera parte de la ficha de recolección de datos documentando: edad, género, lateralidad, deporte practicado, número de luxaciones previas, etc.

5. Luego de la anamnesis y exploración física del hombro afecto, se aplicó el segundo tiempo del score de de ROWE, sobre un máximo de 100 puntos el cual documenta: estabilidad, movilidad y función, la categorización se expresa de acuerdo a la puntuación en excelente, bueno, regular y malo.

Aspectos éticos:

Los participantes del estudio firmaron un consentimiento informado, por medio del cual aceptaron participar en el mismo y proporcionar datos verídicos que reflejen resultados fiables. Se protegerá la identidad de cada uno de los participantes del estudio.

Análisis estadístico:

Se tomó la información del instrumento de recolección de datos y de la valoración del score de Rowe pre y post quirúrgica, se realizó la tabulación de los mismos en base a los objetivos y variables planteadas. Y los resultados se expresarán con medidas de tendencia central y de dispersión de acuerdo a la variable. Mientras que las comparaciones entre grupos fueron realizadas por medio de la prueba estadística t de Student, teniendo en cuenta el nivel de significancia del 5%. El Software para realizar el análisis estadístico fue Microsoft® Office para Mac Excel 2011.

❖ PRESENTACIÓN DE RESULTADOS

DATOS DE LOS PACIENTES SOMETIDOS A REPARACIÓN ARTROSCÓPICA DE LA INESTABILIDAD ANTERIOR DEL HOMBRO PRE Y POST QUIRÚRGICA EN EL HOSPITAL DE CLÍNICAS PICHINCHA.

Los resultados que a continuación se presentan, corresponden a los obtenidos en el Servicio de Ortopedia y Traumatología del Hospital de Clínicas Pichincha, fundada el 04 de julio de 1948, es una institución privada ubicada en el centro geográfico de Quito en la Calle Páez N22- 160 entre Dávalos y Veintimilla, con el objetivo fundamental de brindar prevención, atención y tratamiento, orientados a proteger y recuperar la salud de sus pacientes, por medio de servicios de diagnóstico, procedimientos clínicos y quirúrgicos de la más alta calidad, lo que la constituye en un prestador de salud de referencia nacional.

El diagnóstico de inestabilidad anterior se realizó en base a la historia de luxación recidivante y a la exploración física, en todos los pacientes este diagnóstico se complementó con una resonancia magnética nuclear de hombro.

El presente trabajo estudió los sujetos con inestabilidad gleno humeral anterior sometidos a reparación artroscópica del cuadro por un mismo cirujano del grupo de artroscopia de esta clínica, desde enero del 2011 a julio del 2013. Los resultados fueron obtenidos y analizados de acuerdo a las variables e indicadores de manera individual y comparativa, lo que permitió evaluar a la reparación artroscopia de la inestabilidad gleno humeral anterior en el pre y postquirúrgico teniendo en cuenta la estabilidad, movilidad y función.

RESULTADOS DATOS GENERALES:

TABLA Nº 1

Frecuencia de pacientes por grupos de edad.

Grupos de edad	Frecuencia (n)	Porcentaje (%)
15 – 19	5	17,00
20 – 24	7	23,00
25 – 29	5	17,00
30 – 34	4	13,00
35 – 39	3	10,00
40 – 44	1	3,00
45 – 49	1	3,00
50 – 54	2	7,00
55 – 59	0	0,00
60 – 64	2	7,00
Total	**30**	**100,00**

Fuente: *Instrumento de recolección de datos.*
Elaboración: *Md. Guido F. Galindo C.*

GRÁFICO Nº 1

Porcentaje de pacientes por grupos de edad.

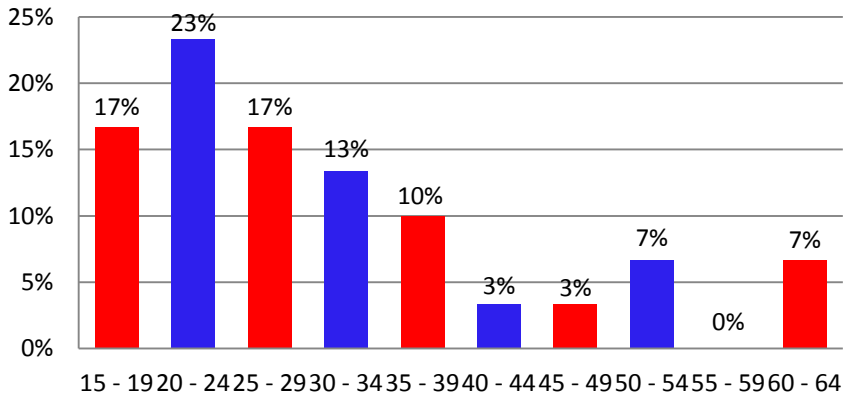

Fuente: *Instrumento de recolección de datos.*
Elaboración: *Md. Guido F. Galindo C.*

El promedio de edad fue de 31,2 ± 12,85. Y la mayoría es decir el 23% (Grafico Nº 1) tiene entre 20 - 24 años.

TABLA Nº 2

Frecuencia de pacientes según el género.

Genero	Frecuencia (n)	Porcentaje (%)
Masculino	27	90,00
Femenino	3	10,00
Total	**30**	**100,00**

Fuente: *Instrumento de recolección de datos.*
Elaboración: *Md. Guido F. Galindo C.*

GRÁFICO Nº 2

Porcentaje de pacientes según el género.

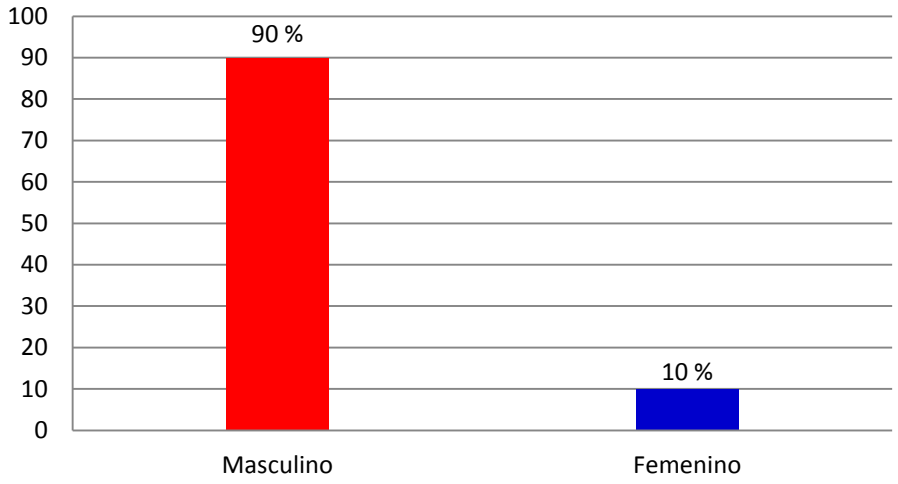

Fuente: *Instrumento de recolección de datos.*
Elaboración: *Md. Guido F. Galindo C.*

Se estudiaron 30 pacientes con inestabilidad gleno humeral anterior, sometidos a reparación artroscópica en el Hospital de Clínicas Pichincha. El 90% fueron varones (Grafico Nº 2).

TABLA Nº 3

Frecuencia de pacientes según lado operado.

Lado operado	Frecuencia (n)	Porcentaje (%)
Derecho	22	73,30
Izquierdo	8	26,70
Total	**30**	**100,00**

Fuente: *Instrumento de recolección de datos.*
Elaboración: *Md. Guido F. Galindo C.*

GRÁFICO Nº 3

Porcentaje de pacientes según lado operado.

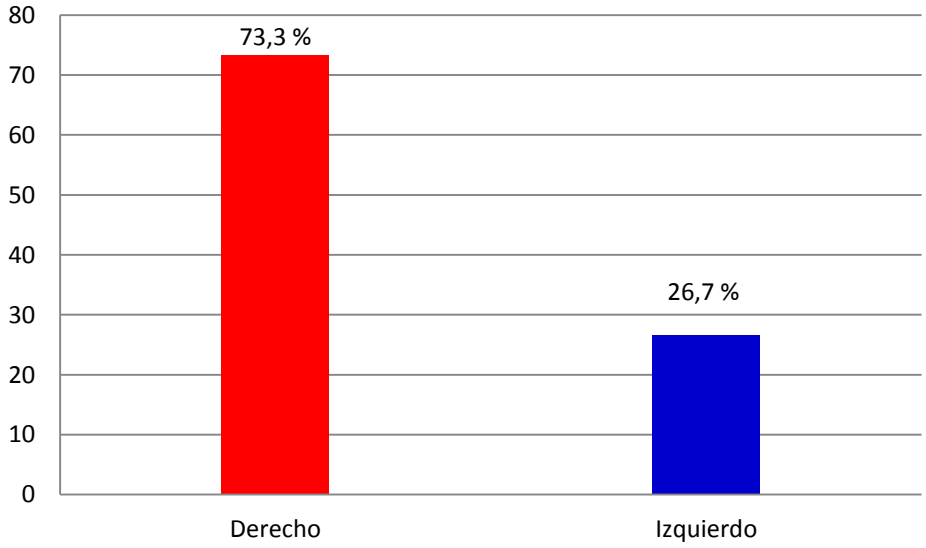

Fuente: *Instrumento de recolección de datos.*
Elaboración: *Md. Guido F. Galindo C.*

El 73,3% fueron operados del lado derecho (Grafico 3).

RESULTADOS PUNTUACIÓN DE ROWE:

TABLA Nº 4

Evaluación comparativa de la estabilidad pre y post quirúrgica / 50 puntos.

	N	Media	Desviación estándar	Error estándar de la media
Pre estabilidad	30	0,0	0,0	0,0
Post estabilidad	30	40,0	16,18	2,96

t: - 13,534; GL: 29; p 0,000…

Fuente: *Puntuación de Rowe.*
Elaboración: *Md. Guido F. Galindo.*

GRÁFICO Nº 4

Evaluación comparativa de la estabilidad pre y post quirúrgica / 50 puntos.

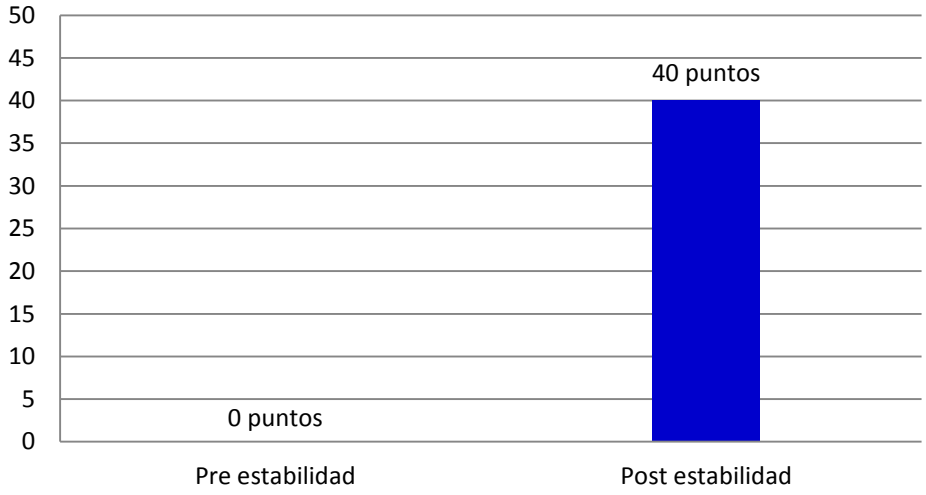

Fuente: *Puntuación de Rowe.*
Elaboración: *Md. Guido F. Galindo.*

En cuanto a la estabilidad post quirúrgica, los resultados demuestran una media post operatoria de 40 / 50 puntos que determinó una mejoría con significación estadística (p ≤ 0,000…) (Tabla Nº4).

TABLA Nº 5

Evaluación comparativa del movimiento pre y post quirúrgica / 20 puntos.

	N	Media	Desviación estándar	Error estándar de la media
Pre movimiento	30	9,0	5,48	1,0
Post movimiento	30	19,0	3,05	0,557

t: - 9,832; GL: 29; p 0,000…

Fuente: *Puntuación de Rowe.*
Elaboración: *Md. Guido F. Galindo.*

GRÁFICO Nº 5

Evaluación comparativa del movimiento pre y post quirúrgica / 20 puntos.

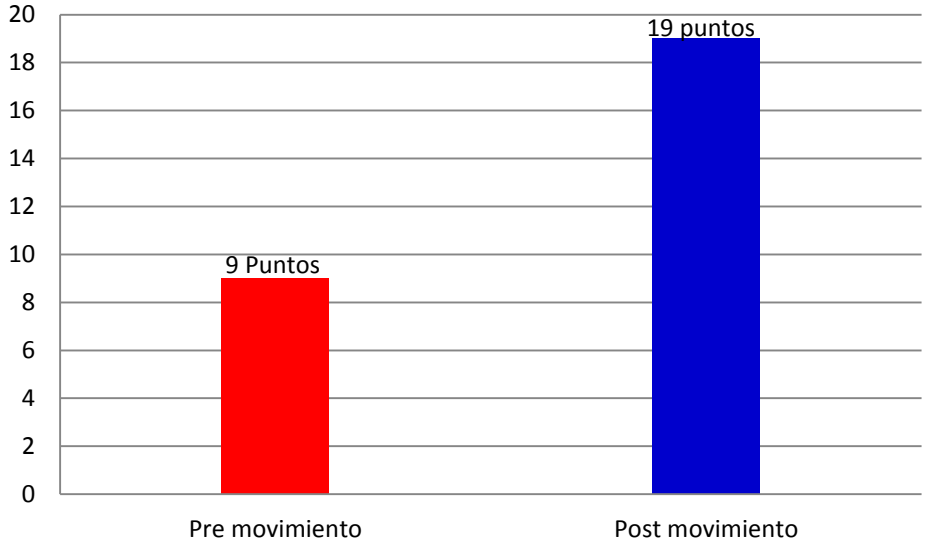

Fuente: *Puntuación de Rowe.*
Elaboración: *Md. Guido F. Galindo.*

La movilidad post quirúrgica, demuestra una media post operatoria de 19,0 / 20 puntos que determinó una mejoría con significación estadística (p ≤ 0,000…) (Tabla Nº5).

TABLA Nº 6

Evaluación comparativa de la función pre y post quirúrgica / 30 puntos.

	N	Media	Desviación estándar	Error estándar de la media
Pre función	30	8,67	3,45	0,63
Post función	30	25,17	5,64	1,03

t: - 16,62; GL: 29; p 0,000…

Fuente: *Puntuación de Rowe.*
Elaboración: *Md. Guido F. Galindo.*

GRÁFICO Nº 6

Evaluación comparativa de la función pre y post quirúrgica / 30 puntos.

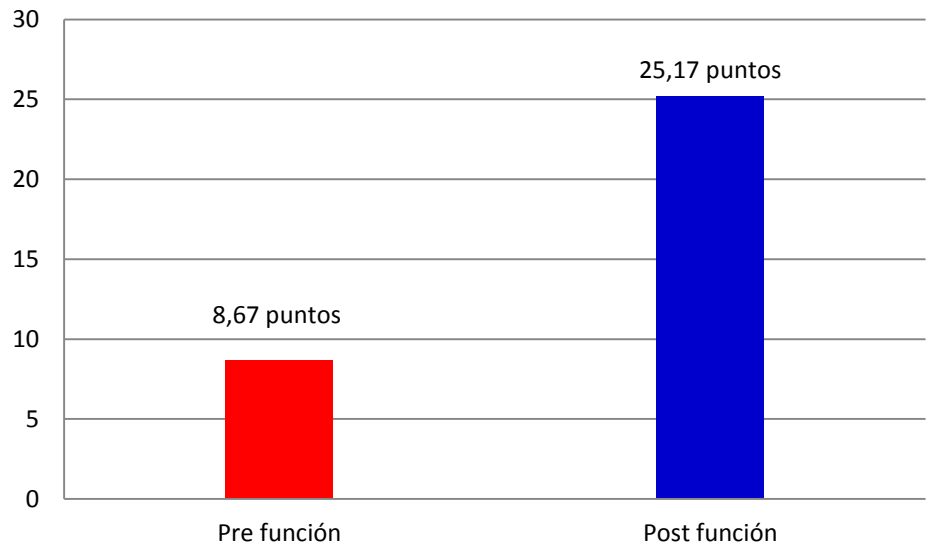

Fuente: *Puntuación de Rowe.*
Elaboración: *Md. Guido F. Galindo.*

La función post quirúrgica, demuestra una media post operatoria de 25,17 / 30 puntos que determinó una mejoría con significación estadística (p ≤ 0,000…) (Tabla Nº6).

TABLA Nº 7

Evaluación comparativa global de la estabilidad, movimiento y función pre y post quirúrgica / 100 puntos.

Rowe	N	Media	Desviación estándar	Error estándar de la media
Rowe pre	30	17,67	6,26	1,1
Rowe post	30	84,17	23,23	4,2

t: - 18,32; GL: 29; p 0,000…

Fuente: *Puntuación de Rowe.*
Elaboración: *Md. Guido F. Galindo.*

GRÁFICO Nº 7

Evaluación comparativa global de la estabilidad, movimiento y función pre y post quirúrgica / 100 puntos.

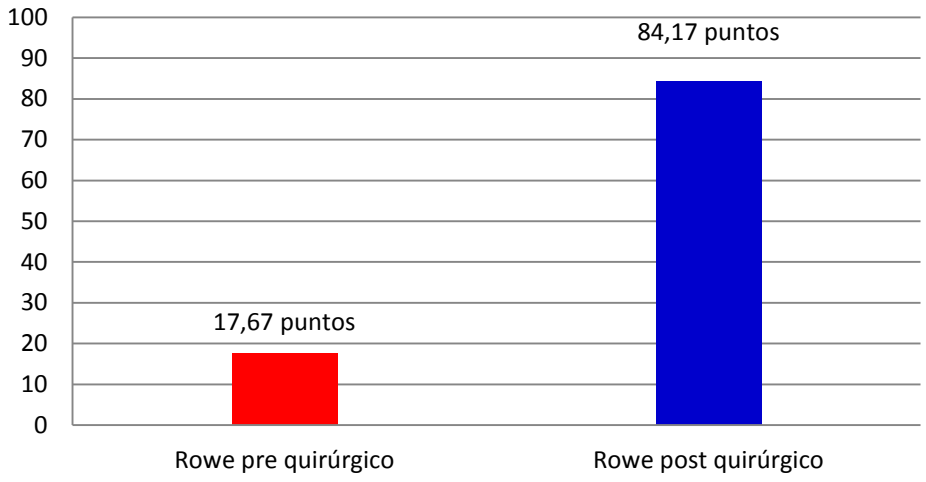

Fuente: *Puntuación de Rowe.*
Elaboración: *Md. Guido F. Galindo*

El valor promedio mejoro significativamente tras la intervención quirúrgica de 17,67 puntos en la evaluación pre a 84,17 puntos / 100 (p ≤ 0,000…) en la valoración post quirúrgica global (TABLA Nº 7).

TABLA Nº 8

Frecuencia de pacientes según resultados categorizados por la puntuación de Rowe.

Tipo de lesión	Frecuencia (n)	Porcentaje (%)
Excelente	20	66,66 %
Bueno	5	16,67 %
Moderado	2	6,66 %
Malo	3	10,00 %
Total		

Fuente: *Instrumento de recolección de datos.*
Elaboración: *Md. Guido F. Galindo C.*

GRÁFICO Nº 8

Porcentaje de los pacientes según resultados categorizados por la puntuación de Rowe.

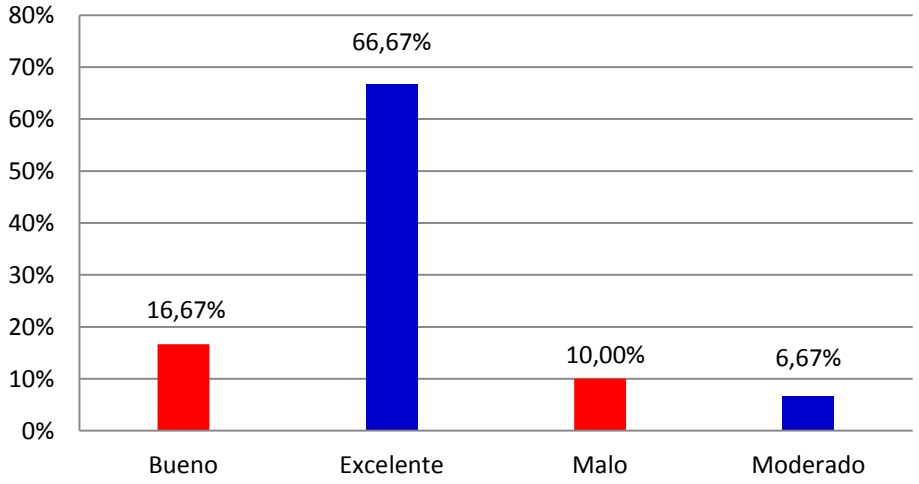

Fuente: *Instrumento de recolección de datos.*
Elaboración: *Md. Guido F. Galindo C.*

Se puede decir que el 83,34% de los pacientes obtuvieron resultados categorizados como buenos o excelentes.

RESULTADOS HALLAZGOS ARTROSCÓPICOS:

TABLA Nº 9

Frecuencia de pacientes según hallazgos artroscópicos le lesiones identificadas.

Tipo de lesión	Frecuencia (n)
Lesión del bíceps	1
Lesión de SLAP	11
Lesión de Bankart	30
Lesión de Bankart óseo	3
Lesión de Hill Sachs	11
Lesión del mango rotador	4
Total	**64 lesiones asociadas**

Fuente: *Instrumento de recolección de datos.*
Elaboración: *Md. Guido F. Galindo C.*

GRÁFICO Nº 9

Frecuencia de pacientes según hallazgos artroscópicos de lesiones identificadas.

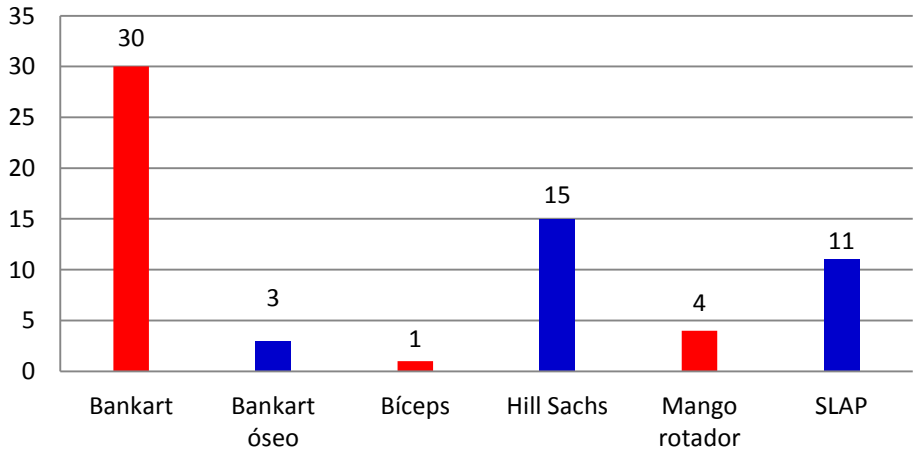

Fuente: *Instrumento de recolección de datos.*
Elaboración: *Md. Guido F. Galindo C.*

Las lesiones gleno humerales más comúnmente asociadas a inestabilidad son: la lesión de Bankart y lesión de Hill Sachs respectivamente.

GRÁFICO Nº 10

Frecuencia de pacientes sometidos a reparación artroscópica de la inestabilidad anterior del hombro según línea de tiempo.



Fuente: *Instrumento de recolección de datos.*
Elaboración: *Md. Guido F. Galindo C.*

El número promedio más frecuente de intervenciones fue de 3 por mes aproximadamente, siendo el mes de octubre del 2012 el único mes donde se intervinieron a 4 pacientes.

❖ DISCUSIÓN DE RESULTADOS

Tras un seguimiento medio de 22,03 ± 5,22 meses post quirúrgicos de entre 30 y 12 meses, los pacientes fueron evaluados por el autor. Se aplicó la escala funcional de Rowe para la cuantificación objetiva de los resultados. Esta escala puntúa la estabilidad, el movimiento y la función del miembro operado sobre un máximo de 100, categorizando los resultados en excelentes, buenos, moderados o malos.

La muestra correspondió a 30 pacientes, todos ellos cumplieron los criterios de inclusión del estudio, con un promedio de edad de 31,2 ± 12,85 años de entre 17 a 63 años de edad, la mayoría entre 20 a 24 años (Tabla Nº 1). El 90% fueron varones (Tabla Nº 2), el 73, 33 % de los casos fueron operados del lado derecho (Tabla Nº 3) y se utilizó anestesia general en un 90% de los pacientes, el tiempo quirúrgico fue de 83,4 ± 24,2 minutos de entre 60 y un máximo de 150 minutos, la media de luxaciones pre quirúrgicas fue de 6,66 ± 4,99 y el tiempo medio que transcurrió desde la primera luxación hasta la intervención fue de 32 ± 30,27 meses de entre 2 y 120 meses.

Ahmed y colaboradores [30] realizaron una revisión de 302 pacientes con antecedentes de reparación artroscópica de Bankart, encontrando una tasa de edad media de 26,5 años y el 88% fueron hombres, valores similares a los que encontré en la población de mi estudio.

Además Boileau y colaboradores [24] estudiaron consecutivamente 91 pacientes sometidos a estabilización artroscópica por inestabilidad gleno humeral, La edad media en el momento de la cirugía fue de 26,4 ± 5,4 años., en promedio presentaron 7 episodios de luxaciones previas a la reparación quirúrgica y el 26% (n = 24) practicaban deporte de manera recreativa.

El seguimiento post quirúrgico medio fue de 22,03 ± 5,22 meses de entre 30 y 12 meses. Seguimiento ligeramente mejor a otras series similares publicadas (Burkhart, Boileau, Flinkkil, Voos) [20] [24] [31] [32]

El resultado funcional de la reparación artroscópica de la inestabilidad gleno humeral anterior sigue siendo controversial, se puede encontrar en la literatura resultados malos, similares o incluso mejores que los sometidos a reparación tradicional abierta según distintos autores y épocas de estudio. Boileau [24].

Hace algunos años era común realizar cirugía abiertas para tratar el problema de la inestabilidad, pero con el auge tecnológico y mejores implantes artroscópicos desarrollados con la finalidad de reinsertar ligamentos, tendones o estructuras blandas al hueso, poco a poco se ha ido modificando el manejo de las lesiones del labrun glenoideo hacia la cirugía mínimamente invasiva mediante el uso de la artroscopia.

El meta análisis de Lenters y colaboradores [3] en Estados Unidos, que incluyo dieciocho estudios publicados concluyo que el enfoque artroscópico no es tan eficaz como el abiertos en prevención de la inestabilidad recurrente o permitir a los pacientes volver a trabajar. Pero con ventajas funcionales claras con respecto a la escala de Rowe, por presentar menos morbilidad, mejor movilidad post operatoria, preservación del subescapular y cápsula anterior, menor tiempo de cirugía, de hospitalización y mejor resultado estético.

En cuanto a la valoración funcional los resultados demuestran:

1. Que el 86,7% mejoran su estabilidad entre 30 y 50 puntos, con una media post operatoria de 40 puntos ± 16,18 sobre 50 posibles, en comparación a la pre operatoria de 0 ± 0,00 puntos ya que todos presentaron al menos un episodio de luxación antes de la intervención, lo que determinó una mejoría con significación estadística post operatoria según dicha escala ($p \leq 0,000\ldots$) (Tabla Nº 4).

2. A pesar de los valores planteados se encontraron 4 pacientes con inestabilidad recidivante que representan el 13,33%, 2 presentaron subluxación y 2 luxación franca dentro del primer semestre post operatorio. A todos estos pacientes se les propuso una nueva intervención quirúrgica acorde a las necesidades específicas para cada caso, sin embargo ninguno accedió, esto influido seguramente por la mejoría que presentaron en los parámetros de movilidad y función en la puntuación de Rowe. Ahmed y colaboradores [30] realizaron una revisión retrospectiva de una base de datos recogidos prospectivamente de 302 pacientes con antecedentes de reparación artroscópica de Bankart, y encontraron una tasa de inestabilidad gleno humeral recurrente tras la artroscópica del 13,2%, con una media de tiempo hasta la recurrencia de doce meses. Burkhart y De Beer [20] estudiaron 194 pacientes durante 27 meses, 21 de ellos, que representan el 10.8% sufrieron recidiva asociada a lesión de Hill Sachs; Boileau y Balg [24] analizaron 131 casos durante 31 meses, 19 que equivalen un 14.5% presentaron recidiva asociado a la edad, actividad deportiva, lesión de Hill Sachs y perdida del contorno glenoideo; Flinkkil y colaboradores [31] siguieron a 174 pacientes durante 51 meses encontrando que 33 de ellos presentaron recidiva que representa el 19.0%; Voos y colaboradores [32] estudiaron 73 casos por 33 meses con un porcentaje de luxación post quirúrgica del 18.0%.

3. En la valoración pre quirúrgica del movimiento el 93% de los pacientes tuvieron entre 5 y 15 puntos ya que ninguno pudo realizar el 100% de rotación externa, rotación interna y elevación anterior, lo que determino una media de 9,0 puntos ± 5,48 de 20 posibles, tras la intervención artroscópica el 96,7% mejoran la puntuación entre 15 y 20 puntos con una media de 19,0 puntos ± 3,05 lo que determinó una mejoría con significación estadística post operatoria según dicha escala (p ≤ 0,000…) (Tabla Nº 5).

4. Dentro de la función pre quirúrgica el 86,7% de los pacientes tuvieron 10 puntos, ya que presentaron moderadas limitaciones y dolor previo con una media de 8,67 puntos ± 3,45. En la valoración post operatoria el 90% alcanza puntuaciones de 25 y 30 puntos con una media de 25,17 puntos ± 5,64 sobre 30, lo que determinó una mejoría con significación estadística post operatoria según dicha escala (p ≤ 0,000…) (Tabla Nº 6).

5. En la evaluación comparativa global pre y post operatoria de la estabilidad, movimiento y función sobre 100 puntos posibles según la escala de Rowe, determine que existe mejoría con significancia estadística en la articulación del hombro en cuanto a la estabilidad, movimiento y función luego de la reparación artroscópica de la inestabilidad gleno humeral anterior ya que el valor promedio vario de 17,67 puntos ± 6,26 en la evaluación pre operatoria a 84,17 ± 23,23 puntos (p ≤ 0,000…) en la valoración post quirúrgica (TABLA Nº 7).

En el estudio realizado por García [33] y colaboradores realizado en España, en 85 pacientes diagnosticados de luxación recidivante del hombro con un seguimiento medio de 62 meses el 85% de los pacientes obtuvieron resultados buenos o excelentes según la escala de Rowe.

Kim y colaboradores [25] en Corea evaluaron los resultados de la reparación artroscópica de Bankart en 167 pacientes concluyeron que todos los hombros mejoran después de la cirugía (p <0,001). Según la escala de Rowe, 130 pacientes (78%) alcanzaron un resultado excelente; veintinueve (17%), una buena puntuación; seis (4%) un resultado moderado; y dos (1%), una puntuación mala, con una media de 92.3 puntos ± 9.6 sobre 100.

En mi serie según la escala de Rowe postoperatoria 20 pacientes obtuvieron un resultado excelente (66,67%), 5 obtuvieron un resultado bueno (16,67%), 2 un resultado moderado (6,67%) y 3 malo (10,00%), con una media de 84,17 ± 23,23 puntos (p ≤ 0,000…) sobre 100 posibles en la valoración post quirúrgica. Por lo que se puede decir que el 83,34% de los pacientes obtuvieron resultados buenos o excelentes. (GRAFICO Nº 8)

Este puntaje elevado según Rowe habla de un bueno a excelente nivel funcional post quirúrgico, lo que es comparable con el puntaje obtenido por Kim y colaboradores [25] quienes al cabo de un periodo de 6 años post reparación artroscópica de Bankart, obtuvieron un promedio de 92,3 ± 9.6 puntos al evaluar 139 pacientes.

Dominic [34] en su estudio encontró una puntuación media de Rowe de 88 puntos de 100 posibles, con un 90% de excelentes o buenos resultados.
Todos estos resultados reportados en la literatura son comparables a los obtenidos en mi serie, el parámetro que presento mejores medias de puntajes fue el de movilidad, debido probablemente a la exigencia en la rehabilitación, seguido de la función y estabilidad.

Finalmente en mi estudio los resultados determinaron una media de 84,17 puntos sobre 100, lo que corresponde a un nivel de funcionalidad “bueno”, dentro de las categorías evaluadas por este score.

La artroscopia evidencio los siguientes hallazgos:

1. Se encontró que el 3,30% (n = 1) el bíceps presentaba un proceso inflamatorio, el mismo que fue manejado mediante desbridamiento. (Tabla Nº 9).

2. En el 36,7% (n = 11) se encontró lesión de SLAP (Tabla Nº 9), del tipo II – III y en especial del tipo V con un 23,33 %, en el 100% de estos casos se colocaron 14 anclas, en 8 se colocó 1 ancla y en 3 sujetos 2 anclas, la media de anclas utilizadas en el manejo de esta lesión fue de 1,27 ± 0,46 especialmente de tipo Push Lock el 64 %. Weber [35] al revisar la base de datos de la junta americana de cirugía ortopédica desde el 2002 reporto cifras iniciales que van desde el 8% hasta el 10.1% en el 2008 de incidencia de SLAP, con una tendencia constante y progresiva a incrementar, cifra muy próxima fue obtenida en el estudio de García [33] realizado en España, en 85 pacientes diagnosticados de luxación recidivante del hombro con un seguimiento medio de 62 meses del 10,5%, ambos datos inferiores al que encontré, lo que puede hablar del cumplimiento de la tendencia reportada por Weber [35].

3. El 100% (n = 30) de los casos de mi estudio presentaron lesión de Bankart (Tabla Nº 9) similar al estudio de García [33] quien encontró hasta un 96,4% de este tipo de lesión. En el total de los pacientes de mi estudio se colocaron 68 anclas, a 23 se colocó 2 anclas, en 6 sujetos 3 y en 1 se pusieron 4 anclas, la media de anclas utilizadas en el manejo de esta lesión fue de 2,26 ± 0,52 especialmente de tipo Push Lock el 72% de los casos (n = 49). Boileau y colaboradores [24] estudiaron 91 pacientes sometidos a reparación artroscópica por inestabilidad gleno humeral, con una media de anclajes de sutura reportada de 4,3 casi el doble de la obtenida en este estudio.

4. Bankart óseo se encontró en tres sujetos que representa un 10% (Tabla Nº 9), los mismos que tuvieron un porcentaje de afectación menor al 25%.

5. No se encontraron lesiones tipo Perthes, ni Glad, ni Alpsa.

6. Se evidencio lesión de Hill Sachs en el 50% de los sujetos de estudio (n = 15); el 43,44% (n = 13) con un porcentaje menor al 20%. Y únicamente el 6,67 % (n = 2) con un porcentaje del 25%, por lo que fue necesario realizar la corrección del defecto óseo humeral con técnica de remplissage mediante el uso de anclas Corkscrew en estos 2 pacientes.

7. Andia y colaboradores [36] estudiaron a 31 pacientes sometidos a cirugía para corregir la estabilidad del hombro y reportaron lesión de Hill-Sachs en 19 paciente (66%), y SLAP 2 pacientes (6%).
8. García [33] y colaboradores en su serie encontraron 60 lesiones de Hill Sachs que representan el 70,5 %, 9 lesiones de SLAP (de las cuales 8 eran del tipo II y una del tipo I) con un 10,5 % y 5 roturas del manguito rotador con un 5,8%.
9. En el 13,33% (n = 4) de los sujetos de mi análisis se encontró lesión completa en “U” del manguito rotador, el músculo involucrado fue el supra espinoso (Tabla 9). En el 100% (n = 4) de los pacientes con lesión del manguito rotador se colocaron 5 anclas. En tres pacientes se colocó una ancla directa a hueso en una fila y en un sujeto dos anclas directas a hueso en doble fila.

❖ CONCLUSIONES

1. Luego del análisis de los indicadores de la puntuación de Rowe podemos afirmar que los pacientes sometidos a cirugía artroscópica por inestabilidad anterior con 22 meses de seguimiento poseen un alto nivel funcional.

2. La reparación artroscópica de la inestabilidad gleno humeral anterior usando anclas y suturas, es una técnica confiable y corrige la estabilidad del hombro de los pacientes.

3. Existe a pesar de esto cierto porcentaje de falla determinada por la recidiva de la luxación con cifras muy similares a las reportadas en la literatura internacional.

4. La técnica artroscópica de estabilización gleno humeral debe ser la técnica de elección para el tratamiento de la luxación anterior recidivante de hombro debido a los resultados funcionales y tasas de re luxación equiparables a las técnicas abiertas.

5. La reparación de la inestabilidad por vía artroscópica es una técnica fácilmente reproducible y en nuestras manos proporciona resultados equiparables a otras series internacionales publicadas en la literatura, sobre todo en lo referente a los hallazgos artroscópicos y porcentaje de falla o re luxación.

6. Finalmente cerramos esta investigación concluyendo, por todo lo presentado y dicho anteriormente la hipótesis de este trabajo se acepta como verdadera, ya que la estabilidad, movilidad y función de la articulación gleno humeral varía satisfactoriamente en la evaluación comparativa pre y post quirúrgica tras la reparación artroscopia de la inestabilidad gleno humeral anterior.

7. Las lesiones gleno humerales más comúnmente asociadas a inestabilidad identificadas por artroscopia en esta serie son: la lesión de Bankart, lesión de Hill Sachs y la lesión de SLAP respectivamente.

❖ RECOMENDACIONES:

1. Reforzar la importancia de la artroscopia en el manejo quirúrgico de la inestabilidad gleno humeral anterior, ya que se comprobó el grado de éxito de esta técnica.

2. Creemos conveniente realizar un estudio comparativo en los pacientes sometidos a reparación artroscópica de la inestabilidad anterior del hombro versus los pacientes que presenten en mismo diagnostico pero que han sido intervenidos con técnicas abiertas o convencionales, para validar esta información obtenida en el presente trabajo.

3. Realizar un estudio complementario a este para buscar una asociación causal entre las lesiones gleno humerales identificadas más frecuentemente en esta serie y el índice de falla de la técnica quirúrgica artroscópica.

4. Emplear la técnica artroscópica como método de elección quirúrgico para el manejo de la luxación anterior recidivante de hombro debido a los resultados funcionales excelentes presentados y a la información reportada en la literatura internacional de menor morbilidad, mejor movilidad, preservación del subescapular y cápsula anterior, menor tiempo de cirugía y de hospitalización y resultado estético superior.

5. Además incentivar la masificación del desarrollo de conocimientos en cirugía articular de hombro, basado en la investigación, lo que redundara en el adecuado manejo de los pacientes y en el uso eficiente de los recursos del sistema de salud.

BIBLIOGRAFÍA

1. Miller, M. Cole, B. Artroscopia. Edición en español. Madrid España. Marban libros. 2011. Págs: 90-96.

2. Martínez, C. Tinoco, J. Capellas, L. Moreno, E. Casanovas, A. Inestabilidad glenohumeral: capsulorrafia térmica, Rehabilitación (Mad) 37(3):158-162. 2003.

3. Lenters, T. Franta, A. Wolf, F. Leopold, S. Matsen, F. Arthroscopic compared with open repairs for recurrent anterior shoulder instability A systematic review and meta analysis of the literature. J Bone Joint Surg Am. 89: 244-54. 2007.

4. Rowe, C. The Bankart procedure: a long term end result study. J Bone Joint Surg Am. 60 (1): 1-16. 1978.

5. Michael, A.Z. Brett, D. Epidemiology of shoulder dislocations presenting to emergency departments in the United States. J Bone Joint Surg Am. 92 (3): 542-549. 2010.

6. Hayes, K. Callanan, M. Walton, J. Paxinos, A. Murrel, G. Shoulder instability: management and rehabilitation. J Orthop Sports Phys Ther. 32 (10): 1-13. 2002.

7. Oliva, J. Aguila, R. Sanhueza, M. Luxación anterior traumática de hombro: distribución demográfica y riesgo de recidiva. Rev Chilena de Ortopedia y traumatología. 45 (2): 76-79. 2004.

8. Simonet, W. et al. Incidence of anterior shoulder dislocation in Olmsted County, Minnesota. Clin Orthop Relat Res: 186-191. 1984.

9. Myers, J. Lephart, S. Sensorimotor deficits contributing to glenohumeral instability. Clin Orthop Relat Res. (400): 98-104. 2002.

10. Burguess, B. Sennet, B. Traumatic shoulder instability nonsurgical management versus surgical intervention. Orthop Nurs. 22 (5): 345-350. 2003.

11. Matsen, F. Harryman, D. Sidles, J. Mechanics of glenohumeral instability. Clin Sports Med. 10: 783-788. 1991.

12. Nordin, M. Frankel, V. Biomecanica basica del sistema musculo esqueletico. Tercera edición. Madrid España. McGraw Hill Interamericana. 2001. Págs: 330 - 351.

13. Koval, K. Zuckerman, J. Luxaciones y fracturas, Segunda edición, Marban libros. 2002. Págs. 117 – 127.

14. Rockwood, C. Matsen, F. Wirth, M. Lippitt, S. Hombro, Edición en español. Madrid España. Marban libros. 2009. Págs.:655 - 794.

15. Simon, M. Johnson, B. Robinson, C. Shoulder instability in patients with joint hyperlaxity. J Bone Joint Surg Am. 92 (6): 1545-1557. 2010.

16. Silliman, J. Hawkins, R. Classification and physical diagnosis of inestability of shoulder. Clin Orthop Relat Res. 291: 7- 17. 1993.

17. Hawkins, R. Schutte, J. Huekell, G. Abrams, J. The assessment of glenohumeral translation using manual and fluoroscopic techniques. Orthop Trans. 12: 727. 1988.

18. Gerber, C. Nyfffeler, R. Classification of gleno humeral joint instability. Clin Orthop Relat Res. (400): 65-76. 2002.

19. Kuhn, J. Holmes, T, Throckmorton, T. Dunn, W.R. Development and reliability testing of a system for classifying glenohumeral joint instability. J. Am Academy of Orthop Surg. 75: 5-8. 2008.

20. Burkhart, S. De Beer, J. Traumatic gleno humeral bone defects and their relationship to failure of arthroscopic Bankart repairs: significance of the inverted pear glenoid and the humeral engaging Hill Sachs lesion. Arthroscopy. 16: 677-694. 2000.

21. Sekiyam, J. Wickwire, A,C. Stehle, J. Debski, R. Hill-Sachs defects and repair using osteoarticular allograft transplantation: biomechanical analysis using a joint compression model. Am J Sports Med. 37: 2459-2466. 2009.

22. Junji, I. Satoshi, M. Katsumasa, T. Arthroscopic Bankart repair using suture anchors in athletes: patient selection and postoperative sports activity. J Sports Med Am. 32: 1899-1905. 2004.

23. Warme, W. Arciero, R.A. Savoie, F.H. Uhorchak, J,M. Walton, M. Nonabsorbable versus absorbable suture anchors for open Bankart repair: A prospective, randomized comparison. Am J Sports Med. 27: 742-746. 1999.

24. Boileau, P. Villalba, M. Hery, J. Balg, F. Ahrens, P. Neyton, L. Risk factors for recurrence of shoulder instability after arthroscopic Bankart repair. J Bone Joint Surg Am. (88): 1755-1763. 2006.

25. Kim, S. Cho, Y. Ryu, B.D. Arthroscopic anterior stabilization of the shoulder: two to six year follow up. J Bone Joint Surg Am. 85: 1511. 2003.

26. Cano, E. Granizo, J.J. Fernández, D. Criteria for arthroscopic treatment of anterior instability of the shoulder. J Bone Joint Surg. 87: 677-683. 2005.

27. Bottoni, C. Smith, E. Berkowitz, M. Towle, R. Moore, J. Arthroscopic versus open shoulder stabilization for recurrent anterior instability. J Sport Med Am. 34 (11): 1730-1738. 2006.

28. Hawkins, R.H. Hawkins, R.J. Failed anterior reconstruction for shoulder instability. J Bone Joint Surg Br. 67: 709-714. 1985.

29. Tauber, M. et al. Reasons for failure after surgical repair of anterior shoulder instability. J Shoulder Elbow Surg. 13: 279-285. 2004.

30. Ahmed, I. Ashton, F. and Robinson, C. Arthroscopic Bankart Repair and Capsular Shift for Recurrent Anterior Shoulder Instability Functional Outcomes and Identification of Risk Factors for Recurrence. J Bone Joint Surg Am. 94: 08-15. 2012.

31. Flinkkil¨, T. Hyv¨onen, P. Ohtonen P, Leppilahti, J. Arthroscopic Bankart repair: results and risk factors of recurrence of instability. Knee Surg and Sports Traumatol Arthrosc. 18: 175 2-8. 2010.

32. Voos, JE. Livermore, RW. Feeley, BT. Altchek, DW. Williams, RJ. Warren, RF. Cordasco, FA. Allen, AA. Prospective evaluation of arthroscopic Bankart repairs for anterior instability. Am J Sports Med. 2010; 38:302-7.

33. García, R. Díez, N. Vila y Rico, J. Resultados a mediano plazo de la reparación artroscópica en la inestabilidad recidivante gleno humeral antero inferior. Act Ortop Mex, 25(6): Nov.-Dic: 346-352 2011.

34. Dominic, S. Augustus D. Oryhon, J. Brown, F. Hayden, J. and Anthony, R. A Prospective Outcome Evaluation of Arthroscopic Bankart Repairs Minimum 2 -Year Follow-up. The American Journal of Sports Medicine. Vol. 34, No. 5 2006.

35. Weber, SC. Martin, DF. Seiler, JG. Superior labrum anterior and posterior lesions of the shoulder: incidence rates, complications, and outcomes as reported by American Board of Orthopedic Surgery. Part II candidates. Am J Sports Med. Jul;40(7): 38-43. 2012.

36. Andia, R. Morales, R. Salcedo, E. Inestabilidad glenohumeral recurrente. Resultados funcionales de tratamiento quirúrgico mediante capsuloplastía anatómica y cierre del intervalo rotador. Acta Ortop Mexi. 19 (4): Jul.-Ago: 152-160. 2005.

❖ ANEXOS

Anexo Nº 1 (ISIS score)

ISIS (INSTABILITY SEVERETY INDEX SCORE)

ENCUESTA:

Edad del paciente durante la cirugía.	
< 20 años:	2
> 20 años:	0
Nivel de práctica deportiva.	
Competición:	2
Recreacional:	0
Tipo de deporte.	
Contacto o forzado abducción - rotación externa:	1
Otros:	0

EXAMEN FISICO:

Laxitud de hombro.	
Hombro hiper laxo:	1
Hombro laxitud normal:	0

RADIOGRAFIA AP DE HOMBRO:

Lesión de Hill – Sachs.	
Visible en rotación externa:	2
No visible en rotación eterna:	0
Contorno glenoideo:	
Perdida del contorno:	2
No lesión:	0

Total……..…..

Pacientes con un ISIS < 3 puntos tiene un 5% de fracaso tras la reparación artroscópica de una lesión de Bankart, si el ISIS < 6 puntos un riesgo de recurrencia tras reparación artroscópica del 10% y un ISIS > 6 puntos, índice de fracaso de la reparación artroscópica de un 70%.

Anexo Nº 2 (Puntación de Rowe)

ROWE SCORE

Fecha:……

Nombre del paciente:……

Lateralidad: derecha ( ) Izquierda ( )

Tiempo posoperatorio: 3 meses ( ) 6 meses ( ) 1 año ( ) 2 años ( ) > 2 años……..

1. ESTABILIDAD / 50 PUNTOS.

a. No recidiva, subluxación o aprensión: 50 puntos.
b. Aprehensión cuando coloco el brazo en algunas posiciones: 30 puntos.
c. Subluxación (no requiere reducción en hospital): 10 puntos.
d. Luxación: 0 puntos.

2. MOVIMIENTO / 20 PUNTOS.

a. 100 % rotación externa, rotación interna y elevación anterior: 20 puntos.
b. 75 % rotación externa, rotación interna y elevación anterior: 15 puntos.
c. 50 % rotación externa, rotación interna y elevación anterior: 5 puntos.
d. No rotación externa, 50 % rotación interna y elevación anterior: 0 puntos.

3. FUNCIÓN / 30 PUNTOS

a. No limitación en el deporte (natación, tenis, lanzamiento): 30 puntos.
b. Poca limitación y mínimas molestias: 25 puntos.
c. Moderada limitación y molestias: 10 puntos.
d. Marcada limitación y dolor: 0 puntos.

Total……..…..….

100	75 - 89	51 - 74	> 50 puntos
Excelente	Bueno	Regular	Malo

Anexo Nº 3 (Consentimiento Informado)

UNIVERSIDAD NACIONAL DE LOJA

AREA DE LA SALUD HUMANA

NIVEL DE POSGRADO

ESPECIALIZACIÓN EN ORTOPEDIA Y TRAUMATOLOGIA

CONSENTIMIENTO INFORMADO

Yo, _____, con C.I. No: _____, doy mi consentimiento por medio de la presente para participar en el trabajo de tesis titulado: “**”** del Medico Guido Fernando Galindo Calderón.

Hago del conocimiento del autor que si por algún motivo deseo retirarme de dicho estudio, lo haré previa información dada al autor de este trabajo sin ninguna obligación de cualquier índole con el mismo.

Atentamente:

……

Firma del paciente o representante legal.

C.I.

Anexo Nº 4 (Instrumento de recolección de datos)

REPORTE QUIRRUGICO INESTABILIDAD DE HOMBRO
HOSPITAL DE CLINICAS PICHINCHA:

Datos generales:
Nombre: _____Edad:_____
Nro. HCl: _____Telefono:_____
Fecha de cirugía: _____Tiempo de evolución:_____
Deporte:_____Luxaciones previas_____
Operación Realizada: _____
Lado operado: Derecho ( )Izquierdo ( ) Genero: Masculino ( ) Femenino ( )
Cirujano: _____Ayudantes:_____
Anestesia: General ( ) Regional ( ) Local ( ) Sedación ( )
Tiempo quirúrgico:_____
Resultado escalas: Rowe preqx: _____Rowe postqx:_____
Valoración bajo anestesia: Si ( ) No ( )

Posición e instrumentos:
Silla de playa ( ) Decúbito lateral ( ) Peso tracción (Kg)_____

Técnica quirúrgica:
Numero de portales dibujar:

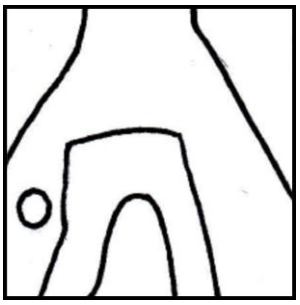

Hallazgos artroscópicos
Bíceps: Normal ( ) Inflamado ( ) Ruptura parcial < 50% ( ) Ruptura parcial > 50% ( ) Total ( ) Tratamiento: Desbridamiento ( ) Reparación ( ) Tenodesis ( ) Tenotomía ( ) Suturas: ( ) Anclas ( ) ¿Cuál?_____Número_____
SLAP: Si ( ) No ( ) Tipo_____
Tratamiento: Desbridamiento ( ) Suturas: ( ) Anclas ( ) ¿Cuál?_____Número_____
Bankart: Si ( ) No ( )
Tratamiento: Suturas: ( ) Anclas ( ) ¿Cuál?_____Número_____
Bankart oseo: Si( ) No ( ) Porcentaje aproximado _____
Perthes: Si ( ) No ( )
Tratamiento: Suturas: ( ) Anclas ( ) ¿Cuál?_____Número_____
GLAD: Si ( ) No ( )
Tratamiento: Suturas: ( ) Anclas ( ) ¿Cuál?_____Numero_____
ALPSA: Si ( ) No ( )
Tratamiento: Suturas: ( ) Anclas ( ) ¿Cuál?_____Numero_____
Hill Sachs: Si ( ) No ( ) Porcentaje aproximado _____
Configuracion de anclas dibujar:

Anterior

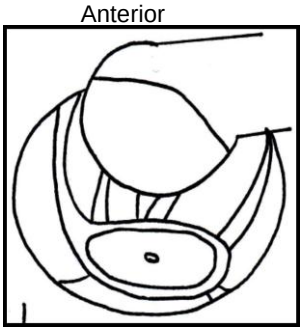

Posterior

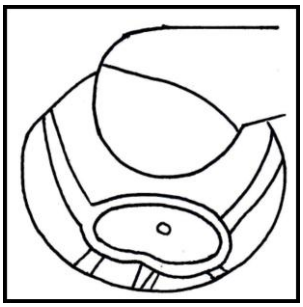

Mango rotador:
Normal ( )
Lesión parcial PASTA ( ) Bursal ( ) Intrasustancia ( ) < 50% ( ) > 50% ( )
Tratamiento: Debridamiento ( ) Reparación ( ) Transtendon fila medial ( ) Fila lateral ( ) Anclas ( )
¿Cuál?_____Numero_____
Lesión completas: Semiluna ( ) "U" ( ) "L" ( ) "L" inversa ( ) "V" ( )
Musculos involucrados: Supraespinoso ( ) Infraespinoso ( ) Subescapular ( )
Reparación: Convergencia lado lado ( ) Suturas: _____Numero_____
Retraccion del tendon: Si ( ) No ( ) Reducible: Si ( ) No ( )
Degeneracion grasa: Si ( ) No ( )
Reparación: Convergencia lado – lado ¿Cuál?_____Numero_____
Directa a hueso Una fila ( ) Doble fila ( ) Anclas ( )
Anclas ( ) ¿Cuál?_____Numero_____
Configuración de suturas: Simple ( ) Colchonero ( ) Mason Allen ( ) Otro ( )
Configuracion de anclas dibujar:

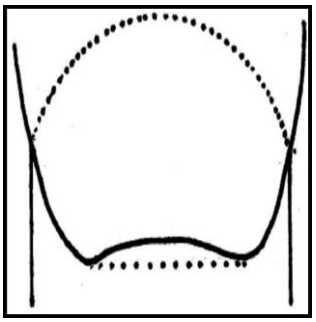

Observaciones:_____
_____
Complicaciones:_____
_____

Fuente: Dr. Patricio Villegas - Autor.

Anexo Nº 5 (Solicitud de permiso para la investigación)

Dr. Diego Paliz.

Jefe del servicio de Ortopedia y Traumatología del Hospital de clínicas Pichincha.

En su despacho.

Por medio de la presente me permito saludarle y expresarle éxitos en las funciones a usted encomendadas.

Además solicitarle comedidamente la autorización para llevar a cabo la investigación titulada "**Reparación artroscópica de la inestabilidad del hombro en el Hospital de Clínicas Pichincha"**, en el servicio que acertadamente dirige y de esta manera contribuir al conocimiento científico y en mi formación profesional.

Por la favorable atención a la presente, desde ya le anticipo mis sinceros agradecimientos.

Atentamente:

Guido F. Galindo C.

Estudiante del Postgrado de Ortopedia y Traumatología UNL.

Anexo Nº 6 (Torre de artroscopia marca Stryker)

El sistema consta de: (a) Monitor HD de panel plano Stryker de 21 ", (b) Sistema de manejo y grabado de imagen Stryker HD, (c) Unidad de control de cámara HD Stryker 1188, (d) Cámara y acoplador HD Stryker 1188, (e) Fuente de Luz xenon Stryker X8000, (f) Cable de fibra óptica de luz Stryker, Cable de video HD, (g) HP Color Impresora.