UNIVERSIDAD NACIONAL DE LOJA

ÁREA DE LA SALUD HUMANA

MEDICINA HUMANA

TEMA:

"CORRELACIÓN ENTRE HALLAZGOS DE IMAGEN Y ANATOMOPATOLÓGICOS EN LESIONES NODULARES DE LA GLÁNDULA MAMARIA DE LAS PACIENTES ATENDIDAS EN EL HOSPITAL ONCOLÓGICO SOLCA – LOJA, PERÍODO MARZO – AGOSTO 2013".

TESIS PREVIA A LA OBTENCIÓN DEL TÍTULO DE MÉDICO GENERAL

AUTORA

Ximena Alejandra Celi Loaiza

DIRECTOR

Dr. Manuel Iván Peña Guzmán

LOJA-ECUADOR

2014

CERTIFICACIÓN

Dr. Manuel Peña Guzmán

DOCENTE DEL ÁREA DE LA SALUD HUMANA,

UNIVERSIDAD NACIONAL DE LOJA

CERTIFICA:

Que la tesis de grado titulada: **"CORRELACIÓN ENTRE HALLAZGOS DE IMAGEN Y ANATOMOPATOLÓGICOS EN LESIONES NODULARES DE LA GLÁNDULA MAMARIA DE LAS PACIENTES ATENDIDAS EN EL HOSPITAL ONCOLÓGICO SOLCA – LOJA, PERÍODO MARZO- AGOSTO 2013".** De autoría de la Srta. Ximena Alejandra Celi Loaiza, estudiante de Medicina Humana, previo a la obtención del título de Médico General. Ha sido dirigida y revisada en su integridad, cumpliendo con los requerimientos académicos estipulados para su aprobación; por lo que se autoriza su publicación.

Loja, 20 Octubre del 2014

……..

Dr. Manuel Iván Peña Guzmán

DIRECTOR DE TESIS

AUTORÍA

Yo, Ximena Alejandra Celi Loaiza, declaro ser autora del presente trabajo de tesis y eximo expresamente a la Universidad Nacional de Loja y a sus representantes jurídicos de posibles reclamos o acciones legales, por el contenido de la misma.

Adicionalmente acepto y autorizo a la Universidad Nacional de Loja, la publicación de mi tesis en el Repositorio Institucional – Biblioteca Virtual.

Autora: Ximena Alejandra Celi Loaiza

Firma: .....

Cédula: 1104589328

Fecha: 20/10/2014

CARTA DE AUTORIZACIÓN DE TESIS POR PARTE DEL AUTOR, PARA LA CONSULTA, REPRODUCCIÓN PARCIAL O TOTAL Y PUBLICACIÓN ELECTRÓNICA DEL TEXTO COMPLETO.

Yo Ximena Alejandra Celi Loaiza, declaro ser autora de la tesis titulada "CORRELACIÓN ENTRE HALLAZGOS DE IMAGEN Y ANATOMOPATOLÓGICOS EN LESIONES NODULARES DE LA GLÁNDULA MAMARIA DE LAS PACIENTES ATENDIDAS EN EL HOSPITAL ONCOLÓGICO SOLCA – LOJA, PERÍODO MARZO- AGOSTO 2013", como requisito para optar al grado de Médico General, autorizo al Sistema Bibliotecario de la Universidad Nacional de Loja para que con fines académicos, muestre al mundo la producción intelectual de la Universidad, a través de la visibilidad de su contenido de la siguiente manera en el Repositorio Digital Institucional:

Los usuarios pueden consultar el contenido de este trabajo en el RDI, en las redes de información del país y del exterior, con las cuales tenga convenio la Universidad.

La Universidad Nacional de Loja, no se responsabiliza por el plagio o copia de la tesis que realice un tercero.

Para constancia de esta autorización, en la ciudad de Loja, a los 27 días del mes de Octubre del dos mil catorce, firma el autor.

Firma:

Autora: Ximena Alejandra Celi Loaiza.

Cédula: 1104589328. Celular: 0980386340

Dirección: José Félix de Valdivieso y 18 de Noviembre

Correo Electrónico: anemix10_cl@hotmail.com

DATOS COMPLEMENTARIOS.

Director de Tesis: Dr. Manuel Iván Peña Guzmán.

Tribunal de Grado: Dr Bolívar Samaniego. PRESIDENTE DEL TRIBUNAL.

Dra. Sara Vidal. Vocal

Dr. Byron Garcés. Vocal

DEDICATORIA

A mis padres, Jorge y Lupe, por su amor y apoyo incondicional.

A Jorge Luis y Carlos, complemento de mi vida.

A Papino, por sus preciosas enseñanzas.

Ximena Alejandra Celi Loaiza

AGRADECIMIENTO

A la Universidad Nacional de Loja, porque en sus aulas recibimos el conocimiento intelectual y humano de cada uno de los docentes de la Carrera de Medicina.

Mi eterna gratitud al Dr. Manuel Peña por su noble guía, paciencia y amistad.

Son muchas las personas que han formado parte de mi vida profesional a las que me encantaría agradecerles su amistad, consejos, apoyo, ánimo y compañía en los momentos más difíciles de mi vida. Algunas están aquí conmigo y otras en mis recuerdos y en mi corazón, sin importar en donde estén quiero darles las gracias por formar parte de mí, por todo lo que me han brindado.

Ximena Alejandra Celi Loaiza

TÍTULO

“CORRELACIÓN ENTRE HALLAZGOS DE IMAGEN Y ANATOMOPATOLÓGICOS EN LESIONES NODULARES DE LA GLÁNDULA MAMARIA DE LAS PACIENTES ATENDIDAS EN EL HOSPITAL ONCOLÓGICO SOLCA – LOJA, PERÍODO MARZO- AGOSTO 2013”.

RESUMEN

Mediante la presente investigación se determinó la correlación entre hallazgos de imagen y anatomopatológicos en lesiones nodulares de la Glándula Mamaria en pacientes atendidas en el Hospital Oncológico SOLCA – Loja, período Marzo – Agosto 2013.

El estudio fue prospectivo, descriptivo y transversal. 154 pacientes conformaron el universo y 45 pacientes la muestra, a quienes se realizó estudios de imagen: mamografía y ecografía, confirmándose posteriormente por biopsia. Los datos fueron obtenidos del Sistema Médico, previa autorización.

Según los resultados, el 64% de las pacientes correspondían a la categoría de BI-RADS III (lesiones probablemente benignas), el 26% a BI-RADS IV (hallazgo sospechoso de malignidad), y un 8% a BI-RADS V (altamente sospechoso de malignidad). El diagnóstico de malignidad, fue del 100% en BI-RADS V y 92% en BI-RADS IV, en BI-RADS III, el 89% fueron de carácter benigno, principalmente Mastopatía Fibroquística.

En cuanto a la distribución por edad, existe predominio en mujeres mayores de 35 años, equivalente al 60% de la muestra, de estas, el 54% fueron lesiones malignas.

Mediante el Teorema de Bayes[32] se determinó que existe una adecuada correlación entre hallazgos de imagen y anatomopatológicos en lesiones nodulares de la mama categorizadas como BI-RADS IV y V, sin embargo para BI-RADS III, la probabilidad de malignidad es tres veces mayor que la reportada en la literatura.

Palabras Claves

Categorías BI-RAD, biopsia, Lesiones de la Mama

SUMMARY

Through this research, it was determined the correlate the findings of imaging and pathological in Nodular lesions of the mammary gland in patients attended at the SOLCA Oncology Hospital - Loja, period March - August 2013.

The type of study was prospective, descriptive cross-sectional. 154 patients formed the universe and 45 patients sample, who were undergoing imaging studies: mammography and ultrasound, and subsequently confirmed by biopsy. Data was obtained doctor of the "SOLCA" Cancer Hospital system, for which authorization is requested.

According to the results, 64% patients corresponded to the category of BI-RADS III (probably benign lesions), 26% to BI-RADS IV (finding suspicious of malignancy), and 8% to BI-RADS V (lesions highly suspicious of malignancy). The diagnosis of malignancy, was 100% in BI-RADS V, and 92% in BI-RADS IV. To BI-RADS III, 89% of the lesions were benign, with a predominance of Mastopatía Fibroquística.

In regards to the distribution of nodular lesions of the breast by age, it was determined that there is predominance of them in women older than 35 years, representing 60% of the sample studied, whose results correspond to a 54% diagnostic of malignancy.

Through the application of the Bayes theorem, it was determined that adequate correlation exists between the findings of imaging and pathological in Nodular lesions of the breast categorized as BI-RAD IV and V; however for BI-RAD III, the probability of malignancy is three times higher than those reported in the literature.

Key words

Categories BI-RADS, biopsy, breast lesions.

INTRODUCCIÓN

El cáncer de mama es actualmente el cáncer más frecuente y el de mayor mortalidad entre las mujeres del mundo, especialmente en mayores de 35 años. El número de fallecimientos por esta causa se ha duplicado en 22 años, y afecta tanto a los países industrializados como a los menos desarrollados. El riesgo de padecer cáncer de mama para una mujer promedio es 13%. Es decir, una de cada ocho mujeres tiene la posibilidad de padecer cáncer de mama a lo largo de su vida.[22] En América Latina el cáncer de mama, junto con el cáncer uterino, son la principal causa de muerte en mujeres entre 35 y 64 años.

En Ecuador, según los resultados estadísticos del Registro Nacional de Tumores, el cáncer de mama representa la segunda causa de mortalidad en mujeres, luego del cáncer uterino. En el año 2011, según el Ministerio de Salud Pública, se registraron alrededor de 1500 casos de cáncer de mama, cifra que ha disminuido a 817 casos en el 2013, gracias a los programas de salud pública promovidos por dicho ente.[8]

El cáncer no es la única patología que afecta a la glándula mamaria, pueden existir además lesiones nodulares de carácter benigno, las mismas que revisten gran importancia, ya que su detección y tratamiento oportuno representa un mejor pronóstico para la paciente. Cualquiera de los tejidos de la mama puede dar origen a un nódulo: conductos, acinos, estroma o tejido conectivo de sostén y tejido graso. El nódulo o masa mamaria constituye una causa frecuente de consulta ginecológica que genera ansiedad y preocupación tanto en las pacientes como en los médicos, debido a la sospecha de un origen maligno.[23]

El autoexamen de la mama, la mamografía, la biopsia por aspiración con aguja fina, la ecografía y la resonancia electronuclear han contribuido al diagnóstico precoz, sobre todo, cuando se utilizan complementándose en mujeres sin síntomas o con sospecha de enfermedad mamaria. Ello ha permitido un paso de avance por lograr intervalos libres de enfermedad cada vez más prolongados, adquiriendo relevancia en mujeres mayores de 35 años.

La mamografía de screening anual, junto con el examen físico, permite reducir la mortalidad por cáncer mamario, hasta en 50%, por lo cual continúa siendo el mejor método de tamizaje; sin embargo, la tasa de falsos negativos asciende a 10% por lo que es necesario complementar con otros métodos de imagen o, incluso, correlacionar los hallazgos histopatológicamente.[10]

En la mayoría de los casos bastará comparar con mamografías previas o realizar proyecciones adicionales mamográficas como: compresiones focales, ampliaciones, etc., para asegurar la benignidad de la imagen. Igualmente la ecografía supone una gran ayuda para caracterizar las lesiones detectadas en la mamografía. Sin embargo, la elevada proporción de lesiones probablemente benignas, así como el empleo de nuevas técnicas quirúrgicas y de tratamiento, como el ganglio centinela y la quimioterapia primaria, ha potenciado la utilización de diferentes técnicas de biopsia percutánea. Con ellas podemos evitar los controles periódicos, en el controvertido manejo de las lesiones de categoría III del BIRADS, y el empleo de cirugía en las lesiones benignas. Al mismo tiempo, estas técnicas son útiles para asegurar la malignidad del proceso y programar mejor el tratamiento de los cánceres mamarios. En estas técnicas de biopsia se incluyen la punción aspirativa con aguja fina (PAAF), la biopsia con aguja gruesa (BAG) y la biopsia asistida por vacío (BAV).[10]

Teniendo el conocimiento de la importancia de caracterizar apropiadamente los hallazgos radiológicos mediante la mamografía y el impacto que tiene para determinar la extracción de tejido anormal, este estudio pretende hallar relaciones que ayuden en el tratamiento temprano del cáncer de mama, y que permita la unificación de criterios y potenciar métodos apropiados de diagnóstico.[12]

REVISIÓN DE LA LITERATURA

1. GLÁNDULA MAMARIA

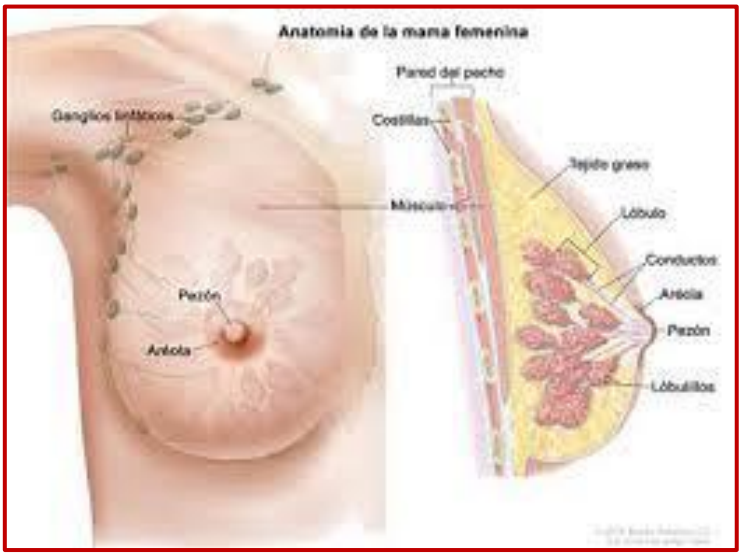

Fuente: http://www.upch.edu.pe/ehas/pediatria/lactancia %20materna/Clase%20301%20-%2010.htm

1.1 Anatomía de la Mama

Las glándulas mamarias están presentes en ambos sexos. En el hombre se mantienen rudimentarias toda la vida, en cambio en la mujer están poco desarrolladas hasta antes de la pubertad, cuando empieza el proceso de maduración. El máximo desarrollo de estas glándulas se produce durante el embarazo y especialmente en el período posterior al parto, durante la lactancia.

Las mamas están situadas en la parte anterior del tórax y pueden extenderse en medida variable por su cara lateral. Su forma varía según características personales, genéticas y en la misma mujer de acuerdo a la edad y paridad. La mayor parte de la masa de la mama está constituida por tejido glandular y

adiposo. Durante el embarazo y la lactancia el tamaño de la mama aumenta debido al crecimiento del tejido glandular.

La base de la glándula mamaria se extiende, en la mayoría de los casos, desde la segunda hasta la sexta costilla, desde el borde externo del esternón hasta la línea axilar media. El área superexterna de cada glándula se extiende hacia la axila y se denomina “prolongación axilar”. La cara profunda de la mama es ligeramente cóncava y se encuentra en relación con el músculo pectoral mayor, el serrato anterior y la parte superior del oblicuo externo del abdomen. La mama está separada de estos músculos por la aponeurosis profunda. Entre ambas hay un tejido areolar laxo denominado espacio retromamario, éste permite que la mama tenga cierta movilidad sobre la aponeurosis profunda que cubre al plano muscular. La cara superficial de la mama está cubierta por piel. [1]

Aproximadamente en el centro de esta cara se encuentra el pezón que está en relación al cuarto espacio intercostal en la nulípara. La base del pezón está rodeada por una zona de piel híper pigmentada, de 2.5 cm. denominada areola. El pezón contiene numerosas fibras musculares lisas, en su mayoría de tipo circular, las que se contraen al estimularlo mecánicamente, originando la erección del pezón. La areola posee numerosas glándulas sebáceas, entre ellas es posible reconocer algunas que durante el embarazo y la lactancia determinan levantamientos de la piel de la areola, denominadas glándulas de Montgomery, éstas contiene estructuras histologías similares a la parte glandular d la mama y producen una secreción grasa que lubrica el pezón y la areola. Bajo la areola se ubican las dilataciones de los conductos galactóforos llamadas senos lactíferos, que acumulan leche y el niño debe exprimir al mamar.[1]

1.1.1. Estructura de la glándula mamaria

La glándula mamaria está formada por tres tipos de tejidos: glandular de tipo túbulo-alveolar, conjuntivo que conecta los lóbulos, y adiposo que ocupa los espacios ínter lobulares. El tejido celular subcutáneo rodea la glándula sin que exista una cápsula claramente definida, desde éste se dirigen hacia el interior numerosos tabiques de tejido conectivo. Estos tabiques constituyen los ligamentos suspensorios de la mama o ligamentos de Cooper.

Un conjunto de quince a veinte lóbulos mamarios conforman la glándula mamaria, cada uno con su aparato excretor, que se abre en el pezón por medio de un conducto lactífero. Los lóbulos mamarios están constituidos por numerosos lobulillos que se encuentran unidos entre sí por tejido conectivo, vasos sanguíneos y por su sistema excretor, los conductos lactíferos. [1]

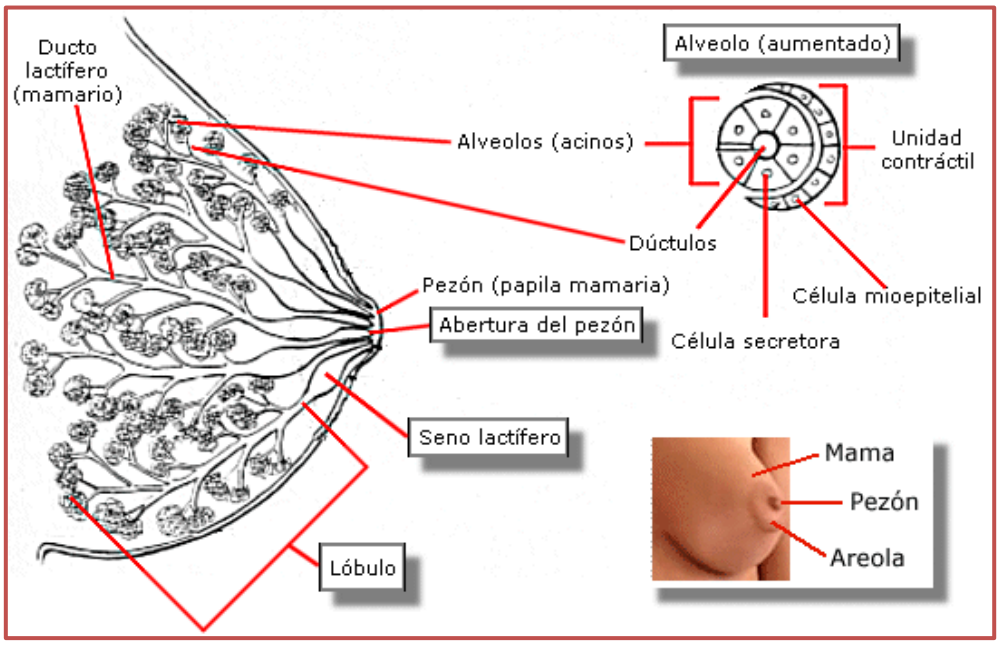

Fuente: http://www.upch.edu.pe/ehas/pediatria/lactancia %20materna/Clase%20301%20-%2010.htm

Los lobulillos están formados por diez a cien acinos, cada cual con su conducto excretor denominado conducto terminal. Los acinos están estructurados por un conjunto de células secretoras que producen la secreción láctea y conforman una cavidad a la cual vierten esta secreción, están rodeados de células mioepiteliales y capilares sanguíneos de singular importancia en el proceso de secreción y eyección de la leche.

El sistema de conductos lactíferos que vacía la glándula mamaria es el siguiente: el acino se vacía a través de un conducto terminal, el cual converge con sus congéneres para formar el conducto lobulillar, que recoge la secreción láctea de todos los acinos de un lobulillo. Los conductos lobulillares se reúnen para formar el conducto interlobulillar, que al unirse con otros conductos de éste tipo, forma el conducto lobular o segmentario, de mayor calibre que los anteriores, que se dirige al pezón y antes de llegar a él, bajo la areola mamaria, se dilata formando el seno lactífero, el que se angosta nuevamente al desembocar en el pezón.

Los conductos están revestidos por epitelio cuboides o cilíndrico. Por fuera de este epitelio, entre él y la membrana basal, existe una capa de células mioepiteliales muy ramificadas, que envuelven a los conductos y acinos. En los conductos de mayor tamaño el epitelio consta de dos o más capas de células que cerca del orificio externo del pezón se transforman en epitelio plano estratificado.[1]

La estructura de la glándula mamaria varía con la edad y es influenciada por el embarazo y la lactancia. Antes de la pubertad, la mama posee unos pocos conductos rudimentarios cubiertos en su interior epitelio plano y envuelto en tejido conectivo. Después de la pubertad, debido a la influencia de las hormonas ováricas, especialmente los estrógenos, los conductos se comienzan a ramificar y en sus extremos se forman pequeñas masas sólidas, esféricas, de células poliédricas, que constituirán los alvéolos. Durante el estado de reposo, el epitelio glandular está separado del estroma vascularizado vecino por una fina zona de fibroblastos, a través de los cuales no penetran vasos. Esta unión epitelio-estroma,

posiblemente, ejerce un control sobre el paso de sustancias a las células secretoras. Los alvéolos activos sólo aparecen durante el embarazo, período en el cual, los conductos se ramifican y en su parte terminal se forma un lumen que aumenta de tamaño a medida que se va cargando de secreción.

Durante el desarrollo puberal en la niña, entre los 10 y 12 años de edad, se inicia el funcionamiento del eje endocrino hipotálamo-hipófisis-ovárico. Los folículos ováricos inician la secreción de estrógenos, que sumados a un factor que probablemente sea la hormona de crecimiento, determinan el crecimiento de los brotes epiteliales y la maduración de la glándula mamaria (telarquia). Luego, al comenzar los ciclos ovulatorios, se inicia la producción cíclica de progesterona que sumándose a los estrógenos, determina un nuevo crecimiento de la glándula, con formación de los primeros alvéolos.[1]

El desarrollo mamario durante el ciclo menstrual se caracteriza por cambios cíclicos que reflejan las variaciones hormonales. El estrógeno estimula la proliferación del parénquima con la formación y ramificación de los conductos. La progesterona en la fase lútea favorece la dilatación de los conductos y la diferenciación de las células alveolares. Estos cambios no regresan con la menstruación, lo que permite a la mama continuar su desarrollo durante la edad adulta.
Durante el embarazo, al elevarse los niveles de progesterona, prolactina y lactógeno placentario, los lobulillos se expanden en forma de racimos y la glándula mamaria se prepara para cumplir su función primordial, la secreción de leche.

Después de la menopausia la glándula mamaria se atrofia y los elementos celulares de los alvéolos y conductos degeneran, y disminuyen en número.

1.1.2. Riego sanguíneo y drenaje linfático de la mama

El riego sanguíneo está constituido por las ramas perforantes de la arteria mamaria interna, entrando y saliendo de la mama por su cara interna, de la misma forma se sitúa la vena mamaria interna. La parte externa de la mama esta irrigada por la arteria mamaria externa. La circulación venosa de este sitio se lleva a cabo por la vena mamaria externa o torácica externa, que desemboca en la vena axilar muy cerca de la vena escapular inferior.[1]

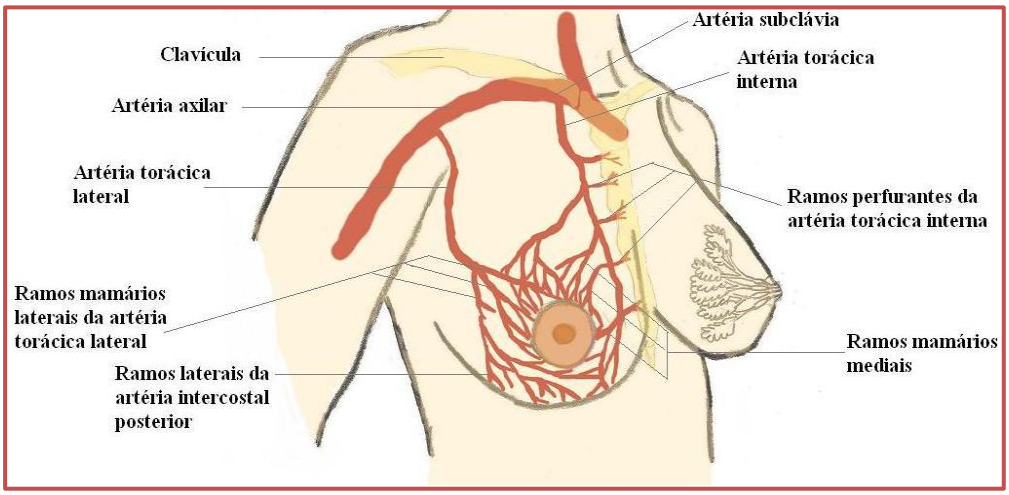

Fuente: http://www.upch.edu.pe/ehas/pediatria/lactancia %20materna/Clase%20301%20-%2010.htm

- Drenaje linfático

El drenaje linfático sigue una distribución semejante a la del drenaje venoso de la mama. El plexo cutáneo de los vasos linfáticos desemboca en un plexo subcutáneo que a su vez se ramifica para llegar a los vasos linfáticos mayores. En las zonas centrales e internas de la mama los vasos linfáticos siguen a los vasos sanguíneos perforantes a través del pectoral mayor y desembocan en la cadena de ganglios mamarios internos.

- Inervación

La mama está inervada por filetes que provienen de la rama cutánea anterior de los nervios intercostales superiores, la tercera y cuarta ramas del plexo cervical, las ramas cutáneas laterales de los nervios intercostales al igual que por el nervio intercostal humeral y el nervio para el músculo serrato mayor.

1.2. PATOLOGÍAS DE LA GLANDULA MAMARIA

1.2.1. Lesiones Benignas de la Glándula Mamaria

1.2.1.1. Mastopatía Fibroquística

Es la afección más frecuente de la mama la que por una predisposición adquirida en el curso de su desarrollo se hace susceptible a los desequilibrios hormonales especialmente de estrógeno y progesterona y sufre una alteración a nivel del lobulillo donde se producen fenómenos de hiperplasia, de metaplasia o de involución que se traducen clínicamente por síntomas variados entre los que destacan el dolor y el tumor. Se da con mayor frecuencia entre los 35 y 45 años en las nulíparas, en mujeres con menarquia precoz, menopausia tardía y ciclos anovulatorios o irregulares.[2]

La causa exacta del cambio fibroquístico se desconoce, pero se cree que existe un desequilibrio en el eje hipotálamo hipofisiario que lleva a una alteración hormonal de tipo sexual, siendo lo más aceptado el desequilibrio de la relación estrógeno – progesterona con predominio de los primeros, ya sea por una producción anormal de estrógeno o una respuesta tisular exagerada a un nivel

normal.

Este exceso relativo de estrógeno o deficiencia de progesterona provocan hiperproliferación de los tejidos conectivos y epitelial promoviéndose cambios progresivos y regresivos de manera simultánea donde finalmente predomina la fibrosis.

En Clínica se presenta como un tumor mamario de tipo nodular moderadamente sensible, habitualmente bilateral, aunque puede comprometer sólo una mama o un cuadrante de ésta, tiene relación con el ciclo menstrual ya que aumenta los días previos a la menstruación.

El dolor es el síntoma más frecuente de la mastopatía fibroquística, es de carácter cíclico con acentuación premenstrual o en el período ovulatorio. Se localiza de preferencia en el cuadrante superior externo con irradiación hacia la cara interna del brazo, hacia el dorso y a veces el cuello. Puede ser unilateral o bilateral y de intensidad variable.[2]

Al examen físico se encuentran alteraciones del volumen y consistencia de la mama donde hay tejido mamario de consistencia nodular con una o dos masas de apariencia quística, discretamente sensibles que tienden a involucionar en la menopausia.

En la mastopatía fibroquística se distinguen dos formas clínicas:

- **Forma de quistes grandes o Macroquística (Quiste único):** El hecho clínico característico de la enfermedad en su variedad macroquística es el crecimiento súbito del quiste, a veces en pocos días que suele observarse en el período premenstrual seguido de una disminución en el período post menstrual, ésta es su característica más importante.

- **Forma de quistes pequeños o Microquística (Quistes múltiples):** Se presenta con mayor frecuencia en ambas mamas y se caracteriza por el agrupamiento de numerosos quistes pequeños apreciables clínicamente y radiológicamente. Se localizan preferentemente en el cuadrante superoexterno de la mama.

1.2.1.2. Fibroadenoma

Es un tumor benigno de la mama que se produce como consecuencia de una proliferación excesiva tanto del epitelio como del estroma mamario. Es considerada la patología más frecuente entre las mujeres jóvenes entre 20 y 30 años. [2]

Se desconoce el origen del Fibroadenoma pero su aparición durante la pubertad y en la edad adulta temprana sugiere que existe una relación con los cambios hormonales que existen en esta fase de la vida. Se sabe que en la primera mitad del ciclo ovárico los estrógenos originan una proliferación del tejido conectivo y epitelial de los conductos galactóforos que posteriormente en la segunda fase involucionan. Se supone que un desajuste en este proceso conduce a una proliferación excesiva de uno o ambos tejidos en uno o varios puntos de la mama originando así esta tumoración benigna. El fibroadenoma se presenta como un nódulo cuyo tamaño oscila entre los 2-4 cms., sin embargo, el fibroadenoma juvenil o gigante es mucho más frecuente y se presenta como una masa encapsulada móvil e indolora de consistencia elástica, superficie generalmente lisa o lobulada y su crecimiento es lento salvo durante la gestación en que puede crecer en forma rápida.

Macroscópicamente el fibroadenoma es una masa bien delimitada de tejido gris blanquecino con pequeñas hendiduras en su interior que corresponde a

conductillos, se presentan más frecuentemente en los cuadrantes superoexternos de la mama y pueden ser múltiples hasta en un 25% de los casos.

De acuerdo a su distribución en la glándula mamaria, se diferencia en:

- **Adenomas:** En ellos el tejido conjuntivo está reducido a su mínima expresión con predominio del tejido epitelial.
- **Fibroadenoma Pericanalicular:** El crecimiento del estroma es mucho mayor y se distribuye rodeando los túbulos que mantienen su lúmen.
- **Fibroadenoma Intracanalicular:** Es el más frecuente.
- **Fibroadenoma juvenil**: Son más vascularizados y habitualmente más grandes.
- **Fibroadenoma Gigante:** Se presentan con un gran tamaño 10-20 cms. O más de circunferencia comprimiendo y desplazando al resto de la mama.
- **Fibroadenomas Múltiples:** Es la presentación menos frecuentes, son múltiples y casi llenan ambas mamas.

1.2.1.3. Papiloma Intraductal

Es una lesión ampliamente discutida tanto por su verdadero carácter tumoral, como por su probable relación predecesora de cáncer mamario. A esta lesión se le considera como el grado máximo de hiperplasia de las células de revestimiento de los conductos mamarios, o como un verdadero tumor uni o multicéntrico de los conductos. Aparecen entre los 40 y 60 años y se presentan comúnmente como un tumor único o múltiple generalmente pequeño o como una descarga hemorrágica por el pezón. Alrededor del 25% de los casos, la lesión es bilateral, puede haber retracción del pezón ya que el papiloma único está situado habitualmente en los conductos galactóforos principales próximos al pezón, lo que hace muy difícil un diagnóstico diferencial con una papilomatosis múltiple o un carcinoma papilar no infiltrante. [2]

Se distinguen dos tipos de Papiloma Intraductal:

- **Únicos:** Está situado casi siempre en la proximidad de la areola.
- **Múltiple:** Se ubica lejos de la areola.

1.2.2. Lesiones Malignas de la Glándula Mamaria

1.2.2.1. Cáncer de Mama

A ***nivel mundial*** el cáncer de mama se constituye como el tumor maligno más frecuente de la mujer (28% de todos los cánceres), por delante del colorrectal y los ginecológicos; siendo sobre todo propio de países desarrollados. Actualmente se cifra que una mujer al nacer tiene un riesgo 1:8 de desarrollar un tumor maligno de mama.

Es una enfermedad sistémica de evolución difícil de prever, ya que en ocasiones tumores pequeños crecen rápidamente y producen precozmente metástasis a distancia, mientras que otros en estados avanzados, incluso ulcerados, tienen un tiempo de evolución largo. En realidad su historia natural no es bien conocida.[3]

Los factores de riesgo que no se pueden cambiar abarcan:

- **Edad y sexo:** El riesgo de padecer cáncer de mama aumenta según la edad. La mayoría de los casos de cáncer de mama avanzado se encuentra en mujeres de más de 50 años. Los hombres también pueden padecer cáncer de mama, pero tienen 100 veces menos probabilidades que las mujeres de sufrir este tipo de cáncer.
- **Antecedentes familiares de cáncer de mama:** El riesgo de padecer cáncer de mama es más alto si existe un familiar cercano que haya padecido este tipo de cáncer, al igual que cáncer uterino, ovárico o de colon.

- **Genes**: Los defectos en genes más comunes se encuentran en los genes BRCA1 y BRCA2. Estos genes normalmente producen proteínas que poseen acción protectora frente al cáncer. Si uno de los padres transmite un gen defectuoso, tendrá un mayor riesgo de presentar cáncer de mama. Las mujeres con uno de estos defectos tienen hasta un 80% de probabilidades de padecer cáncer de mama en algún momento durante su vida.
- **Ciclo menstrual:** Las mujeres que iniciaron tempranamente sus períodos menstruales (antes de los 12 años) o llegaron a la menopausia tarde (después de los 55) tienen un riesgo mayor de cáncer de mama. [3]

Otros factores de riesgo abarcan:

- **Consumo de alcohol:** El consumo de más de 1 o 2 vasos de alcohol al día puede incrementar el riesgo de cáncer de mama.
- **Parto**: Las mujeres que nunca han tenido hijos o que los tuvieron recién después de los 30 años tienen un mayor riesgo de presentar cáncer de mama. Quedar en embarazo más de una vez o a temprana edad reduce el riesgo de padecer este tipo de cáncer.
- **DES:** Las mujeres que tomaron dietilestilbestrol (DES) para evitar abortos pueden tener un mayor riesgo de sufrir cáncer de mama después de los 40 años. Esta droga se le suministraba a las mujeres entre los años 1940 y 1960.
- **Hormonoterapia:** El riesgo de cáncer de mama es mayor si ha recibido hormonoterapia con estrógenos durante algunos años o más.
- **Obesidad:** Ha estado asociada con el cáncer de mama, aunque este vínculo no se ha comprendido por completo. Los expertos piensan que las mujeres obesas producen más estrógenos, lo cual puede estimular la aparición de este cáncer.

- **Radiación:** Cuanto más joven haya sido al iniciar la radiación y más alta la dosis, mayor será el riesgo. Esto es especialmente cierto si la radioterapia se administró durante el desarrollo de las mamas.

1.2.2.1.1. Anatomía Patológica

El anatomopatólogo es una pieza fundamental en una unidad de patología mamaria, que debe establecer no sólo el diagnóstico de malignidad, sino una serie de características morfológicas de la enfermedad, como el tamaño del tumor, tipo y grado histológico, invasión linfática o vascular, y sobre todo estudiar meticulosamente todas las adenopatías extirpadas. Todos estos datos son necesarios para el equipo clínico que después debe seguir el caso. [3]

En el laboratorio de anatomía patológica suele utilizarse la clasificación que un grupo de13 expertos de la O.M.S. publicó en 1982.

I.- Tumores epiteliales.

1. Carcinomas no invasivos.

    a. Intraductal.
    b. Lobulillar.
2. Carcinomas invasivos.
    a. Ductal.
    b. Ductal con predominio de componente intraductal.
    c. Lobulillar.
    d. Mucinoso
    e. Medular.
    f. Papilar.
    g. Tubular.
    h. Adenoquístico

i. Secretor Juvenil
j. Apocrino.
k. Carcinoma con metaplasia:
    K1) Escamosa.
    K2) Espinocelular.
    K3) Cartilaginosa y ósea.
    K4) Mixta.

3. Enfermedades de Paget

II.- Tumores mixtos epiteliales y conjuntivos.

1. Tumor filoides.
2. Carcinosarcoma.

1.- Carcinoma intraductal y Lobulillar no invasivos:

Comprende los casos en los que se observa una proliferación epitelial irregular y con núcleos hipercromáticos y figuras de mitosis. Suelen ser tumores sólidos muy pequeños y su reconocimiento casi siempre es causal. El carcinoma Lobulillar puede ser multicéntrico y bilateral. [3]

2.- Carcinoma ductal infiltrante:

Es el carcinoma mamario más frecuente macroscópicamente responde a dos formas: la estrellada o la circunscrita.

3.- Carcinoma Lobulillar invasivo:

Microscópicamente se aprecia infiltración más o menos amplia de la estromasubyacente, constituida por células redondeadas u ovales, con citoplasma claro, núcleos hipercromáticos, y moderada actividad micótica. Es típica la existencia de regueros monocelulares paralelos o radiales.

4.- Carcinoma Muscinoso:

Son neoplasias que presentan una formación masiva de moco: con gran probabilidad de que su origen sea ductal.

5.- Carcinoma medular:

La estroma es escasa y en ocasiones se aprecia infiltración linfocitaria. No existe hiopercromatismo marcado ni aumento del tamaño de los núcleos. Las mitosis suelen ser numerosas.

6.- Carcinoma papilar:

La proliferación papilar es análoga a la existente en el papiloma ductal, pero las células tumorales muestran los caracteres propios de la malignidad. Hay infiltración directa de la estroma; la infiltración puede pasar inadvertida si sólo se examinan pequeñas zonas.

7.- Carcinoma tubular:

Es un tumor poco frecuente, histológicamente se caracteriza por la presencia de túbulos que crecen infiltrando una estroma densa, pobremente celular.

8.- Carcinoma Adenoquístico:

Es un tumor raro, que a pesar de originarse en los conductos mamarios tienen pronóstico mejor que un carcinoma ductal infiltrante.

9.- Carcinoma secretor juvenil:

Constituído por células pálidas a las tinciones habituales, con importante actividad secretora, semejante a la que aparece en el embarazo y en la lactancia. Es más frecuente en la edad juvenil y no debe confundirse con el carcinoma ductal de la mujer gestante.

10.- Carcinoma Apocrino:

Está compuesto por células que poseen abundante citoplasma eosinófilo, como las células metaplásicas apocrinas.

11.- Carcinoma con metaplasia.

Varios tipos de alteraciones metaplásicas pueden observarse en carcinomas también reconocidos como carcinomas ductales invasivos llamados:

a) De tipo escamoso.
b) De tipo Espinocelular.
c) De tipo óseo y cartilaginoso
d) De tipo mixto.

12.- Enfermedad de Paget:

Es poco frecuente, cursa con un engrosamiento del pezón y de la areola, acompañada de prurito y de la presencia de erosiones de aspecto eccemático húmedo y de costras.

Es un proceso maligno que se origina en la piel del pezón y areola y después penetra en la mama. Además las células neoplásicas tienen un origen intraductal y ascienden después por los canalículos terminales hasta el pezón.

13.- Tumor filoides:

Es un tumor de rápido crecimiento y generalmente benigno. Aunque cierto número de ellos puede ser malignos. Presenta un componente epitelial formado por un epitelio cúbico o aplanado formado por una sola capa y otro componente mesenquimatoso con un estroma formado por un material fibroso. El grado de atipia nos orienta hacia la posible malignización del proceso.

14.- Carcinosarcoma:

Es un tumor raro que aparece como una malignización secundaria de los dos elementos que integran el fibroadenoma celular.

1.3. ESTUDIOS AUXILIARES DE DIAGNÓSTICO

1.3.1. PRUEBAS DE DIAGNÓSTICO POR IMAGEN

1.3.1.1. MAMOGRAFÍA

Fuente: https://www.google.com.ec/search?q mamografia&biw_ejercicio_18.htmB5%3B1167

Es un estudio radiológico simple de la mama, que consiste en la toma de dos proyecciones una cefalocaudal y otra medio lateral oblicua, utilizando un aparato especial llamado mastógrafo**.** Constituye actualmente un método auxiliar de diagnóstico, permite detectar micro calcificaciones que no son palpables, de un milímetro de diámetro, particularmente en los casos en los que el clínico descubre un signo incipiente que le hace sospechar enfermedad mamaria, pero que las condiciones especiales de la mama, como obesidad, mama exageradamente voluminosa, cambios fribronodulares, etc., impiden la palpación de un tumor de

escasas dimensiones o que se encuentre profundamente situado en el grosor de la misma.

La mamografía ha demostrado actualmente ser el mejor método auxiliar para el diagnóstico temprano. También nos permite el control de pacientes con cáncer, en casos ya conocidos y tratados, igualmente en el tamizaje de población femenina de “riesgo”, en donde radica su principal aplicación.

Los hallazgos radiológicos de la mamografía deben ser básicamente analizados en estrecha colaboración con el clínico, el radiólogo y el patólogo, ya que este estudio de ninguna manera sustituye el examen físico y mucho menos la biopsia; la interpretación de la mastografía debe considerarse como complementaria.

El uso de la mamoografía en forma masiva ha demostrado su capacidad para descubrir casos de cáncer mamario, antes de la aparición de signos clínicos y de esta manera permite, mediante la modalidad actual de tratamiento, tener altos índices de sobrevida a 5 y 10 años, por lo que su potencial para abatir la mortalidad por este cáncer ha sido ampliamente reconocido.[5]

La precisión diagnóstica de la mamografía depende fundamentalmente de la calidad de la toma de los estudios radiológicos, así como de la experiencia del radiólogo para su interpretación. En términos generales, se puede mencionar que tiene un mejor resultado en mujeres de más de 40 años, particularmente en postmenopáusicas.

INDICACIONES DE LA MASTOGRAFÍA DE TAMIZAJE

- Mujeres asintomáticas de 40 años o más
- Mujeres con mamas voluminosas, que impidan una exploración satisfactoria.
- Como método de detección
- Mujeres con factores de riesgo cada uno o dos años
- Examen anual después de los 50 años

INDICACIONES DE LA MASTOGRAFÍA DE DIAGNÓSTICO

- Sospecha clínica de patología mamaria independientemente de la edad
- Casos particulares en menores de 40 años
- Control en pacientes con cáncer mamario tratado
- Búsqueda de un tumor primario

Mamografía con Estereotaxia

Es un método auxiliar de diagnóstico para la localización de una lesión sospechosa de cáncer; consiste en la toma de un estudio no diagnóstico con detectores digitales que permite la colocación de un artefacto que señala la ubicación donde se presenta una imagen sugestiva de cáncer y que no ha sido palpable por el clínico, este artefacto llamado gancho de Kopans es instalado para mostrar al cirujano el lugar donde se localiza la imagen sospechosa, donde se debe llevar a efecto la biopsia; es un procedimiento ambulatorio y se realiza en el área de radiología por un médico especializado.

1.3.1.1.1. CRIBADO

El papel fundamental de la mamografía es la detección precoz del cáncer de mama en mujeres asintomáticas. La eficacia del cribado mamográfico ha sido demostrada en estudios controlados randomizados en los cuales la reducción de

la mortalidad se ha conseguido gracias a la capacidad de la mamografía de detectar carcinomas ductales in situ y carcinomas infiltrantes de menor tamaño y estadíos más tempranos que en grupo de control no cribados. [5]

Aunque la mamografía es capaz de detectar la mayoría de cánceres de mama, algunos, a pesar de ser palpables no son detectados.

1.3.1.1.2. HALLAZGOS MAMOGRÁFICOS

Léxico de Mama

El primer concepto del léxico es nódulo, que se define como toda lesión ocupante de espacio que tiene representación en dos diferentes proyecciones mamográficas del mismo seno. Si la imagen se evidencia en una sola, se denomina “asimetría” hasta que se confirme que se visualiza al menos en dos proyecciones. En los nódulos se evalúan la morfología, contornos y densidad.[5]

I. Nódulos

Morfología

a. **Redondeada:** Es un nódulo esférico, redondeado, circular o globular
b. **Ovalada:** Nódulo que tiene forma elíptica u ovoidea
c. **Lobulada:** Nódulo que presenta ondulaciones en su contorno
d. **Irregular:** Nódulo cuya forma no es comparable a ningún modelo geométrico habitual

Márgenes: Caracterizan lo morfología del nódulo.

a. **Circunscritos:** nódulos bien delimitados, para definir un nódulo como circunscrito al menos el 75% de su contorno debe estar bien definido, estando el resto superpuesto al tejido adyacente.
b. **Microlobulados:** Presentan varias lobulaciones que producen pequeñas ondulaciones de sus contornos.
c. **Ocultos:** Es cuando el borde está oculto o superpuesto al tejido normal adyacente. Se emplea cuando el radiólogo cree que el nódulo está bien definido, pero el contorno queda enmascarado por el tejido mamario circundante.
d. **Borrosos:** Mal definidos, mal delimitados.
e. **Espiculados:** Formados por finas líneas que se proyectan desde el borde del nódulo hacia el parénquima circundante. [5]

Densidad: Se emplea para definir la atenuación de los rayos X de la lesión al compararla con la de un volumen similar de tejido fibroglandular. Las mayorías de neoplasias de mama se visualizan de manera similar a estas, nunca tienen grasa, aunque pueden rodearla y atraparla.

a. **Densos**: Alta densidad.
b. **Misma densidad:** Isodenso.
c. **Baja densidad:** pero no contiene grasa.
d. **Baja densidad con contenido graso:** Casi en su totalidad, los nódulos que contienen grasa con benignos.

II. Calcificaciones

Las calcificaciones benignas suelen ser de mayor tamaño que las malignas. Usualmente son burdas o redondeadas, con márgenes lisos y más fáciles de detectar que las malignas, que generalmente son muy

pequeñas y frecuentemente requieren el uso de una lupa para poder visualizarlas adecuadamente. [5]

Tipos y distribución de las calcificaciones

1. Típicamente benignas

a. **Calcificaciones cutáneas:** Son pequeños depósitos de centro radiolúcido, patognomónicas. Aquellas atípicas pueden demostrarse como propias de la piel mediante proyecciones tangenciales.

b. Vasculares: Son tractos paralelos o calcificaciones lineales tubulares, claramente asociadas con vasos sanguíneos. Burdas o en "roseta de maíz". Clásicamente producidas por la involución de un fibroadenoma.

d. En forma de vara: Son calcificaciones lineales, usualmente de más de 1mm de diámetro, que pueden ramificar o tener centro radiolúcido, generalmente de alta densidad y bordes redondeados en sus extremos. Su distribución suele ser ductal, orientándose hacia el pezón, siendo con frecuencia bilaterales. Se encuentran en enfermedad secretora, ectasia ductal y "mastitis de células plasmáticas".

e. Redondeadas: Su tamaño varía entre menos de 1mm y más de 1 cm. Tienen superficies lisas. Cuando son múltiples, su tamaño puede variar, si son menores de 0.5 mm podemos emplear el término “puntiformes”. Ante un grupo aislado de microcalcificaciones puntiformes podemos recomendar realizar un control avanzado o incluso una biopsia si son de nueva aparición o ipsilaterales a un cáncer. Pueden causarlas detritus calcificados en el interior de los conductos, áreas de necrosis grasa y, ocasionalmente, fibroadenomas.

f. En cáscara de huevo: Son depósitos cálcicos muy delgados en la superficie de una esfera. Aunque pueden verse en casos de necrosis

grasa, más frecuentemente representan calcificación de las paredes de un quiste.

g. **Groseras o en Palomita de Maíz:** Son las clásicas calcificaciones de gran tamaño, más de 2-3 mm de diámetro, producidas por un fibroadenoma en involución.

h. **Calcificaciones con centro radiotransparente:** Son calcificaciones benignas, que tienen un tamaño que varía desde menores de 1 mm a mayores de 1 cm o más. Pueden ser redondeadas u ovaladas, con bordes lisos y centro radiotransparente. La pared formada es más gruesa que la de las calcificaciones en "anillo" o en "cáscara de huevo". Se producen por áreas de necrosis grasa y residuos calcificados en los conductos.[5]

i. **Calcificación por sutura:** Representan calcio depositado en material de sutura. Son más frecuentes en mamas irradiadas. Su apariencia típica es lineal o tubular y en ocasiones se visualizan nudos.

j. **Calcificaciones en Leche de Cal:** Calcificaciones que se encuentran depositadas en macro o microquistes. El hallazgo más importante es el cambio en la posición de las calcificaciones en las diferentes proyecciones mamográficas. En la proyección cráneocaudal suelen ser amorfas, borrosas, redondeadas, mientras que en la proyección lateral a 90° están más claramente definidas en forma semilunar, curvilínea o lineal.

k. **Distróficas:** Aunque irregulares, suelen tener centro radiolúcido. Se encuentran después de trauma o radioterapia. Mayores de 0,5 mm.

2. Calcificaciones de Sospecha Intermedia

a. **Amorfas o Indiferenciadas:** Son lo suficientemente pequeñas o de apariencia imprecisa para no poder clasificar su morfología. Si son

difusas pueden en ocasiones confundirse con calcificaciones benignas. Las calcificaciones amorfas de distribución agrupada, regional, lineal o segmentaria pueden justificar una biopsia.

b. **Heterogéneas groseras:** Son calcificaciones irregulares y nítidas, mayores a 0.5 mm, tienden a agruparse. Pueden asociarse con cáncer o estar presentes en áreas de fibrosis, fibroadenomas o asociarse a un traumatismo previo.

3. Calcificaciones Altamente Sospechosas de Malignidad

a. **Pleomórficas finas:** Son más conspicuas que las amorfas, pero no son típicas de lesión benigna ni maligna. Suelen ser menores de 0.5 mm de diámetro.[5]

b. **Lineales finas o lineales finas ramificadas:** Son delgadas, irregulares, discontinuas y menores de 0,5 mm de grosor. Representan ocupación de la luz de un conducto comprometido por cáncer.

3. Patrones de distribución

La disposición de las calcificaciones debe especificarse por cuanto constituye un modificador de la descripción morfológica de las mismas. [5]

a. **Agrupadas:** Pueden representar tanto lesiones benignas como malignas, a pesar de la connotación históricamente negativa de este término. Indica que existen múltiples calcificaciones (al menor 5) en un área menor de 2 cm.

b. **Lineales:** Se distribuyen en línea. Pueden levantar sospechas de malignidad y sugerirse depósitos de calcio dentro del conducto.

c. **Segmentarias:** Deben tomarse como señal de alerta si el aspecto de las mismas no es francamente benigno (por ejemplo, calcificaciones secretoras), o cuando se encuentran dentro de uno o varios conductos y sus ramificaciones, pues esta disposición puede indicar cáncer multifocal en un segmento o lóbulo de la mama.

d. **Regionales:** Se encuentran diseminadas en una porción relativamente grande de la glándula y por no tener una distribución ductal sugieren lesión benigna.

e. **Difusas o diseminadas:** De aspecto benigno y con frecuencia bilaterales. Se distribuyen de manera aleatoria en la glándula. Pueden también observarse como varios grupos de características similares entre sí.

III. Distorsión de la Arquitectura

No hay masa visible pero la configuración de un segmento de la glándula no es la usual, con cambios en la disposición del tejido fibroglandular. Se incluyen las espiculaciones radiales, la retracción focal o distorsión del contorno del parénquima. También puede ser un hallazgo asociado a masas o calcificaciones. [5]

IV. Casos Especiales

a. **Estructura tubular asimétrica / conducto dilatado:** Como hallazgo aislado no tiene mayor importancia.

b. **Ganglio linfático intramamario:** Típicamente reniforme, con área radiolúcida excéntrica en su interior, que corresponde al hilio graso,

usualmente menor de 1 cm. y de localización en mitad superior del seno, aunque en ocasiones de mayor tamaño y en otras áreas. Pueden ser múltiples.

c. **Tejido mamario asimétrico:** Se juzga con respecto a la misma zona del seno contralateral e indica mayor volumen de tejido mamario, mayor densidad del parénquima o "patrón ductal" más prominente. No hay masas focales, densidades centrales, distorsión de la arquitectura o calcificaciones asociadas. Usualmente representa una variante normal, pero adquiere mayor significado cuando hay asimetría palpable.

d. **Densidad focal asimétrica:** Esta es una densidad que no se puede describir usando alguno de los otros términos de configuración. Puede visualizarse como una opacidad similar en las dos proyecciones pero no tiene ningún tipo de bordes o las características de una verdadera masa. Puede representar variante normal, pero su no aspecto no es lo suficientemente benigno de manera que amerita evaluación posterior. Algunas veces, en imágenes adicionales se puede demostrar una verdadera masa o distorsión significativa de la arquitectura glandular.

V. Hallazgos Especiales

Se usa este término cuando se acompañan de otras anormalidades, predominantemente masas o calcificaciones, o se describen como hallazgo aislado cuando así lo es.

a. Retracción de la piel.

b. Retracción del pezón.

c. Engrosamiento de la piel: Puede ser focal o difuso.

d. Engrosamiento trabecular: Septos fibrosos mamarios engrosados.

e. Lesión cutánea: Se describe cuando se proyecta sobre la mama en dos proyecciones y puede confundirse con lesión intramamaria.

f. Adenopatía axilar: Ganglio aumentado de tamaño, sin contenido graso.

g. Distorsión de la arquitectura.

h. Calcificaciones.

VI. Localización

Cualquier lesión significativa debe localizarse mediante triangulación, de manera que su ubicación tridimensional pueda ser reconocida. Para esto, debe visualizarse en dos proyecciones (hay mayor precisión si son ortogonales).

La localización de la lesión se describe extrapolando la orientación clínica a la mamografía. La glándula se compara con el dial del reloj análogo, con la paciente mirando hacia el observador. El uso de los cuadrantes para describir la localización es otra de las opciones. Para la profundidad se ha dividido arbitrariamente la mama en tres tercios: anterior, medio y profundo. Inmediatamente por debajo del pezón está la región retroareolar o subareolar. Por detrás de la zona subareolar, en ambas proyecciones está la región central.[5]

a. Profundidad

Usar anterior, medio o posterior para describir la profundidad, con respecto al pezón.

Fuente: ROSEN, PP. Oberman, H. Atlas de Patología. Tumores de la Glándula Mamaria. Series AFIP No. 7. Washington, D.C. 2008.

b. Profundidad

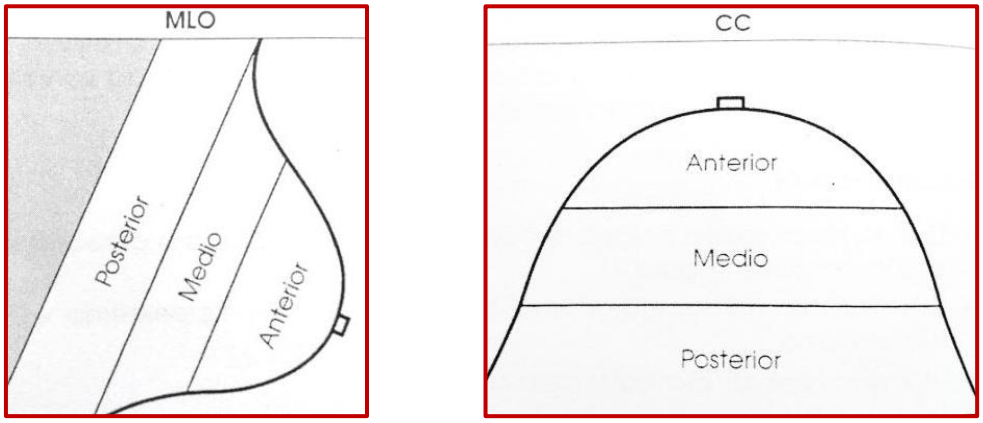

Fuente: ROSEN, PP. Oberman, H. Atlas de Patología. Tumores de la Glándula Mamaria. Series AFIP No. 7. Washington, D.C. 2008.

1.3.1.1.3 CATEGORÍAS BI-RADS

Los hallazgos previamente mencionados se clasifican según sus características en las siguientes categorías:

Categoría 0. Estudio incompleto.

Necesita información adicional de imagen y/o las mamográficas previas para comparar

Se requieren proyecciones adicionales, ultrasonido u otro procedimiento para poder categorizar la lesión en otro grupo. En mamografía de tamizaje puede ser algo frecuente esta categoría alrededor del 10%; no debería darse en mamografía diagnóstica. Los hallazgos de categoría 0 deben compararse con las exploraciones previas sólo en el caso de que dicho examen comparativo sea necesario para realizar un informe definitivo.[5]

Valor predictivo positivo (VPP – diagnóstico histológico de cáncer de mama antes de un año) 13%.

Categoría I. Negativa

No hay ningún hallazgo que comentar. No se observan masas, calcificaciones ni distorsión de la arquitectura mamaria.

Seguimiento de rutina.

En caso de existir hallazgos clínicos positivos, es recomendable especificar que éstos deben ser manejados independientes de la mamografía negativa.

Categoría II. Negativa con hallazgos benignos

No hay nada que sugiera cáncer, pero existen otros hallazgos que vale la pena reportar. Se incluyen en esta categoría los ganglios linfáticos intramamarios, fibroadenomas calcificados, lesiones que contienen grasa, calcificaciones típicamente benignas, prótesis mamarias, etc. La categoría 2 debería reservarse para cuando se describen en el informe uno o varios hallazgos mamográficos benignos.

Seguimiento de rutina.

VPP 0%.

Categoría III. Hallazgo probablemente benigno,

seguimiento a corto plazo

Hallazgo(s) con muy alta probabilidad de ser benigno(s), que no se espera varíe(n) durante el intervalo de seguimiento. Son lesiones con características radiográficas benignas: nódulos sólidos circunscritos no calcificados, las asimetrías focales y los grupos de microcalcificaciones redondeadas puntiformes. Se recomienda sin embargo seguimiento cercano, (usualmente a 6 meses, puede variar según el caso) ante una muy baja probabilidad de malignidad. Aún no hay datos confiables en cuanto a la eficacia del control a corto plazo; actualmente éste se realiza de manera algo intuitiva. Se espera que haya modificaciones futuras, en la medida que se logre mayor evidencia sobre la validez del seguimiento, intervalo requerido y tipo de hallazgos que deban seguirse. [5]

VPP 2%.

Categoría IV. Hallazgo sospechoso.

Debe considerarse realizar biopsia

Son lesiones que no tienen las características morfológicas de cáncer mamario pero en las cuales, sin embargo, la probabilidad de malignidad es lo suficientemente alta para que la biopsia deba considerarse.

VPP 30-34%.

Consta de 3 grados de acuerdo con su porcentaje de malignidad que van del 3 al 94%.

- **CATEGORÍA IV A**: Baja sospecha de malignidad (3-49%): Masa palpable parcialmente circunscrita con ecografía que sugiere fibroadenoma, quiste complicado o absceso.
- **CATEGORÍA IV B:** Sospecha media de malignidad. (50 a 89%): Masas poco circunscritas con márgenes parcialmente distinguibles que resultan fibroadenoma, necrosis grasa o papiloma.
- **CATEGORÍA IV C:** Moderada sospecha de malignidad (90 -94%): Masas mal definidas, irregulares, sólidas, y las calcificaciones pleomórficas de nueva aparición.

Categoría V. Alta probabilidad de malignidad.

Es imperativa la biopsia

Lesiones que tienen una alta probabilidad (>95%) de ser malignas. En ésta categoría se engloban lesiones en las que una intervención quirúrgica podría considerarse sin necesidad de realizar biopsia previa.

VPP 81-97%.

Categoría VI. Biopsia Conocida. Malignidad Comprobada.

Realizar conducta terapéutica más adecuada

Esta categoría se reserva para lesiones identificadas en los estudios de imagen con una biopsia ya realizada, con el resultado de malignidad, antes de realizarse el tratamiento definitivo.

1.3.1.2. Ultrasonido de la Glándula Mamaria

Este estudio se basa en el principio de emisión de ondas sonoras y su posterior recepción, para proporcionar una imagen que se traslada a un monitor, del cual es posible tomar fotografías; los aparatos con transductores de alta resolución (de 7-10 mHz) logran identificar tumores de sólo 0.5 cm. en su diámetro, por tal motivo este método es incapaz de detectar estructuras de menor volumen como microcalcificaciones que existen en un buen número de tumores malignos. [6]

Esta incapacidad del método lo excluye para ser utilizado en programas de detección de cáncer mamario. Sin embargo, su uso ocupa un papel importante como método auxiliar de diagnóstico en mujeres menores de 40 años y en las que rutinariamente no está indicada la mastografía, pues su realización no implica el riesgo de la radiación. En algunos casos el ultrasonido es el método a utilizar, donde existe un tumor sólido, clínicamente sospechoso y no debe utilizarse la mamografía.

Lo que con mayor frecuencia se observa con el estudio de ultrasonido son las formaciones quísticas, cuya caracterización sonográfica está dada por nódulos dolorosos anecóicos o transónicos que presentan líneas laterales finas de tamaño variable, la forma depende de la cantidad de líquido que éstos contienen cuando

las lesiones reúnen todas estas características sonográficas y la especificidad de ser una formación quística es del 100%. El ultrasonido es un método por imagen, que sin utilizar radiación permite diferenciar en la mama la presencia de un tumor quístico o sólido.

INDICACIONES:

La indicación de realización de ultrasonidos será hecha por el radiólogo en las siguientes condiciones:

- Presencia de nódulo o masa en la mamografía (para determinar sus características, sobre todo la diferenciación entre sólido y quístico).
- Nódulo o masa palpable en la exploración clínica (aunque no se vea en la mamografía).
- Estudio de mama densa > 90%.
- Valoración de asimetrías de densidad.
- Mujeres jóvenes menores de 35 años.
- Como guía de procedimientos intervencionistas (PAAF, BAG), biopsia con localización).
- Ante la sospecha clínica de colecciones líquidas (absceso, colecciones quirúrgicas tipo seroma).
- Control de lesiones sólidas benignas (según la edad y no visibles por otros métodos).

VALORACIÓN ECOGRÁFICA DE LA AXILA

La ecografía es la técnica de elección en la valoración de la axila, con una sensibilidad superior a la palpación en el estudio de las adenopatías axilares. [6]

a. ***Criterios de benignidad:***

- Forma ovalada (diámetro longitudinal/ diámetro transverso >2).

- Relación hilio – cortical conservada.
- Engrosamiento cortical homogéneo.

b. Criterios de malignidad:

- Forma redondeada (diámetro longitudinal/ diámetro transverso <1,5).
- Ausencia de hilio (completamente hipoecogénicas).
- Engrosamiento cortical excéntrico.
- Hilio estrecho e irregular.

Indicaciones de la ecografía de axila:

- Ante cualquier sospecha o confirmación de lesión neoplásica de mama para valorar la posible afectación ganglionar.
- Como guía para procedimientos intervencionistas PAAF o BAG en adenopatías sospechosas de infiltración para realizar el estadiaje y la posibilidad de aplicación de la técnica del “ganglio centinela”.
- Control de ganglios axilares después de cirugía conservadora con ganglio centinela negativo.
- En adenopatías uni o bilaterales, en ausencia de cáncer de mama, como guía de procedimientos intervencionistas para determinar la etiología de las mismas. [6]

1.3.2. DIAGNÓSTICO ANATOMOPATOLÓGICO

1.3.2.1. BIOPSIA

La biopsia es un procedimiento que se utiliza para la toma de secreción o tejido que nos permite efectuar el estudio citológico e histopatológico de las muestras recabadas por diferentes formas o técnicas.[7]

1.3.2.1.1. Punción con aguja fina (PAAF)

Fuente: https://www.google.com.ec/search?q=mamografia&

biw=1366&bih=659&source=lnms&tbm=.jp%3B360

Es la técnica para la extracción de líquido o secreción de un tumor para la realización de un estudio citológico o histopatológico. El procedimiento se realiza previo aseo de la zona, utilizando una jeringa de 20 cc., una aguja calibre 22-25, ésta se introducirá dentro de la formación tumoral y con la mano libre se sostiene el quiste o tumor con la finalidad de evitar su desplazamiento, posteriormente se

realiza la succión del líquido o secreción que se conserva en la jeringa para su estudio. Tiene un valor diagnóstico alto cuanto mayor sea la edad de la paciente.[1]

En la técnica para la extracción, se hace primero un aseo de la zona por incidir, igual que en la técnica anterior, el clínico debe sostener el tumor con la mano libre, una vez que la aguja se encuentra dentro del tumor, se retrae el émbolo para hacer un vacío realizando movimientos de avance y retroceso en diversos ángulos, el material celular obtenido se coloca en un portaobjetos para ser fijado con alcohol o cito spray, para después por medio de una tinción de Papanicolaou, sea observado en un microscopio para su estudio celular.

Para las técnicas anteriores existe un aparato en forma de pistola que permite sostener la jeringa y con ello realizar la toma de una buena muestra. [7]

1.3.2.1.2. Biopsia con aguja de Tru-cut

Con una sensibilidad del 67-95%, una tasa de un 10-30% de falsos negativos (casi todos por punciones en topografías inadecuadas) y sin falsos positivos. Permite la determinación de factores locales pronósticos en el tejido obtenido.

Esta técnica se realiza con un equipo de extracción especial que cuenta con una aguja de sacabocado; ésta se encuentra cubierta con una camisa externa para realizar la extracción de la muestra. La extracción se realiza bajo anestesia local (10 ml. de Lidocaína al 2% y opcionalmente 1 ml. de bicarbonato para reducir la sensación de irritación del anestésico), previo aseo de la zona, donde se introducirá la aguja para la toma, posteriormente se expone el área del tumor colocando la escotadura de la aguja, avanzando la vaina externa de la misma para atrapar un fragmento cilíndrico del tumor, se toma una parte del tumor que se considere suficiente para el estudio histopatológico; el patólogo es quien dará el resultado definitivo. [7]

1.3.2.1.3. Biopsia incisional (Biopsia abierta)

Incisional o excisional, carecen de falsos positivos y serán definitivas, permitiendo además la determinación de los marcadores locales pronósticos en el tejido tumoral. Especial interés en este campo tienen las biopsias de las lesiones clínicamente ocultas, que son las que nos interesará diagnosticar en el marco del diagnóstico precoz. Para localizar una lesión no palpable, diagnosticada por ejemplo con mamografía, podemos recurrir sobre todo a la estereotaxia y, localizada la lesión, marcarla con:

- Arpón +- colorante
- Localización con radiofármacos:
    - Roll (radioguied occult lesión localisation): Esta forma de detección permite exéresis con mayores porcentajes de bordes libres de afectación.
    - Snoll (sentinel node and occult lesión localization): Combina la anterior con la detección del ganglio centinela, para lo que utiliza el macroagregado de ROLL, con un microagregado de mayor difusión, inyectado intra o perilesional. [7]

MATERIALES Y MÉTODOS

Tipo de estudio

El siguiente estudio fue de tipo:

- **Prospectivo:** por cuanto se estudió una población determinada en un período de 6 meses, posteriores a la elaboración del proyecto de tesis.
- **Descriptivo:** porque se realizó un análisis de correlación entre dos métodos diagnósticos de la Mama a partir de un registro de datos, sin manipulación inicial de los mismos.
- **Transversal:** debido a que se realiza en un período de tiempo delimitado.

Área de Estudio

La presente investigación se llevó a cabo en el Hospital Oncológico “SOLCA” de la ciudad de Loja, correspondiente al sector Nueva Granada, ubicado entre las calles: Av. Salvador Bustamante Celi y Agustín Carrión Palacios.

Universo

El universo estuvo conformado por 154 pacientes con lesiones nodulares de la glándula mamaria atendidas en el Hospital Oncológico SOLCA – Loja durante el periodo marzo-agosto 2013.

Muestra

La muestra correspondió a 45 pacientes que se realizaron mamografía o ecografía.

Criterios de inclusión:

1. Pacientes con BI-RADS: III a V, en las que adicionalmente se corroboró el diagnóstico con estudio citológico (PAAF), por punción biopsia (Trucutt), por biopsia excisional (nodulectomía – lumpectomía), por biopsia incisional (biopsia abierta), por biopsia excisional con estudio trasoperatorio o por mastectomía que acudieron al Hospital de SOLCA núcleo de Loja. Los estudios de imagen e histopatológicos fueron revisados previa autorización del Jefe de Patología, Dr. Manuel Peña Guzmán.

Criterios de exclusión:

- Mujeres con reportes de mastectomía o ecografía con BIRADS I o II.

- Mujeres con reportes de mastectomía o ecografía con BIRADS III-V que no se realizaron estudio histopatológico.

Procedimiento:

- Autorización para la recolección de datos a través del Sistema Médico del Hospital Oncológico “SOLCA”

- Tabulación de resultados de la ecografía y la mamografía.

- Tabulación de resultados histopatológicos correspondientes.

- Plan de tabulación: para la presentación de resultados se utilizó el programa Microsoft Excel 2010 mediante la elaboración de tablas y gráficas correspondientes para cada parámetro.

RESULTADOS

Tabla N°1

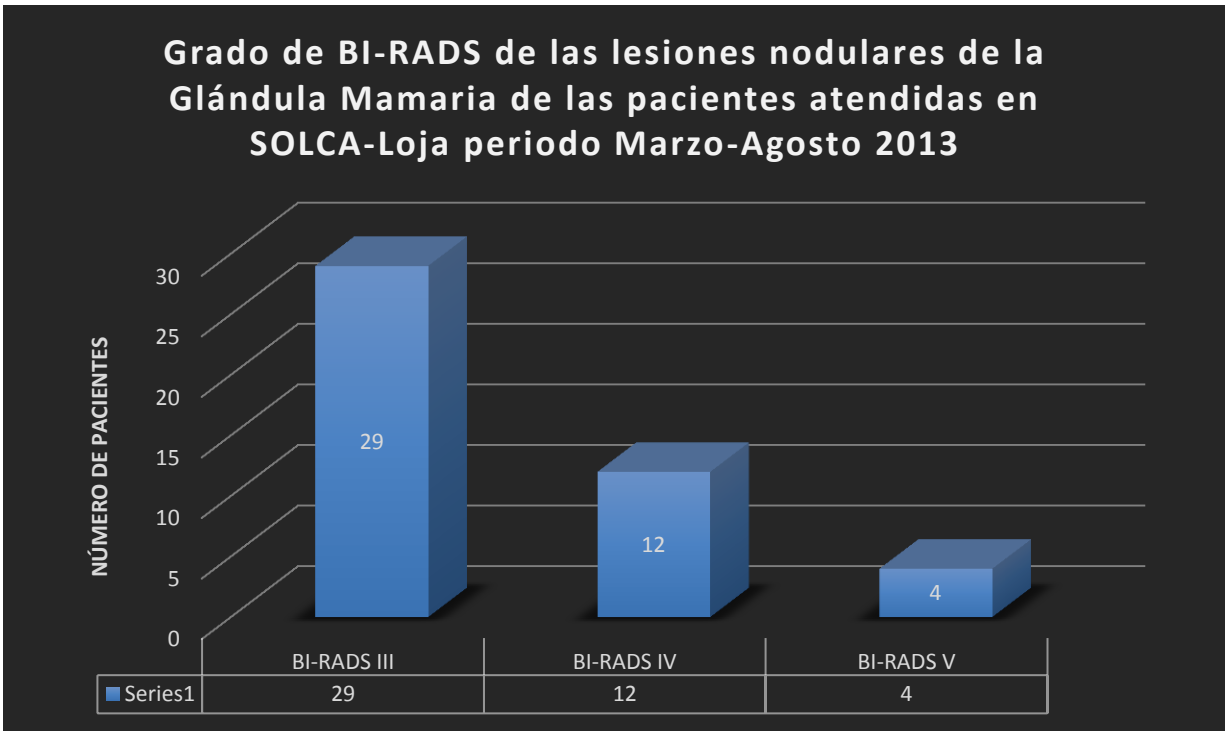

Fuente: Sistema Médico del Hospital Oncológico SOLCA-Loja

Elaboración: Ximena Celi Loaiza

Análisis:

De las 45 mamografías y ecografías analizadas por los imagenólogos del Hospital de SOLCA núcleo de Loja o de otros Centros de diagnóstico clínico de la ciudad de Loja, los hallazgos del presente estudio dieron como resultado que la mayor cantidad de imágenes fueron clasificadas como BI-RADS III, correspondiendo al 64% de los casos; en menor proporción (12 imágenes), fueron clasificadas como BI-RADS IV, correspondiendo al 26% de los casos; y 8%, equivalente a 4 imágenes, fueron catalogadas como BI-RADS V.

Tabla N°2

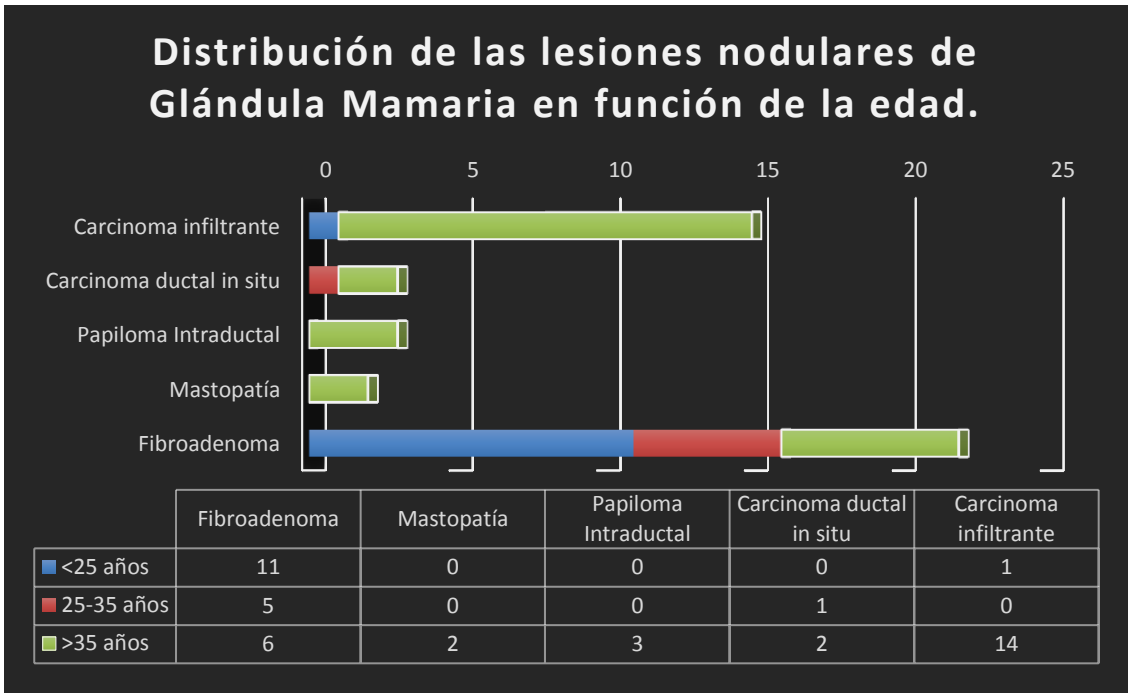

	Fibroadenoma	Mastopatía	Papiloma Intraductal	Carcinoma ductal in situ	Carcinoma infiltrante
<25 años	11	0	0	0	1
25-35 años	5	0	0	1	0
>35 años	6	2	3	2	14

Fuente: Sistema Médico del Hospital Oncológico SOLCA-Loja

Elaboración: Ximena Celi Loaiza

Análisis:

En lo concerniente al reporte histopatológico, se determinó que en el grupo de menores de 25 años, predominaron las lesiones benignas como la Mastopatía Fibroquística (equivalente al 91,6%) y solamente un caso de cáncer de mama correspondiente a un Carcinoma infiltrante (equivalente al 8,4%). En el grupo de 25 a 35 años también predominaron las lesiones benignas tipo Mastopatía Fibroquística (equivalente al 83%) y un solo caso de cáncer de mama, diagnosticado como Carcinoma ductal in situ (17% del grupo). Finalmente, el grupo de mayores de 35 años fue en el cual se diagnosticaron en más de la mitad de los casos cáncer de mama, sobre todo carcinoma infiltrante (48%) y carcinoma ductal in situ (6%); mientras que las lesiones benignas ascendieron a 46%, sobresaliendo entre ellas la Mastopatía Fibroquística (20%).

Tabla N°3

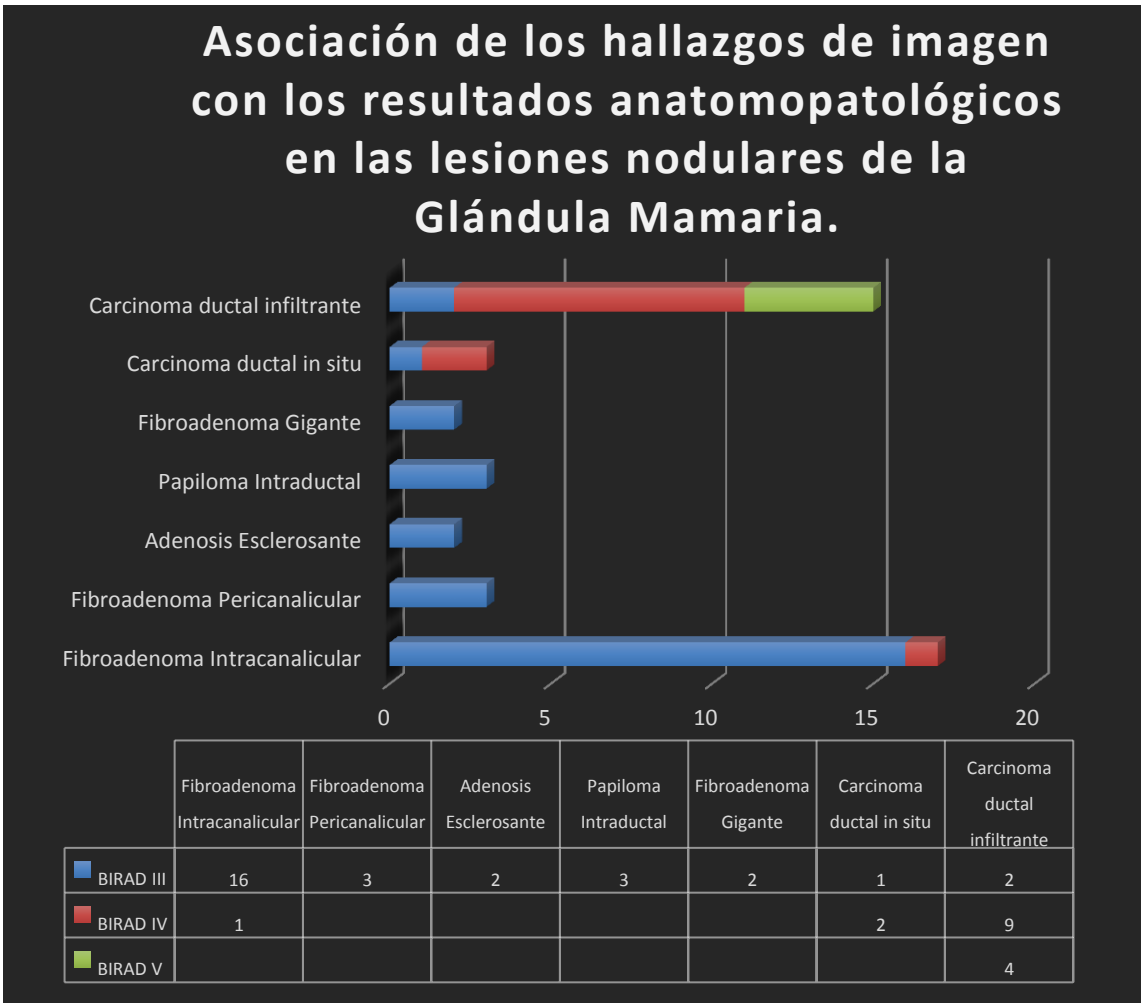

	Fibroadenoma Intracanalicular	Fibroadenoma Pericanalicular	Adenosis Esclerosante	Papiloma Intraductal	Fibroadenoma Gigante	Carcinoma ductal in situ	Carcinoma ductal infiltrante
BIRAD III	16	3	2	3	2	1	2
BIRAD IV	1					2	9
BIRAD V							4

Fuente: Sistema Médico del Hospital Oncológico SOLCA-Loja

Elaboración: Ximena Celi Loaiza

Análisis:

Al analizar el grado de BI-RADS y su asociación con el diagnóstico histopatológico, se pudo determinar que los reportes de malignidad son más frecuentes en los BI-RADS IV y V; de hecho en el 92% de casos (11 de 12 muestras) del primer grupo y en el 100% de casos (4 muestras) en el segundo grupo, se confirmó con los análisis histopatológicos, que correspondían a carcinoma ductal infiltrante y carcinoma ductal in situ, como se aprecia en la figura

3. En cambio, en el BI-RADS III, 26 de 29 casos (equivalente a 89%) fueron reportados como lesiones benignas, sobre todo Mastopatía fibroquística y solo 11% del grupo (es decir 3 pacientes), fueron diagnosticadas como carcinoma ductal infiltrante o in situ.

Tabla N°4

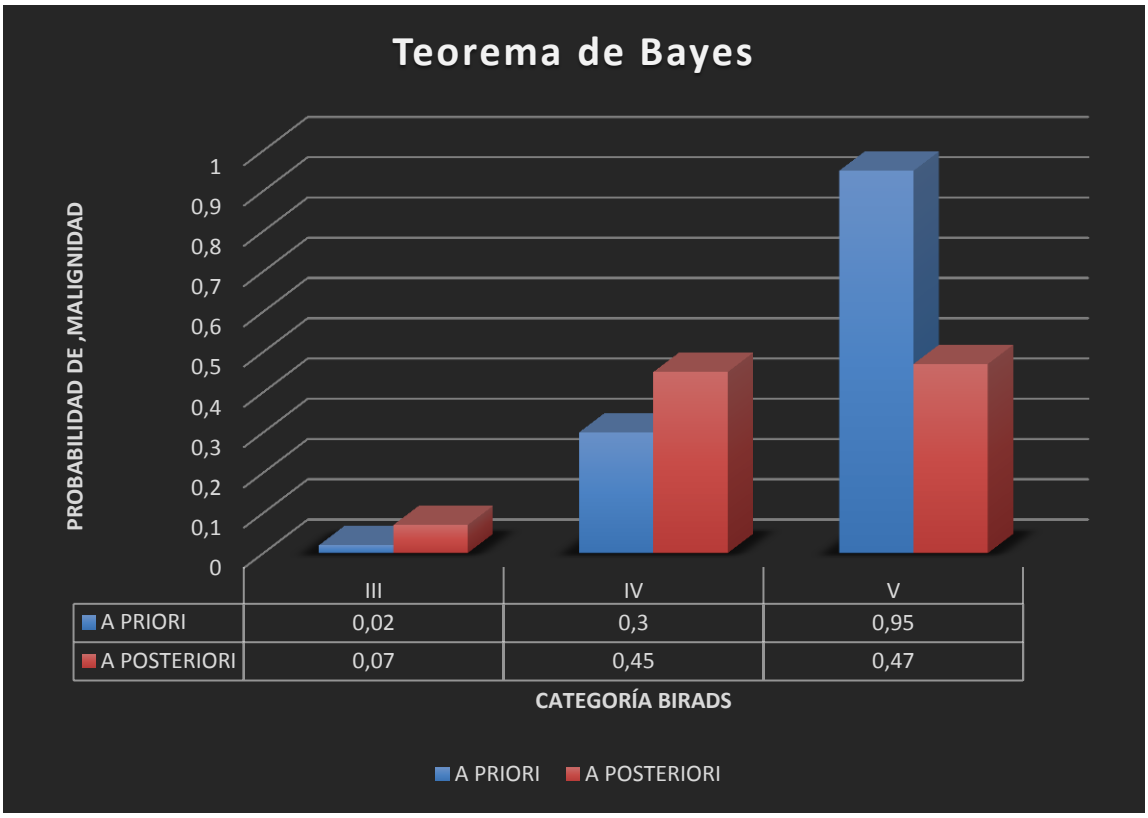

Fuente: Sistema Médico del Hospital Oncológico SOLCA-Loja

Elaboración: Ximena Celi Loaiza

Análisis:

Con la información concerniente a este último aspecto, se aplicó el teorema de Bayes con la finalidad de establecer si las probabilidades reportadas en la literatura se condicen con los hallazgos que nosotros reportamos en el presente estudio y se estableció que:

1. En el grupo de imágenes categorizadas como BI-RADS III, la probabilidad a priori (reportado en la literatura) de que correspondan a un diagnóstico de malignidad es muy baja, alcanzando 0,02; pero en el presente estudio se elevó, estableciéndose una probabilidad a posteriori superior en más de 3 veces de 0,073.

2. Las imágenes categorizadas como BI-RADS IV, se conoce en la literatura que pueden asociarse a malignidad en 10-40% de los casos, es decir que correspondería a una probabilidad a priori de 0,1 a 0,4 y en el presente estudio se estableció que la probabilidad a posteriori alcanzó 0,453.
3. Imágenes BI-RADS V es sabido que pueden corresponder a malignidad en 95% de casos; en cambio los hallazgos de esta investigación determinaron que la probabilidad fue de 0,475.

DISCUSIÓN

El cáncer de mama es considerado una enfermedad sistémica por la capacidad de metastizar, existe proliferación anormal, desordenada de las células del epitelio glandular mamario (conductos, lobulillos), y en menor frecuencia del estroma (Castillo et al., n.d.).

De acuerdo a la clasificación BI-RADS (Breast imaging reporting and data system), desarrollado por el Colegio Americano de Radiología, cada categoría tiene implicancias clínicas y terapéuticas (Castillo et al, n.d.). A pesar de las controversias sobre el uso de la mamografía para screening o tamizaje, es el único examen de gabinete actualmente en uso para tales propósitos; sin embargo, la ecografía y la resonancia magnética, son otros recursos imagenológicos de utilidad para complementar la evaluación de las pacientes que presentan una masa sospechosa o que por su alto riesgo de padecer cáncer de mama, se ubican dentro del grupo de riesgo alto. La Imagen por Resonancia Magnética (IRM) mamaria es un método de complementación diagnóstica, aporta y corrobora datos adicionales como: bilateralidad, multicentricidad, multifocalidad, tejido cicatricial, fibrosis post radioterapia, ganglios axilares, estudios cinéticos, espectroscopia etc., debe realizarse previa a la biopsia por la posibilidad de resultados falsos positivos en los tejidos cicatriciales (Mena G 2010).

De los 45 análisis de imagen e histopatológico analizados, el 64% correspondió a BI-RADS III y el 34% restante perteneció a BI-RADS IV y V. Esta información nos conduciría a deducir, en primera instancia, que la mayoría del grupo estudiado presentará patología benigna, acorde con lo que la literatura reporta al respecto, que 98% de los casos imágenes catalogadas como BI-RADS III corresponden a diagnósticos de patología mamaria benigna (Navari F, Ortiz M, Silveiro D, 2009). Sin embargo, 60% de la muestra correspondió a histopatológicos de malignidad, específicamente carcinoma ductal in situ y carcinoma infiltrante, lo cual se vería reflejado en el incremento de más de 300%

de la probabilidad de malignidad en el grupo, con respecto a lo que la literatura reporta. En cambio en el grupo de imágenes catalogadas como BI-RADS IV, la probabilidad de malignidad está dentro del amplio rango de lo que la literatura reporta: 2-94% (Rostagno R & Castro M, 2010); igual fenómeno se repite con las imágenes encasilladas en el grupo de BI-RADS V, donde el 100% de reportes histopatológicos fueron de malignidad, similar a publicaciones de otros autores (Navari F, Ortiz M, Silveiro D, 2009; Rostagno R & Castro M, 2010). Se puede aseverar que existe una asociación significativa entre las lesiones categorizadas como BI- RADS IV y V con el estudio histopatológico, similar al reporte de Cisneros L, Mendoza H, Ríos N y Guerrero G, 2009) del Hospital General de México.

Los hallazgos de esta investigación aportan información valiosa acerca de varios parámetros; puesto que, aparte de establecer resultados que están en concordancia con los de la literatura sobre la predominancia de lesiones cancerosas en pacientes de más edad, en quienes, según estos resultados ascendieron a 54% del grupo de mayores de 35 años, se debe establecer que existe una deficiencia en los reportes imagenológicos porque no se hace la subclasificación del grado IV de BI-RADS, uno de los parámetros más importantes al momento de establecer el riesgo de malignidad y orientar al médico sobre la conducta de seguimiento más adecuada en cada caso; así, se sabe que los BI-RADS IVA, corresponden en su mayoría a fibroadenomas, quistes complejos, abscesos, nódulos parcialmente circunscritos y márgenes mal definidos de fibroadenoma atípico, correspondiéndole de un 2 a 10% de casos de malignidad. El BI-RADS IVB puede llegar a cuadruplicar el riesgo de cáncer de mama, oscilando la frecuencia entre 10-40% y correspondiendo histopatológicamente sobre todo a casos de necrosis grasa y papiloma. El BI-RADS IVC duplica o triplica el riesgo de neoplasia, oscilando entre 41 a 94% (Navari F., Ortiz M. y Silveiro D. 2009). Estos datos dan cuenta de un deficiente cribado en nuestra población y de la necesidad de ser más estrictos al respecto, sobre todo cuando se trata de SOLCA, una institución orientada sobre todo a medidas preventivas de

Salud Pública, las cuales llevarían a mejorar sobremanera la calidad y sobrevida de la población, sobre todo aquella que se ubica dentro del grupo de más alto riesgo de padecer cáncer de mama.

En el grupo de mayores a 35 años se estableció que 54% de las pacientes presentaron lesiones benignas, acorde con lo que reporta la mayoría de la literatura especializada al respecto. Además resalta el hallazgo de malignidad en 1 de 12 pacientes del grupo de menores de 25 años, lo cual está también acorde a reportes como los de Castillo et al (n.d.) cuyo grupo de investigadores determinó que 39% de pacientes menores de 35 años con cáncer de mama, cuyo diagnóstico fue confirmado por histopatología, fue catalogado en la categoría BI-RADS IV B y con igual porcentaje BI-RADS IV C, el 22% restante se clasificaron como BI-RADS V. Esos hallazgos, producto de una combinación tanto de hallazgos ecográficos como mamográficos, contribuyen a una acertada presunción diagnóstica en torno a las lesiones malignas de mama en pacientes cuya densidad mamaria dificulta hallazgos tempranos mensurables exclusivamente por mamografía. Además, la PAAF, una de las técnicas recomendadas por coincidir sus resultados con los de la cirugía en un 94% y con un índice de falsos negativos de 3% (Tiscornia M, Frola M, Diomedi M y Marangoni A, 2011; Droguett E, López A & Miranda E, 2008) debe combinarse con estudios de imagen en todo caso sospechoso y siempre solicitarla para pacientes catalogadas como BI-RADS IVB o más.

El número de casos de cáncer de mama en mujeres jóvenes está en aumento, tal y como lo indica el reporte de Castillo et. al., donde señalan que el diagnóstico se lo realiza generalmente ante la presencia de una masa, lo que desfavorece el pronóstico. Acorde con estos reportes, Mena G., (2011) publicó sus hallazgos poco usuales en pacientes con BI-RADS por lo que es pertinente establecer nuevas estrategias de cribado y fomentar la prevención y diagnóstico temprano de esta patología (Castillo et al.nd).

El comportamiento de las probabilidades de malignidad en los grupos estudiados nos indica la necesidad de que se hagan reportes más estrictamente

apegados a los criterios ya estandarizados del sistema BI-RADS y más completos (BI-RADS IVA, IVB Y IVC), puesto que las medidas preventivas debería ser el principal objetivo en la población médica. Así, plantea un método de estudio que consigue aumentar el valor predictivo positivo (VPP) de la mamografía mediante el análisis sistemático de las lesiones elementales sospechosas. El autor indica que los elementos que aportan la mayor parte de la información sobre el significado patológico de la lesión, son: Forma y Disposicion en las microcalcificaciones, Borde en el nódulo y las Espículas en la lesión en estrella. Con la aplicación de esta innovación se disminuyó al menos un 25% el número de biopsias innecesarias, sin incrementar el número de falsos negativos y se alcanzó un rendimiento óptimo en las categorías IV y V del BIRADS. La categoría BIRADS III (probablemente benigna), indica que requiere apoyo de otras técnicas morfológicas que nos ayuden a catalogar con precisión la lesión, definiendo con claridad la estrategia diagnóstica a seguir (Carro-Alonso et. al. 2006).

CONCLUSIONES

Luego de haber realizado la presente investigación se puede concluir que:

1. De acuerdo a la clasificación BI-RADS (Breast imaging reporting and data system), en nuestro estudio la categorización se definió en el 64% de pacientes como BI-RADS III, seguido del 26% de los casos como BI-RADS IV, y en menor proporción BI-RADS V, equivalente al 8% de las pacientes.

2. Respecto a la distribución de las lesiones nodulares según la edad, existe predominio de las mismas en pacientes mayores de 35 años (60%), seguido por pacientes menores de 25 años (26,67%), y por último, las pacientes comprendidas entre 25 y 30 años (13,3%). Tanto en pacientes menores de 25 años, como aquellas comprendidas entre 25-35 años, predominan lesiones benignas, principalmente Mastopatía Fibroquística, encontrándose únicamente un caso de Cáncer de Mama en cada grupo etáreo. Sin embargo en pacientes mayores de 35 años, más de la mitad de los diagnósticos fueron de malignidad (54%). Dichos hallazgos se correlacionan con el porcentaje de malignidad por edad acorde a la literatura.

3. Existe una adecuada correlación entre los hallazgos de imagen y anatomopatológicos en las lesiones nodulares de la Glándula Mamaria correspondientes a las categorías BI-RADS IV y V; sin embargo en la categoría BI-RADS III, existe una probabilidad tres veces mayor de corresponder a un diagnóstico de malignidad.

RECOMENDACIONES

1. Dado que existen parámetros claramente definidos en cuando al informe imagenológico por categorías BI-RADS, se recomienda hacer énfasis en la descripción correcta de cada una de ellas, especialmente en la categoría BI-RADS IV, cuya subclasificación (clases A, B y C) aporta datos valiosos para el seguimiento de las pacientes con lesiones sospechosas de malignidad.

2. Es necesario que se complemente las imágenes de mamografía con las de ecografía y que se siga de cerca a pacientes categorizadas dentro de grupos de alto riesgo para mejorar la correlación histopatológica con la imagenología.

BIBLIOGRAFÍA

1. COTRAN RS, Kumar V, Robins S. Patología estructural y funcional. Interamericana-McGraw-Hill. 8ta edición. Madrid 2010. Pag. 20-60
2. Secretaría de Salud. Dirección General de Salud Reproductiva. Compendio de Anatomía Patología de la Glándula Mamaria. México, D. F. 1ª Edición, 2007. ISBN. 970-721-091-5.
3. ROBBINS G.F. et al. Is aspiration biopsy of breast cáncer dangerous to the patient; Cáncer, 1954; Pag. 7:774.
4. ROSEN, PP. Oberman, H. Atlas de Patología. Tumores de la Glándula Mamaria. Series AFIP No. 7. Washington, D.C. 2008.
5. Servicio de Salud del Principado de Asturias. Guía para el diagnóstico y tratamiento del cáncer de mama en el Principado de Asturias. Madrid, Feb. 2008. AS-5069-2005.
6. GONZÁLEZ, F. Técnicas de marcaje con guía ultrasonográfica y mastográfica previas a la obtención de biopsia de mama por escisión. México, D.C. Volumen 77, núm. 6, junio 2009.
7. SCHWARTZ GF, Finkel GC, Garcia JG y cols. Subclinical ductal carcinoma in situ of the breast Treatment by local excision and surveillance alone. Cancer 70 : 2468- 74, 2002.
8. NOM-041-SSA2-2011. Para la prevención, diagnóstico, tratamiento, control y vigilancia epidemiológica del cáncer de mama, DOF Segunda Sección (Junio 09, 2011). 61-101.
9. FEDER J, Shaw E, Hogge J, Wilken J. Unusual Breast Lesions: Radiologic-Pathologic Correlation, Radiographis 1999; 19:S11-26.
10. Guía de Práctica Clínica. Diagnóstico y Tratamiento del Cáncer de Mama en Segundo y Tercer nivel de Atención. México, D.F. Secretaría de Salud, 2009.
11. TORRES, H. Correlación Histopatológica de hallazgos radiológicos BI-RADS 4, 5 y 6. México, D.F., 2012; Artículo No.: 2-114-120.

12. Fisterra.com, Atención Primaria en la Red [en línea]. La Coruña: Fisterra.com; 1990-; [actualizado 2011; accesado 15 Marzo 2013] Comité Internacional de Editores de Revistas Médicas (ICMJE). Requisitos de uniformidad para manuscritos enviados a revistas biomédicas: ejemplos de referencia. Revisión Dic. 2010. Barcelona 2010. Disponible en: http://www.fisterra.com/recursos_web/mbe/escritu_cientifica.asp#ESTILO%20DE%20VANCOUVER.
13. GLENN MENA O, PhD. *, Sara Varela MD. **, Paulina Avalos MD. **, Ma. Dolores Cisneros *** Marcia Zúñiga Aplicaciones de la Imagen por Resonancia Magnética en lesiones mamarias con categoría BI-RADS IV, V y VI en estudios convencionales, presentación de casos especiales del Hospital Eugenio Espejo
14. MENA OLMEDO Glenn, PhD *, Avalos Paulina, MD *, Varela Sara MD*, Trujillo Cecilia, MD* Ortiz Malena MD**, Quishpe Maritza, MD **, Pérez Monica V. MD** LESIONES BENIGNAS ATIPICAS EN MAMA *Departamento de Radiología del Hospital Eugenio Espejo. **Departamento de Patología del Hospital Eugenio Espejo Revista Ecuatoriana de Radiología. Año 2011. No 4. Pag. 4 -8.
15. ROSTAGNO R, Castro M, Mama Avances en Diagnóstico por Imágenes, primera edición, Buenos Aires-Argentina, Colegio Interamericano de Radiología 2010.
16. Dra. Lorena Cisneros, Dra. Hydania Mendoza, Dra. Norma Ríos Norma, Dra. Guadalupe Guerrero Avendaño1, Seguimiento mamográfico, ecográfico y su correlación histopatológica en lesiones categorizadas con BI-RADS 3, 4 y 5; Anales de Radiología México 2009; 2:151-155.
17. Dras. Elisa Droguett I, Alejandra López P, Edith Miranda V., CONCORDANCIA IMAGINOLOGICA-PATOLOGICA EN BIOPSIA CORE DE MAMA. Revista Chilena de Radiología. Vol. 14 Nº 3, año 2008; 151-153.
18. B. Carro-Alonso, JM. Sainz-Martínez, F. Lamata-Hernández, JA Fernández-Gómez, JL Villavieja-Atance Servicio de Radiodiagnóstico. Hospital Clínico

Universitario Lozano Blesa. Zaragoza Rendimiento diagnóstico de la mamografía en pacientes con lesiones.

19. DÍAZ MAYANS C. Referencias bibliográficas estilo Vancouver [en línea] La Habana: Ministerio de Educación Superior, Centro de Nuevas Tecnologías de la Información y las Comunicaciones; 2006 [accesado 15 Ene 2011] disponible en: http://www.cpimtz.sld.cu/normvanc.htm.
20. LÓPEZ-CARRILLO L, Torres-Sánchez L, López-Cervantes M y Rueda-Neria C. Identificación de Lesiones Mamarias Malignas. Salud Pub Mex, 2005.
21. RICCI P, Cruz A, Rodríguez M, et al. Microcalcificaciones BIRADS 4: Experiencia de 12 años, Rev Chil Obstet Ginecol 2006; 71(6):388-393.
22. ROSALES R, Aguilar L, Pupo I, Estévez E. Características imagenológicas de la lesión de mama en pacientes atendidas en el Centro Diagnóstico Integral Ca- rrizal de Venezuela, CCM 2011; 15(1).
23. Revista de la Federación Ecuatoriana de Sociedades de Radiología. Cáncer de Mama en Mujeres menores de 35 años. Correlación de los Hallazgos Radiológicos y Patológicos. Ecuador, 2013.
24. Woodward WA, Strom EA, Tucker SL, et al.: Changes in the 2003 American Joint Committee on Cancer staging for breast cancer dramatically affect stage-specific survival. J Clin Oncol 2003; 21 (17): 3244-8.
25. ROJAS MP, Telaro E, Russo A, Fossati R, Confalonieri C, Liberati A. Estrategias de seguimiento para mujeres tratadas por cáncer de mama precoz. En la Cochrane Library plus en español. Oxford: Update Software julio 2000.
26. Estrategias para aumentar la participación de las mujeres en un cribaje de cáncer de mama en la comunidad. Revisión Cochrane 2008.
27. Guías Europeas de Garantía de Calidad en Cribado. 4ª edición [en línea] 2002 [fecha de acceso 14 de marzo de 2013]. URL disponible en: http://www.programascancerdemama.org.
28. María Paula Tiscornia, Marisa Frola, Mabel Diomedi, Alberto Marangoni: Evaluación de la subestimación diagnóstica e incidencia en nódulos

mamarios BI-RADS 3, 4 y 5 estudiadas mediante biopsia-core guiada por ecografía, RAR - Volumen 75 - Número4-2011, pp.325-328.

29. CASTILLO, Ana María MD*; Arroyo, Dolly MD**; Mena Olmedo, Glenn MD PhD**; Segura, Alexandra G. MD*, Wally, Mushtaq MD***, Mejía, Carlos MD****, Pacheco, Rosita CANCER DE MAMA EN MUJERES MENORES DE 35 AÑOS. CORRELACION DE LOS HALLAZGOS RADIOLÓGICOS Y PATOLÓGICOS. RESULTADOS PRELIMINARES.
30. Departamento de Imagen Hospital Eugenio Espejo, Quito-Ecuador, n.d. Navari, F, Ortiz M, Silveiro D (2009) Técnicas de marcaje con guía ultrasonográfica o mastográfica previas a la obtención de biopsia de mama por escisión clínicamente ocultas. REV MED UNIV NAVARRA/VOL 50, Nº 2, 2006, 21-25 21.
31. B. Carro-Alonso, JM. Sainz-Martínez, F. Lamata-Hernández, JA Fernández-Gómez, JL Villavieja-Atance Servicio de Radiodiagnóstico. Hospital Clínico Universitario Lozano Blesa. Zaragoza. REV MED UNIV NAVARRA/VOL 50, Nº 2, 2006, 21-25 ARTÍCULOS.
32. SUÁREZ, M. Monografías.com. [en línea] 2013 [fecha de acceso 14 de Septiembre de 2013]. URL disponible en: http://www.monografias.com/trabajos89/probabilidad-total-y-teorema-bayes/ probabilidad-total-y-teorema-bayes.shtml.

ANEXOS

Formato de Recolección de Datos

FECHA	N° HCL	EDAD	DIAGNÓSTICO IMAGEN (BI-RADS)	DIAGNÓSTICO ANATOMOPATOLOGÍCO						DIAGNÓSTICO DEFINITIVO
				PAAF	TRUCUTT	BIOPSIA EXCISIONAL	BIPOPSIA INCISIONAL	BIOPSIA EXCIONAL.	MASTEC TOMÍA	

Autorización para la Recolección de datos

Loja, 22 de Febrero del 2013

Dr. Manuel Peña

JEFE DEL SERVICIO DE PATOLOGÍA DEL HOSPITAL ONCOLÓGICO SOLCA-LOJA

Ciudad.-

De mi consideración:

Yo, **XIMENA ALEJANDRA CELI LOAIZA**, portadora de la cédula N° 1104589328, estudiante del 10mo módulo de la Carrera de Medicina Humana de la Universidad Nacional de Loja, me dirijo a usted muy comedidamente para solicitarle, se me autorice el permiso correspondiente para acceder al Sistema Médico del Hospital Oncológico "SOLCA", con la finalidad de obtener los datos necesarios para la elaboración del trabajo de Tesis, titulado: **"CORRELACIÓN ENTRE HALLAZGOS DE IMAGEN Y ANATOMOPATOLÓGICOS EN LESIONES NODULARES DE LA GLÁNDULA MAMARIA DE LAS PACIENTES ATENDIDAS EN EL HOSPITAL ONCOLÓGICO SOLCA – LOJA, PERÍODO MARZO- AGOSTO 2013.**

Por la atención que se digne dar a la presente le expreso mi agradecimiento.

Atentamente

Ximena Alejandra Celi Loaiza

CI: 1104589328

Autorizado

25-02-2013

ÍNDICE

CARÁTULA i

CERTIFICACIÓN ii

AUTORÍA iii

CARTA DE AUTORIZACIÓN DE TESIS…….……..iv

DEDICATORIA……...v

AGRADECIMIENTO vi

1. TÍTULO……...…….1

2. RESUMEN……...2

SUMMARY…….3

3. INTRODUCCIÓN……..…….……1

4. REVISIÓN DE LA LITERATURA…….7

1.Glándula Mamaria……...……7

1.1.Anatomía de la Glándula Mamaria……7

1.1.1 Estructura de la Glándula Mamaria..... 9

1.1.2 Riego Sanguíneo y drenaje linfático de la Mama 12

1.2 Patologías de la Glándula Mamaria 13

1.2.1 Lesiones Benignas de la Glándula Mamaria……13

1.2.1.1 Mastopatía Fibroquística 13

1.2.1.2 Fibroadenoma 15

1.2.1.3 Papiloma Intraductal..... 16

1.2.2. Lesiones Malignas de la Glándula Mamaria..... 17

1.2.2.1 Cáncer de Mama..... 17

1.2.2.1.1. Anatomía Patológica del Cáncer de Mama 19
1.3 Estudios Auxiliares de Diagnóstico 23
1.3.1 Pruebas de Diagnóstico por Imagen……..23
1.3.1.1 Mamografía……...23
1.3.1.1.1 Cribado 26
1.3.1.1.2 Hallazgos Mamográficos 26
1.3.1.1.3 Categorías BI-RADS……...35
1.3.1.2 Ultrasonido de la Glándula Mamaria 38
1.3.2 Diagnóstico Anatomopatológico 41
1.3.2.1 Biopsia 41
1.3.2.1.1 Punción con aguja fina 41
1.3.2.1.2 Biopsia con Aguja Trucut..... 42
1.3.2.1.3 Biopsia Incisional..... 43
5. MATERIALES Y MÉTODOS 44
6. RESULTADOS…….....46
7. DISCUSIÓN 52
8. CONCLUSIONES 56
9. RECOMENDACIONES……..…….57
10. BIBLIOGRAFÍA 58
11. ANEXOS 62